

肺癌に対する Interventional Bronchology

近藤和也*, 門田康正*, 瀧藤伸英**

*徳島大学医学部第二外科学教室

**大阪市立総合医療センター呼吸器内科

(平成11年3月18日受付)

進行期肺癌の中樞気道狭窄に対する姑息的治療として、Nd-YAG レーザーで腫瘍を焼灼し、速やかに気道の拡張をはかり、各種ステントの挿入によりその拡張された気道径を保持することができる。進行期肺癌患者の QOL 改善、維持に大きな役割を担っている。中枢型早期肺癌に対する根治的治療として光線力学的治療(photodynamic therapy)と気管支腔内照射 (brachytherapy) があり、内視鏡的肺門部早期肺癌の場合は、80%近い根治率に達している。肺機能を温存するような治療として重複肺癌や呼吸機能の障害のある症例で積極的に選択すべきであると考えられる。

はじめに

近年の高齢化社会における肺癌患者の急増と多発肺癌の増加に対して機能温存療法の重要性は増しつつある。内視鏡的治療は機能温存療法であるとともに進行期肺癌患者の QOL 改善、維持に大きな役割を担っている。今回は『肺癌に対する Interventional Bronchology』と題して、進行期肺癌の中樞気道狭窄に対する姑息的治療として Nd-YAG レーザーと各種ステントについて、中枢型早期肺癌に対する根治的治療として光線力学的治療 (photodynamic therapy) と気管支腔内照射 (brachytherapy) について紹介する。

1. 進行期肺癌の中樞気道狭窄に対する姑息的治療

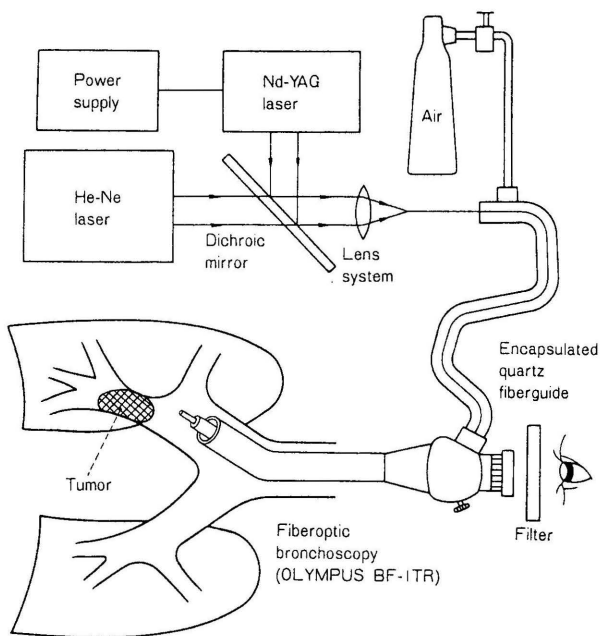
進行期肺癌による中樞気道 (気管および主気管支) 狭窄は、咳、呼吸困難、咯血、喘鳴などの症状が出現し、閉塞性肺炎、無気肺の原因となり、患者の QOL を損ね、死期を早める。特に気管腔が80% (径3~5mm) まで閉塞すると、重度の呼吸困難が出現し低酸素状態となる。

このような状態の姑息的治療として Nd-YAG レーザーによる焼灼、ステント留置が行われる。Nd-YAG レーザーは気道狭窄の原因である腫瘍を焼灼することで速やかに気道の拡張をはかることができ、各種ステントの挿入によりその拡張された気道径を保持することができる。

2. Nd-YAG レーザー (図1)

neodymium でコートされた yttrium-aluminium-garnet laser (Nd-YAG レーザー) は1064nm の波長の不可視光で、可視光であるヘリウム-ネオン・レーザーおよび空気のジェットとともに使用する¹⁾。レーザー導光ファイバーの先端は、非接触型と接触型がある。レーザー導光

図1 気管支鏡下 Nd-YAG レーザーの模式図



ファイバーは気管支鏡の鉗子孔より挿入する。Nd-YAGレーザーの本体で、出力(ワット)と照射時間(秒)を設定できる。通常、腫瘍の焼灼は30-50Wx0.5秒で行っている。Nd-YAGレーザー治療の適応条件は、病巣が気管より区域気管支までの限局性の腫瘍で、粘膜主体型の病巣(ポリープ状、隆起型)で、外圧性狭窄は適応にならない。

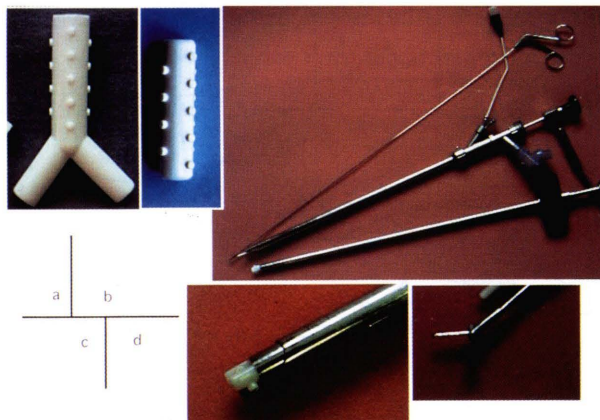
3. ステント

ステントは様々なものがあり、症例によって使い分けられている。シリコン製のものと自己拡張型の金属製のものに大別され、Dumon stentは現在最もポピュラーなもので、Dynamic stentとUltraflex stentは最新のものでこの3つのステントに関して紹介する。

(1) Dumon stent (Bryan Corp ; Woburn, Mass)²⁾ (図2)

1990年にDumonらによって考案された。シリコン製でステントの外側に凸を規則正しく配列し、留置後のステントの移動を防いでいる。留置後の位置の変更および抜去が容易である。現在最も使用されているステントで、気管・気管支用として各種形状、外径、長さがあり、最適なサイズを選んで挿入する。挿入は基本的には全身麻酔下に硬性鏡にて挿入する。現在専用の硬性鏡がある。欠点として、チューブ壁が肉厚で、拡張性がない。喀痰がチューブに付着するため排出障害がある。特に乾いた喀痰ではチューブが狭窄する恐れがある。挿入後の治療

図2 Dumon stent



- a) Y字型とストレート型
- b) 鱷口鉗子，専用硬性鏡とイントロデューサー
- c) イントロデューサーに挿入したDumon stent
- d) 鱷口鉗子の先端

にて腫瘍が消退し、気道径が広くなりチューブの位置がずれることがある。

(2) Dynamic stent (Rusch AG ; Kernen, FRG)³⁾ (図3)

1993年にFreitagらによって考案された。主に気管部の狭窄に用いられるステントで、Y字型(脱落防止のため気管分岐部を利用するため)の親水性シリコンよりなり、断面の形状は馬蹄形で前面の軟骨輪様のステンレス性リングと後面の柔らかい膜様の部分より構成され、解剖学的に気管の形状に近いので、フィット性がよい。後面の柔らかい膜様の部分は咳をすると内側に凹み、気道の断面積を少なくし、喀痰の排出を容易にする。ステント挿入には専用の鉗子がある。留置後ステントの抜去も比較的容易である。

(3) Ultraflex metallic stent (Microvasive ; Boston Scientific Corp)⁴⁾ (図4)

Microvasive社で開発された復元力に富むニッケルとチタンの特殊形状記憶合金ニチノール(nitinol)をメッシュ状に編み上げたexpandable metallic stentである。気道内腔に放射状に働く拡張力が安定した状態で働くため、ステントの圧迫による組織の損傷を防げる。柔軟性が高いため気管気管支のカーブに順応し内腔に密着する。適度に間隙のあるメッシュ構造のため、線毛運動を障害が少なく、痰の咯出が容易である。気管・気管支用として各種形状、外径、長さがあり、最適なサイズを選んで挿入する。ステントの挿入は、局所麻酔下に気管支鏡下、X線透視下で挿入可能である。留置後ステントの抜去も可能である。欠点としては、Gianturco Z stentよりは格段に編み目が狭いが、隙間より腫瘍や肉芽の増生突出の

図3 Dynamic stent と専用鉗子

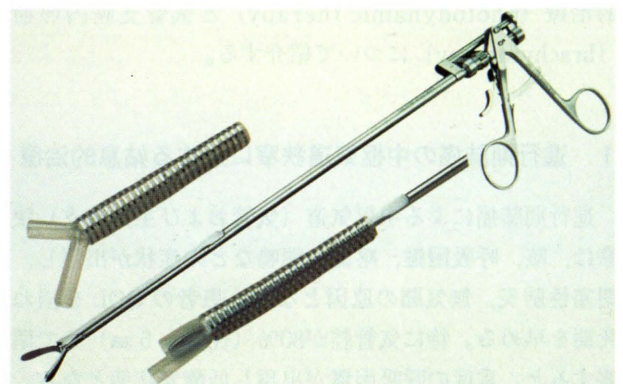
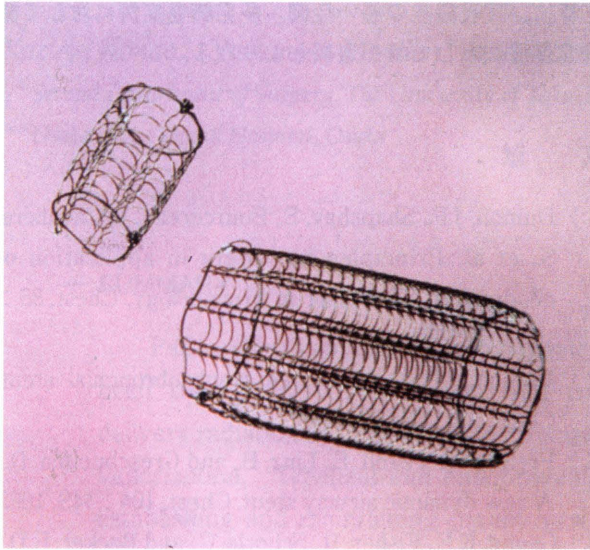


図4 Ultraflex metallic stent (気管支用と気管支用)



可能性がある。

4. 中枢型早期肺癌に対する根治的治療

診断技術の進歩により集団検診や日常診療の場で肺門部早期肺癌を発見する機会が増加してきた。内視鏡的肺門部早期肺癌の場合は、photodynamic therapy (PDT) や brachytherapy で80%に近い根治率が得られている⁵⁾。また、肺門部早期肺癌は、多発癌の発生頻度が高い、高齢者やヘビースモーカーが多く心肺機能の障害があることが多い、癌の進行が緩徐である、などの理由により、可能な限り肺機能を温存するような治療を選択すべきであると考えられ、内視鏡的治療を積極的に行っている。

5. photodynamic therapy (PDT)⁶⁾

photodynamic therapy は、腫瘍親和性光感受性物質ポルフィマー・ナトリウムの特性を利用する。ポルフィマーナトリウムは静脈投与後24~72時間後には腫瘍組織へ正常組織の10倍以上取り込まれ停滞し、正常組織では肝、腎を除き24時間以内に排泄される。この時間差を利用して腫瘍選択性を高めている。ポルフィマーナトリウムが滞留した腫瘍部位に630nmのレーザー光を照射するとポルフィマーナトリウムは光エネルギーを吸収して励起状態になる。この励起エネルギーは組織内の酸素(三重項酸素)を活性酸素(特に一重項酸素)に変換させる。

この一重項酸素が腫瘍細胞内のミトコンドリアの酵素系を阻害して細胞内呼吸に障害を与え腫瘍細胞を変性・壊死させる。また、腫瘍血管の損傷や閉塞も起こりさらに抗腫瘍効果が増強される。

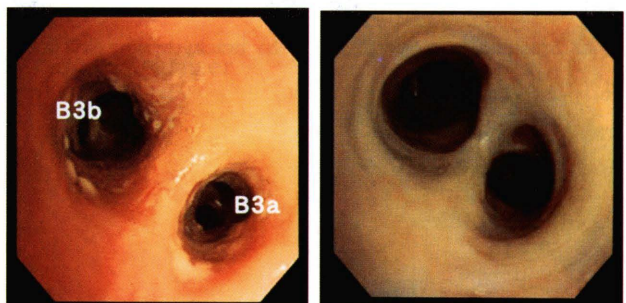
<症例(図5)>

62歳、男性。右B³気管支の表層浸潤型の早期肺癌である。PDT後壊死形成がある。3カ月後の気管支鏡所見でCRである。

6. brachytherapy⁷⁾

brachytherapy は、気管支腔内に小線源(¹⁹²Ir)を挿入し、病巣部に必要かつ十分な放射線量を照射し、周辺の正常組織に与える影響は少なくするという治療法である(図6)。γ線エネルギーは0.38MeVと低く、CoやCsに比べ遮蔽が容易で、CoやRaより線源が小さく気管支などの狭い屈曲の強い管腔に挿入できる。半減期は74日である。気管支用アプリーケーター(経1.7mm)を気管支鏡の鉗子孔より病巣部に挿入し、照射時間は約1~3分程度である。

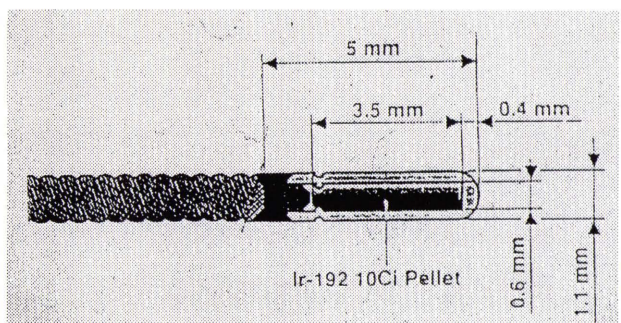
図5



a) PDT 施行前
(右 B3b と B3a)

b) PDT 施行後

図6 線源の形状



〈症例 (図7)〉

61歳, 女性。左 B¹⁰入口部より亜区域気管支におよぶ表層浸潤型の早期癌で, 8 Gy x 5回施行した。1年1ヵ月後の気管支鏡所見では, 粘膜は正常で CR である。

おわりに

Nd-YAG レーザーやステント治療による進行性肺癌患者における気道狭窄の改善は患者の QOL 改善, 維持に大きな役割を担っている。特に, ステントの分野では今回紹介した Dynamic stent や Ultraflex stent は以前のものより改良が施され, 患者の QOL 向上に大きく寄与している。PDT や brachytherapy は選択された肺癌症例 (中枢型早期肺癌など) に対して根治療法となる可能

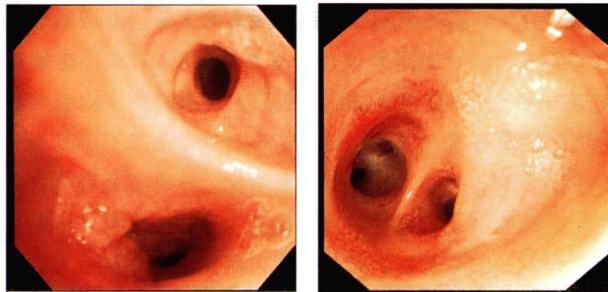
性がある。

特に, 呼吸機能の悪い症例, 多発肺癌症例に対して機能温存療法として第 1 選択となりうる。

文 献

- 1) Dumon, J.F., Shapshay, S., Bourcerean, J., Cavaliere, S., et al.: Principles for safety in application of neodymium-YAG laser in bronchology. *Chest*, 86: 163-168, 1984
- 2) Dumon, J.F.: A dedicated tracheobronchial stent. *Chest*, 97: 328-32, 1990
- 3) Freitag, L., Tekolf, E., Linz, B., and Greschuchna, D.: A new dynamic airway stent. *Chest*, 104: 44S, 1993
- 4) Grund, K.E., Fisher, H., Schorle, C., and Becker, H.D.: Preliminary results with Ultraflex esophageal prosthesis. *Gastrointestinal Endoscopy*, 41: 56-63, 1995
- 5) 加藤治文, 奥仲哲弥, 小中千守: 肺癌に対する光線力学的治療。日外会誌, 98: 36-40, 1997
- 6) Dougherty, T.J., Gomer, C.J., Henderson, B.W., Jori, G., et al.: Photodynamic therapy. *J Natl. Cancer Inst.*, 90: 889-905, 1998
- 7) Gaspar, L.E.: Brachytherapy in lung cancer. *J. Surg. Oncol.*, 67: 60-70, 1998

図 7



a) brachytherapy 施行前
(左 B9 と B10)

b) brachytherapy 施行後

*Interventional bronchology in the lung cancer**Kazuya Kondo^{*}, Yasumasa Monden^{*}, and Nobuhide Takifuji^{**}**^{*}Second Department of Surgery, The University of Tokushima School of Medicine, Tokushima**^{**}Osaka City General Hospital, Osaka***SUMMARY**

Patients with advanced bronchogenic carcinomas that obstruct the central airway have been treated by Nd-YAG laser and tracheobronchial prostheses. The Nd-YAG laser delivers radiation at 1,064 nm, acts directly on malignant tissues causing thermonecrosis and vaporization. Tracheal and endobronchial prostheses have used as additional means for establishing and maintaining patent airway. These palliative therapies contribute to improving and maintaining the QOL of the patients. Methods of treatment for early superficial occult squamous cell carcinoma of the lung are bronchoscopic photodynamic therapy (PDT) and brachytherapy. PDT is used by photosensitizing agents (hematoporphyrin) that accumulate in malignant tissue and can be activated by a laser energy. Brachytherapy is technique for endobronchial irradiation involves the use of ¹⁹²Ir. Both treatments are well effective for early superficial occult squamous cell carcinoma of the lung (CR rate is approximately 80%). They are safe and preserve pulmonary parenchyma.

Key words : Nd-YAG laser, stent, PDT, brachytherapy, lung cancer