

硬膜動静脈奇形の臨床病態に関する検討

松原 俊二, 佐藤 浩一

徳島大学医学部脳神経外科学教室 (主任: 松本圭蔵 教授)

(平成7年9月13日受付)

*Pathognomonic consideration of clinical features of dural arteriovenous malformations**Shunji Matsubara and Koichi Satoh**Department of Neurological Surgery, School of Medicine, The University of Tokushima, Tokushima**(Director : Prof. Keizo Matsumoto)*

SUMMARY

Dural arteriovenous malformations (dural AVMs) were reported sporadically. However, the diagnosis has become easier due to recent developments in clinical imaging modalities. It is known that dural AVMs present various signs and symptoms according to locations and/or specific pathophysiological conditions and occasionally cause serious neurological deficits with intracranial hemorrhage or venous infarction. There are few reports which describe the management of patients with dural AVMs. In this paper, clinical features of dural AVMs observed in our service are reviewed with special attention to angiographic findings.

Seventy-five cases of dural AVM treated between 1976 and 1995 were divided into two groups: 69 cases with single lesions and 6 cases with multiple lesions. The lesions were located in anterior fossa (AF), cavernous sinus (CS), transverse-sigmoid sinus (TS) or superior sagittal sinus (SSS). From their pathognomonic aspects, the cases were classified into two types: the apoplectic type (hemorrhage or venous infarction) and the non-apoplectic type (no evidence of hemorrhage or venous infarction).

Among 69 cases with single lesions, 8 involved the AF, 28 CS, 31 TS and 2 SSS. Patients of 60-69 years age predominated in our series. Males predominated in AF cases (M : F = 7 : 1), females in CS cases (M : F = 5 : 23). Among these, intracranial hemorrhages were noted in 5 AF, 1 CS, 11 TS and 2 SSS, respectively. On the other hand, venous infarctions were noted in 5 TS and 1 SSS. Twelve of 13 hemorrhagic cases exhibited intracerebral hematoma. The rate of apoplectic attacks by location was 63 % in the AF, 4 % in CS, 35 % in TS and 100 % in SSS, respectively. All cases of the apoplectic type demonstrated cortical venous reflux in the angiograms, whereas reflux was seen in only 7 (14 %) out of 50 non-apoplectic cases. Among the 19 apoplectic cases, 17 (89 %) showed the so-called isolated sinus, which was noted in only 4 (8 %) out of 50 non-apoplectic cases. A venous lake, meaning a dilated draining vein such as a saccular aneurysm of the vein, was also thought to be a warning sign of apoplexy.

Draining vessels were cut at proximal sites in 7 out of the 8 AF cases surgically and

successfully. Most of the CS lesions were treated by embolization and/or radiation therapy, and the TS lesions by embolization or conservative method. No episode of rebleeding has occurred after treatment. Most of the patients had an excellent or good outcome, although 3 cases demonstrated a fair or poor outcome in the apoplectic group.

There were 6 cases (14 lesions) with multiple dural AVMs. However, 5 out of the 14 lesions caused apoplexy, all of these cases had an excellent or good outcome after treatment. There were 5 cases (83%) of sinus thrombosis and 3 (50%) of thrombosis in the deep vein of the legs, indicating that multiple dural AVMs may be associated with generalized thrombosis of the venous system.

In conclusion, if dural AVMs are associated with cortical venous reflux, isolated sinus and/or a venous lake angiographically, the lesions have a high risk of intracranial hemorrhage or venous infarction. Therefore, such patients need urgent treatment.

(received September 13, 1995)

Key words : dural arteriovenous malformation, intracranial hemorrhage, venous infarction, cortical venous reflux, multiple

硬膜動静脈奇形 (dural arteriovenous malformation : 以下 dual AVM と略す) は比較的稀な疾患とされてきたが, 近年画像診断法の進歩により非侵襲的に, しかも合併する出血や梗塞を含めて診断できるようになってきた。ことにその症状は, 発生部位や病態により耳鳴り程度の自覚症状のみの軽症例から, 時には頭蓋内出血や静脈性梗塞を起こす重症例のあることも知られている (Ishii ら, 1987)。

しかし, 現在までに dural AVM の臨床像や病態, さらに出血の機転などについて詳細に検討した報告は少ない。そこで, 今回我々は, 当教室ならびに関連施設で経験した dural AVM の臨床像と血管撮影上の所見を対比し, その病態を分析検討したので報告する。

対象と方法

対象は1976年6月から1995年7月までの20年間に, 当教室ならびに関連施設で経験した dural AVM 75例 (83病巣) である。これらの症例を1病巣のみを有する単発例と, 2病巣以上を有する多発例に分けた。また病巣部位により①前頭蓋窩 anterior fossa (AF), ②海綿静脈洞部 cavernous sinus (CS), ③横S状静脈洞部 transverse-sigmoid sinus (TS), ④上矢状静脈洞部 superior sagittal sinus (SSS) に分類した。さらに, 臨床部の観点から, 頭蓋内出血や静脈性梗塞をおこした症例を脳卒中型 (apoplectic type ; apo type), それ

以外の症例を非脳卒中型 (non-apoplectic type ; non-apo type) の2つに分類した。症例を, 年齢, 性差, 血管写, 治療, 転帰等について retrospective に比較検討した。なおこの検討の対象とした静脈性梗塞は, 明らかに静脈血のうっ滞, 逆流が原因となり梗塞を起こし, しかも CT (computed tomography) や MRI (magnetic resonance imaging) で梗塞巣を確認できたもの, もしくは, 皮質静脈への逆流部位に一致した神経学的巣症状を呈した症例とした。頭蓋内出血例は全例 CT や MRI で出血巣を確認した。転帰は, 日本

Table 1 Classification of prognosis by the Japanese Stroke Society

excellent :	The patient recovered completely and could return to work
good :	Slight neurological deficits were present, but work still possible
fair :	The patient has one or more of the following three handicaps ; gait disturbance, psychologic disturbance, or aphasia
poor :	The patient is unable to work even with assistance
dead	

(Suzuki, 1987)

脳卒中学会の基準 (Suzuki, 1987) に準じ、5段階で判定した (Table 1)。但し、耳鳴りなどの自覚的症状が残存したり、画像診断上、病巣がわずかに残ったものは good に分類した。excellent は病巣、自覚症状ともに完全に消失した症例とした。統計学的検討の手法としては、Fisher's exact probability test, Mann-Whitney's U test を用いた。

結 果

Dural AVM 75 例、83 病巣の内、単発例は 69 例で、多発例は 6 例 (14 病巣) であった。単発例の内訳は AF 8 例、CS 28 例、TS 31 例、SSS 2 例であった (Table 2-a, b, c, d)。多発例は 6 例あり、その内 2 カ所に病巣があったものが 4 例で、3 カ所に病巣が見られたものが 2 例であった (Table 3)。以下単発例、多発例について別々に検討した。

1 単発例

1・1 年齢・性別

年齢分布を見ると、60 歳台をピークとする分布を示し、病巣部位別による検討でも同様の傾向が見られた。30 歳未満の症例はなかった (Fig. 1)。

性差は病巣部位によって異なり、AF は男女比が 7 : 1 で男性に多い傾向があった (Table 4)。CS は男女比 5 : 23 で、AF, TS (19 : 12), SSS (2 : 0) に比べ、有意に女性に多かった。全体では男女比は 33 : 36 であった。

1・2 臨床像

臨床的に、脳卒中様の発症を示したもの (apoplectic type : apo 型) は 19 例で、内訳は頭蓋内出血が 13 例、静脈性梗塞が 6 例であった (Table 5)。それ以外の非脳卒中例 (non-apoplectic type : non-apo 型) は 50 例であった。部位によってその卒中率は異なり、AF は 63 % (5/8), CS は 4 % (1/28), TS は 35 % (11/31), SSS は 100 % (2/2) であった。CS は他部位に比較し、1 % 以下の危険性で有意に卒中率が低かった。

Apo 型の主症状を見ると、出血例 13 例では頭痛、意識障害がそれぞれ 6 例、5 例と多く、静脈性梗塞例では痙攣が多く、6 例中 3 例に見られた (Table 6)。

また頭蓋内出血では、脳内出血 (intracerebral hemorrhage ; ICH) が 8 例と最も多く、くも膜下出血 (subarachnoid hemorrhage ; SAH) や硬膜下出血 (subdural hemorrhage ; SDH) との合併例も含めると、13 例中 12 例 (92 %) に認められた (Table 7)。くも膜下出血のみを呈した症例は AF の 1 例だけであった。

Apo 型、non-apo 型全てを含めて、病巣部位別に主症状を比較すると (Table 8)、CS では複視や結膜充血、眼球突出など眼症状で発症することが多く、TS は耳鳴りが 31 例中 13 例 (42 %) と最も多かった。

1・3 血管写

全例で治療前に血管撮影が行われており、apo 型と non-apo 型の所見を比較検討した (Table 9)。

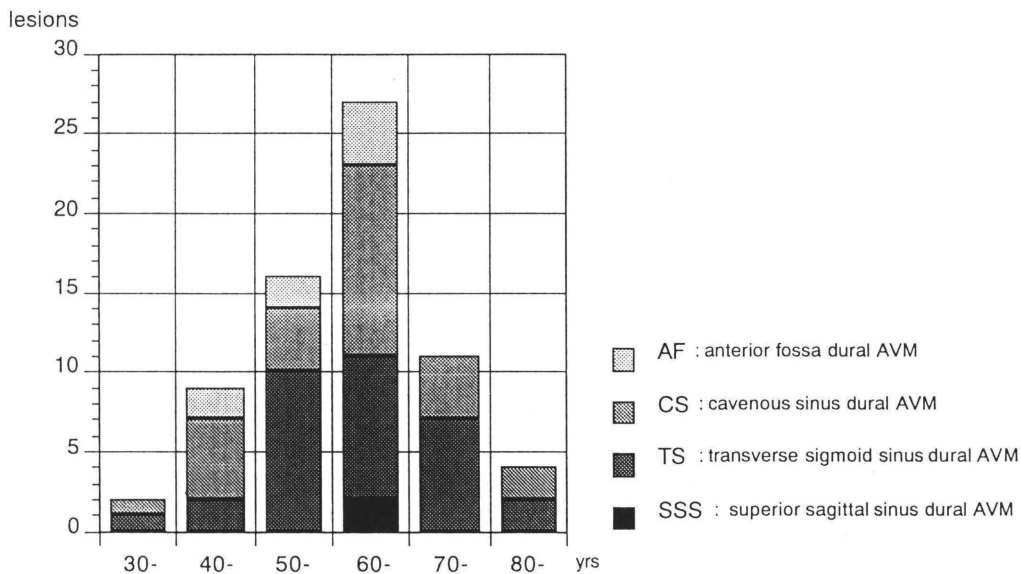


Fig. 1 Age distribution of 69 cases of single dural AVMs

Table 2-a Summary of anterior fossa dural AVM

No.	Ini.	age/sex	site	Side	Apoplexy	Symptom	Feeder	Drainer	VL	IS	Treatment	Outcome
1	MO	69/M	AF	R	ICH, SDH	LOC	AEA #	*Cor. V	yes	yes	cranio.	poor
2	AT	52/M	AF	R	ICH	headache	AEA, PEA	*Cor. V	no	yes	cranio.	good
3	YK	47/M	AF	R	ICH, SAH	headache	PEA	*Cor. V	no	yes	conserv.	excellent
4	TN	66/M	AF	L	SAH	headache	ILT, OphA	*Sylvian V	yes	yes	cranio.	good
5	MF	55/F	AF	R	ICH, IVH	LOC	IMA	*Cor. V	no	yes	cranio.	good
6	YS	48/M	AF	L	no	dizziness	AEA #, PEA #	*Cor. V	yes	yes	TAE, cranio	excellent
7	KO	63/M	AF	L	no	visual dist.	AEA #, STA	*Cor. V	no	yes	TAE, cranio	excellent
8	MK	64/M	AF	L	no	dizziness	AEA #	*Cor. V	yes	es	cranio.	excellent

Ini.: initial M: male F: female AF: anterior fossa R: right L: left

Apoplexy: ICH; intracerebral hematoma, SDH; subdural hemorrhage

SAH; subarachnoid hemorrhage, IVH: intraventricular hemorrhage

symptom: LOC; loss of consciousness

Feeder: # bilateral, AEA; anterior ethmoidal artery, PEA; posterior ethmoidal artery, ILT; inferolateral trunk,

Oph A; ophthalmic artery, IMA; internal maxillary artery, STA; superficial temporal artery

Drainer: *cortical venous reflux, Cor. V; cortical vein, Sylvian V; superficial Sylvian vein

VL: venous lake IS: isolated sinus

Treatment: cranio.; craniotomy, conserv.; conservative, TAE; transarterial embolization

Table 2-b Summary of cavernous sinus dural AVM

No.	Ini.	age/sex	site	Side	Apoplexy	Symptom	Feeder	Drainer	VL	IS	Treatment	Outcome
1	SU	52/F	CS	R	ICH, IVH	headache	APA, ILT, MHT, IMA	*SPS, *BV	no	yes	TAE, Rad.	good
2	TT	48/F	CS	R	no	chemosis	MMA, AMA	SOV	no	no	CCA lig.	good
3	SY	57/M	CS	R	no	exophth.	ILT, IOA	SOV	no	no	TAE	good
4	YS	44/F	CS	R	no	headache	IMA, ICA	SOV	no	no	TAE	good
5	HN	64/F	CS	R	no	headache	ICA, AMA	SOV	no	no	TAE	good
6	YM	77/F	CS	L	no	diplopia	AMA, FRA	SOV	no	no	Rad	good
7	SO	54/M	CS	L	no	chemosis	MHT	SOV	no	no	Rad, TAE, CCA lig.	good

8	TS	47/F	CS	R	no	chemosis	AMA, MMA, IMA	SOV	no	no	TAE	excellent
9	KN	65/F	CS	L	no	headache	MMA, AMA	SOV	no	no	ECA lig, Rad, TAE	good
10	SO	73/F	CS	R	no	diplopia	MMA, AMA, APA #	SOV, IPS	no	no	TAE, Rad	good
11	HK	66/F	CS	R	no	headache	MMA #, AMA, SPA, APA, MHT	SOV, IPS, SPS	no	no	TAE	good
12	KT	68/F	CS	R	no	diplopia	IMA, ICA #	SOV	no	no	TAE, Rad	good
13	SH	69/F	CS	R	no	visual dist.	AMA, ICA #	SOV	no	no	conserv.	excellent
14	YN	64/M	CS	L	no	chemosis	MMA	SOV	no	no	conserv.	excellent
15	YY	64/F	CS	L	no	tinnitus	APA, SPA, FRA #, APA, MMA #	SOV, IPS	no	no	TAE	good
16	KT	68/F	CS	R	no	diplopia	APA, FRA, SPA, MHT, IMA	SOL, IOV	no	no	TAE	good
17	HK	58/F	CS	L	no	diplopia	AMA, ICA	IPS	no	n	conserv.	good
18	SM	72/F	CS	R	no	diplopia	ICA #, IMA #, MMA	IPS	no	no	TAE	excellent
19	SK	84/F	CS	L	no	diplopia	APA #, FRA #	SOV, SPS, BV	no	no	TAE	good
20	AT	31/F	CS	R	no	exophth.	ICA, DTA, AMA	SOV, IOV	no	no	TAE, TVE, Rad	excellent
21	YS	65/F	CS	R	no	diplopia	MMA, IMA #, APA #, ICA #	IPS	no	no	TAE, Rad	good
22	OH	63/M	CS	R	no	blepharo.	ICA	IPS	no	no	TVE	excellent
23	AO	48/F	CS	L	no	headache	FRA, DA, MMA	SOV, *Sylvian V	no	no	TAE, Rad	good
24	YK	68/F	CS	L	no	chemosis	FRA, AMA, MHT	SOV	no	no	conserv.	excellent
25	TS	68/F	CS	L	no	exophth.	MMA, AMA	SOV	no	no	conserv.	good
26	MT	70/M	CS	R	no	facial pain	FRA, MMA	IPS	no	no	TAE, TVE	good
27	TS	40/F	CS	L	no	tinnitus	MHT, ILT	IPS	no	no	conserv.	good
28	NY	83/F	CS	L	no	diplopia	MMA #, AMA #	SOV, *BV	no	no	conserv.	good

Ini.: initial M: male F: female CS: cavernous sinus R: right L: left

apoplexy: ICH; intracerebral hematoma, IVH; intraventricular hemorrhage

symptom: exophth; exophthalmus, visual dist; visual disturbance

Feeder: # bilateral, APA; ascending pharyngeal artery, ILT; inferolateral trunk, MHT; meningocephalic trunk,

IMA; internal maxillary artery, DTA; deep temporal artery, MMA; middle meningeal artery, AMA; accessory meningeal artery,

IOA; inferior ophthalmic artery, ICA; internal carotid artery, FRA; foramen rotundum artery, SPA; sphenopalatine artery

Drainer: * cortical venous reflux, SPS; superior petrosal sinus, BV; basal vein, Sylvian V; superficial Sylvian vein,

SOV; superior ophthalmic vein, IPS; inferior petrosal sinus

VL: venous lake IS: isolated sinus

Treatment: Rad; radiation, conserv.; conservative, TAE; transarterial embolization, TVE; transvenous embolization,

CCA lig.; common carotid artery ligation, ECA lig.; external carotid artery ligation

Table 2-c Summary of transverse sigmoid sinus dural AVM

No.	Ini.	age/sex	site	Side	Apoplexy	Symptom	Feeder	Drainer	VL	IS	Treatment	Outcome
1	SM	52/M	TS	R	ICH	hemianopsia	OA, MMA	*Cor. V	no	yes	cranio., TAE	good
2	MO	76/F	TS	L	ICH	aphasia	OA, MA, APA	*Labbe, *SPS	no	yes	TAE	good
3	MH	76/F	TS	L	ICH, IVH	LOC	OA, APA, MMA, VAmu	*Cor. V, Tra. S	no	yes	TAE	good
4	TH	65/F	TS	L	ICH, IVH	LOC	OA, APA, VAmu	*SPS	no	yes	TAE	good
5	KO	57/M	TS	L	ICH, IVH	LOC	OA, MMA	*Cor. V	no	yes	conserv.	fair
6	SK	78/M	TS	L	ICH, SAH	headache	OA, PAA	*Labbe	no	yes	TAE, Rad	good
7	MK	73/M	TS	L	infarction	convulsion	OA, APA, MMA	*Labbe	yes	yes	TAE	good
8	YN	53/M	TS	L	infarction	aphasia	OA #, APA, MMA, VAmu #	*Cor. V, IJV	no	no	cranio., TAE	good
9	TT	82/M	TS	L	infarction	aphasia	OA, MMA	*Labbe, *Cor. V	no	yes	ECA lig., cranio.	good
10	TK	66/F	TS	R	infarction	headache	OA, MMA	*Labbe	yes	yes	TAE	good
11	MT	64/M	TS	L	infarction	convulsion	OA, APA	*Cor. V	no	yes	ECA lig.	good
12	KS	52/M	TS	R	no	dizziness	OA, MMA, PAA	*Labbe, *Cor. V	no	yes	TAE, ECA lig, Rad	good
13	AO	62/M	TS	L	no	incidental	OA, MMA, PCA	*Labbe, Sig. S	no	no	conserv.	good
14	HT	51/M	TS	L	no	tinnitus	MMA, OA #, APA, PAA, STA	IVJ	no	no	ECA lig, cranio.	good
15	AO	70/F	TS	R	no	tinnitus	OA, STA, MMA, VAmu	Sig. S	no	no	TAE	good
16	MI	34/M	TS	L	no	tinnitus	OA #, APA	IVJ, DCV	no	no	TAE, Rad.	good
17	TY	55/M	TS	L	no	tinnitus	OA, PAA, APA, MMA	Tra. S, Sig. S	no	no	TAE, Rad.	good
18	TA	53/F	TS	R	no	tinnitus	OA, APA, VAmu	DCV	no	no	TAE, Rad.	poor
19	TS	46/F	TS	L	no	tinnitus	OA, MMA, APA, FRA, MHT	Sig. S, SPS	no	no	TAE	good
20	KM	66/F	TS	L	no	incidental	OA, MMA, PAA, MHT, APA	IVJ, SPS	no	no	TAE	good
21	MM	65/M	TS	R	no	tinnitus	OA, APA #, PAA #, MMA, AMA	IVJ, DCV	no	no	TAE	excellent
22	MN	55/F	TS	R	no	incidental	MMA	Sig. S	no	no	TAE	excellent
23	SM	45/M	TS	L	no	tinnitus	OA, VAmu	IVJ	no	no	TAE, ECA lig.	good
24	JH	62/M	TS	L	no	tinnitus	APA, OA, VAmu	IVJ, DCV	no	no	conserv.	excellent
25	SN	78/F	TS	R	no	incidental	OA, APA	Tra. S, IJV	no	no	conserv.	good
26	KN	52/F	TS	L	no	tinnitus	OA, MMA	Tra. S, Occ. S	no	no	conserv.	excellent
27	TH	61/F	TS	L	no	tinnitus	OA	Sig. S	no	no	TAE	good
28	TK	52/M	TS	L	no	tinnitus	OA	Sig. S	no	no	conserv.	excellent
29	SS	63/M	TS	L	no	incidental	OA, MMA, PAA	Sig. S	no	no	conserv.	good
30	TS	82/M	TS	L	no	tinnitus	OA, APA, MMA	IVJ	no	no	conserv.	good
31	HD	73/M	TS	R	no	incidental	OA, MMA	IVJ	no	no	conserv.	excellent

Ini.: initial M: male F: female TS: transverse sigmoid sinus R: right L: left

apoplexy : ICH ; intracerebral hematoma, IVH ; intraventricular hemorrhage, SAH ; subarachnoid hemorrhage, infarction ; venous infarction
 symptom : hemianopsia ; homonymous hemianopsia, LOC ; loss of consciousness
 Feeder : # bilateral, OA ; occipital artery, APA ; ascending pharyngeal artery, MHT ; meningo-pharyngeal trunk, PAA ; posterior auricular artery, MMA ; middle meningeal artery, VAmu ; muscle branch of vertebral artery, AMA ; accessory meningeal artery, ACeA ; ascending cervical artery, STA ; superficial temporal artery, FRA ; foramen rotundum artery, ICA ; internal carotid artery
 Drainer : * cortical venous reflux, SPS ; superior petrosal sinus, Tra. S ; transverse sinus, IJV ; internal jugular vein, Sig. S ; sigmoid sinus, DCV ; deep cervical vein, Occ. S ; occipital sinus
 VL : venous lake IS : isolated sinus
 Treatment : Rad. ; radiation, conserv. ; conservative, TAE ; transarterial embolization, TVE ; transvenous embolization, CCA lig. ; common carotid artery ligation, ECA lig. ; external carotid artery ligation

Table 2-d Summary of SSS dural AVM

No.	Ini. age/sex	site	Apoplexy	Symptom	Feeder	Drainer	VL	IS	Treatment	Outcome
1	TH	62/M	SSS SAH, ICH	headache	MMA #, AFA	*Cor. V	yes	yes	cranio.	good
2	KI	61/M	SSS infarction	convulsion	(MCA, SCA, MMA, OA, STA) #	*Cor. V	no	no	conserv.	fair

Ini. : initial, M : male F : female SSS : superior sagittal sinus
 apoplexy : ICH ; intracerebral hematoma, SAH ; subarachnoid hemorrhage, infarction ; venous infarction
 Feeder : # bilateral, AFA ; anterior falx artery, MMA ; middle meningeal artery, OA ; occipital artery, STA ; superficial temporal artery, MCA ; middle cerebral artery
 Drainer ; * cortical venous reflux, Cor. V ; cortical vein
 VL : venous lake IS : isolated sinus
 Treatment : conserv. ; conservative, cranio. ; craniotomy

Table 3 Summary of multiple dural AVMs

No.	Ini.	age/sex	site	Side	Apo.	Symptom	Feeder	Drainer	VL	ST	Treatment	Outcome	DVT
1-a	TY	50/F	CS	L	no	chemosis	MMA, AMA, DTA, FRA, ICA	SOV, IPS	no	no	TAE, Rad	good	no
b			TS	L	no	tinnitus	OA#, APA, VAmu, ACeA#, PAA	Sig. S	no	no	TAE	good	
2-a	TS	50/M	SSS		infarct	convulsion	MMA, OA, STA#	*Cor. V	no	yes	cranio.	good	yes
b			TS	R	no	tinnitus	OA	Sig. S	no	no	conserv.	good	
3-a	HS	63/F	TS	L	ICH, IVH	LOC	OA, MMA, APA, PAA	*SFS	no	yes	TAE	good	yes
b			TS	R	no	incidental	OA	IJV	no	no	conserv.	good	
4-a	MY	60/M	TS	L	ICH	hemianopsia	OA, APA	*Cor. V	no	yes	TAE, Rad	good	no
b			TS	R	no	incidental	OA#, MMA	Sig. S	no	no	conserv.	good	
5-a	HH	30/M	TS	L	no	tinnitus	OA, APA, MMA, ICA, VAmu	Tra. S	no	yes	conserv.	good	no
b			TS	R	no	tinnitus	OA, MMA, PAA	Sig. S	no	no	conserv.	good	
c			SSS		no	incidental	STA, MMA, AFA	SSS	no	no	conserv.	excellent	
6-a	ST	69/M	CS	L	ICH	diplopia	SHA	*SSV	no	yes	Rad.	excellent	yes
b			TS	R	infarct	convulsion	OA, MMA, PAA, ACeA, VAmu	*Cor. V	no	yes	TAE	good	
c			TS	L	n	incidental	OA	Sig. S	no	no	conserv.	good	

Ini.: initial M: male F: female R: right L: left.

Site: CS: cavernous sinus dural AVM, TS: transverse sigmoid sinus dural AVM, SSS: superior sagittal sinus dural AVM

Apo: apoplexy, infarct; venous infarction, ICH; intracerebral hematoma, IVH; intraventricular hemorrhage

LOC: loss of consciousness

Feeder: # bilateral, MMA; middle meningeal artery, AMA; accessory meningeal artery, DTA; deep temporal artery,

FRA; foramen rotundum artery, STA; superficial temporal artery, APA; ascending pharyngeal artery, OA; occipital artery.

PAA; posterior auricular artery, ICA; internal carotid artery, SHA; superior hypophyseal artery

VAmu; muscle branch of vertebral artery, ACeA; ascending cervical artery

Drainer: * cortical venous reflux, SOV; superior ophthalmic vein, IPS; inferior petrosal sinus, Cor. V; cortical vein, Sig. S; sigmoid sinus,

Tra. S; transverse sinus, IJV; internal jugular vein, SPS; superior petrosal sinus, SSS; superior sagittal sinus

VL: venous lake ST: sinus thrombosis

Treatment: cranio.; craniotomy, conserv.; conservative, TAE; transarterial embolization, Rad.; radiation

DVT: deep vein thrombosis of the legs

まず病巣に関与する流入動脈数は、apo 型 3.0 ± 2.1 , non-apo 型 3.1 ± 1.6 で 2 群間に差はなかった。

次に流出静脈では「isolated sinus」, 「cortical venous reflux」, 「venous lake」の 3 点に注目した。

静脈洞が短絡部の近位側, 遠位側ともに閉塞され隔絶されている状態「isolated sinus」は、apo 型では 19 例中 17 例 (89%) に認められたのに対し、non-apo 型では 50 例中わずか 4 例 (8%) にすぎず、apo 型に有意に多かった ($p < 0.01$)。

短絡血が脳表静脈へ逆流する現象「cortical venous reflux」は apo 型の 19 例 (100%) に認められたの

対し、non-apo 型では 50 例中 7 例 (14%) にすぎなかった ($p < 0.01$)。

「venous lake」は、その皮質導出静脈が、部分的にその直径よりも 2 倍以上に嚢状に膨隆している所見とした。これは apo 型 19 例中 5 例 (26%) に、non-apo 型 50 例中 2 例 (4%) に認められ、有意差 ($p < 0.05$) をもって apo 型に venous lake を多く認めた。

1・4 治療

治療は①塞栓術 (経動脈的塞栓術, 経静脈的塞栓術), ②放射線治療, ③外科的治療 (開頭術, 頸動脈結紮術), ④保存的治療を単独もしくは併用で施行した (Fig. 2)。但し、脳室ドレナージを 3 例 (CS 1 例, TS 2 例) におこなったが、これは dural AVM 自身に対する直接的な治療ではないので、ここでは保存的治療に含めた。

Fig. 2 に示したように、各部位によってそれぞれ治療法は若干異なっていた。AF では、8 例中 7 例 (88%) の症例に開頭術による導出静脈切断手術がなされた。CS では、19 例 (67%) の症例で塞栓術が行われ、また 9 例 (32%) の症例に対し放射線治療がなされた。TS では 19 例 (65%) の症例に対し塞栓術が施行され、9 例 (26%) では保存的治療のみであった。なお 7 例の TS に対して外科的治療が行われたが、4 例に皮質静脈への逆流所見が高度のため、病巣の静脈洞の遊離あるいは切除術が行われた。

1・5 転帰

全体として予後は、excellent, good のものが多く、特に CS は全例予後良好であった (Fig. 3)。TS では予後良好なものが多いが、good に比べ excellent が少

Table 4 Relationship of single dural AVM location to sex

	case	sex
		(M : F)
AF	8	(7 : 1)*
CS	28	(5 : 23)*
TS	31	(19 : 12)*
SSS	2	(2 : 0)*
total	69	(33 : 36)

AF: anterior fossa dural AVM

CS: cavernous sinus dural AVM

TS: transverse sigmoid sinus dural AVM

SSS: superior sagittal sinus dural AVM

* Significance: CS vs AF, CS vs TS; $p < 0.01$

CS vs SSS; $p < 0.05$

by Fisher's exact probability test

Table 5 Relationship of single dural AVM location to apoplexy

			AF*	CS*	TS*	SSS*	total
Apo	Hemorrhage (A)		5	1	6	1	13
	Infarction (A')		0	0	5	1	6
Non-apo	(B)		3	27	20	0	50
rate (A+A'/A+A'+B)			63%	4%	35%	100%	28%

Apo: dural AVM with apoplexy

Non-apo: dural AVM without apoplexy

infarction: venous infarction, rate: apoplectic rate

* Significance: CS vs AF, CS vs TS, CS vs SSS; $p < 0.01$

by Fisher's exact probability test

なかった。これは病巣部の短絡が完全には消失していない症例があり、耳鳴りなどの軽度の自覚症状を残した症例が多かったためである。Poor, fair の症例は AF

で1例, TS で2例, SSS で1例であった。AF の1例は脳内出血と硬膜下出血の合併例で、開頭手術による AF 病巣の消失をみたが、術後も術前の状態のみら

Table 6 Symptoms of single dural AVM with hemorrhage or venous infarction

	hemorrhage	infarction	total
headache	6	1	7
L. O. C.	5	0	5
hemianopsia	1	0	1
aphasia	1	2	3
convulsion	0	3	3
total	13	6	19

L. O. C. : loss of consciousness
hemianopsia : homonymous hemianopsia

Table 7 Bleeding type of 13 single dural AVM with intracranial hemorrhage

	Hemorrhage lesions				total
	AF	CS	TS	SSS	
ICH(+IVH)	2	1	5	0	8
ICH+SDH	1	0	0	0	1
ICH+SAH	1	0	1	1	3
SAH	1	0	0	0	1
					13

ICH : intracerebral hemorrhage
IVH : intraventricular hemorrhage
SAH : subarachnoid hemorrhage
SDH : subdural hemorrhage

Table 8 Relationship of single dural AVM location to main symptom

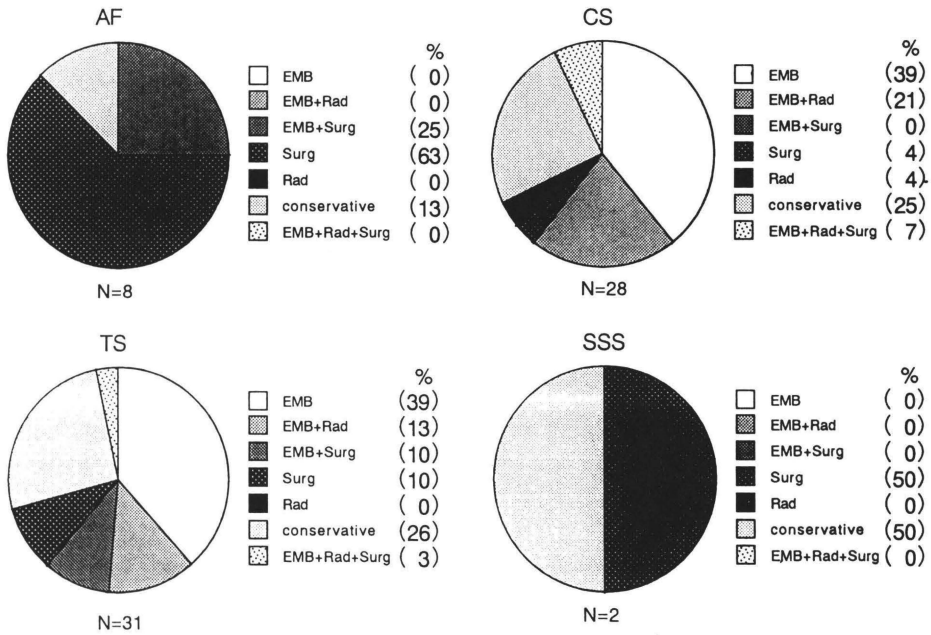
	AF	CS	TS	SSS	total
diplopia	0	9	0	0	9
chemosis	0	5	0	0	5
headache	3	6	2	1	12
exophthalmus	0	3	0	0	3
tinnitus	0	2	13	0	15
L. O. C.	2	0	3	0	5
aphasia	0	0	3	0	3
convulsion	0	0	2	1	3
hemianopsia	0	0	1	0	1
dizziness	2	0	1	0	3
visual disturbance	1	1	0	0	2
facial pain	0	1	0	0	1
blepharoptosis	0	1	0	0	1
incidental	0	0	6	0	6
total	8	28	31	2	69

L. O. C. ; loss of consciousness
hemianopsia ; homonymous hemianopsia
headache : headache or retroorbital pain

Table 9 Association of angiographic features with apoplexy

	Numbers of feeder	Isolated sinus		Cortical venous reflux		Venous lake	
		yes	no	yes	no	yes	no
Apo	3.0±2.1	17	2	19	0	5	14
Non-apo	3.1±1.6	4	46	7	43	2	48
Significance	NS* ¹	p<0.01* ²		p<0.01* ²		p<0.05* ²	

Apo : dural AVM with apoplexy, Non-apo : dural AVM without apoplexy
Significance : Mann Whitney's U test*¹ or Fisher's exact probability test*²



EMB : embolization (transarterial or transvenous embolization)
 Rad : radiation therapy
 Surg : surgical therapy (craniotomy or burr hole or carotid artery ligation)
 Conservative : treatment included ventricular drainage

Fig. 2 Relationship of single dural AVM location to treatment

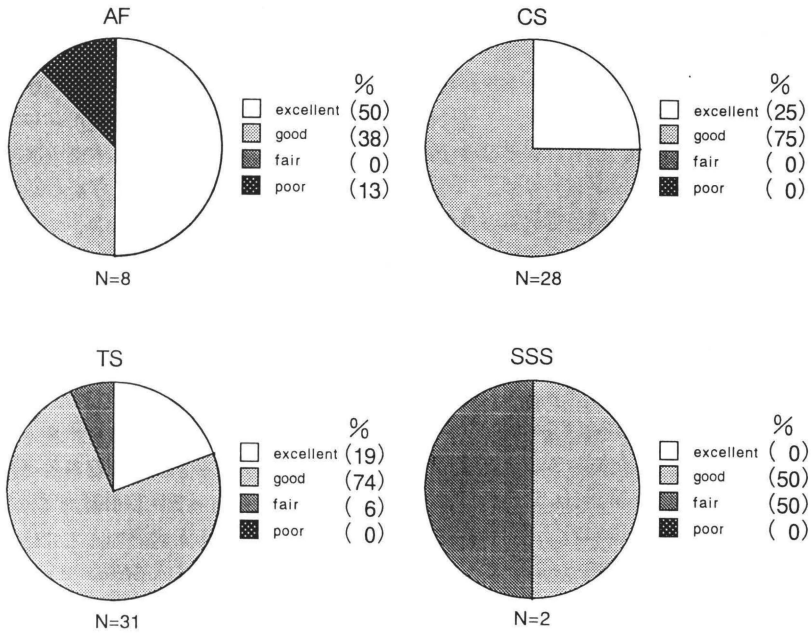


Fig. 3 Relationship of single dural AVM location to outcome

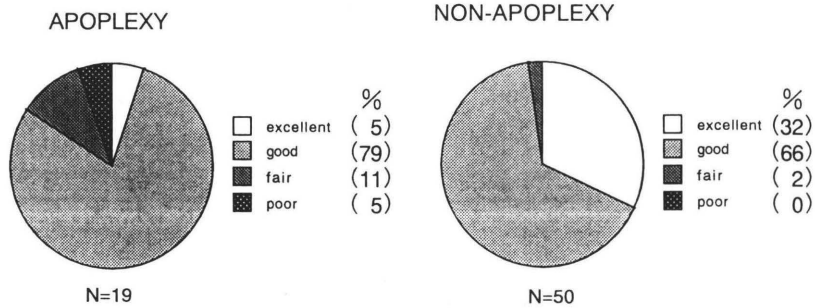


Fig. 4 Relationship of single dural AVM with apoplexy to outcome

れた遷延性意識障害から脱却できなかった。TS の 1 例は、脳内出血で発症した症例、他の 1 例は外頸動脈塞栓中に脳梗塞を起こした症例であった。SSS の例は高度の皮質静脈への逆流現象がみられた症例であった。

Apo 型と non-apo 型との比較では (Fig. 4), excellent が前者 5% に対し後者 32% で, poor, fair の予後不良例は, 前者は計 16% に対し後者はわずか計 2% であった。なお治療後, 再発作を来した症例はなかった。

2 多発例

複数の病巣を有した患者は, 全 dural AVM 75 例中, 6 例 (8%), 14 病巣で, そのうち 2 病巣を有したものが 4 例 (cases 1-4), 3 病巣のものが 2 例 (case 5, 6) であった (Table 3)。男性 4 例, 女性 2 例で, 部位の組み合わせは, 両側 TS が 2 例, 以下 CS と TS, SSS と TS, 両側 TS と SSS, 両側 TS と CS が各 1 例ずつであった。複数病巣を有する例では, すべての症例で TS に病巣がみられたが, AF に病巣を有する例はなかった。

脳内出血もしくは静脈性梗塞を起こしたものはこのうち 4 例で, やはり血管写上皮質静脈への逆流現象と isolated sinus を伴っていた。治療は塞栓術, 放射線療法を中心におこなわれた。

静脈洞血栓症 (Sinus thrombosis: ST) は 6 例中 5 例 (83%) に認められ, また下肢の深部静脈血栓症が 6 例中 3 例 (50%) に合併していた。

考 察

1 単発例

1・1 脳卒中と血管写所見の関係について

流入動脈の数は apo 型と non-apo 型で差はなく, 出血や梗塞を起こす因子としての重要性はなかった。但し硬膜動脈は非常に微細な吻合血管が発達しており

(Kerber, Newton, 1973; Roland ら, 1987), 流入動脈の正確な数は血管写上認識できるものよりもさらに多いものと推測される。

「isolated sinus」は, 動静脈短絡点の遠位側と近位側の両方の静脈洞が閉塞し, 隔絶された状態で, これにより逃げ場を失った短絡血は, 大脳や小脳などの皮質静脈を逆流することになる。この所見を, 単発例 69 例のうち, 21 例で認めたが, うち 17 例 (81%) は出血あるいは静脈梗塞を起こしていた (Table 9)。この状態は脳損傷を惹起する危険が非常に高いと思われ, 文献的にも最も risk の高い grading に分類されている (Piton ら, 1984; Lalwani ら, 1993; Borden ら, 1995)。

出血や梗塞を起こした apo 型では, 全例で「cortical venous reflux」が認められ, その還流領域に出血もしくは梗塞をおこしていた。したがって, この逆流現象が脳卒中様発作を引き起こす最も重要な因子と考えられた (Awad ら, 1990)。Non-apo 型の中にも「cortical venous reflux」を 7 例 (14%) で認めたが, 逆流量は軽度で, 臨床症状を呈するほどではなかった。

流出静脈の一部が脳表面上で膨隆し, 動脈瘤のような形態を取ることがあり, これは venous lake, venous pouch, vascular sac, large variceal dilatation などと呼ばれている (Malik ら, 1984; 郭ら, 1995)。以前より, この venous lake は AF に多く (松原ら, 1990), 出血源となりえるとの報告もある (Handa, Shimizu, 1973; 武田ら, 1987)。Malik ら (1984) は頭蓋内出血をきたした dural AVM のうち 42% は vascular sac を伴っていたとしている。確かに自験例でも, 7 例 (10%) に venous lake が認められ, 特に AF では 8 例中 5 例 (63%) と他部位に比較し, 多い傾向があった。この理由はおそらく, 流出静脈が短絡部位である前頭

蓋窩から上矢状静脈洞やシルビウス静脈などへ至るまでの走行距離が長く、また流出静脈の数が少なく、還流圧が上昇しやすいためではないかと考えられた。我々の症状にも症例数は少ないが、apo 型にこの venous lake を有意に ($p < 0.05$) 多く認めた (Table 9)。しかし以下の点から脳表に存在する venous lake そのものが出血源となる可能性はむしろ低いと考えられた。1) 開頭術における術中所見では、venous lake に出血点を確認したものはなかったこと、2) AF では venous lake が脳表門蓋部に存在することが多いのに対し、出血巣はそこから少し離れた前頭葉底部に認めることが多かったこと、3) 出血 13 例中脳内出血 (皮質下出血) が 12 例 (92%) とそのほとんどを占め (Table 7)、くも膜下出血や硬膜下出血が少なかったこと、4) 出血例 13 例中、venous lake をもたない 10 例 (77%) でも頭蓋内出血が発生していたこと (Table 2) などである。実際、AF における開頭術においては venous lake を切除せずとも、硬膜の脳表に接する内面での流出静脈結紮切断だけで再出血は十分に防止できている。つまり venous lake は、静脈圧の上昇を現しているが、必ずしも出血点ではないように思われる。

1・2 病巣部位と出血、梗塞の関係

Table 5 に示したように、AF が 63% と高率に脳卒中をおこしているのに対し、CS は 4% と非常に低率であった。文献的には、AF における出血率は 82~89% と高率である (Lasjaunias ら, 1986; 武田ら, 1987; 松原ら, 1990; 郭ら, 1995)。我々の症例で若干低い値を示したのは、早期発見と思われる非出血例が 3 例含まれていたためと考えている。後は DSA (digital subtraction angiography), MRI など画像診断の発達とともに、このような早期発見の症例が増加すると思われる。

CS で出血をみる症例は極めて稀のようで (Harding ら, 1984; 川上ら, 1987), Lasjaunias, Berenstein (1987), 太田・梶川 (1978) の報告では出血例は皆無である。CS に出血が少ない理由は、病的動静脈短絡の多寡と流出静脈の数と量の問題と考えられる。一般に CS は、traumatic CCF (carotid-cavernous fistula) と比較すれば、明らかに低流量、低還流圧であり (Debrun ら, 1988), もし皮質静脈 (Sylvian vein or basal vein) へ逆流したとしても、静脈圧の上昇はさほどではない。また解剖学的に海綿静脈洞は上・下眼静脈、上・下錐体静脈洞、翼口蓋窩静脈叢、脳底静脈、脳底静脈叢、対側海綿静脈洞など多くの静脈と交通を持ち、流出路が豊かで、たとえそのうちの何本かが低形成や

無形成、あるいは閉塞したとしても、流出路はまだ多く残されているので、皮質静脈だけに逆流することは確率的に低いと推察される。それに比較し AF では、流入動脈からの血流が、静脈洞を介さず皮質静脈のみに還流しているため、出血を起こしやすいのであろう (Malik ら, 1984)。

TS 31 例中、頭蓋内出血を起こしたものは 6 例 (19%) であった。過去の報告では、TS の出血率は 16~20% (Obrador ら, 1975; 太田ら, 1978; Lasjaunias ら, 1986) とされており、我々とほぼ同様の結果であった。TS の出血例では、2 タイプの出血形式があり、一つは前駆症状なしに突然出血する“sudden type”で、症例 1, 3, 5 がこれに相当する。もう一つは症状が徐々に進行し、出血する“progressing type”で症例 2, 4, 6 がこのタイプである。症例 2 では見当識障害、症例 4 ではめまい、症例 6 では頭痛がそれぞれ先行しており、このタイプでは早期診断、早期治療により、頭蓋内出血を発症前に防止できうと考えられる。

1・3 治療について

Dural AVM に対しての治療法には以前より塞栓術、放射線治療、開頭術 (Sundt, Piegras, 1983; 永野ら, 1990) などが試みられているが、最近、経動脈的あるいは経静脈的に流入動脈や静脈洞を血管内から塞栓してしまう血管内手術 (intravascular surgery) が主流となってきた。当教室でも CS や TS の症例を中心に自験例の約 60% に対し、この塞栓術を行っている。経動脈的塞栓術 (transarterial embolization: TAE) の利点は、外科的治療に比べ侵襲が少なく、高齢者にも適応でき、繰り返し行うことが可能で、また緊急時にも外科的治療に比べ、迅速に治療を開始できることである。しかし欠点として、それ単独では完治しない症例に時に遭遇することや、血管の蛇行が強くカテーテル操作が困難な症例があることである。また外頸動脈系と内頸動脈や椎骨動脈との細い吻合血管が存在することにより、正常な血管を閉塞する危険性がある (Lasjaunias, Berenstein, 1987)。自験例でも TS の 1 例で脳梗塞をみている。それを防ぐため誘発試験がおこなわれるが、それでも偽陰性の症例があり、100% 信頼できるものではない。

ここ最近 TAE の欠点を補う一方法として、経静脈的塞栓術 (Transvenous embolization: TVE) も行われている (Teng ら, 1988; Halbach ら, 1989 a, b)。短絡血が流入してくる静脈洞を、短絡点を含めて、コイル等で閉塞してしまうのである。海綿静脈洞に対する TVE は、TAE に比べカテーテル操作が単純で、

比較的安全に行うことができ(桑山ら, 1993), 根治性も高い(西ら, 1992)とする報告もある。しかし一方では静脈損傷の問題(Kingら, 1989), 洞内ないし壁に接して走る脳神経圧迫による眼症状その他の悪化の問題, 流出静脈の変化による症状悪化(高橋ら, 1990)など危険性もある。TSに対してもTVEによる洞内完全閉塞の報告が散見されるが(Halbachら, 1989b), 静脈洞を閉塞させることによる脳静脈還流障害の発生の危険性の問題がある。また isolated sinus の例には, 病巣部を開頭にて静脈洞を露出して処置しなければならず(竹田ら, 1995), 術中DSAを必要とするなど, まだ標準的治療法とはなっていない。

AFでは流入動脈が眼動脈から分岐していることが多く(武田ら, 1987; 郭ら, 1995), 失明の危険性から塞栓術は選択されにくい(Reulら, 1993)。自験例でもAFに対し2例でコイルを用いてTAEを試みたが, 有効な結果は得られず, 開頭術を追加した。皮質静脈に短絡血が還流するAFに対しては, 開頭術を行って, 硬膜から脳表に向かって流入する皮質導出静脈を硬膜内面の点で結紮する方法が最も確実に有効な治療法とされており(Martinら, 1990; Thompsonら, 1994), 自験例でもそれが確かめられた。Gamma-Knife(Chandler, Friedman, 1993)やTVE(早瀬ら, 1994)より治癒した症例報告もあるが, 今後の症例の蓄積が必要であろう。

1・4 転帰について

各病巣部位により, また apo 型と non-apo 型で転帰に差が認められた。

CSには, 出血や静脈性梗塞をおこす例はほとんどなく, 臨床症状も生命予後に大きな影響がないものが多いため, 転帰は良好であった。TSでも90%以上が excellent もしくは good の予後良好例であったが, good と判定した例には, 短絡血流がまだ少し残存している症例や, 出血, 梗塞後, 軽い痴呆症状が残存した症例などが, 多く含まれている。

Non-apo 型と apo 型での比較では(Fig. 4), 前者は fair, poor の予後不良例が計2%であったのに対し, 後者では16%と比較的多く, また前者では excellent 32%に対し, 後者では excellent が5%にとどまった。特にAFにおいては, non-apo 型は全て excellent であったが(Table 2-a), apo 型の症例の中には遷延性意識障害が続き, poor と判定した症例や, 多幸症や見当識障害を残した症例があった。これらのことから考えると, 血管写上, 脳卒中の危険性の高い皮質静脈逆流現象, isolated sinus, venous lake を呈する dural

AVM, 特にAFの症例は早期発見, 早期治療の必要性があると思われた。

2 多発例

Table 3に示したように, 我々のシリーズに6例(14病巣)の多発例が認められた。これらの症例には, AFの例はなく, 文献的にも, 同様の傾向であった(Kuwayamaら, 1989; Barnwellら, 1991; Nakagawaら, 1992; Mullan, Johnson, 1995)。また, AFは前述したように, 短絡血が静脈洞でなく, 直接皮質静脈に還流し, 男性に多く発症するという特徴がある。これらのことから考え併せると, AFは, 静脈洞で連絡し合っているCS, TS, SSSなど他部位のdural AVMとは, 病態が異なるのではないかと考えられた。

Case 1とCase 6はCSとTSの組み合わせであったが, どちらの症例もまず, CSが症状をあらわし, その後にTSが勢力を増してくるパターンであった。すなわち, Case 1はCSで発症し, 5年後の血管写でTSの新たな出現を確認した。Case 6はCSの出血で発症したが, その時小さな右側TSが存在していた。治療によりCSが消失すると右TSの短絡が強くなり, 治療により消失した。しかし, 1年後に左側TSの新たな病巣を認めた。過去の文献でも, CSがTSに先行する傾向があり, (Kuwayamaら, 1989; Nakagawaら, 1992)その原因について興味もたれるところである。

Dural AVMの発生機序について, 以前より静脈洞血栓症との関係が議論されているが(Houserら, 1979; Seegerら, 1980; Chaudharyら, 1982), 我々の多発例のシリーズでも, 6例中5例(83%)と高率に静脈洞血栓症が認められた。さらに, 下肢の深部静脈血栓症が6例中3例(50%)に合併していた事実も考慮すると, 多発例すなわち multiple dural AVMでは, 全身の静脈系の血栓症と関与する傾向があると思われた。今後は血液学的な面からも検索が必要であろう。

結 論

硬膜動静脈奇形[単発例69例, 多発例6例(14病巣)]の臨床病態について検討した。

1 単発例では, 19例で脳卒中発作(出血13例, 静脈性梗塞6例)を起こしていたが, それらは血管写で, 皮質静脈への逆流現象, isolated sinus, venous lake を有意に多く認めた。

2 前頭蓋窩硬膜動静脈奇形では出血率が高いため, 診断がつき次第, 早期に流出静脈結紮術を行うことが必要である。

3 多発例では6例中5例(83%)に静脈洞血栓症が、6例中3例(50%)に下肢静脈血栓症が認められ、全身の静脈系の血栓症との関連性が示唆された。

おわりに

最後に今回の検討に終始御指導を賜った徳島大学脳神経外科松本圭蔵教授、ご協力いただいた中村市立市民病院脳神経外科、高知赤十字病院脳神経外科、阿南共栄病院脳神経外科、健康保険鳴門病院脳神経外科、麻植協同病院脳神経外科、小松島赤十字病院脳神経外科、徳島県立中央病院脳神経外科、徳島県立三好病院脳神経外科、翠鳳第一病院脳神経外科、国立善通寺病院脳神経外科、高松市民病院脳神経外科の諸先生方に深謝いたします。

文 献

- 1 Awad, I. A., Little, J. R., Akrawi, W. P. and Ahl, J. (1990): Intracranial dural arteriovenous malformations: factors predisposing to an aggressive neurological course. *J. Neurosurg.*, 72, 839-850
- 2 Barnwell, S. L., Halbach, V. V., Dowd, C. F., Higashida, R. T., Hieshima, G. B. and Wilson, C. B. (1991): Multiple dural arteriovenous fistulas of the cranium and spine. *AJNR*, 12, 441-445
- 3 Borden, J. A., Wu, J. K. and Shucart, W. A. (1995): A proposed classification for spinal and cranial dural arteriovenous fistulous malformations and implications for treatment. *J. Neurosurg.*, 82, 166-179
- 4 Chandler, Jr. H. C. and Friedman, W. A. (1993): Successful radiosurgery treatment of a dural arteriovenous malformation, case report. *Neurosurgery*, 33, 139-142
- 5 Chaudhary, M. Y., Sachdev, V. P., Cho, S. H., Weitzner, I Jr, Puljic, S. and Huang, Y. P. (1982): Dural arteriovenous malformation of the major venous sinuses. An acquired lesion. *AJNR*, 3, 13-19
- 6 Debrun, G. M., Veñuela, F., Fox, A. J., Davis, K. R. and Ahn, H. S. (1988): Indications for treatment and classification of 132 carotid-cavernous fistulas. *Neurosurgery*, 22, 285-289
- 7 Halbach, V. V., Higashida, R. T., Hieshima, G. B., Hardin, C. W. and Pribram, H., (1989a): Transvenous embolization of dural fistulas involving the cavernous sinus. *AJNR*, 10, 377-383
- 8 Halbach, V. V., Higashida, R. T., Hieshima, B. G., Mehringer, C. M. and Hardin, C. W. (1989b): Transvenous embolization of dural fistulas involving the transverse and sigmoid sinuses. *AJNR*, 10, 385-392
- 9 Handa, J. and Shimizu, Y. (1973): Dural arteriovenous anomaly supplied by anterior falcine artery. *Neuroradiology*, 6, 212-214
- 10 Harding, A. E., Kendall, B., Leonard, T. J. K. and Johnson, M. H. (1984): Intracerebral hemorrhage complicating dural arteriovenous fistula: A report of two cases. *J. Neurol. Neurosurg. Psychiatry*, 47, 905-911
- 11 Houser, O. W., Campbell, J. K., Campbell, R. J. and Sundt, T. M. Jr. (1979): Arteriovenous malformation affecting the transverse venous sinus—An acquired lesion. *Mayo Clin. Proc.*, 54, 651-661
- 12 早瀬一幸・鈴木知毅・下道正幸・小笠原俊一・荒清次他 (1994): 前頭蓋窩硬膜動静脈シャントに対するコイル塞栓術. 第10回日本脳神経血管内手術研究会抄録集, 80
- 13 Ishii, K., Goto, K., Ihara, K., Hieshima, G. B., Halbach, V. V., Bentson, J. R., Shirouzu, T. and Fukumura, A. (1987): High-risk dural arteriovenous fistulae of the transverse and sigmoid sinuses. *AJNR*, 8, 1113-1120
- 14 郭 忠之・片山成二・吉田享司・笠井直人 (1995): 前頭蓋窩硬膜動静脈瘻の1例. *Jpn. J. Neurosurg.*, 4, 67-72
- 15 川上勝弘・染田邦幸・稲垣隆介・大杉 保 (1987): クモ膜下出血で発症し自然治癒した特発性CCFの1例. *Neurol. Med. Chir. (Tokyo)*, 27, 990-994
- 16 Kerber, C. W. and Newton, T. H. (1973): The macro and microvasculature of the dura mater. *Neuroradiology*, 6, 175-179
- 17 King, W. A., Hieshima, G. B. and Martin, N. A. (1989): Venous rupture during transvenous approach to a carotid-cavernous fistula. *J.*

- Neurosurg., 71, 133-137
- 18 桑山直也・遠藤俊郎・西島美知春・岡 伸夫・久保道也他 (1993): 海綿静脈洞部硬膜動静脈瘻に対する塞栓術の選択—経動脈的塞栓法と経静脈的塞栓法の比較—。脳卒中の外科, 21, 37-43
 - 19 Kuwayama, N., Takaku, A., Nishijima, M., Endo, S. and Hirao, M. (1989): Multiple dural arteriovenous malformations. Report of two cases. *J. Neurosurg.*, 71, 932-934
 - 20 Lalwani, A. K., Dowd, C. F. and Halbach, V. V. (1993): Grading venous restrictive disease in patients with dural arteriovenous fistulas of the transverse/sigmoid sinus. *J. Neurosurg.*, 79, 11-15
 - 21 Lasjaunias, P., Chiu, M. and Ter Brugge, K. (1986): Neurological manifestations of intracranial dural arteriovenous malformations. *J. Neurosurg.*, 64, 724-730
 - 22 Lasjaunias, P. and Berenstein, A (1987): Functional vascular anatomy of the craniofacial arteries. *Surgical Neuroangiography* (Lasjaunias, P. and Berenstein, A, editor) vol. 1, Springer-Verlag, Heidelberg, 239-244
 - 23 Martin, N. A., King, W. A., Wilson, C. B., Nutik, S., Carter, L. and Spetzler, R. F. (1990): Management of dural arteriovenous malformations of the anterior cranial fossa. *J. Neurosurg.*, 72, 692-697
 - 24 Malik, G. M., Pearce, J. E., Ausman, J. I. and Mehta, B. (1984): Dural arteriovenous malformations and intracranial hemorrhage. *Neurosurgery*, 15, 332-339
 - 25 松原年生・和賀志郎・小島 精・丹羽恵彦・村田浩人 (1990): 前頭蓋窩硬膜動静脈奇形。脳卒中の外科, 18, 103-108
 - 26 Mullan, S. and Johnson, D. J. (1995): Combined sagittal and lateral sinus dural fistulae occlusion. *J. Neurosurg.*, 82, 159-165
 - 27 永野雄三・太田富雄・西村進一・浜野信彦・山田圭一他 (1990): 海綿静脈洞部硬膜動静脈奇形の直達手術。脳卒中の外科, 18, 330-336
 - 28 Nakagawa, H., Kubo, S., Nakajima, Y., Izumimoto, S. and Fujita, T. (1992): Shift-
ing of dural arteriovenous malformation from the cavernous sinus to the sigmoid sinus to the transverse sinus after transvenous embolization. A case of left spontaneous carotid-cavernous sinus fistula. *Surg. Neurol.*, 37, 30-38
 - 29 西 正吾・滝 和郎・山下耕助・定藤章代・菊池晴彦他 (1992): 頸動脈海綿静脈洞部硬膜動静脈奇形に対する経静脈的塞栓術。脳卒中の外科, 19, 210-214
 - 30 Obrador, S., Soto, M., and Silvela, J. (1975): Clinical syndromes of arteriovenous malformations of the transverse-sigmoid sinus. *J. Neurosurg. Psychiatry*, 38, 436-451
 - 31 太田富雄・梶川 博 (1978): 硬膜動静脈奇形。Neurol. Med. Chir. (Tokyo), 18, part II, 439-472
 - 32 Piton, J., Guilleux, M. H., Guibert, T. F and Caille, J. M. (1984): Fistulae of the lateral sinus. *J. Neuroradiol.*, 11, 143-159
 - 33 Reul, J., Thron, A., Laborde, G. and Brückmann, H. (1993): Dural arteriovenous malformations at the base of the anterior cranial fossa: report of nine cases. *Neuroradiology*, 35, 388-394
 - 34 Roland, J., Bernard, C., Bracard, S., Czorny, A., Floquet, J., Race, J. M., Forlodou, P. and Picard, L. (1987): Microvascularization of the intracranial dura mater. *Surg. Radiol. Anat.*, 9, 43-49
 - 35 Seeger, J. F., Gabrielsen, T. O., Giannotta, S. L. and Lotz, P. R. (1980): Carotid-cavernous sinus fistulas and venous thrombosis. *AJNR*, 1, 141-148
 - 36 Sundt, Jr. T. M. and Piepgras, D. G. (1983): The surgical approach to arteriovenous malformation of the lateral and sigmoid dural sinuses. *J. Neurosurg.*, 59, 32-39
 - 37 Suzuki, J. (1987): Clinical course of acute cerebral infarction. Analysis from 1,000 cases, Nishimura Co., Ltd., Niigata Japan, pp 197
 - 38 高橋 明・菅原孝行・吉本高志・川上喜代志 (1990): 海綿静脈洞部硬膜動静脈シャントの経静脈的塞栓術。脳卒中の外科, 18, 349-354

- 39 竹田 誠・宝金清博・阿部 弘・菊池陽一 (1995) : 後頭蓋窩硬膜動静脈瘻に対する transvenous direct embolization の経験. 脳卒中の外科, 23, 211-214
- 40 武田直也・藤田稠清・近藤 威・安田宗明, 中村 貢 (1987) : 前頭蓋窩硬膜動静脈奇形の1例. 脳神経外科, 15, 1025-1030
- 41 Teng, M. M. H., Guo, W. Y., Huang, C. I., Wu, C. C. and Chang, T. (1988) : Occlusion of arteriovenous malformations of the cavernous sinus via the superior ophthalmic vein. AJNR, 9, 539-546
- 42 Thompson, B. G., Doppman, J. L. and Oldfield, E. H. (1994) : Treatment of cranial dural arteriovenous fistulae by interruption of leptomeningeal venous drainage. J. Neurosurg., 80, 617-623