View metadata, citation and similar papers at core.ac.uk
brought to you by CORE
provided by Tokushima University Institutional Repository

四国医誌　57巻６号　243～246　DECEMBER 25，2001（平13）

症例報告

胆嚢捻転症の２例

真鍋　靖，　吉岡一夫，　柳田淳二
田岡病院外科
（平成13年12月10日受付）

胆嚢捻転症を２例経験したので，若干の文献的考察を加えて報告する。症例１は82歳，男性，平成７年２月23日右側腹部痛が出現，25日他院を受診し，虫垂炎の診断にて当院に紹介された。入院時，腹部超音波検査およびCTにて，胆嚢の腫大と壁の肥厚および結石像を認めた。胆嚢結石による急性胆嚢炎と診断し，保存的治療を行ったが，軽快せず，２月27日開腹手術施行した。反時計方向に約360度捻転した胆嚢捻転症であり，胆嚢摘出術を施行した。症例２は80歳，女性で平成11年４月26日朝，右季肋部痛が出現し，同日，当院受診した。入院時腹部超音波検査で，胆嚢は著明に腫大し，胆嚢床は不明瞭で，腹腔内に浮遊した状態であると考えられた。胆嚢捻転症と診断し，同日緊急開腹した。反時計方向に約360度捻転した胆嚢捻転症で，胆嚢摘出術を施行した。２症例ともに，軽快退院した。

胆嚢軸捻症は，腹部救急領域において，比較的稀な疾患であるが，突然の発症と，強い循環障害に伴う急激な病態の増悪が特徴で，迅速な診断と手術治療を必要とする。今回我々は胆嚢軸捻症を２例経験した。特に第２の症例では，腹部超音波検査にて，特徴的な所見をもとに術前診断し得たので，若干の文献的考察を加え，報告する。

症例１

患者：82歳，男性

主訴：右側腹部痛，嘔吐。

既往歴，家族歴：特記すべき事なし。

現病歴：平成７年２月23日午前８時頃から急に臍から右側腹部にかけての腹痛が出現したが，市販の胃腸薬を服用し，様子を見ていた。翌日嘔吐を伴ってきたが，自宅で経過を見ていたが，症状が増悪するため，25日近医受診し，白血球14800/㎣と上昇し，右側腹部に筋性防御を認め，虫垂炎の診断にて，同日当院に紹介された。

入院時現症：37.8度の発熱及び脈拍数の増加を認め，腹部所見では右季肋部から右側腹部にかけて圧痛，筋性防御，腹膜刺激症状を認めた。

入院時検査成績：白血球数が21700/㎣と上昇，総ビリルビンが2.0㎎/dlと上昇していた。他に特記すべき異常所見は認めなかった。

入院時腹部超音波検査（図１）：胆嚢に著明な腫大と壁の肥厚を認め，特に胆嚢頚部に著明であった。また胆嚢底部に音響エコーを伴う直径約2.5㎝の結石像を認めたが，胆嚢頚部と胆嚢底部の位置関係が通常と異なり，逆転した状態であった。しかし，結石の嵌頓部を描出できなかった。

入院時腹部CT（図２）：胆嚢壁の肥厚，特に胆嚢頚部の壁の肥厚および胆嚢底部に数個の結石像を認めたが，胆嚢頚部は肝門部から外側よりに，また，胆嚢底部は肝門部よりに認められ，逆転した状態であると思われた。

図１　入院時腹部超音波検査
胆嚢底部に音響エコーを伴う直径約2.5㎝の結石像を認めたが，胆嚢頚部と胆嚢底部の位置関係が逆転していた。嵌頓する結石像は描出されなかった。

嵌頓する結石は同定できなかった。

経過：入院時の所見より，胆嚢捻転症を疑いつつも，胆嚢結石による急性胆嚢炎の診断のもとに，まず輸液，抗生剤による保存治療にて炎症の軽減をはかった。しかし，白血球数や発熱の改善を認めるものの，腹部症状に改善がないため，２月27日開腹手術を施行した。

手術所見：胆嚢は反時計方向に約360度捻転していて壊死に陥っていたが，穿孔は認めず。胆嚢摘出術を施行した。（図３）

病理組織像：動静脈，毛細血管のうっ血が著明で浮腫，壊死，出血が全層性に強く好中球の浸潤をともない出血性梗塞の像を呈していた。術後12日目に軽快退院した。

図２　入院時腹部 CT
胆嚢壁の肥厚および胆嚢底部に数個の結石像を認めたが，胆嚢頚部と胆嚢底部の位置関係が逆転しており，嵌頓する結石は同定できない。

図３　術中所見
胆嚢は反時計方向に約360度捻転し，壊死に陥っていた。

症 例 2

患者：80歳，女性

主訴：右側腹部痛，嘔吐。

既往歴，家族歴：特記すべき事なし。

現病歴：平成11年４月26日朝から，嘔気，嘔吐有り。経過を見ていたところ，当日夕，突然右側腹部痛が出現したため，19：30当院を受診した。

入院時現症：体温37.2度と軽度の発熱を認めた。腹部所見では右季肋部から側腹部にかけて強い圧痛，腹膜刺激症状を認めた。

入院時検査成績：白血球が9900/㎣と上昇している以外は，他に特記すべき異常所見は認めなかった。

入院時腹部超音波検査（図４）：胆嚢は著明に腫大していたが，壁の肥厚は軽度であった。胆嚢床は判然とせず，胆嚢が腹腔内に浮遊した状態であると思われた。

急激な発症，症状，腹部超音波検査所見から，胆嚢捻転症を強く疑い，同日21：00緊急に開腹手術を施行した。

手術所見：胆嚢は反時計方向に約360度捻転し，壊死に陥っていたが，穿孔は認めず。胆嚢摘出術を施行した。（図５）

病理組織像：壁の破壊が著しい壊疽性胆嚢炎の像を呈していた。術後16日目に軽快退院した。

考　　察

胆嚢捻転症は，1898年 Wendel[1]により初めて報告されて以来，欧米ではすでに300例以上の報告がある[2]。本邦では1932年，横山[3]により報告されて以来250例以上の報告が見られている[4]。本邦報告例236例を検討し

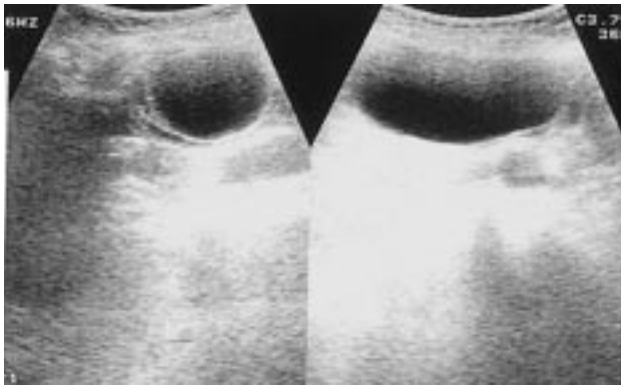

図４　入院時腹部超音波検査
胆嚢は著明に腫大していたが，壁の肥厚は軽度であった。胆嚢床は判然とせず，胆嚢は腹腔内に浮遊した状態であると思われた。

図５　手術所見
胆嚢は反時計方向に約360度捻転し，壊死に陥っていた。穿孔は認めず。

た須崎ら[5]は，発症年齢は３歳から96歳まで広範囲にわたるが60歳以上が79.5%を占め，性差は女性が74.9%と多く，また捻転方向は時計方向が62.1%と多かったと報告している。当初は，術前に胆嚢捻転症と診断された症例は8.9%と低値だったが，最近の55症例では20.9%に術前診断率が上がったとしている。

胆嚢軸捻症の成因，機序は先天的因子のいわゆる浮遊胆嚢に加えて，様々な後天的因子が加わったときに発症するといわれている。浮遊胆嚢の分類はGross[6]が，胆嚢管及び胆嚢が間膜で肝下面に連結しているものと，胆嚢管のみが間膜で肝下面に連結しているものをＡ型，Ｂ型あるいはその後のtextbookにて１型，２型と分類している。今回我々が経験した２症例は，ともにGrossのＢ型で360度反時計方向に捻転していた。

症例１では，発症から４日目に手術を施行したが，腹部超音波検査，CTにおいて胆嚢頚部と胆嚢底部の位置関係が逆転していること，嵌頓している結石は判然としないことなどから，胆嚢軸捻症を強く疑い，早期に開腹術を施行すべきであったと考えられる。加納ら[7]によれば，腹部超音波検査やCTにて胆嚢腫大が著明であるわりに胆嚢壁の肥厚が軽度であること，胆嚢と肝床の接触面積が少ないことなどが特徴であるとしている。我々の症例２においても，胆嚢は著明に腫大していたが，壁の肥厚は軽度であった。また，胆嚢床は不明瞭であり，腹腔内にて，浮遊した状態であると考えられた。症例１の経験もふまえ，胆嚢捻転症を強く疑い，緊急手術を行った。

胆嚢軸捻症は，ひとたび発症すれば，強い循環障害にて急激に病態が増悪する疾患であり，迅速な診断と手術治療が必要である。また，現在では腹腔鏡下胆嚢摘出術が普及しており，手術法にも多様な選択が可能である。三須ら[8]は胆嚢捻転症の３例に腹腔鏡下胆嚢摘出術を行い，肝臓からの胆嚢の剥離が容易で，良い適応であるとしている。すなわち，急性胆嚢炎に対しては，鑑別診断として胆嚢捻転症も念頭に置いた上で，腹腔鏡下胆嚢摘出術を第１選択とするのが望ましいと考えられた。

結　語

１．比較的稀な胆嚢捻転症の２例を経験した。
２．胆道系に起因すると思われる急性腹症に際して，本疾患の存在を考慮に入れて診断することが肝要であると思われた。

引用文献

１）Wendel, A.V. : A case of floating gallbladder and kidney complicated by cholelithiasis with perforation of the gallbladder. Ann. Surg., **27**：199-202, 1898
２）Christoudias, G.C. : Gallbladder volvulus with gangrene. Case report and review of the literature. J. Soc. Laparoendosc. Surg., **1(2)**：167-170, 1997
３）横山成治：捻転症（睾丸，盲腸，胆嚢）３題．日外会誌, **33**：719, 1932
４）福地貴彦，小谷野憲一，大石俊明，西山雷祐　他：亜急性の経過をとった胆嚢捻転症の１例　～臨床像より見た本邦報告250例の検討～．日臨外医会誌, **54(6)**：1624-1628, 1993
５）須崎真，池田剛，酒井秀精，町支秀樹　他：胆嚢捻転症の１例　～本邦236例の検討～. 胆と膵, **15(4)**：389-393, 1994
６）Gross, R.E. : Congenital anomalies of the gallbladder. Arch. Surg., **32**：131-162, 1936
７）加納宣康，宮本康二，二村直樹，五井孝憲　他：胆嚢捻転症の３例　～急性胆嚢炎との鑑別についての考察～．胆と膵, **14(1)**：55-60, 1993
８）三須雄二，高田忠敬，安田秀喜，内山勝弘　他：胆嚢捻転症の臨床像ならびに診断法に関する検討．胆道, **6(5)**：509-516, 1992

Two cases of torsion of the gallbladder

Yasushi Manabe, Kazuo Yoshioka, and Junji Yanada
Department of Surgery, Taoka Hospital, Tokushima, Japan

SUMMARY

Torsion of the gallbladder is a rare entity and pre-operative diagnosis of the disease is uncommon. Since it was first described by A.V. Wendel in 1898, about 400 cases have been reported in the literature. Two cases of torsion of the gallbladder were presented. First case was 82 year old male who was admitted with 48 hour history of right upper quadrant abdominal pain, fever, and vomiting. On physical examination there was right upper quadrant tenderness with muscle guarding and rebound tenderness. An abdominal ultrasonogram and CT showed a distended gallbladder with thickness of the wall and a stone. A diagnosis of cholecystitis due to the stone was made and conservative therapy was tried. But the condition didn't become better and a cholecystectomy was performed 2days later. The gallbladder was found to be necrotic with a 360 degree in an anticlock wise direction. Post operative recovery was unremarkable and the patient discharged at 12 days. Second case was 80 year old female who was admitted with 11 hour history of right upper quadrant abdominal pain and vomiting. A physical examination was similar to the first case. An abdominal ultrasonogram showed a distended and floating gallbladder. A diagnosis of torsion of the gallbladder was made without CT and a cholecystectomy was performed immediately. The gallbladder was found to be necrotic with a 360 degree in an anticlock wise direction. Post operative recovery was unremarkable and the patient discharged at 16 days.

Key words : torsion, volvulus, floating, gallbladder, diagnosis