

症例報告

虫垂粘液嚢胞腺癌の5例

黒田 武志, 吉田 禎宏, 福山 充俊, 今富 亨亮, 斎藤 恒雄

JA 徳島厚生連麻植協同病院外科

(平成20年3月14日受付)

(平成20年3月21日受理)

当科で経験した虫垂粘液嚢胞腺癌の5例を報告する。症例1は46歳の女性で、急性虫垂炎疑いで手術を施行した。虫垂の腫脹と周囲にゼリー状粘液塊の貯留を認め、盲腸部分切除併施虫垂切除術を施行したが、術後病理結果では虫垂粘液嚢胞腺癌の診断で回盲部切除術を施行した。術後7ヵ月目に腹腔内に再発腫瘤を認め、再切除術を施行した。腹腔内リザーバーからCDDPの投与を施行し、現在まで再発を認めていない。症例2は59歳の女性で、回盲部切除術を施行した。術後6ヵ月目に肝転移を認めたが全身化学療法で消失した。術後からCDDPの腹腔内投与を施行したが、腹腔内には再発腫瘤を認めていない。当科で経験した5例の結果より本疾患は腹膜偽粘液腫の除去を含めた外科的切除術を施行することによって、良好な経過が得られると思われた。また術後補助療法にCDDPを腹腔内投与することは腹膜偽粘液腫の再発を抑制するのに有効であると考えられた。

虫垂粘液嚢胞腺癌は比較的まれな疾患であり、その進展形式は通常の大腸癌とは異なり、腹膜偽粘液腫を生じるという特徴がある。今回われわれは、当科で経験した虫垂粘液嚢胞腺癌に対して手術を施行した5例について若干の文献的考察を加えて報告する。

症 例

症例1：46歳，女性

主訴：右下腹部痛

既往歴，家族歴：特記事項なし

現病歴：1998年2月中旬から軽度の右下腹部痛を認めていたが放置していた。3日後の朝から腹痛が強くなり当院婦人科を受診した。精査により急性虫垂炎疑いで同日当科紹介となった。

入院時現症：右下腹部全体に筋性防御を伴う圧痛を認めた。腫瘤は触知しなかった。

血液検査：白血球19,940/ μ l

腹部CT：右下腹部回盲部付近に腫瘤陰影を認めた(図1)。

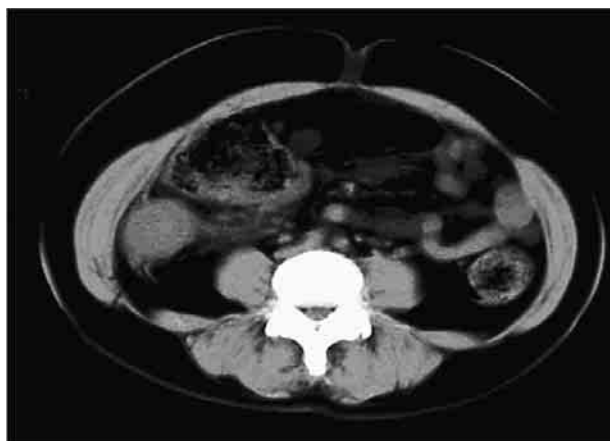


図1 腹部CT：回盲部に腫瘤を認め、急性虫垂炎が疑われた。

以上から急性虫垂炎が疑われ、緊急手術を施行した。

術中所見：虫垂は鳩卵大に腫脹し、虫垂周囲にはゼリー状粘液塊の貯留を認めた。この時点で虫垂粘液嚢腫が考えられた。粘液塊の除去、洗浄と盲腸部分切除併施虫垂切除術を施行した。

切除標本：虫垂は60×35mmと腫脹し、粘膜面は小隆起性病変が散在していた(図2)。

病理組織：虫垂の上皮は強い粘液産生性の低異型度の高円柱状上皮であり、mucinous cystadenocarcinoma, appendix, ss, ly 0, v 0の診断であった(図3)。

以上の結果から追加切除を必要と考え、3月上旬に再手術(回盲部切除術，D3郭清)を施行した。病理組織

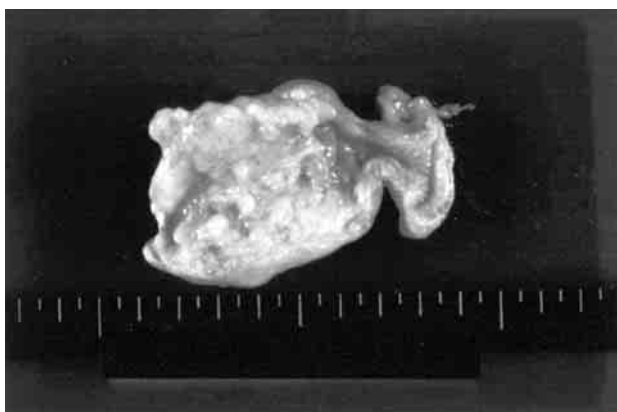

図2 切除標本：60×35mm。虫垂は腫脹し、粘膜面に多数の小隆起病変を認めた。

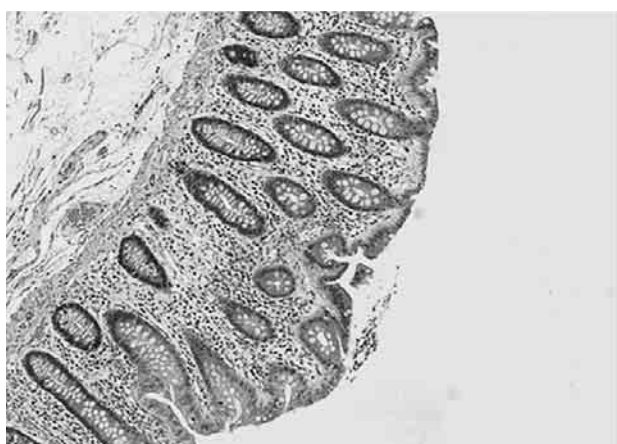

図3 病理組織：強い粘液産生性の低異型度の高円柱上皮を認めた。

診断で201, 202, 203番リンパ節に転移を認めた。

1998年10月にCEAが135.0ng/mlと上昇を認め（5月7日は4.2ng/ml）、腹部CTで腹腔内に再発を疑わせる腫瘍様陰影を認めた（図4）。

11月上旬に開腹術を施行した。CT上の腫瘍は大網への腹膜偽粘液腫の再発であり、腫瘍に巻き込まれた腸管も含めて切除した（回腸・横行結腸部分切除術、両側卵巣摘出術、腹腔内リザーバー留置術）。

1998年12月から1999年4月までCDDPの経静脈投与および腹腔内投与を施行した。以後経過観察中であるが、現在まで再発兆候を認めていない。

症例2：59歳、女性

主訴：血中CEA高値の精査

既往歴、家族歴：特記事項なし

現病歴：1996年から検診でCEAの高値を指摘されていた。1999年の検診でも要精検となり、4月中旬当院婦

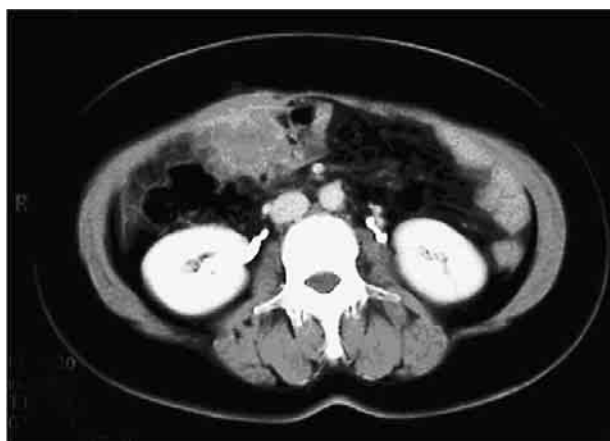

図4 腹部CT：腹腔内に再発腫瘍を認めた。

人科を受診した。同日の腹部CTで虫垂に腫瘍陰影を認め当科紹介となった。

入院時現症：腹部は平坦、軟で圧痛を認めず、腫瘍も触知しなかった。

血液検査：CEA12.7ng/ml

腹部CT：回盲部付近にring enhancementを示す嚢胞性腫瘍を認めた（図5）。

以上の所見から虫垂粘液囊腫と考え、4月下旬に手術を施行した。

術中所見：虫垂に腫瘍病変を認め、腹腔内には中等量の粘液塊の貯留を認めた。回盲部切除術、D3郭清、腹腔内リザーバー留置術を施行した。

摘出標本：虫垂に径25mmの腫瘍を認め、その一部が穿孔していた（図6）。

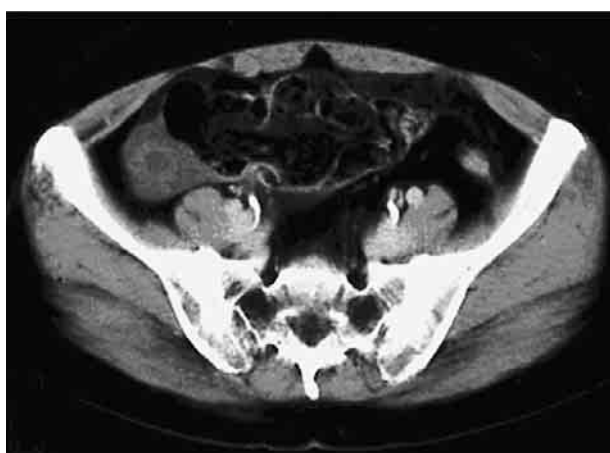

図5 腹部CT：回盲部付近にリング状の造影効果を示す腫瘍を認め、虫垂粘液囊胞腫瘍が考えられた。

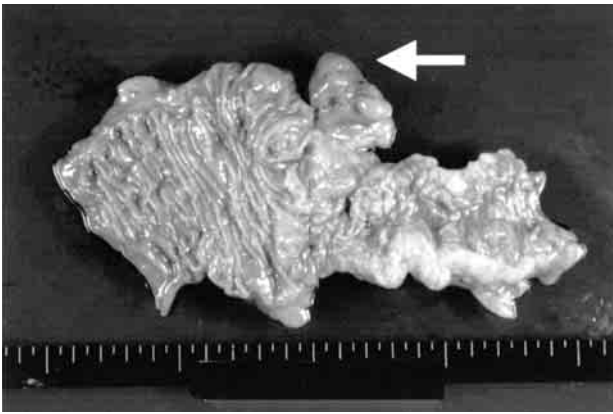


図6 切除標本：虫垂は25mmに腫大していた。壁は一部穿孔していた(矢印)。

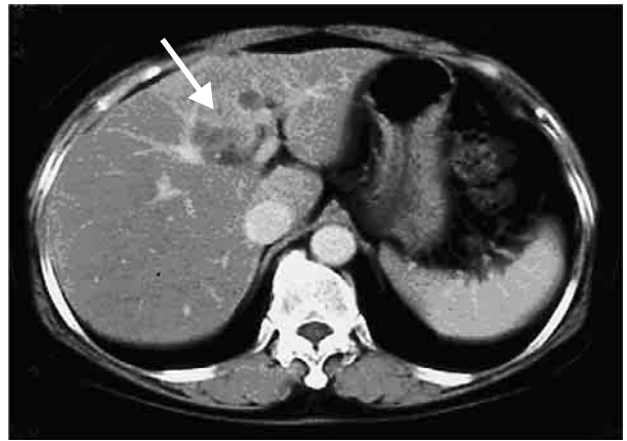


図8a 腹部CT：術後6ヵ月に再発肝腫瘍を認めた(矢印)。

病理組織：低異型度の粘液産生性の円柱上皮を認めた(図7)。脈管侵襲，リンパ節転移を認めず，mucinous cystadenocarcinoma, ss, ly 0, v 0, n 0であった。

術後から月1回のCDDPの腹腔内投与を開始した。1999年10月の腹部CTで肝転移を疑う腫瘍を認めた(図8a)。11月からI-LV(375mg)と5-FU(1000mg)の経静脈投与を週1回，計11回投与した。2000年3月から2001年4月までCDDP(10mg)の腹腔内投与を再開した。2004年7月の腹部CTでは腫瘍陰影はほぼ消失し，現在再発兆候は認めていない(図8b)。

以上の2例も含めて当科で経験した虫垂粘液嚢胞腺癌の5例についてまとめた(表1)。症例3は手術時に腹膜偽粘液腫を認めたが，切除術と術中に腹腔内にCDDPを投与したのみで，術後補助化学療法を施行していないが，現在まで再発を認めていない。症例4は手術時に広

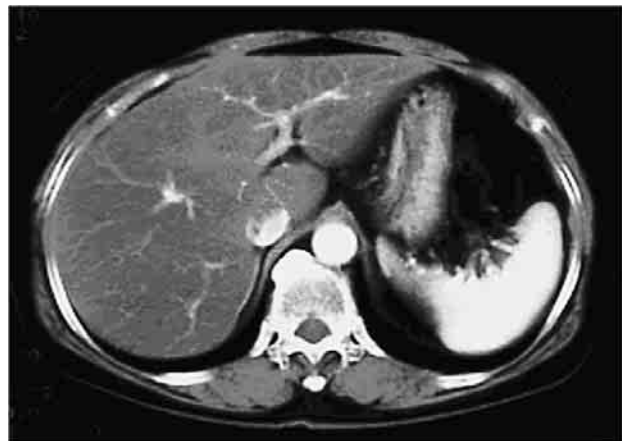

図8b 腹部CT：化学療法施行後には肝腫瘍は著明な縮小を認めた。

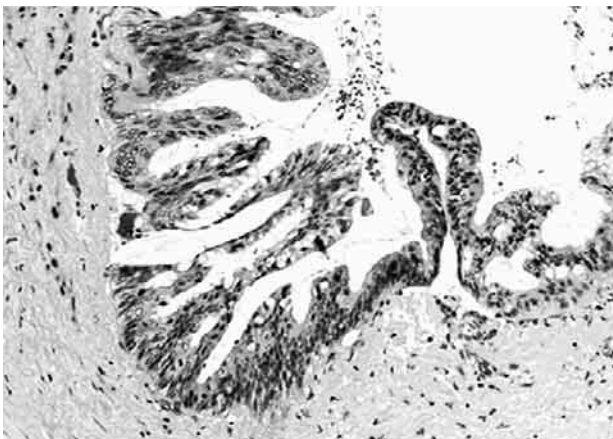


図7 病理組織：粘液産生性の異型性の低い円柱上皮を認めた。

表1 虫垂粘液嚢胞腺癌5症例の詳細

case	age, sex	stage	pseudo-myxoma peritonei	operation	chemotherapy	recurrence	reoperation	prognosis
1	46, F	4	(+), P2	ileoceleal resection, D 3	iv, ip	(+)	(+)	7.8 y. alive
2	59, F	4	(+), P3	ileoceleal resection, D 3	iv, ip	(+)	(-)	6.5 y. alive
3	57, F	4	(+), P1	rt. hemicolectomy, D 2	ip*	(-)	(-)	7.4 y. alive
4	73, F	4	(+), P3	appendectomy	ip	(+)	(-)	3.4 y. alive
5	80, F	3 a	(-)	rt. hemicolectomy, D 2	ip*	(+)	(+)	7.3 y. death

* : only intraoperative administration
iv : intravenous ip : intraperitoneal

範な腹膜偽粘液腫を認め、根治手術は不可能であった。症例5は初回手術の約1年半後と2年半後に腹腔内に腹膜偽粘液腫の再発を認め、それぞれ切除術を施行した。再発により死亡したが、術後約7年間生存した。

考 察

虫垂粘液嚢腫は虫垂内腔が粘液で充満し嚢胞状に拡張した状態の総称であり、病理組織学的に過形成、腺腫、腺癌の3種類に分類されている。その頻度としてはそれぞれ2:5:1と腺腫が最も多い¹⁾。年齢層は幅広いが、性別では女性に多く認められる^{1,2)}。症状は虫垂炎症状や腫瘍触知があるが³⁾、腸閉塞、腸重積などの合併症を起こしたり³⁾、婦人科や泌尿器科等の手術時に偶然発見されることもある⁴⁾。

原発性虫垂癌はCollins⁵⁾によれば全虫垂切除術中0.08%の頻度であり、比較的まれな疾患である。虫垂粘液嚢胞腺腫は粘液を産生する分化度の高い嚢胞状の腺癌であり、原発性虫垂癌の約40%を占める。その進展形式は血行性転移やリンパ節転移は稀であり、破裂、穿孔をきたして腹膜偽粘液腫の形式で広がることが多いと報告されており⁶⁾、腹膜偽粘液腫を伴う虫垂粘液嚢胞腺腫は5年生存率が25%以下と予後不良である^{1,7)}。本症の治療は可能な限り病変部を切除する debulking surgery と化学療法が基本とされている。広範な外科的切除によって良好な経過が得られた例も報告されており⁸⁾、Sugarbaker⁹⁾は原発巣切除に加えて腫瘍塊とともに total peritonectomy を行う cytoreductive surgery を報告している。

自験例においても手術時に腹膜偽粘液腫を伴った症例が4例認められた。その内の3例は原発巣の完全な切除と腹腔内のゼリー状粘液を可能な限り除去することができた。3例とも術後5年以上経過した現在も生存している。自験例の結果からも、本疾患は積極的に広範な外科的切除術を施行することによって、良好な経過が得られる可能性が考えられた。

また、腹膜偽粘液腫は可能な限り洗浄、除去したとしても、術後の腹膜再発を認めることがある。その補助治療として術中あるいは術後に腹腔内留置リザーバーを介して抗癌剤を腹腔内投与することの有用性が報告されている⁸⁻¹⁰⁾。使用抗癌剤はCDDPを中心として、MMC, 5-FUなどの多剤併用が多い¹¹⁻¹³⁾。医学中央雑誌刊行会で、「腹膜偽粘液腫」「腹腔内投与」をキーワードとして1983年から2007年までで検索したところ（会議録を除く）、

CDDPの腹腔内投与による再発抑制効果を示した報告は計42例認められた。自験例においても、腹膜偽粘液腫を遠隔腹膜に認めたP2以上の3例に術後に腹腔内留置リザーバーを介してCDDPの腹腔内投与を施行し、良好な結果が得られた。以上より補助療法としてCDDPの腹腔内投与は腹膜偽粘液腫の腹腔内再発を抑制するのに有効であると考えられた。

文 献

- 1) Higa, E., Rosai, J., Pizzimbono, C. A., Wise, L., *et al.* : Mucosal hyperplasia, mucinous cystadenoma, and mucinous cystadenocarcinoma of the appendix. A re-evaluation of an appendiceal "mucocele". *Cancer*, 32 : 1525-1541, 1973
- 2) Wolff, M., Ahmed, N. : Epithelial neoplasms of the vermiform appendix (exclusive of carcinoid). Cystadenomas, papillary adenomas, and adenomatous polyps of the appendix. *Cancer*, 37 : 2511-2522, 1976
- 3) 中村泰啓, 水澤清昭, 松永 朗, 小川東明 他 : 回腸末端部に巻絡し、絞扼性腸閉塞をきたした虫垂粘液嚢胞腺腫の1例. *臨外*, 56 : 1131-1134, 2001
- 4) Sakamoto, N., Saigusa, M., Koyanagi, Y., Lee Jeong, S., *et al.* : A case of mucinous cystadenocarcinoma of the appendix : Difficult preoperative differentiation from an ovarian tumor. *日外科系連会誌*, 27 : 672-676, 2002
- 5) Collins, D. C. : 71,000 human appendix specimens. final report, summarizing forty years' study. *Am. J. Proctol.*, 14 : 265-281, 1963
- 6) Anderson, A., Bergdahl, L., Boquist, L. : Primary carcinoma of the appendix. *Ann. Surg.*, 183 : 53-57, 1976
- 7) 山中秀高, 杉浦友則, 松浦 豊, 川井 覚 他 : 虫垂粘液嚢胞腺腫破裂と非破裂の2例. *日臨外会誌*, 63 : 1457-1462, 2002
- 8) 田嶋勇介, 横山 登, 熊谷一秀, 増尾光樹 他 : 腹膜偽粘液腫を伴った虫垂粘液嚢胞腺腫の2例. *手術*, 55 : 737-741, 2001
- 9) Sugarbaker, P. H., Zhu, B. W., Shmookler, B., Sese, G. B., *et al.* : Peritoneal carcinomatosis from appendiceal cancer : Results in 69 patients treated by cytoreduc-

- tive surgery and intraperitoneal chemotherapy. *Dis. Colon. Rectum.*, 36 : 323-329, 1993
- 10) 山本哲久, 神藤英二 : 虫垂疾患の各論その他のまれな虫垂疾患. *臨消内科*, 14 : 1523-1531, 1999
- 11) 西原政好, 藤本高義, 金井俊雄, 池永雅一 他 : 同時性大腸多発癌に併存した腹膜偽粘液腫を伴う虫垂粘液嚢胞腺癌の 1 例. *日臨外会誌*, 62 : 172-176, 2001
- 12) 佐々木章, 寺島雅典, 斎藤和好, 岡本和美 他 : 腹膜偽粘液腫に対する CDDP, 5-FU, MMC 腹腔内投与療法. *癌と化療*, 26 : 1828-1831, 1999
- 13) 徳山泰治, 平井 孝, 宮井博隆, 加藤知行 他 : 術後 5 年間生存中の虫垂粘液嚢胞腺癌による腹膜偽粘液腫の 1 例. *日臨外会誌*, 65 : 1868-1872, 2004

Five cases of mucinous cystadenocarcinoma of the appendix vermiformis

Takeshi Kuroda, Sadahiro Yoshida, Mitsutoshi Fukuyama, Michiaki Imatomi, and Tsuneo Saitoh

Department of Surgery, Oe Kyodo Hospital, Tokushima, Japan

SUMMARY

We report five cases, two in detail, of mucinous cystadenocarcinoma of the appendix vermiformis. Case 1 : A 46-year-old woman undergoing surgical resection for suspected acute appendicitis was found to have an enlarged appendix and intraabdominal pooling of mucin. Appendectomy with partial cecectomy was done, but the postoperative histological diagnosis was a mucinous cyst adenocarcinoma of the appendix, necessitating ileocecal resection. Follow-up CT 7 months after initial operation showed a recurrent intraperitoneal tumor, which was then resected. She underwent intraperitoneal CDDP chemotherapy via a reservoir, and no symptom of recurrence has been found since. Case 2 : A 59-year-old woman undergoing ileocecal resection for appendiceal mucocele was found 6 months later to have a metastatic liver tumor. Systemic chemotherapy markedly reduced it, and intraabdominal CDDP chemotherapy instituted postoperatively has shown no symptom of intraabdominal recurrence. From these results and three other cases, we consider that adequate surgical resection and the removal of intraabdominal pooling of mucin and irrigation together can provide a good prognosis. Intraperitoneal CDDP chemotherapy is also useful in inhibiting the recurrence of pseudomyxoma peritonei.

Key words : mucinous cystadenocarcinoma of the appendix vermiformis, pseudomyxoma peritonei, intraperitoneal chemotherapy