

症例報告

腹腔鏡下に切除した腹腔内出血をきたした胃 gastrointestinal stromal tumor の1例

宇都宮 俊介¹⁾, 大畑 誠二¹⁾, 山井 礼道¹⁾, 宮崎 純一²⁾

¹⁾四万十市民病院外科, ²⁾幡多けんみん病院臨床検査科

(平成20年1月21日受付)

(平成20年2月18日受理)

症例は67歳の男性。強い心窩部痛を主訴に救急車で当院に受診した。来院時は意識は清明であったが収縮期血圧が70mmHgとショック症状をしめし、心窩部に著明な圧痛と腹膜刺激症状を認めた。腹部CTで胆石、腹腔内出血が疑われ、胃内視鏡では潰瘍の穿孔はなく胃角部前壁に粘膜下腫瘍を認めた。入院後の輸液で循環動態は安定し自発痛も軽減したため待機的に腹腔鏡下に手術を施行した。腹腔内には約500gの出血を認め、胃体下部前壁に大網が癒着した暗赤色の腫瘍を認めた。胃部分切除及び胆嚢摘出術を施行した。病理組織所見では血管成分に富む腫瘍を認め、免疫組織染色では α -SMA, desmin, S-100, が陰性, Kit, CD34, vimentin が陽性であり, GISTと診断された。胃GISTの腹腔内出血報告例は自験例を含めて12例[医局1]と少なく、他に腹腔鏡下に切除した報告はなかった。

はじめに

近年、免疫組織化学的検査によって消化管に発生する間葉系腫瘍には筋原性、神経原性以外の腫瘍も存在することがわかり、gastrointestinal stromal tumor (以下GIST)と称されている。また、腹腔鏡下手術の手技も向上し、腹腔鏡下の胃粘膜下腫瘍切除術も多く施行されている。今回われわれは腹腔内出血にて発症した胃GISTに対して腹腔鏡下に切除できた1例を経験したので報告する。

症 例

患者：67歳，男性。

主訴：心窩部痛，ショック症状。

家族歴：特記すべきことなし。

既往歴：特記すべきことなし。

現病歴：2006年6月下旬朝、誘因なく突然心窩部痛が出現し救急車にて当院を受診した。

入院時現症：収縮期血圧は70mmHg, 脈拍数90/分, 体温35.9℃, 意識清明, 全身に冷汗あり心窩部に強い自発痛, 反跳痛を認めた。

検査所見：白血球数は15450/ μ lと増加していたがCRPは0.1mg/dlと陰性であり, 赤血球数419万/ μ l, Hb12.7g/dlと軽度貧血を認めた。他の生化学検査では異常所見はなかった。

胸腹部単純X線写真所見：小腸ガス像や腹腔内遊離ガス像は認めなかった。

腹部超音波検査所見：左肝下面に腹腔内の液体貯留と思われる大きさ5cmの低エコー領域を認めた。

腹部造影CT所見：肝表面, モリソン窩への腹水貯留および胃の腹側に7cm大の高吸収域を認めその左背側の胃壁に接するところは径1cmの低吸収域となっていた。また4mm大の胆石と両側の腎嚢胞をみとめた(図1)。

胃内視鏡検査所見：胃または十二指腸潰瘍はなく胃角部前壁寄りに粘膜下の隆起性病変を認めた(図2)。

腹部血管造影所見：入院4日目に血管造影を施行したがはっきりした腫瘍濃染像, 圧排像は認めなかった。

臨床経過：入院後の輸液1000mlで循環動態は安定し腹痛も軽減した。検査所見から胃粘膜下腫瘍の腹腔内出血と診断し入院, 絶食にて経過観察とし, 入院から10日後に手術を施行した。

手術所見：全身麻酔下に仰臥位として腹壁吊り上げ法で腹腔鏡下に胆嚢摘出術および胃部分切除術を施行した。

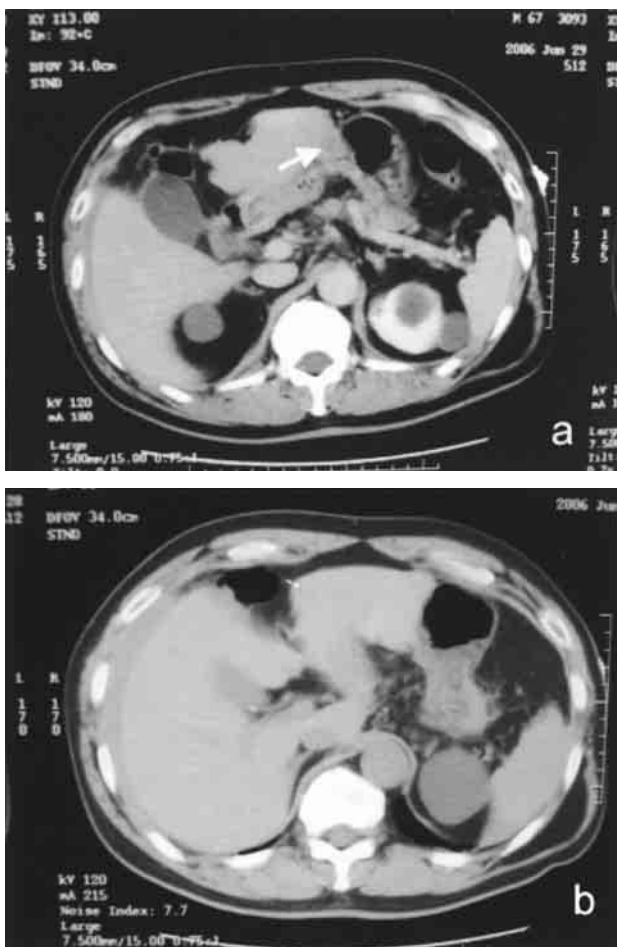


図1 腹部造影CT所見

a : 上腹部の血腫像および胃壁に接する径1 cm 大の造影されない腫瘍(白矢印)を認めた。
 b : 腹水, 胆石, 両側腎嚢胞を認めた。

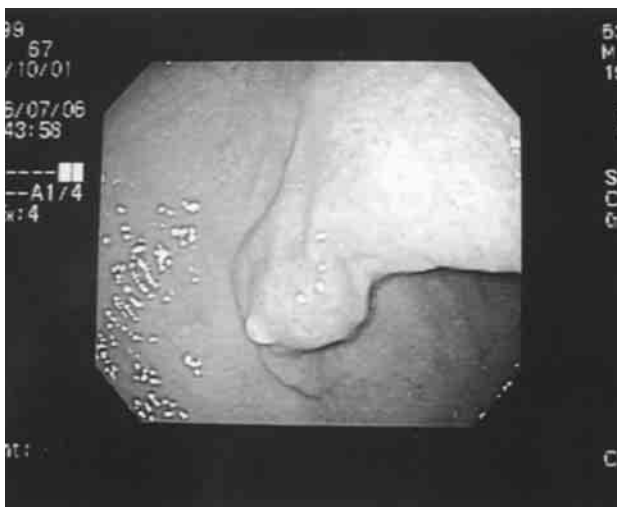


図2 胃内視鏡所見

胃角部前壁に粘膜下腫瘍を認めた。

腹腔内には約500gの血液と凝血塊が貯留していた。胆嚢には炎症はなく容易に摘出でき、内部には径4 mmのコレステロール結石を認めた。胃体下部前壁小弯側に暗赤色の隆起性病変を認め一部に大網が癒着していた。小弯側の血管を十分に切離して腫瘍から1.5cm離して大網の一部とともに紡錘状に切除した。心窩部に3 cmの小開腹をおき二層に縫合閉鎖した(図3 a)。

標本所見：大きさは2.5×2.5×2 cmで表面は暗赤色で凝血塊状であった。粘膜面には異常は認めなかった(図3 b)。

病理組織所見：固有筋層から漿膜にかけて出血がめだち血管成分に富む腫瘍を認めた。免疫組織染色では筋原性マーカーのα-SMA, desmin, 神経原性マーカーのS-100がともに陰性, Kit, CD34, vimentinが陽性でありGISTと診断された。核分裂像は高倍率50視野に1以下でありlow grade malignancyと思われた(図4)。

術後経過：術後は出血もなく二週間で退院した。

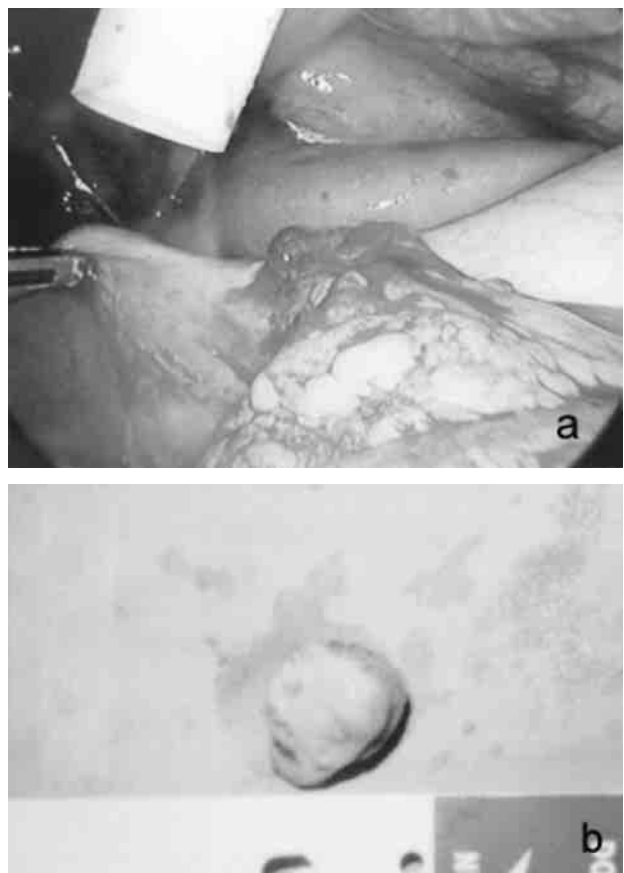


図3 手術および摘出標本

a : 胃角部前壁に大網の癒着した暗赤色の腫瘍を認めた。
 b : 腫瘍は直径2.5cmで粘膜面は正常であった。

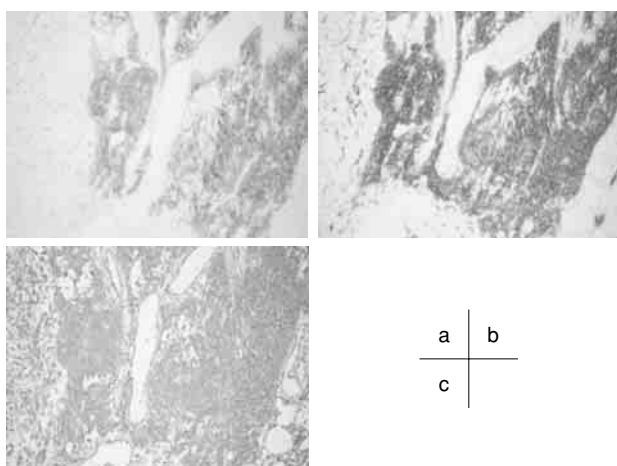


図4 免疫組織染色
C-Kit(a), CD34(b), vimentin(c)が陽性でGISTと診断された。

考 察

近年、消化管の間葉系腫瘍はMazurら¹⁾によってgastrointestinal tumor (GIST)と総称されており、免疫組織学的につぎのように分類されていた²⁾。すなわち、①筋原性マーカーである α -SMA, desmin, が陽性を示すsmooth muscle type, ②神経原性マーカーであるS100, NSEが陽性を示すneural type, ③筋原性, 神経原性マーカーが両方とも陽性を示すcombined type, ④両マーカーが陰性を示しKit, CD34, vimentinが陽性となることが多いuncommitted typeの四種類である。④のuncommitted typeは腸管固有筋層内のCajal介在細胞由来と考えられており^{3,4)}、狭義のGISTとされていた。しかし、2003年の第75回胃癌学会総会において上記のように分類せず①Kit, CD34のどちらかが陽性である場合と、②Kit, CD34両方が陰性のときは筋原性, 神経原性マーカーが陰性の紡錘形細胞の増殖性疾患の場合の二種類に分類するのが妥当とされた。自験例はKit, CD34, vimentinが陽性、 α -SMA, desmin, S-100が陰性でGISTと診断された。

GISTの悪性度基準に関しては腫瘍径や核分裂像が信頼できるという報告が多く、大きさが5cm以上、核分裂像が高倍率10視野あたり5個以上の場合が予後不良とされている^{5,6)}。自験例は大きさが2.5cmで核分裂像が高倍率50視野あたり0~1個であり悪性度は低いと思われる。しかしGISTは本来potentially malignantと考えられており^{3,4)}十分な経過観察が必要と思われる。

Lauraら⁷⁾によれば胃GISTの初発症状としては消化

管出血、腹痛が多いと報告されており腹腔内出血で発症することはまれである。胃GISTの腹腔内出血についてはGISTの概念が新しいため検索しえた範囲では自験例を含め本邦で12例⁸⁻¹⁷⁾のみであったが(表1)、以前は平滑筋腫や平滑筋肉腫の出血として報告されていたと考えられ実際にはさらに多いと思われる。腹腔内出血の原因としては腫瘍の捻転、腫瘍の巨大化による穿破等が報告されているが⁵⁾、大きさとしては自験例のごとく2.5cmで出血した症例はなく報告例はすべて5cm以上であった。本症例は2.5cmと小さく外傷の既往もなかったが、手術時の所見では腫瘍の表面がクレーター状に陥凹、血餅が付着しており腫瘍の皮膜は確認できず、また組織診では固有筋層内の出血がめだつことより腫瘍内出血によって皮膜が破綻し、腹腔内出血をきたしたと考えられた。

症状としては腹痛がもっとも多く腹膜刺激症状やショック症状をみることも多い¹⁴⁾。本症例も初診時に腹腔内遊離ガス像は認めなかったが、腹部に反跳痛があったため潰瘍穿孔を否定できず胃内視鏡を施行し胃粘膜下腫瘍と診断した。

手術としてはリンパ節郭清は不要で腫瘍を肉眼的に完全切除すればよいとされ^{19,20)}、自験例をのぞいて全例が通常開腹下に胃切除もしくは部分切除術を施行されている。自験例では輸液で循環動態が安定し腹部症状も改善し大きさも小さかったため待機的に腹腔鏡下に胃部分切除を施行し、腹部CTで胆石を認めていたため胆嚢摘出術も追加した。出血を伴うGIST症例での腹腔鏡下手術症例は報告されていないが腹腔内出血を伴う場合でも腫瘍

表1 腹腔内出血にて発症した胃GISTの本邦報告例

No.	報告者	報告年	年齢	性別	部位	大きさ (cm)
1.	河原ら ⁸⁾	1999	49	男	体部後壁	6.5×1.5×1.5
2.	星野ら ⁹⁾	1999	60	女	後壁	10×6
3.	久瀬ら ¹⁰⁾	1999	65	女	大弯後壁	6×4
4.	小川ら ¹¹⁾	2000	36	女	前庭部小弯側	16×10×8
5.	北林ら ¹²⁾	2001	75	男	体中部前壁	15×11×4
6.	広瀬ら ¹³⁾	2002	55	男	上部前壁大弯側	15
7.	浦山ら ¹⁴⁾	2002	21	男	前庭部大弯側前壁	7×5×5
8.	乾ら ¹⁵⁾	2004	71	女	体中部後壁	10×11×7
9.	小林ら ¹⁶⁾	2005	78	男	体中部大弯	5×4×3.5
10.	直居ら ¹⁷⁾	2005	61	男	大弯側	20
11.	松葉ら ¹⁸⁾	2006	62	男	体下部小弯	6×5
12.	自験例	2006	67	男	体下部前壁	2.5×2.5×2

径が小さく循環動態が安定していれば腹腔鏡下手術の適応になりうると思われた。

予後については自験例は大きさが2.5cm で核分裂像も少なく悪性度は低いと考えられるが腹腔内出血をきたした GIST 報告例のうち1例が腹膜播種によって死亡しており⁹⁾、今後は腹部 CT 等による定期的な経過観察が必要と思われる。

結 語

今回われわれは胆石症をともなった胃 GIST の腹腔内出血に対し待機的に腹腔鏡下に胆嚢摘出術、胃部分切除術を施行したので報告した。

文 献

- Mazur, M. T., Clark, H. B.: Gastric stromal tumors. Reappraisal of histogenesis. *Am. J. Surg. Pathol.*, 7 : 507-519, 1983
- Rosai, J.: *Gastrointestinal tract. Ackerman's surgical pathology.* 8th ed, Mosby-Year Book Inc, St Louis, 1996, pp. 645-647
- Tazawa, K., Tsukada, K., Makuuchi, H.: An Immunohistochemical and clinicopathological study of gastrointestinal stromal tumors. *Pathol. Int.*, 49 : 786-798, 1999
- Hirota, S., Isozaki, K., Moriyama, Y.: Gain-of-function mutations of c-Kit in human gastrointestinal stromal tumors. *Science*, 279 : 578-580, 1998
- Appleman, H. D.: Smooth muscle tumors of the gastrointestinal tract. What we know now that Stout didn't know. *Am. J. Surg. Pathol.*, 10 : 83-99
- 二階堂孝, 山田哲也, 下田忠和: 胃原発平滑筋肉腫における悪性度診断の客観的指標の検索. *胃と腸*, 30 : 1125-1132, 1995
- Laura, S., Mark, S., Ricardo, R.: Gastric smooth muscle tumors: Diagnostic dilemmas and factors affecting outcome. *World J. Surg.*, 20 : 992-995
- 河原邦光, 元井 信, 太田 保: 腹腔内出血をきたした有茎性ポリープ様の胃原発gastrointestinal stromal tumor の1例. *Jpn. J. Cancer Clin.*, 45 : 357-361, 1999
- 星野 豊, 寺島信也, 後藤満一: 腹腔内出血をきたしたgastric stromal tumorの1例. *日臨外会誌*, 60 : 2104-2108, 1999
- 久瀬雅也, 富田 隆, 勝峰康夫: 腹腔内出血で発症した胃stromal tumorの1例. *日臨外会誌*, 60 : 1421, 1999
- 小川不二夫, 北村善男, 飯田 亨: 腹腔内出血にて発症した巨大胃 gastrointestinal stromal tumor の1例. *日臨外会誌*, 61 : 2026-2031, 2000
- Kitabayashi, K., Seki, T., Kisimoto, K.: A Spontaneously Ruptured Gastric Stromal Tumor Presenting as Generalized Peritonitis: Report of a Case. *Surg. Today*, 31 : 350-354, 2001
- 広瀬由紀, 山本広幸, 藤井秀則, 田中文恵 他: 腹腔内出血をきたした胃 gastric stromal tumor の1例. *日外科系連会誌*, 27 : 249-253, 2001
- 浦山雅弘, 原 隆宏: 腹腔内出血をきたした胃stromal tumor (GIST) の1例. *日腹救急医学会誌*, 22 : 999-1003, 2002
- 乾 嗣昌, 阿古英次, 豊川貴弘, 沢井康悦: 腹腔内出血をきたした胃壁外発育型 gastrointestinal stromal tumor の1例. *日臨外会誌*, 65 : 371-374, 2004
- 小林博通, 櫻井 丈, 諏訪敏之, 高橋直人 他: 出血性ショックをきたした胃壁外有茎性ISTの1例. *日腹部救急会誌*, 25 : 769-773, 2005
- 直居靖人, 村田幸平, 横山茂和, 米田光里 他: 腹腔内出血をきたした胃原発巨大 gastrointestinal stromal tumor の1例. *日臨外会誌*, 66 : 1908-1912, 2005
- 松葉秀基, 加藤健司, 平松聖史, 平田明裕 他: 胃GIST 破裂の1例. *日腹部救急会誌*, 26 : 793-796, 2006

Laparoscopic resection for gastrointestinal stromal tumor of the stomach with hemoperitoneum : a case report

Syunsuke Utsunomiya¹⁾, Seiji Oohata¹⁾, Hiromichi Yamai¹⁾, and Junichi Miyazaki²⁾

¹⁾Department of Surgery, The Simanto Municipal Hospital; and ²⁾Department of Histology, Kochi Prefectural Hatakenmin Hospital, Kochi, Japan

SUMMARY

A 67 year-old man was admitted for sudden epigastralgia. At that time, although conscious, the patient was in shock and was found on physical examination to have tenderness and rebound tenderness of the upper abdomen. Abdominal computed tomography (CT) showed hemoperitoneum and gallbladder stone. He was found in gastroendoscopic examination to have a submucosal tumor. After admission analgesics decreased abdominal pain and the patient was sent for laparoscopic surgery. We found 500 g of blood in the intra-abdominal cavity and a bleeding tumor growing from the antrum of the stomach. The tumor was excised by wedge resection of the gastric wall. Histopathological diagnosis was gastrointestinal stromal tumor of the stomach (GIST). 12 cases of hemoperitoneum caused by GIST have been reported, but only in our case lapaloscopic treatment was performed.

Key words : laparoscopic resection, GIST, hemoperitoneum