

原 著

原発不明癌における PET/CT 検査の有用性について

森田 奈緒美¹⁾, 大塚 秀樹²⁾, 山下 恭³⁾, 国金 大和⁴⁾, 藤田 明彦⁴⁾,
湯浅 将生⁴⁾, 下窪 康史⁴⁾, 三枝 裕司⁴⁾, 岸 太郎⁴⁾, 能勢 隼人¹⁾,
平山 歩美¹⁾, 佐藤 一雄⁴⁾, 西谷 弘^{1,2,3)}

¹⁾徳島大学病院放射線科, ²⁾徳島大学院ヘルスバイオサイエンス研究部生体防御腫瘍医学講座病態放射線医学分野,

³⁾徳島大学病院放射線部, ⁴⁾徳島大学病院診療支援部

(平成19年4月26日受付)

(平成19年5月24日受理)

PET装置の開発により, 今まで形態情報しか得られなかった画像検査に代謝情報が加えられるようになり, さまざまな疾患での有用性が報告されてきた。当院でも平成17年10月よりPET/CT装置が稼動をはじめ, 年間約2000件の検査を行っている。この検査の有用な疾患の一つに原発不明癌があり, 原発巣の検索に有用であるとされ, 保険適応の対象疾患となっている。今回他院より原発不明癌と診断され原発巣の検索目的に紹介された患者のうち, 結果を追跡できた26症例についてPET/CT検査の有用性を検討したので報告する。

はじめに

原発不明癌とは, “臨床的にまず先に転移巣が発見されるも, ある期間の検査, すなわち病歴, 身体所見, 胸部X線, 血液, 尿検査, そして組織学的検査結果などからその原発部位を同定できない転移性固形腫瘍”と定義されている¹⁾。

転移巣により発見された原発不明癌は, 十分な時間をかけて原発巣を検索したり, 経過観察をすれば原発巣を診断できる可能性もあるが, 多くの場合は転移巣の治療が優先され, 原発不明癌のほうが大きく, 臨床経過も速い。そのため, 原発巣を同定できない場合には, むやみに原発巣の同定に時間をかけず, 適切な治療方針を立てることが重要となる。

FDG-PET検査はグルコースに類似したトレーサーである¹⁸F-FDGを投与し, 一度の検査で全身検索を行うことができるため, 頭頸部癌や肺癌, 食道癌, 乳癌, 大腸癌, 子宮癌, 卵巣癌, 悪性黒色腫など多数の悪性腫瘍の

検出, 病期診断に有用である。今回, 原発不明癌における原発巣の特定に対する当院でのFDG-PET/CT検査の有用性について検討した。

対象と方法

患者

平成18年4月1日~8月31日の5ヵ月間に, 当院高度画像診断センターに原発不明癌として他施設からPET/CT検査を依頼された患者33名のうち, 経過を追跡することができた26名を対象とした。内訳は男性13名, 女性13名, 平均年齢71.2歳(27-91歳)。検査目的は腫瘍マーカー高値14例, 原発不明の転移性腫瘍疑い14例, 生検にて転移性腫瘍と診断された症例3例(重複あり)であった。

PET/CT撮像

4時間以上の絶食の後, 血糖値を確認し, ¹⁸F-FDG 3.7 MBq/kgを静注した。1時間の安静後にPET/CT装置を用いて頭部から大腿部までを撮像した。装置はTOSHIBA社製PET/CT装置Aquiduo16を用いて撮像を行った。エミッションデータはGaussian filter(8mm)を用い, 逐次近似法(OSEM, subset14, iteration2)にて補正を行った。2mm厚の分解能で収集し, 吸収補正画像と補正なし画像をそれぞれ作成して参照した。画像参照についてはAqueriousNET viewer(TERARECON, INC.)を用いて3方向から観察し, 必要に応じてCT画像と重ね合わせたfusion画像を作成し評価した。定量値としてSUVmax値(standardized uptake value)を使用した。結果については後日紹介元施設に照会し, またPET/CT

検査の結果がその後の検査や治療方法の選択に有用であったかを確認した。

結 果

結果の内訳を表1に示す。19施設より回答が得られ、26症例について経過の追跡が可能であった。17例においてFDGの異常集積を認め、9症例で明らかな異常集積はみられなかった。FDG集積を認めた17症例のうち10例について組織学的検査がなされ、診断が確定した。転移性肝腫瘍は既往歴や内視鏡による組織診断により、いずれも胃癌の肝転移と診断された。肺癌4症例のうち1例は化学療法にて縮小を認めたことにより、1例は臨床所見より肺癌と診断された。膵癌は全身状態不良により精査はされず、臨床的に診断された。またFDGの異常集積を認めた2症例においてFDG-PETのみでは癌との鑑別が困難であったが、CTでの形態の変化や内部に小石灰化が認められたことにより炎症性変化の可能性を指摘できた。1例にPETで原発巣を疑うFDG異常集積を認めたが、断定できないために経過観察されている症例があった。これらの結果より、FDGの異常集積を認めた17例の中で組織学的、臨床的所見から悪性腫瘍と診断されたのは13例であり、当院での悪性腫瘍診断率（陽性的中率）は76.5%であった。

異常集積を認めなかった9例のうち、1例は生検で炎症性変化と診断され、1症例は原因不明のまま死亡した。残りの7例はいずれも経過観察とされ、平成18年12月の時点で明らかな原発巣は指摘されていない。

またFDG-PET/CT検査が今後の検査や治療法の選択に有用であったかどうかについて内訳を表2に示す。検

表2：検査結果の有用性の有無について

| | 症例数 |
|------------------------|-----|
| ・検査結果が後の検査、治療に反映された | 21 |
| ・検査結果が後の検査、治療に反映されなかった | 5 |
| (内訳：1ヵ月後に死亡 | 1) |
| (：追加検査でも断定できず経過観察 | 2) |
| (：癌ではなかった | 2) |

査結果が後の検査、治療に反映され有用であったのは26例中21例（81%）であった。反映されなかった5例の内訳は状態が急変してそのまま死亡したためそれ以上の精査ができなかったのが1例、追加検査を行ったが断定できず経過観察となった症例が2例、追加検査を行ったが悪性腫瘍ではなかった症例が2例であった。代表的な症例を以下に示す。

症例 1

69歳 男性。主訴は多発肝腫瘍（転移性肝腫瘍疑い）。食欲不振にて近医受診、CEA 175ng/mlと著明に上昇していたために、腹部造影CTが施行された。CTにて肝内に多発腫瘍を認め転移性肝腫瘍が考えられ精査を行ったが、明らかな原発巣が認められなかったため、PET/CT検査が依頼された。CT画像では肝内に多数の境界不明瞭な低吸収腫瘍が認められ、腫瘍に一致して最大SUVmax17.7の集積亢進を認めた（図1）。さらに胃前庭部にも集積亢進が認められ、CTでの壁肥厚と一致していることから原発巣の可能性が考えられた（図2）。また別のスライスで肝門部にFDG集積を伴うリンパ節が認められた。胃癌による転移性肝腫瘍と診断し報告し

表1：結果の内訳

| 結果の内訳 | 症例数 (17) |
|------------|----------|
| 転移性肝腫瘍（胃癌） | 3 |
| 肺癌 | 4 |
| 膵癌 | 1 |
| 胆管細胞癌 | 1 |
| 卵巣癌 | 1 |
| 虫垂癌 | 1 |
| 悪性リンパ腫 | 2 |
| wartin 腫瘍 | 1 |
| 断定できず | 1 |
| 炎症性肺結節 | 2 |

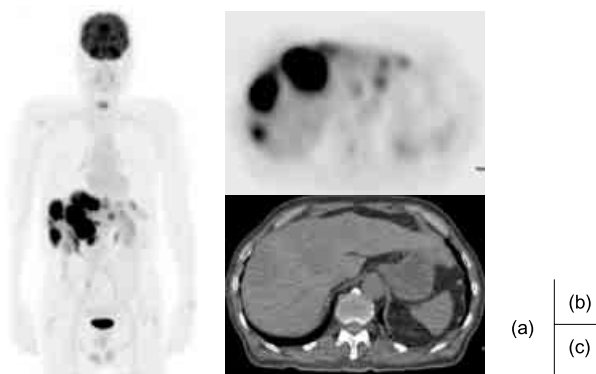


図1. 症例1. 肝内に多数の境界不明瞭な低吸収腫瘍が認められ、腫瘍に一致して最大SUVmax17.7の集積亢進を認める。(a)PET-MIP像 (b)PET画像 (c)CT画像

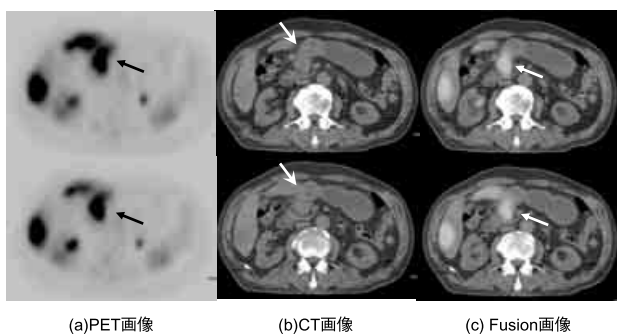


図2. 症例1. 胃前底部に集積亢進あり (a:→), Fusion 画像ではCTでの壁肥厚に一致していた (b, c).

た。その後精査目的にて他院紹介となり，胃内視鏡にて前庭部後壁中心に十二指腸球部まで広がる潰瘍性病変を指摘され，生検にて groupV (tubular ca.) と診断された。

症例2

78歳 男性。主訴は高 CEA 血症。他院で原発巣検索のため検査が行われたが，胸部 CT で右肺尖部に陳旧性変化と思われる胸膜肥厚が認められる以外，明らかな原因となる器質的疾患は指摘できなかったため，原発巣検索目的にて当院紹介となった。FDG-PET 画像では右肺尖部の胸膜肥厚に一致して SUVmax8.1 の集積亢進がみられた (図3)。肺癌の可能性が示唆され，報告した。その後の気管支鏡検査では癌の可能性が疑われるも確定が得られなかったが，PET/CT 検査の結果から肺癌と診断し，化学療法が施行された。3ヵ月後の経過観察目的に撮影された PET/CT 検査では同部の集積は SUVmax 2.5 と明らかに活動性の低下を認め，CEA も徐々に低下し，臨床的に肺癌であると診断された (図4)。

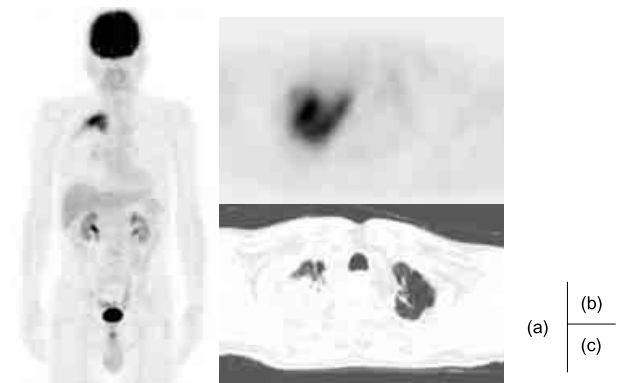


図3. 症例2. 右肺尖部の胸膜肥厚に一致して SUVmax8.1 の集積亢進を認めた。縦隔，肺門リンパ節への集積は見られなかった。(a)PET-MIP 像 (b)PET 画像 (c)CT 画像

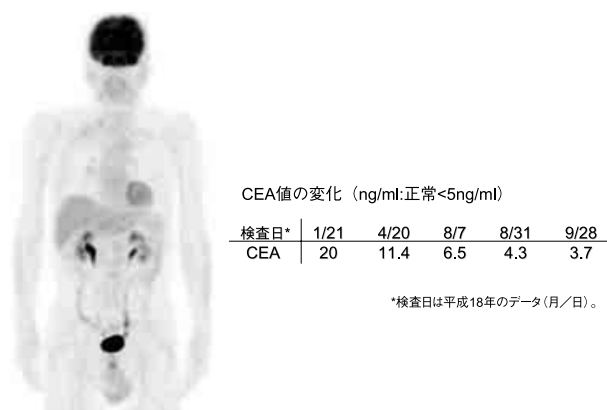


図4. 症例2. 3ヵ月後 PET/CT 検査 (FDG-MIP 像) 右肺尖部の FDG 集積は淡くなり，ほぼ消失した。

CEA 値の変化 (ng/ml: 正常 < 5ng/ml)

| 検査日* | 1/21 | 4/20 | 8/7 | 8/31 | 9/28 |
|------|------|------|-----|------|------|
| CEA | 20 | 11.4 | 6.5 | 4.3 | 3.7 |

*検査日は平成18年のデータ(月/日)。

症例3

66歳 男性。主訴はるいそう，高 CEA 血症。半年で 15kg の体重減少あり，近医にて胸部 CT，注腸造影が行われたが明らかな異常は見られなかった。

CEA が 7 → 11.3ng/ml と上昇傾向を認めたため，原発巣検索目的にて当院紹介された。CT では左下葉 S8 辺縁に線状影を伴う 1.5cm 大の結節あり，同部への FDG 集積は SUVmax1.3 と軽度の集積であった。形態からも明らかな悪性腫瘍とは断定できず，他にも小結節や線状影が認められたことから炎症性変化の可能性も考えられた (図5)。本人が外科的処置を希望せず抗生剤投与にて経過観察となった。半年後の CT で陰影は消失したとのことで，炎症性変化であったと考えられた。

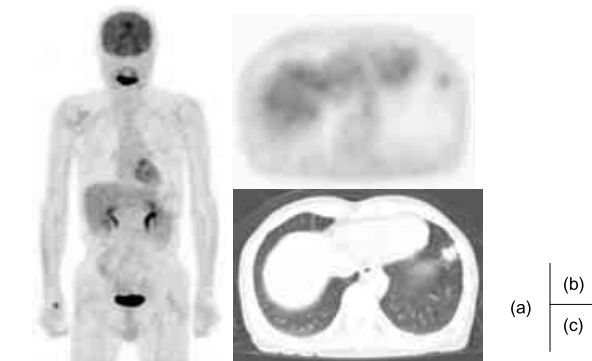


図5. 症例3. 左下葉 S8 辺縁に線状影を伴う 1.5cm 大の結節あり，同部への集積は SUVmax1.3 と軽度であった。形態からは明らかな悪性腫瘍とは断定できず，他にも小結節や線状影が認められ，炎症性変化の可能性も考えられた。(a)PET-MIP 像 (b)PET 画像 (c)CT 画像

考 察

癌と診断された症例のなかで原発不明癌の頻度は2-3%と報告されているが²⁻⁴⁾、FDG-PET検査はこの原発巣の検索に有用である。FDGはグルコースに類似した構造を持っており、糖代謝を行う部位に集積するが、細胞内に取り込まれたFDGはFDG-6リン酸にリン酸化された後はそれ以上の代謝を受けず細胞内に留まるため (metabolic trapping)、検出される。また多くの癌細胞は正常組織の8-10倍の糖代謝が行われるため、悪性腫瘍のFDG集積は高いことが知られている^{5,6)}。

原発不明癌のFDG-PETでの検出能についてはいくつか報告があり、Bohuslavizkiらは53人中27人(51%)に原発巣を疑うFDG集積がみられ、陽性的中率は37.8%(20人)であったと報告し⁷⁾、Jeongらは転移性脳腫瘍でみつけた患者77人のうち61人(79%)に原発巣が検出できたと報告している⁸⁾。またImdahlらによると、転移性肺結節が疑われる109症例のうち良悪性鑑別の感度、特異度はそれぞれ0.9、0.72であり、さらに腫瘍のsizeが1cm以上の腫瘍の見落とし率が10-12%であるのに対して1cm以下の症例では27%とより高い見落とし率があると報告されている⁹⁾。当院での陽性的中率は76.5%で、症例数が他よりやや少ないものの、他施設に劣らない中率であった。その理由の1つとして当院の装置がPET/CT装置であり、CTの情報も同時に評価ができることがあげられる。PET装置とCT装置が一体となったPET/CT検査では患者の移動がなく、PETでの代謝情報に加えてCTでの形態情報も同時に得られるため、CT所見もあわせて読影することでより診断能が向上すると考えられ、また重ね合わせ画像を作成してもずれが少なく、診断の精度が向上すると思われる。

本邦では“リンパ節生検、画像診断等で転移巣が疑われ、かつ、腫瘍マーカーが高値を示す等、悪性腫瘍の存在を疑うが、原発巣の不明な患者”という項目を満せば健康保険が適応されるため、以前よりも利用しやすくなったが、保険点数はFDG-PET/CT検査で8625点、FDG-PET検査7500点と高価な検査であり、CTやMRI検査のように頻繁に行うのは難しい。しかし、今回のように原発不明癌が疑われる症例に対しては一度に得られる情報が多く、またFDG集積を認めない場合でも追加検査の有無を決定するのに有用であったとの回答が多かったことから、追加する価値は十分にあると思われる。

しかしながら、PET/CT検査の問題として忘れてはならないのは検査による患者の医療被曝である。PETによる患者の被曝線量は約3.5mSvで、検診での胃透視約1回分の被曝であるが、PET/CT装置ではこれにCTの被曝が加わる。PET/CT検査で使用するCTは吸収補正のために撮像するのが主な目的であり、線量は通常のCT検査よりはるかに少ないが、その被曝線量は約20mSvとPET単独の検査に比して数倍の被曝になる。最近ではこの吸収補正用のCTを通常撮影のCTと同条件で行い、さらに経静脈性にヨード造影剤を投与しながら撮像し、通常検査と吸収補正の両方を同時に行う試みもなされており、当院でも現在治験として開始している。それと同時に他のX線検査も必要最小限に絞ることは議論するまでもない。

結 語

原発不明癌に対するFDG-PET/CT検査の有用性が当施設でも確認された。

今後PET陰性症例についても追跡を行う予定である。

謝 辞

患者追跡調査にご協力いただいた19施設、担当医先生方に対してこの場を借りて深謝する(表3)。

表3：協力いただいた医療機関(順不同)

| | |
|-----------|---------------|
| ・麻植協同病院 | ・健生西部診療所 |
| ・徳島赤十字病院 | ・米田内科クリニック |
| ・県立中央病院 | ・博愛記念病院 |
| ・徳島市民病院 | ・伊月病院 |
| ・阿南共栄病院 | ・田岡病院 |
| ・春藤内科胃腸科 | ・市立三野病院 |
| ・健康保険鳴門病院 | ・片岡内科消化器クリニック |
| ・三愛内科 | ・田中医院 |
| ・玉真病院 | ・稲山病院 |
| ・高木病院 | |

文 献

1. Castiati, D. A.: Chapter 103, Metastasis of unknown origin in Cancer Treatment, 4th ed. (Haskell, C. M. ed.), W. B. Saunders, Philadelphia, 1994
2. Muir, C.: Cancer of unknown primary site. Cancer, 75(1 Suppl): 353-6, 1995

- 3 . Abbruzzese, J. L., Abbruzzese, M. C., Hess, K. R., Raber, M. N., *et al.* : Unknown primary carcinoma : natural history and prognostic factors in 657 consecutive patients. *J. Clin. Oncol.*, 12(6) : 1272-80, 1994
- 4 . Altman, E., Cadman, E. : An analysis of 1539 patients with cancer of unknown primary site. *Cancer*, 57(1) : 120-4, 1986
- 5 . Kubota, R., Yamada, S., Kubota, K., Ishiwata, K., *et al.*: Intratumoral distribution of fluorine-18-fluorodeoxyglucose *in vivo*: high accumulation in macrophages and granulation tissues studied by microautoradiography. *J. Nucl. Med.*, 33(11) : 1972-80, 1992
- 6 . Som, P., Atkins, H. L., Bandyopadhyay, D., Fowler, J. S., *et al.* : A fluorinated glucose analog, 2-fluoro-2-deoxy-D-glucose (F-18) : nontoxic tracer for rapid tumor detection. *J. Nucl. Med.*, 21(7) : 670-5, 1980
- 7 . Bohuslavizki, K. H., Klutmann, S., Kroger, S., Sonnemann, U., *et al.* : FDG PET detection of unknown primary tumors. *J. Nucl. Med.*, 41(5) : 816-22, 2000
- 8 . Jeong, H. J., Chung, J. K., Kim, Y. K., Kim, C. Y., *et al.* : Usefulness of whole-body (18) F-FDG PET in patients with suspected metastatic brain tumors. *J. Nucl. Med.*, 43(11) : 1432-7, 2002
- 9 . Imdahl, A., Jenkner, S., Brink, I., Nitzsche, E., *et al.* : Validation of FDG positron emission tomography for differentiation of unknown pulmonary lesions. *Eur. J. Cardiothorac. Surg.*, 20(2) : 324-9, 2001

Utility of FDG-PET/CT examination for patients with cancer of unknown primary origin

Naomi Morita¹⁾, Hideki Otsuka²⁾, Kyo Yamashita³⁾, Yamato Kunikane⁴⁾, Akihiko Fujita⁴⁾, Masao Yuasa⁴⁾, Yasufumi Shitakubo⁴⁾, Hiroshi Saegusa⁴⁾, Taro Kishi⁴⁾, Hayato Nose¹⁾, Ayumi Hirayama¹⁾, Kazuo Sato⁴⁾, and Hiromu Nishitani^{1,2,3)}

¹⁾Department of Radiology, ³⁾Division of Radiology, ⁴⁾Division of Medical Technology, Tokushima University Hospital, and ²⁾Department of Radiology, Institute of Health Biosciences, The University of Tokushima Graduate School, Tokushima, Japan

SUMMARY

We reported the utility of ¹⁸F-FDG-PET/CT examination for patients with cancer of unknown primary origin. Twenty six patients (13 men, 13 women, aged 27-91 years, mean 71) were examined. The indication for PET/CT examination was tumor marker elevation (14 patients), suspected metastatic tumor (14) and metastasis diagnosed histopathologically (3). Patients were told not to eat for at least four hours and a PET/CT image was obtained one hour after the administration of 3.7MBq/kg FDG. From April to August 2006, 33 patients diagnosed with a cancer of unknown primary origin were referred to our hospital for PET/CT examination from an outside institution. Twenty six patients could be investigated for outcomes. Seventeen patients showed an abnormal accumulation, with 14 of the 17 having their primary regions detected histopathologically or clinically. For one patient, the abnormal accumulation could not be determined to show the origin. For 2 patients, it was difficult to diagnose if these abnormal accumulations showed the primary region or not, but CT examinations were helpful for a diagnosis. Seven of the 9 patients who showed no abnormal accumulation were treated conservatively and the primary region for their cancer could not be detected during the follow up study. In 21 of 26 patients, these results were useful to select an appropriate therapy to be applied or a relevant examination. We considered PET/CT examination, where it is possible to scan the whole body at one time, was very useful to get both morphologic and metabolic information. PET/CT examination showed a higher sensitivity for detecting abnormal lesions than other imaging modalities.

Key words : cancer unknown primary origin, FDG, PET/CT