

## 症例報告

### 壊死像が目立った乳腺非浸潤性アポクリン癌の1例

奥村和正, 田中 隆, 高橋裕兒, 片山和久

阿南医師会中央病院外科

(平成26年7月10日受付) (平成26年8月4日受理)

画像検査にて浸潤性の乳癌を疑い手術を行ったが、病理検査で壊死像が目立った非浸潤性アポクリン癌と診断された症例を経験したので報告する。症例は88歳、女性。左乳腺腫瘍を主訴に来院した。左乳房C領域に径約2 cm 大の硬い腫瘍を触知した。術前検査にて乳癌（乳管癌疑い）の診断であったが、高齢であるため局所麻酔下に乳腺部分切除を行った。腋窩リンパ節郭清は省略した。病理検査では乳管内に壊死物質が充満されており、間質に異物反応によると思われる組織球浸出を認める非浸潤性アポクリン癌と診断された。ER (+) 10%, PgR (-) であった。本邦での乳腺非浸潤性アポクリン癌の論文報告は、われわれが集計し得たもので自験例を合わせて26症例しかない。その中で乳管内に壊死組織を認めたとの記載があるものは4例のみであり極めてまれな症例と考える。本症例は画像上あたかも浸潤癌のような特徴を呈しており報告例と合わせ考察し報告する。

乳腺アポクリン癌は乳癌取扱い規約では浸潤癌の特殊型に分類されている。2008年に更新された取扱い規約16版から間質浸潤がみられない非浸潤性アポクリン癌の注記が追加された<sup>1)</sup>。今回われわれは術前検査にて浸潤性の乳癌を疑い手術を行ったが、病理検査にて壊死像が目立った非浸潤性アポクリン癌と診断された症例を経験したので報告する。

#### 症 例

患者：88歳、女性。

主訴：左乳腺のしこり

現病歴：数日前に左乳腺のしこりに気づき、当院を受診

した。

既往歴：特記すべき事項なし。

家族歴：特記すべき事項なし。

入院時血液検査：血液一般生化学検査および腫瘍マーカーに異常を認めなかった。

入院時現症：左乳房C領域に直径約2 cm 大の硬くて境界不明瞭な腫瘍を触知した。腫瘍は圧痛を伴わず、可動性は不良であった。

マンモグラフィー所見：左乳房の外側上方にFAD（局所的非対称陰影）とdistortion（構築の乱れ）（↑）を認めた。境界は明瞭な部分と評価困難な部分があり、FAD内には楕円形で粗大明瞭な石灰化が集簇して見られた。カテゴリー4と診断された（Fig. 1）。

超音波検査所見：腫瘍は境界不明瞭で内部エコーは不均一な低エコー像を呈し、点状の高エコースポットが散見された（↑）。後方エコーはわずかに増強していた。ドップラーでは腫瘍内に入り込む中等量の血流が確認された。またこの腫瘍の周辺には低エコー域が広がっており、間質浸潤が疑われた（Fig. 2）。

細胞診と針生検：画像上、悪性が疑われたため穿刺吸引細胞診検査を行った。多量の血液や壊死物質を背景に異型細胞の集塊を認めた。個々の細胞は胞体が広く異型は軽度であるが、壊死物質が多いことから悪性も否定できずclass IIIと判定された。針生検では乳管内にアポクリン化生細胞の乳頭状増殖を認めた。増殖したアポクリン化生細胞には核異型がみられるが乳管内には大きな凝固壊死を含み、壊死へ移行する部分では変性のようにも見えた。大きな壊死巣は悪性を示唆するが、核性状に変性所見があり断定できずductal carcinoma suspectedとの診断であった。

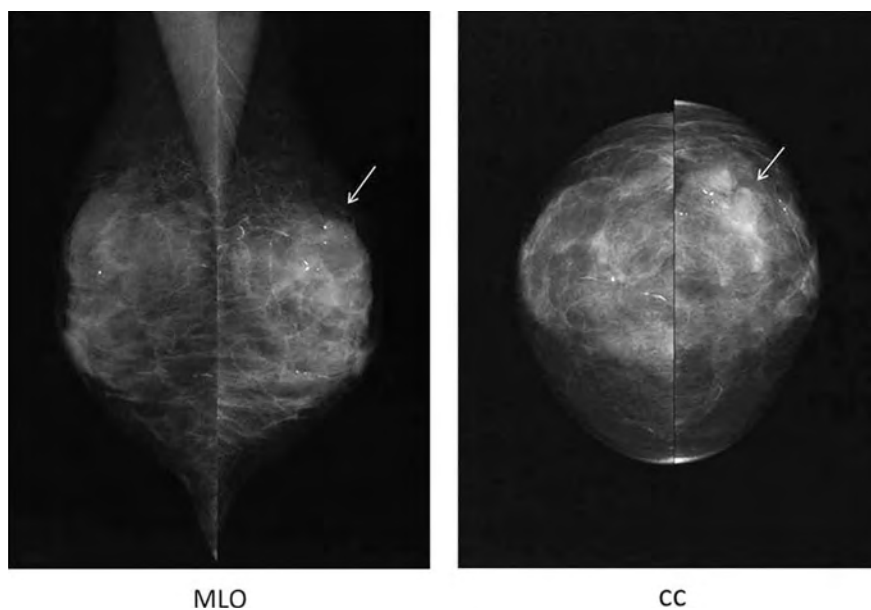


Fig. 1 マンモグラフィー所見：  
左乳房外側上方に FAD と distortion (↑) を認め、その内部に楕円形で粗大な石灰化の集簇を認めた (カテゴリ 4)。

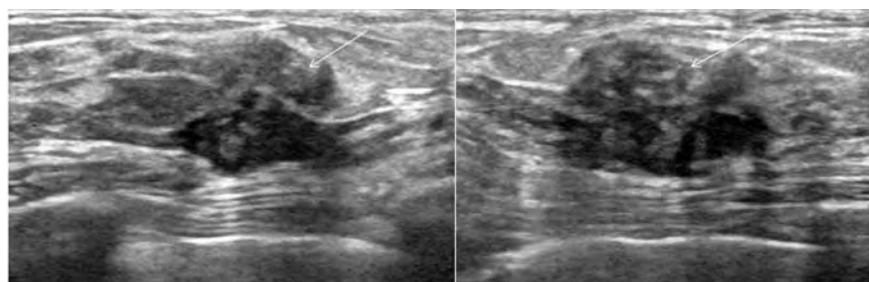


Fig. 2 超音波検査所見：  
腫瘍は境界不明瞭で内部不均一な低エコー像を呈し点状の高エコースポットが散見された。またその周囲に低エコー域が広がっており、間質浸潤が疑われた。

手術：88歳と高齢であることから局所麻酔下に左乳腺円状部分切除術を行った。切除標本にて腫瘍は8.0×9.5mm大の不整形で境界は不明瞭、腫瘍の断面では拡張した乳管を満たす壊死物質 (↑) を認めた。さらにこれらの周囲の乳腺組織には出血と炎症様の変化 (↑) が見られた (Fig. 3)。

病理組織検査：病理組織像では腫瘍は乳管内に乳頭状の増殖を呈していた。腫瘍細胞は好酸性の豊富な細胞質を有して断頭分泌像も伴う apocrine appearance を示した。乳管内に分泌物、壊死物質が充満している像や、乳管外の間質には組織球をみる異物反応がみられたが、明らかな浸潤像は無く非浸潤性アポクリン癌と診断された。断端は陰性であった (Fig. 4)。免疫染色の結果、ER (+)

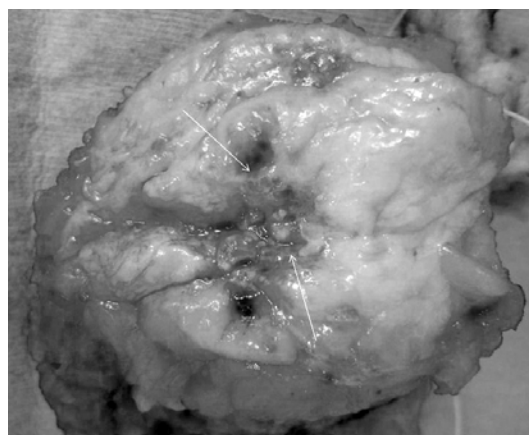


Fig. 3 切除標本：  
腫瘍は8.0×9.5mm大の不整形で境界は不明瞭、腫瘍の断面には拡張した乳管を満たす壊死様物質 (↑) を認めた。さらに周囲の乳腺組織には出血と炎症様変化 (↑) を認めた。

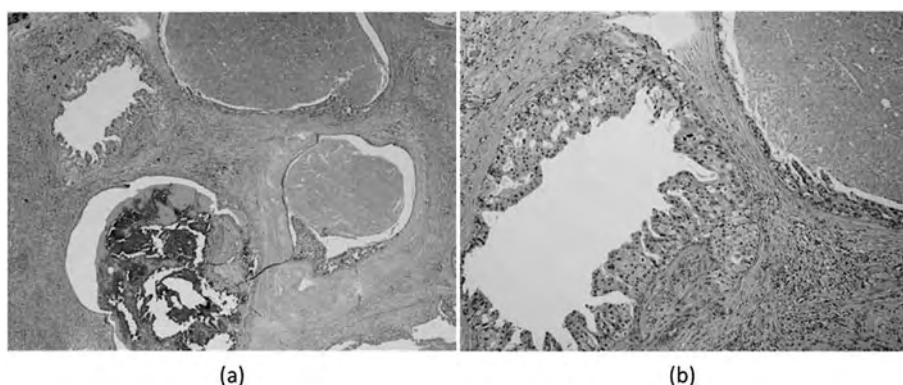


Fig. 4 病理組織所見：  
 (a) (HE 染色×4) 乳管内に乳頭状増殖をする腫瘍細胞からなっており乳管内に壊死物質が充満している像や、間質に組織球の浸潤をみる異物反応が見られる。  
 (b) (HE 染色×10) 腫瘍細胞のなかには好酸性細胞質を有し、apocrine appearance を確認できる。

10～15%，PgR（－）0%，Ki-67 15%であった。

## 考 察

乳腺アポクリン癌はアポクリン化生部分が優位を占めるものとされ、乳癌取扱い規約では浸潤性乳管癌のなかの特殊型に分類されており、全乳癌の0.1%～0.65%<sup>2,4)</sup>とまれな組織型である。非浸潤性のアポクリン癌の頻度に関しては報告がなく不明であるが、第15版までの規約には非浸潤性アポクリン癌についての記載は無く、極めてまれであると推測される。第16版から「アポクリン癌はあくまでも浸潤癌であるが、間質浸潤が無ければ非浸潤性アポクリン癌となる」と注記が追加されたが、それまでは分類上の位置づけについて議論されていた。

アポクリン癌の臨床学的な特徴としては、乳管癌に比べてやや高齢者に多く閉経後に多いとされ、男性発症例も報告されている<sup>5)</sup>。リンパ節転移率は極めて低いとされており、澤木らの73例の報告では5年生存率が96.7%と予後良好である<sup>3)</sup>。マンモグラフィーやエコーなどの画像所見にはアポクリン癌に特徴的と言える所見はないと言われているが、非浸潤性のもものではこれらの検査で全く所見を認めない症例が過半数以上あるとされる<sup>6)</sup>。また、アポクリン癌では広範な乳管内進展を伴う症例<sup>7)</sup>が報告されており、その診断と術式決定に難渋する場合がある。池田らは dynamic MRI が非浸潤性アポクリン癌に対しても、通常浸潤性乳管癌と同様に血流量の相

違を病変として指摘することができ、診断や術式決定に有用であったと報告している<sup>8)</sup>。本症例ではマンモグラフィーとエコーで浸潤癌を疑う所見がみられ、その拡がりも比較的把握しやすかったため、幸運にも乳腺部分切除を遂行することができた。これは本症例が乳管内に壊死物質が充満され、間質に異物反応によると思われる組織球浸潤を認めたことで、画像上あたかも浸潤癌であるような様相を呈したためと考える。

本邦で乳腺非浸潤性アポクリン癌と呼べるものの論文報告を岡本ら<sup>6)</sup>や館花ら<sup>8)</sup>の集計を参考とし検索したところわれわれが収集し得た限りでは25例<sup>5,6,8-30)</sup>あり、自験例は26症例目ということになる (Table)。これらの報告を集計してみると平均年齢は61.1歳 (31歳～88歳) と幅広い年齢層で罹患している。マンモグラフィーや超音波検査の双方で術前に異常を認めなかったものは10例あった。切除に関しては実に19例に乳房切除術が施されており、その中でも6例は断端陽性のため追加切除として乳房切除術が行われている。これらは乳房温存手術が乳癌に対する定型的手術として定着した頃以降に散見されており、当疾患の術前の術式決定が画像診断にて困難であることを裏付けている。興味深いことに、病理検査にて乳管内に壊死組織を認めたと記載された症例は自験例を含めて4例<sup>8,19,28)</sup>あり、その内の3例が乳腺部分切除術で病巣切除し得ている。アポクリン癌は一般的に乳管癌と同様に面皸壊死を伴い易いとされているが意外な結果であった。リンパ節郭清あるいはセンチネルリンパ

節生検を施行したもののなかでは転移例は1例も認めず、Tavassoli<sup>31)</sup>らによる「非浸潤性アポクリン癌には腋窩郭清がなされた23例全例にリンパ節転移を認めず、腋窩郭清は不要である」という提案に納得できる。実際に過去の報告例の中に再発を示唆する記載があるものは皆無である。8年を経過して切除し診断された報告例<sup>6)</sup>もあり、非浸潤性アポクリン癌は悪性度が低いと言われる浸潤性アポクリン癌よりもさらに予後が良いことが予想される。

アポクリン癌の発生については、1. アポクリン化生上皮の癌化によるものという説、2. 癌細胞自体のアポクリン化生によるものという説などが提唱されているが一定の見解は得られていない。本症例は腫瘍細胞の中のいくつかに好酸性細胞質を有して apocrine appearance を認める細胞があり、後者の説を支持している。

組織学的な特徴としては、腫瘍細胞が大きく核には大型の核小体が見られ、細胞質は広く好酸性でPAS陽性の好酸性顆粒が見られる。管腔側には断頭分泌 (snout) が見られるものもある。ホルモンレセプターはER, PgRの陽性率がそれぞれ11%~17%, 13.7%~18.5%と乳管癌のそれよりも低く、HER2陽性率が33%とやや高い<sup>3,4)</sup>。このことから言えば、アポクリン癌は乳管癌と比べて再発のリスクが高いとして化学療法を選択したくなること

ろであるが、前述の通りその予後は極めて良好であり、この矛盾は臨床家に混乱を招く。実際2009年の St. Gallen のコンセンサスミーティングでもこの議題が取り上げられ、アポクリン癌は低リスクのためトリプルネガティブでも術後化学療法は必要ないという結論に至っている<sup>32)</sup>。マンモグラフィで石灰化をみることも比較的多いとされ、本症例のように管腔内に広く壊死物質を認める報告もみられる。このようにアポクリン癌は臨床的には乳管癌とよく似ているが、生物学的には少し異なるようで注意を要する。

本症例は画像所見で浸潤癌が疑われたが、細胞診、針生検で確定診断が得られず、切除標本の組織検査で非浸潤性アポクリン癌と診断された。断端陰性で高齢者であることから放射線照射は省略し、術後2年半の現在、転移再発なく良好に経過している。現時点では乳腺非浸潤性アポクリン癌の報告例はまだ少ないが、本邦においての乳癌の罹患率は増加しており、本症の報告例も増えてくるのではないかと考える。マンモトームで術前に診断し得た症例<sup>30)</sup>も近年報告されており、今後の報告例の蓄積と分析を持って、診断、至適術式決定、補助治療などのコンセンサスを確立していくことが望まれた。

Table 本邦における乳腺非浸潤性アポクリン癌の報告例

症例	報告年	年齢, 性別	主訴	占拠部位	腫瘍径(mm)	マンモグラフィ所見	エコー所見	乳管内の壊死の有無	術式	ホルモン受容体	リンパ節転移
藤井ら <sup>7)</sup>	1987	42歳, 女性	乳房腫瘍	右, C	20×15	異常なし	乳腺症	記述なし	Bt+Ax+Mn	不明	なし
小池ら <sup>11)</sup>	1988	51歳, 女性	乳房腫瘍	右, D	20×11	腫瘍影	低エコー腫瘍	記述なし	Bt+Ax+Mj+Mn	不明	なし
森ら <sup>12)</sup>	1991	31歳, 女性	乳房分泌物	左, C	17×16	異常なし	乳腺症	記述なし	Bt+Ax+Mn	ER(-), PgR(-)	なし
今井ら <sup>13)</sup>	1992	80歳, 女性	乳房腫瘍	左, C	32×30	腫瘍影	不明	記述なし	Bt+Ax	ER(-), PgR(-)	なし
都築ら <sup>14)</sup>	1992	68歳, 女性	乳房腫瘍, 乳頭分泌物	左, C	50×40	腫瘍影, 石灰化	低エコー腫瘍	記述なし	Bt+Ax+Mj+Mn	不明	なし
後藤ら <sup>15)</sup>	1994	67歳, 女性	乳房腫瘍	右, C	10	異常なし	低エコー腫瘍	記述なし	Bt+Ax+Bt	不明	なし
金城ら <sup>16)</sup>	1994	74歳, 男性	乳房腫瘍	右, E	110	腫瘍影, 石灰化	低エコー腫瘍	記述なし	Bt+Ax	ER(+), PgR(+)	なし
沢田ら <sup>16)</sup>	1995	59歳, 女性	なし	右, A	非触知	石灰化	高エコースポット	記述なし	Bp+Bt+Ax	不明	なし
山下ら <sup>17)</sup>	1996	65歳, 女性	乳房腫瘍	左, C	9	異常なし	不明	記述なし	Bq	不明	不明
山崎ら <sup>18)</sup>	1998	49歳, 女性	乳房腫瘍	左, BDE	20×15	異常なし	乳腺症	記述なし	Bt+Ax	不明	なし
和田ら <sup>19)</sup>	1998	57歳, 女性	なし	左, E	8×7	腫瘍影, 石灰化	低エコー腫瘍	乳管内の壊死(+)	Bp+Ax	ER(+), PgR(+)	なし
田部ら <sup>20)</sup>	1998	40歳, 女性	乳房腫瘍	左, AB	16×13	異常なし	乳腺症	記述なし	Bt+Ax	不明	なし
橋本ら <sup>21)</sup>	1999	47歳, 女性	乳房腫瘍	右, C	25	腫瘍影	不明	記述なし	Bt+Ax	ER(-), PgR(-)	なし
田中ら <sup>22)</sup>	2001	74歳, 女性	なし	右, C	27×22	異常なし	不明	記述なし	Bt+Ax	不明	なし
岡本ら <sup>6)</sup>	2001	78歳, 女性	乳房腫瘍	右, C	7×8	石灰化	乳腺症	乳管内の壊死(+)	Bt+Ax	ER(-)	なし
栢森ら <sup>23)</sup>	2002	61歳, 女性	なし	左, CD	15×15	異常なし	不明	不明	Bt+Ax	ER(-), PgR(-)	なし
池田ら <sup>8)</sup>	2004	47歳, 女性	乳房腫瘍	左, C	10	異常なし	異常なし	記述なし	Bp+Bt	ER(-), PgR(-)	不明
沖野ら <sup>24)</sup>	2004	44歳, 女性	乳房腫瘍	右, ACD	140	腫瘍影, 石灰化	低エコー腫瘍	記述なし	Bp+Bt	ER(-), PgR(-)	不明
横井ら <sup>25)</sup>	2006	72歳, 女性	乳房腫瘍	左, AC	7×6	異常なし	低エコー腫瘍	記述なし	Bp+SNB	ER(-), PgR(-)	なし
道本ら <sup>26)</sup>	2007	68歳, 女性	乳房腫瘍	右, C	10	異常なし	異常なし	記述なし	Bq	ER(+), PgR(-)	不明
霞花ら <sup>9)</sup>	2007	51歳, 女性	なし	右, AC	非触知	異常なし	異常なし	記述なし	Bp+Bt+SNB	ER(-), PgR(-)	なし
清水ら <sup>27)</sup>	2009	52歳, 女性	なし	左, C	15	腫瘍影	低エコー腫瘍	記述なし	Bp+SNB	ER(-), PgR(-)	なし
本多ら <sup>28)</sup>	2010	74歳, 女性	なし	右, C	18×10	腫瘍影	低エコー腫瘍	乳管内の壊死(+)	Bp+SNB	ER(-), PgR(-)	なし
桑田ら <sup>29)</sup>	2010	72歳, 女性	乳房腫瘍	右, C	7×8	嚢胞の乱れ, 腫瘍影	低エコー腫瘍	記述なし	Bp+SNB+Bt	ER(+), PgR(+)	なし
河合ら <sup>20)</sup>	2011	78歳, 女性	乳房腫瘍	左, C	14	異常なし	低エコー腫瘍	comedo necrosis(+)	Bp+SNB	ER(-), PgR(-)	なし
自験例	2013	88歳, 女性	乳房腫瘍	左, C	8×9.5	嚢胞の乱れ, 腫瘍影	低エコー腫瘍	乳管内の壊死(+)	Bp	ER(+), PgR(-)	なし

## 結 語

極めてまれな非浸潤性アポクリン癌の1例を経験した。本症例は乳管内に分泌物や壊死組織が目立ち、周辺の間質組織には組織球の出現などの異物反応がみられたため、画像上はあたかも浸潤癌のような特徴を呈した興味ある1例であった。

本稿を終えるにあたり、病理画像検査のご指導いただきました、徳島大学医用検査学講座 病理解析分野の香川典子教授に深謝致します。

なお本論文の要旨は、2012年に行われた第20回日本乳癌学会総会において発表した。

## 文 献

- 1) 日本乳癌学会編：乳癌取扱い規約。第16版，金原出版，東京，2008
- 2) 坂元吾偉：乳腺腫瘍病理アトラス。第2版，篠原出版，東京，1995，pp. 70-71
- 3) 澤木正孝，坂元吾偉，秋山太，霞富士雄：乳腺のアポクリン癌の臨床病理組織学的検討。乳癌の臨床，18：332-339，2003
- 4) Matsuo, K., Fukutomi, T., Hasegawa, T., Akashi-Tanaka, S., *et al.*: Historical and immunohistochemical analysis of apocrine breast carcinoma. Breast Cancer, 9：43-49, 2002
- 5) 金城光幸，平圭子，照屋彰，喜納治男 他：男性非浸潤性乳管癌でアポクリン癌の形態を示した1例。日臨細胞会誌，33：691-696，1994
- 6) 岡本康，炭山嘉伸，作田誠，能戸保光 他：8年を経過して診断された乳腺非浸潤性アポクリン癌の1例。日臨外会誌，62：1403-1408，2001
- 7) 梅津清明，松永忠東，中村祐子，藤井雅彦 他：広範な乳管内進展を示したアポクリン癌の1例。日臨外会誌，57：2963-2967，1996
- 8) 池田雅彦，紅林淳一，園尾博司，中島一毅 他：Dynamic MRIにて広範な乳管内進展を予測した乳腺非浸潤性アポクリン癌の1例。日臨外会誌，65：3148-3151，2004
- 9) 館花明彦，太田智彦，前田一郎，福田護 他：乳腺非浸潤性アポクリン癌の1例。日臨外会誌，68：1918-1922，2007
- 10) 廣瀬敏樹，西常博，小海陽子，山村はるみ 他：強いアポクリン化生を示した非浸潤性乳管癌の1例。日臨細胞会誌，26：1093-1098，1987
- 11) 小池道子，馬場紀行，山崎善弥，比田井耕 他：乳腺アポクリン癌の1治験例。乳癌の臨床，2：546-549，1988
- 12) 森俊明，駒木幹正，笹三徳，鎌村好孝 他：アポクリン化生を伴う非浸潤性乳管癌の1例。乳癌の臨床，6：409-412，1991
- 13) 今井俊介，松山友彦，芳賀敏美，稲葉征四郎 他：乳腺アポクリン癌の3症例について。乳癌の臨床，7：116-120，1992
- 14) 都築尚生，大橋大造，入谷勇夫，岸本秀雄 他：乳腺アポクリン癌の1例。日臨外医会誌，53：2374-2378，1992
- 15) 後藤孝彦，片岡健，岡本太郎：アポクリン化生を伴う非浸潤性乳管癌の1例。日臨細胞会広島会報，15：75-77，1994
- 16) 沢田晃暢，坂元吾偉，秋山太：乳腺同時両側性アポクリン化生癌（浸潤癌と非浸潤癌）の1例。乳癌の臨床，10：203-206，1995
- 17) 山下巖，広川慎一郎，唐木芳昭，黒木嘉人 他：非浸潤性乳腺アポクリン癌の1例。乳癌の臨床，11：357-360，1996
- 18) 山崎元晴，石川廣記，篠田昌宏，川野幸夫 他：非浸潤性乳腺アポクリン癌の1例。日臨外会誌，59：655-657，1998
- 19) 和田徳昭，藤崎真人，小島勝，高橋孝行 他：アポクリン化生を示した非浸潤性乳管癌の1例。日臨外会誌，59：2005-2008，1998
- 20) 田部志郎，小西英一：非浸潤性アポクリン乳管癌の1例。京府医大誌，107：1125-1129，1998
- 21) 柄松章司，伊藤和子，中島義明，榊原堅式 他：非浸潤性アポクリン癌の3例。乳癌の臨床，14：58-63，1999
- 22) 田中義成，神原昭吉，吾妻康次，下川功 他：アポクリン癌の形態を示した非浸潤性乳管癌の1例。日臨細胞会誌，40：53-57，2001

- 23) 柘森宏次, 内海俊明, 丸田守人: 異時性に認められた非浸潤性乳腺アポクリン癌の1例. 藤田学園医学会誌, 26: 133-136, 2002
- 24) 沖野秀宜, 島田和生, 渡辺次郎, 光山昌珠 他: 広範囲に進展したアポクリン非浸潤性乳管癌の1切除例. 日臨外会誌, 67: 592-596, 2006
- 25) 櫻井健一, 天野定雄, 榎本克久, 松尾定憲 他: 乳腺非浸潤性アポクリン癌の1例. 日臨外会誌, 67: 1514-1517, 2006
- 26) 道本薫, 清水忠夫, 平野明, 渡辺修 他: 非浸潤性乳腺アポクリン癌の1例. 乳癌の臨床, 22: 73-77, 2007
- 27) 清水丈明, 安原眞由美, 桑原隆一, 羽原富夫 他: 乳腺非浸潤性アポクリン癌の1例. 日臨細胞会広島会報, 30: 63-68, 2009
- 28) 本多正幸, 金丸仁, 渡辺貴洋, 渡辺貴洋 他: 両側乳腺アポクリン癌の1例. 日臨外会誌, 71: 1144-1148, 2010
- 29) 桑田浩子, 小林孝子, 岡田美恵子, 吉藤彩子 他: 乳腺非浸潤性アポクリン癌の1例. 日臨細胞会広島会報, 31: 77-81, 2010
- 30) 河合由紀, 阿部元, 森毅, 張洋弘富 他: マンモトーム生検で術前診断した乳腺非浸潤性アポクリン癌の1例. 内分泌外科, 28: 251-254, 2011
- 31) Tavassoli, F. A., Norris, H. J.: Intraductal apocrine carcinoma, A clinicopathologic study of 37 cases. *Modern Pathology*, 7: 813-818, 1994
- 32) Goldhirsch, A., Ingle, J. N., Gelber, R. D., Coates, A. S., *et al.*: Thresholds for therapies: highlights of the St Gallen International Expert Consensus on the primary therapy of early breast cancer 2009. *Ann. Oncol.*, 20: 1319-1329, 2009

## *A case of intraductal apocrine carcinoma of the breast with necrosis*

*Kazumasa Okumura, Takashi Tanaka, Yuuji Takahashi, and Kazuhisa Katayama*

*Department of Surgery, Anan Central Hospital of Medical Association, Tokushima, Japan*

### SUMMARY

An 88-year old woman had an approximately 20mm tumor in her left breast is described. We performed partial resection of her breast under local anesthesia because of her old age and found out to be an intraductal apocrine carcinoma with necrosis and histiocyte infiltration into the stroma lesion by histological findings. We made a wrong diagnosis as it was invasive ductal carcinoma by the preoperative mammography and ultrasonography findings. It might be due to those histological view. According to the immunostaining procedure, ER was positive and PgR was negative. There are 26 cases reports of intraductal apocrine carcinoma including this case in the Japanese literature. We found only 4 cases were described about intraductal necrosis in their sentences. And 3 cases of them have succeeded in treating by breast partial resection. We examined about this case and report with analyzing those previous literature review.

Key words : intraductal breast cancer, intraductal apocrine carcinoma, intraductal necrosis