

症例報告

胃癌術後に直腸転移を来した1例

近 清 素 也, 吉 川 幸 造, 島 田 光 生, 栗 田 信 浩, 岩 田 貴,
佐 藤 宏 彦, 東 島 潤, 西 正 暁, 柏 原 秀 也, 高 須 千 絵,
松 本 規 子, 江 藤 祥 平

徳島大学病院消化器・移植外科

(平成25年7月10日受付) (平成25年8月1日受理)

症例は69歳の男性。胃癌に対して幽門側胃切除術, D2郭清を施行, 術後化学療法を行った。約2年後に下痢を主訴に受診し, 注腸造影X線検査, 大腸内視鏡検査にて直腸に原発性大腸癌あるいは転移性大腸癌を疑う腫瘤を指摘された。低位前方切除術後, 病理組織学的検査では胃癌と形態学的に一致した印環細胞癌, 低分化腺癌で, PAS染色による粘液形質のパターンが一致したことから胃癌の直腸転移と診断された。

はじめに

転移性大腸癌は比較的まれな疾患であり, その頻度は0.1~1%と報告されている¹⁾。今回われわれは胃癌の大腸転移の特徴について若干の文献的考察を加えて報告する。

症 例

患者: 69歳, 男性

主訴: 下痢

家族歴: 特記すべきことなし

既往歴: 急性A型肝炎(20年前)

現病歴: 2009年10月, 胃癌の診断にて幽門側胃切除術, D2郭清を施行した(ML, Gre, type3, T3(SE), N1, H0, P0, CY0, M0, Stage III A)(胃癌取扱い規約第13版)。病理組織学的検査所見は, 印環細胞癌+低分化腺癌, int, INF γ , ly2, v2であった。PAS染色にて細胞質に粘液を有する細胞が多数認められた。術後, TS-1を内服していた。2011年8月頃から下痢があり近医で大腸内視鏡検査を施行されたところ, 直腸に2型腫瘤を指

摘され当院に紹介された。

入院時現症: 身長161.4cm, 体重57.0kg, 体格中等度であった。体温・血圧・脈拍は正常時範囲内であった。眼瞼結膜貧血なし。眼球結膜黄染なし。腹部は平坦かつ軟で圧痛はなく, 腫瘤や表在リンパ節は触知されなかった。上腹部正中に手術創痕を認めた。

入院時検査所見: 血液一般, 生化学検査ともに異常を認めず, 腫瘍マーカーもCEA3.6ng/ml, CA19-9 13U/mlと正常範囲内であった。

腹部CT所見: 直腸Ra前壁に約半周性の壁肥厚を認めた。リンパ節腫大, 腹水貯留や播種性病変は認めなかった(Figure 1)。

注腸造影X線検査所見: 直腸RaからRbにかけての前壁に3.1cm大の2型腫瘤を認めた。AV距離は5cmであった(Figure 2)。

大腸内視鏡検査所見: AVから5cmの部位の直腸に2型腫瘤を認め(Figure 3), 生検にてGroup 5, 印環細胞癌と診断された。

以上の画像診断と生検の結果より, 生検組織では印環

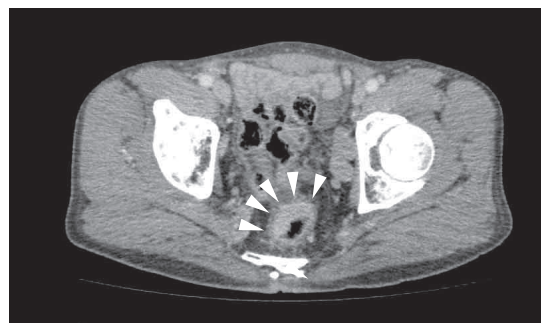

Figure 1: 直腸 Ra 前壁に約半周性の壁肥厚を認めた

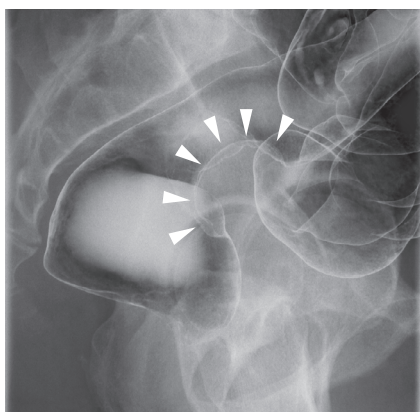


Figure 2：直腸 Ra から Rb にかけて前壁に約3.1cm 大の 2 型腫瘤を認めた

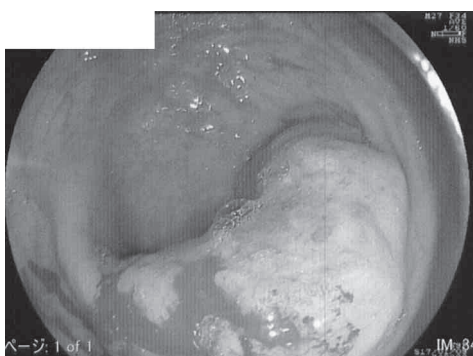


Figure 3：AV から 5 cm の部位の直腸に 2 型腫瘤を認めた

細胞癌であり，胃癌の組織型と一致しており，胃癌直腸転移の可能性が考えられたが，画像所見からは原発性直腸癌との鑑別は困難であった。2011年10月，手術を施行した。

手術所見：腹腔鏡所見では骨盤内に少量の漿液性腹水を認めたが術中腹水細胞診では Class III であった。明らかな腹膜播種を疑わせる所見は認めなかった。腫瘍は，直腸 Ra 中心で一部 Rb にかかり前壁に存在しており，漿膜面への露出を認め術後診断は，RaRb, type3, SE, N2, H0, P0, CY0, M0, Stage III b (大腸癌取扱い規約第 7 版) であった。

切除標本所見：直腸 Rb に 2 型病変を認め漿膜面への露出を認めた (Figure 4)。

病理組織学的検査所見：漿膜表面に露出する印環細胞癌，低分化腺癌を認め (Figure.5a1), int, INFb, ly3, v3 と脈管侵襲を強く認めた。これらは 2 年前に摘出した胃癌組織 (Figure.5b1) と形態学的に一致していた。さらに，PAS 染色で細胞質に粘液を有する細胞を多数認

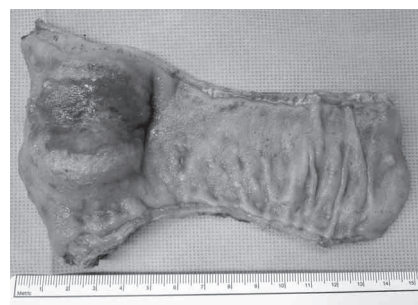

Figure 4：直腸 Rb に 2 型病変を認め漿膜面への露出を認めた

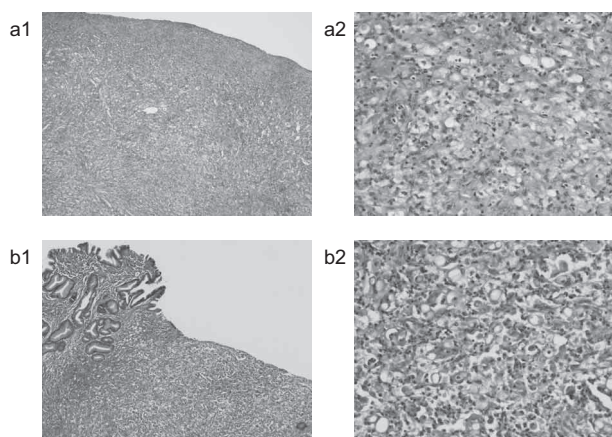


Figure 5：直腸組織 (5a1) は胃癌組織 (5b1) と形態学的に一致していた。さらに，PAS 染色で細胞質に粘液を有する細胞を多数認めた (5a2, 5b2)

めた (Figure 5a2, 5b2)。

以上より，直腸病変は病理組織学的に胃癌の腫瘍組織形態や粘液形質が酷似していることより胃癌からの直腸転移と診断した。

術後経過：術後経過は良好であり術後16日目で退院した。退院後，weekly PTX 療法を施行していたが2013年5月に腹膜播種再発，腹水貯留を認めた。CPT-11+CDDP 療法に変更し，2013年6月現在，担癌生存，化学療法中である。

考 察

転移性大腸癌は比較的まれな疾患であり，その発生頻度は0.1～1%とされている¹⁾。原発巣としては本症例のごとく胃癌によるものが最も多く，その他に卵巣・子宮・膵臓・乳腺・肺・腎臓・前立腺などがある^{2,3)}。転移部位としては横行結腸が最も多く，次にS状結腸，直腸，肝彎曲部，下行結腸，上行結腸，盲腸の順で多い

とされている。胃原発巣の臨床病理学的特徴は、肉眼型はびまん浸潤型が最も多く68%を占め、深達度は主に粘膜下層に浸潤し、印環細胞癌・低分化腺癌が90%を占めている^{4,5)}。自験例でも原発巣の特徴は同様に印環細胞癌と低分化腺癌との混在であった。

胃癌からの転移形式に関しては、血行性転移、リンパ行性転移、胃結腸間膜を介しての連続性進展による腸管壁浸潤、腹膜播種などが考えられている⁶⁾、統一した見解はない。自験例では、胃癌手術時には漿膜面への露出を認めたが、今回の大腸手術時の術中腹水細胞診は陰性で播種結節もないため血行性もしくはリンパ行性転移が疑われた。しかし、直腸切除後に腹膜播種再発、腹水貯留を認めており、転移形式は不明である。

注腸造影 X 線検査の特徴的な所見として、石川らは収束型、圧排型、びまん型に分類し、その頻度は71.4%、26.6%、2.0%であったと報告している⁷⁾。

大腸内視鏡所見では転移性大腸癌は、腸管内腔の狭小化や進展性の欠如、壁外圧迫像、粘膜下腫瘍像といった特徴があるとされる⁸⁾、注腸検査と同様に術前診断は困難であり、総合的に判断することが重要であると考えられた。

また、病理組織学的検査所見として大腸壁への転移像の所見は、HE 染色などにより原発巣と同一あるいは類似した組織像を呈するものであることが前提であるが、PAS 染色や、さらには免疫組織学的に染色パターンを比較することにより術前診断が得られるとの報告がある⁸⁾。自験例では形態学的な一致と PAS 染色の所見により診断に至ったが、粘液細胞の形質発現の分類には、HGM や MUC2, CD10 の抗体が有用であると報告がある⁹⁾。免疫組織学的検討としては、胃および大腸の印環細胞癌において CK7 と CK20 との染色パターンが原発巣の確定に有用であるとしている¹⁰⁾。

胃癌治療切除後の大腸転移の平均転移発見時期は57.6 ヶ月と晩期再発の傾向がつよいとされている¹¹⁾、自験例では24 ヶ月と比較的早期での再発であった。

今回、「胃癌」「直腸転移」「転移性直腸癌」を keyword として2002年から2012年で医学中央雑誌にてわれわれが検索しえた報告例は抄録を含めて40例であった。術後化学療法の内容に関しては記載が少なく検討が不十分だが、TS-1+CDDP 療法さらには Paclitaxel 療法が有効で

あった、との記載がみられた。自験例は再々発をきたし、CPT-11+CDDP 療法を施行中である。

今回、胃癌術後の原発性直腸癌との鑑別を要した転移性直腸癌を経験した。胃癌術後のフォロー中に直腸腫瘍を指摘された場合は、直腸転移を考慮する必要がある。

文 献

- 1) Balthazar, E. J., Rosenberg, H. D., Davidian, M. M.: Primary and metastatic scirrhous carcinoma of the rectum. *Am. J. Roentgenol.*, 132 : 711-715, 1979
- 2) Meyers, M. A., McSweeney, J.: Secondary neoplasms of the bowel. *Radiology*, 105 : 1-11, 1972
- 3) Haubrich, W. S.: Adenocarcinoma of the breast metastatic to the rectum. *Gastrointest. Endosc.*, 31 : 403-404, 1985
- 4) 太田博俊, 畦倉薫, 関誠, 高木国夫 他: 転移性大腸癌の臨床病理. *胃と腸*, 23 : 633-643, 1988
- 5) 小林広幸, 淵上忠彦, 堺勇二, 小田秀也 他: 転移性大腸癌の形態学的特徴. *胃と腸*, 38 : 633-643, 2003
- 6) McQueeney, A. J., Olson, R. W., Medwid, A.: Primary scirrhous carcinoma of colon. *Am. J. Roentgenol. Radium Ther. Nucl. Med.*, 101 : 306-310, 1967
- 7) 石川勉, 縄野繁, 水口安則, 牛尾恭輔 他: 転移性大腸癌の形態診断—X 線像の解析を中心に—. *胃と腸*, 23 : 617-630, 1988
- 8) 清水誠治, 川浦由起子, 内藤達志, 南竜城 他: 大腸低分化腺癌と鑑別を要した転移性大腸癌. *胃と腸*, 45 : 1816-1822, 2010
- 9) 八尾隆史, 椛島章, 上月俊夫, 大屋正文 他: 胃型分化腺癌—新しい抗体を用いた免疫染色による癌の形質判定. *胃と腸*, 34 : 477-485, 1999
- 10) Goldstein, N. S., Long, A., Kuan, S. F., Hart, J.: Colon signetring cell adenocarcinoma; immunohistochemical characterization and comparison with gastric and typical colon adenocarcinomas. *Appl. Immunohistochem. Mol. Morphol.*, 8 : 183-188, 2000
- 11) 塩川洋之, 船橋公彦, 小池淳一, 斉藤直康 他: 胃癌術後13年目に転移を来し切除しえた転移性大腸癌の1例. *日消外会誌*, 41 : 1927-34, 2008

A case of rectal metastasis from gastric cancer

Motoya Chikakiyo, Kozo Yoshikawa, Mitsuo Shimada, Nobuhiro Kurita, Takashi Iwata, Hirohiko Sato, Jun Higashijima, Masaaki Nishi, Hideya Kashihara, Chie Takasu, Noriko Matsumoto, and Shohei Eto

Department of Surgery, Tokushima University Hospital, Tokushima, Japan

SUMMARY

We report a case of rectal metastasis from gastric cancer. The patient was a 69-year-old man with diarrhea as his major symptoms, who underwent a distal gastrectomy for gastric cancer 2 years previously. We suspected primary or metastatic rectal cancer from colonoscopic examination and barium enema. A lower anterior resection was performed. Postoperative histological examination identified poorly differentiated adenocarcinoma and signet cell carcinoma identical to the gastric cancer. Finally the lesion was diagnosed as metastatic rectal cancer from gastric cancer that showed same pattern in PAS stain. There were only 40 cases in reports in the literature from 2002 to 2012, to our knowledge. We report a rare case.

Key words : rectal metastasis, gastric cancer, signet cell carcinoma, postoperative chemotherapy