View metadata, citation and similar papers at core.ac.uk
brought to you by CORE
provided by Tokushima University Institutional Repository

症例報告

妊娠中に治療を行った乳癌の１例

青山万理子，日野直樹，西庄　文，坪井光弘，三好孝典，露口　勝
徳島市民病院外科

（平成25年４月22日受付）（平成25年５月16日受理）

妊娠中に治療を行い，胎児に合併症なく出産を終えることができた１例を経験したので，報告する。症例は33歳，女性。妊娠10週で左乳癌と診断され，当院へ紹介された。左乳房Ｃ領域に直径約２cm の腫瘤を触知し，超音波検査では，同部位に直径２cm の不整形腫瘤を認めた。リンパ節腫脹は認めなかった。針生検で浸潤性乳管癌，HER2(3＋)，ER(－)，PgR(－)であった。左乳癌 cT1N0M0stage Ⅰであり，妊娠16週で乳房部分切除術，センチネルリンパ節生検を行った。切除断端に異型細胞の乳管内進展を認め，センチネルリンパ節への転移は陰性であった。術後 AC 療法４クールを施行した。妊娠35週で，帝王切開で分娩し，経過中，母子共に問題は認めなかった。出産後２週目より TH 療法４クール施行し，その後，追加切除を行った。現在，放射線治療を行っているが，再発や転移を認めていない。

索引用語：乳癌，妊娠，化学療法

諸　言

近年，女性の社会進出などにより，現代女性のライフプランは多様化している。未婚化・晩婚化が進み，高齢化出産が増加している。一方，乳癌罹患率は増加しており，若年層の罹患も増加も問題となっている。今後，妊娠可能年齢や妊娠期での乳癌罹患率が上昇することが予想され，個々の症例に応じた治療戦略が必要と思われる。

今回，妊娠初期に乳癌と診断され，手術，化学療法を行い，胎児に合併症なく出産を終えることができた１例を経験したので，報告する。

症　例

患者：33歳，女性。

主訴：左乳房腫瘤。

既往歴，家族歴：特記すべきことなし。

出産歴：２年前　正常出産。

現病歴：妊娠10週時に左乳房に腫瘤を自覚し，近医を受診した。穿刺吸引細胞診で class Ⅴであったため，妊娠12週時に治療目的に当院へ紹介となった。

現症：左乳房Ｃ領域に直径２cm の腫瘤を触知した。

乳腺超音波検査：左Ｃ領域２時方向に20×16×９mm の周囲と境界不明瞭で内部が hypo echoic な不整形腫瘤を認めた。明らかなリンパ節腫脹は認めなかった（Figure. 1）。

腹部超音波検査：肝内に明らかな腫瘤を認めず，その他の臓器にも転移を疑わせる所見を認めなかった。

胸部レントゲン写真：腹部を遮蔽し，施行した。明らかな腫瘤影を認めなかった。

血液検査：腫瘍マーカーを含め，検査値に異常を認めなかった。

術前針生検：緊満感のある核を有する異型上皮細胞が充実性に増殖していた。また，それらの細胞が小胞巣状，索状に浸潤しており，浸潤性乳管癌と診断した。免疫染

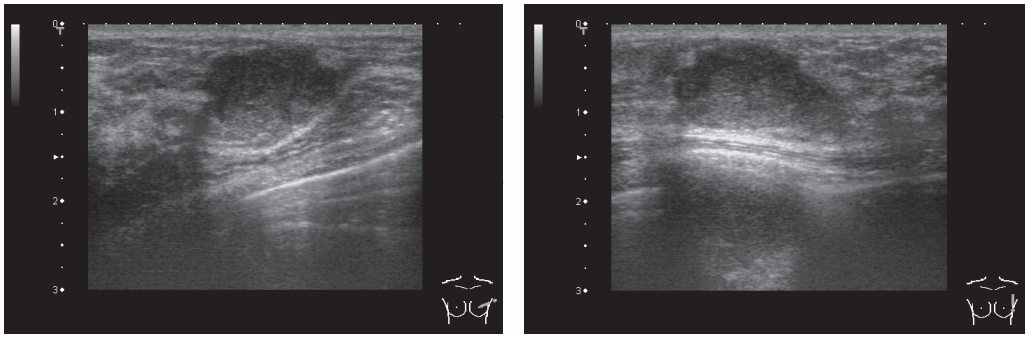

Figure. 1　超音波検査
左乳房 C 領域に20×16× 9 mm の辺縁不整，内部が hypo echoi な腫瘤を認めた。腋窩リンパ節には明らかなリンパ節腫脹を認めなかった。

色では，HER2(3＋)，ER(－)，PgR(－)であった（Figure. 2)。

以上より，左乳癌 cT1N0M0stage Ⅰ と診断した。妊娠を継続しながらの治療を希望されたため，手術を行い，術後，出産時期に合わせ，化学療法，放射線治療を行う方針とした。手術は，妊娠16週に左乳房部分切除，センチネルリンパ節生検を行った。センチネルリンパ節生検は，当院では RI 法が施行できないため，大胸筋外側，第 2 肋間上腕神経尾側のリンパ節をサンプリングし代用した。

摘出標本：1. 7×1. 1cm の白色調の不整形腫瘤を認めた（Figure. 3)。

病理組織学的検査：異型細胞が乳頭状増殖を呈しており，Papillotubular carcinoma という診断であった。免疫染色では，HER2(3＋)，ER(－)，PgR(－) であり，核グレードは 3 であった。切除断端の一部に，異型細胞の乳管内進展巣を認めた。センチネルリンパ節への転移は認めなかった（Figure. 4)。

術後経過：術後，母子共に異常を認めなかった。妊娠22週より31週にかけて AC 療法（doxorubicin80mg/body+cyclophosphamide800mg/body）を 4 コース施行した。制吐剤は，granisetron, aprepitant を使用した。各コース施行前に胎児の成長をモニタリングし，異常がないことを確認した。途中，軽度の子宮収縮を認めたが，ritodrine の内服で軽快した。妊娠35週で帝王切開で分娩を行い，以後母子ともに経過は良好であった。出産 2

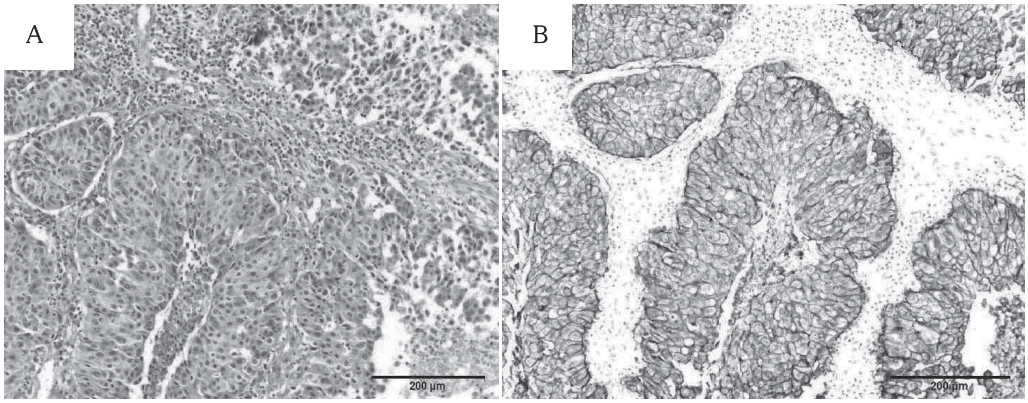

Figure. 2　針生検
（A）異型上皮細胞が充実性に増殖していた。（H. E. 染色，×100）
（B）HER2蛋白の過剰を認めた。（IHC 法，×100）

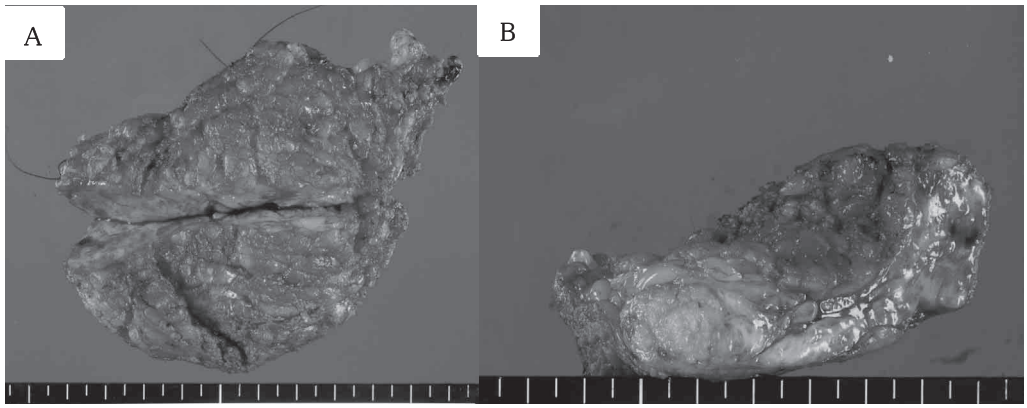

Figure. 3　摘出標本
1.7×1.1cm の白色，弾性硬，不整形の腫瘤を認めた。病理組織学的検査では，一部，異型細胞の乳管内進展を認めた。（矢印部分）

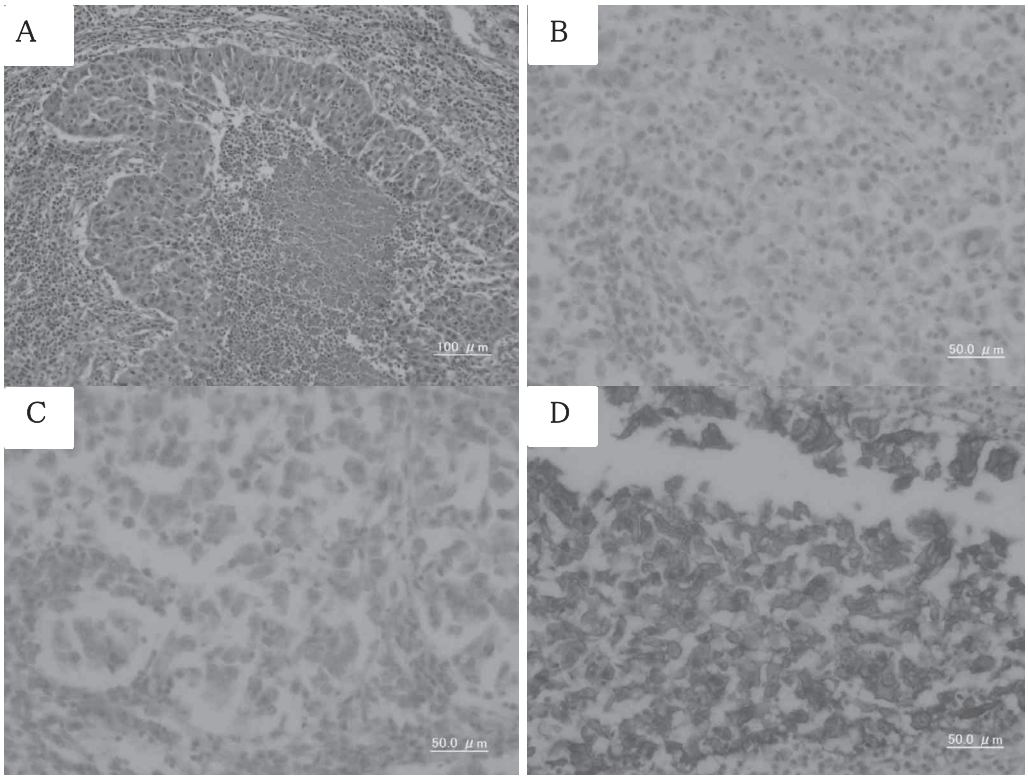

Figure. 4　病理組織学的検査
（A）異型細胞が乳頭状増殖を呈しており，乳管内成分を優位に認めた。（H. E. 染色，×100）
（B，C，D）ホルモンレセプター陰性，HER2(3＋）という結果であった。（A : ER，B : PgR，C : HER2，×200）

週間後より TH 療法（docetaxel80mg/body+trastumab 190mg/body）を 4 クール行った。その後，初回手術の際に切除断端陽性であったため，追加切除を施行し，切除標本に悪性所見を認めなかった。現在，初回手術より 6 ヵ月経過し，放射線治療を行っているが，再発や転移を認めていない。今後，trastumab の投与を予定している。

考　察

妊娠中の癌の発症はまれであり，0.07%～0.1%とされる。乳癌は最も多く，3,000～10,000例に1例と報告されている[1)]。日本人女性の乳癌罹患率が増加していること，更に妊娠・出産の高年齢化が進んでいることより，今後，妊娠期乳癌の頻度が増加することが予想される[2)]。妊娠期乳癌は，一般的に予後不良とされてきた。しかし，進行度や年齢を調整した治療成績では予後は変わらないと報告されており，病期に応じた治療方法を選択するべきである[3-5)]。治療方法の選択基準は通常の乳癌と同様である。しかし，妊娠前期・中期・後期・出産後と時期によって胎児と母体に対する影響を考慮する必要があり，治療選択肢に制限がかかる。

妊娠中の手術・化学療法は，主要器官形成期後の妊娠中期および後期での施行が安全とされている[6-8)]。抗癌剤に関して，anthracycline系薬剤は比較的安全に使用可能とされており，ガイドラインでも妊娠期乳癌のレジメンとしてAC（doxorubicin+cyclophosphamide）またはFAC（fluorouracil＋doxoruicin＋cyclophosphamid）療法が推奨されている[9)]。

本症例では，妊娠10週で乳癌と診断され，妊娠を継続しながら治療することを希望された。病理学的診断でHER2陽性乳癌であり，治療方針として，まず乳房温存術を施行した。その後，妊娠中期になるまで待機を行い，AC療法を施行した。出産後にtrastumabを含む化学療法と放射線治療を行った。この経過中に母子共に異常は認めなかった。

また，化学療法時の支持療法について，AC療法は嘔吐リスクが高度に分類されており，一般的には，$5HT_3$受容体拮抗薬，dexamethasone, aprepitantの投与が行われる[10)]。本患者の場合，若年者であり，アルコール摂取は機会飲酒程度であった。第1子妊娠時に悪阻もあったことから，嘔吐リスクは高く，制吐薬の投与は不可欠であった。Granisetronはアメリカ食品医薬品局（Food and Drug Administration：FDA）の催奇形性リスクはCであるが，過去の使用経験も多く，使用可能と判断した[9,11)]。Dexamethasoneは，長期の使用に関して安全性が確認されておらず，使用を避けることが望ましいとされていたため，使用しなかった[9,11)]。Aprepitantは，胎盤通過性があるが催奇形性は無く，リスク分類ではBとされている。しかし，臨床試験では使用経験がなく，治療の有用性を上回る場合のみ使用することが推奨されている[10-12)]。嘔吐リスクが高いことが強く予想されたため，薬剤師，産婦人科医師とも十分に協議を行い，使用する方針とした。追加投与の制吐薬はmetoclopramide, diphenhydraminsalicylateとした[13-15)]。これらの対策により，化学療法中は軽度の嘔吐が見られたが，重篤な副作用はみられなかった。

現在，母子共に健常であるが，胎児期の子宮内での化学療法薬や支持療法薬の暴露による晩期障害は明らかとはなっておらず，長期的な観察が必要であろう。患者や家族に対しても長期予後に関して十分な説明を行わなければならないと考える。

今後，妊娠期乳癌の発症が増加することが予想され，母体と胎児に対する利益と安全性を考慮した治療方法の確立と長期予後の検討が求められている。また，これらの治療過程で産婦人科医，小児科医，薬剤師などと連携し，症例に応じた治療戦略が必要と思われた。

文　献

1）青木陽一：妊婦に対する化学療法．日産婦誌，63：1209-1216，2012

2）松之木愛香，吉野裕司，高柳智保：妊娠中の乳癌に対する治療経験，35：991-993，2008

3）Ishida, T., Yokoe, T., Kasumi, F.: Clinicopathologic characteristics and prognosis of breast cancer patients associated with pregnancy and location. J.p.n. J. Cancer Res., 83：1143-1149，1992

4）Clark, R. M., Chua, T.: Breast cancer and pregnancy. Clin. Oncol., 1：11-18，1989

5）中嶋啓雄，藤原郁也，水田成彦：産婦人科治療，95：497-502，2007

6）Sutcliffe, S. B. : Treatment of neoplastic disease during pregnancy. Clin. Invest. Med., 8：333-338, 1985
7）Hahn, K. M., Johonson, P. H., Gordon, N. : Treatment of pregnant breast cancer patients and outcomes of children exposed to chemotherapy in utero. Cancer, 107：1219-1226, 2006
8）Ring, A. E., Smith, I. E., Jones, A. : Chemotherapy for breast cancer during pregnancy. J. Clin. Oncol., 23：4192-4197, 2005
9）日本乳癌学会編：科学的根拠に基づく乳癌診療ガイドライン治療編，2011年度版，金原出版, 東京, 2011
10）日本癌治療学会編：制吐薬適性使用ガイドライン，第１版，金原出版, 東京, 2010
11）縄田修一：妊娠合併乳がん患者の化学療法に対する薬剤師の役割．薬事, 54：2012
12）Morice, P., Uzan, C., Gousy, S. : Gynaecological cancers in pregnancy. Lancet, 379：558-569, 2012
13）Berkovitch, M., Mazzota, P., Greenberg, R. : Metoclopramide for nausea and vomiting of pregnancy. Am. J. Perinatol., 19：311-316, 2002
14）Jick, H., Holmes, L. B., Hunter, J. R. : First-trimester drug use and congenital disorders. JAMA, 246：343-346, 1981
15）Aselton, P., Jick, H., Milunsky, A. : First-trimester drug use and congenital disorders. Obset. Gynecol., 65：451-455, 1985

A case of breast cancer treated during pregnancy

Mariko Aoyama, Naoki Hino, Aya Nishisyo, Mitsuhiro Tsuboi, Takanori Miyoshi, and Masaru Tsuyuguhi

Tokushima Municipal Hospital, Department of Surgery, Tokushima, Japan

SUMMARY

The patient was 33-year-old woman, who was diagnosed as having left breast cancer at the 12 th week of pregnancy and referred to our hospital. In palpation and ultrasonography, we found a tumor but no swelling lymph nodes in the C area of the left breast. Core needle biopsy showed invasive ductul carcinoma with ER(−), PgR(−) and HER2+(3+). At 16th week of pregnancy, partial resection and the sentinel lymph node biopsy of left breast were performed to the patient. After the surgery, she received 4 courses of doxorubicin+cyclophosphamide therapy (AC therapy), and at 35th week of pregnancy, she delivered her baby by cesarean section. During the pregnancy and operation, there had not been any problems with the patient and her baby. After the childbirth, she underwent 4 courses of docetaxel+trastumab therapy (TH therapy) and the remaining tumor was removed. Now, she is undergoing radiotherapy and neither recurrence nor metastasis is observed.

Key words : breast cancer, pregnancy, chemotherapy