症例報告

腸閉塞をきたした子宮頸癌小腸転移の１例

正宗克浩，豊田　剛，鷹村和人，喜多良孝，三宮建治
阿南共栄病院外科

（平成25年２月25日受付）（平成25年３月25日受理）

症例は76歳女性で，呼吸困難のため近医を受診。肺水腫と急性腎不全のため当科紹介となった。緊急での血液透析施行後に精査を行ったところ，腹部骨盤CTで両側の水腎症と尿道と尿管にまで浸潤する子宮頸癌がみつかった。経皮的に腎瘻を造設し肺水腫，腎不全とも軽快していたが，１週間目から急に腹部膨満が出現し緊急手術となった。腹膜播種はなく，回腸終末部から45cmの部位に胡桃大の孤立性小腸腫瘍を認め口側腸管の拡張が見られたため病変部を含め小腸の部分切除を行った。病理組織学的診断では中分化の扁平上皮癌で子宮頸癌の転移で矛盾しない所見であった。子宮頸癌の小腸転移はまれであり興味ある症例と思われた。

はじめに

転移性小腸腫瘍は比較的まれな疾患である。腹腔内からの播種性転移や直接浸潤以外で，血行性，リンパ行性に転移したものはさらにまれであり，原発巣の大多数は肺で乳癌，腎癌の転移も散見される[1-7]。今回われわれは腸閉塞をきたした子宮頸癌の孤立性小腸転移の１例を経験したので，若干の文献的考察を加え報告する。

症　例

患者：76歳，女性。

主訴：呼吸困難。

既往歴：特記すべきことなし。

現病歴：2007年３月初めから呼吸困難が出現。2007年３月14日に近医を受診。

胸部単純レントゲン検査で肺水腫を認め，腎機能の悪化も見られたため当院紹介となった。

入院時所見：身長165cm，体重55kg。全身の浮腫と呼吸困難がみられた。眼球結膜に貧血を認め，両肺に湿性ラ音が聴取された。腹部はやや緊満気味であったが圧痛はなく，腸音も正常であった。

入院時臨床検査所見（表１）：白血球が11,860/mm^{3}と増加。赤血球は270×10^4/μL，ヘモグロビンは7.6g/dlと低下していた。尿素窒素は92mg/dl，血清クレアチニンは10.40mg/dlと高値を示しており，急性腎不全の状態であった。電解質に異常はなく，血液ガス分析ではPO_2 60.9mmHg，PCO_2 23.1mmHg，BE －13.3mmol/lと低酸素血症とアシドーシスを認めた。

胸部単純X線（図１）では両肺の肺紋理の増強があり強い肺うっ血像であった。

急性腎不全による肺水腫，呼吸困難で緊急の処置が必

表１　入院時臨床検査所見

WBC	11,860/mm^3	BUN	92mg/dl
RBC	270×10^4/mm^3	Cre	10.40mg/dl
Hb	7.6g/dl	Na	140mEq/l
Ht	24.2%	K	4.6mEq/l
Plt	10.1×10^4/mm^3	Cl	108mEq/l
		CRP	6.1mg/dl
Alb	3.0g/dl	血液ガス分析	
AST	45IU/l	pH	7.315
ALT	49IU/l	PO_2	60.9mmHg
LDH	1239IU/l	PCO_2	23.1mmHg
T-Bil	1.2mg/dl	BE	－13.3mmol/l

図１　入院時胸部単純Ｘ線所見
両側肺紋理の著明な増強がみられた。

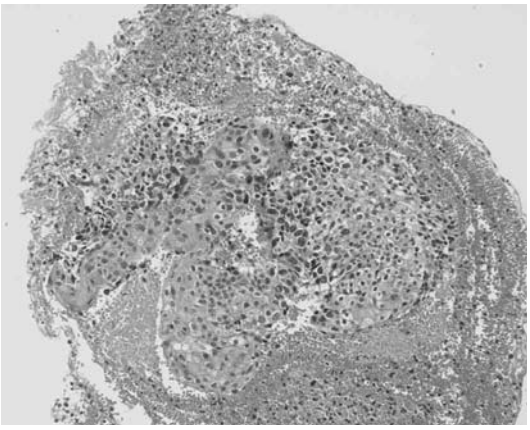

図３　病理組織学的所見（HE ×100）
子宮頸部の生検では，角化傾向を有する扁平上皮癌細胞がみられた。

要と考え緊急血液療法を行った。翌日に施行した腹部単純CT検査（図２）で，両側の水腎症と尿管の拡張がみられ小骨盤内での尿管閉塞が疑われた。子宮頸部に腫瘍があり，周囲に浸潤する所見がみられたため，子宮頸癌の尿道および尿管浸潤による腎後性の急性腎不全と考え，経皮的に左腎瘻を造設した。腎瘻からの排尿は良好で肺水腫，腎不全は速やかに改善した。この時の腹部単純CT検査では，肝臓などに転移を思わせる陰影はなく，同時に施行した胸部単純CT検査でも，肺転移などの遠隔転移は認めなかった。

子宮頸部の生検を行ったところ，角化傾向を有する扁平上皮癌がみられた（図３）。膀胱，尿道，尿管への浸潤，外陰部までの膣壁浸潤や直腸浸潤を認めるが，肺や肝臓などへの遠隔転移はなく，Ⅳａ期の子宮頸癌と診断された。以後は，当院産婦人科で継続して加療を行う予定であった。しかし，入院後１週間目から腹部膨満が出現し急激な悪化がみられた。再度腹部単純CT検査（図４）を行ったところ，小腸の拡張があり，絞扼性イレウスも疑われたため緊急手術となった。

手術所見：ダグラス窩は全体に硬化し腹膜はやや白色調に変化していたが，腹腔内へ癌腫の露出や腹膜播種は認めなかった。術中の腹腔洗浄細胞診でも異型細胞はみられなかった。回腸終末部から45cmの回腸に胡桃大の腫瘍を認め，腫瘍より口側の腸管が拡張していた。小腸腫瘍の漿膜面には白色調の変化がみられたが，周囲との癒着はなく，ダグラス窩とも離れていたため子宮頸癌の

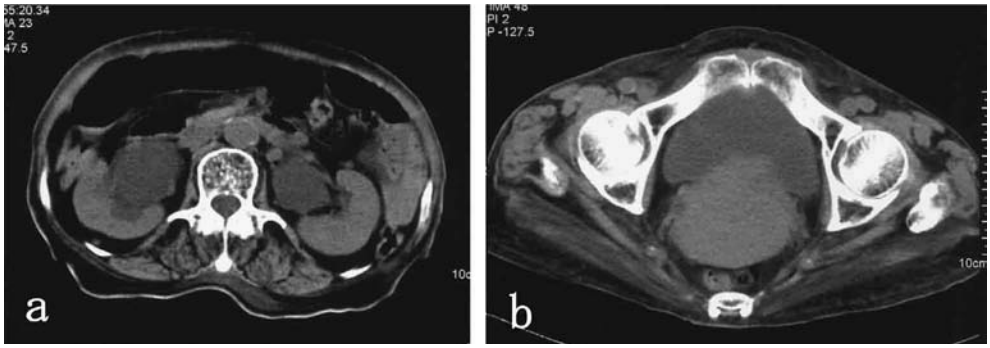

図２　腹部単純CT検査所見
（2007．３．15）
（a）両側の水腎症と尿管の拡張，（b）周囲に浸潤する子宮頸部の腫瘍が認められた。

図４　腹部単純 CT 検査所見
（2007. 3 .23）
小腸の拡張と腹水の増加が認められ絞扼性イレウスが疑われた。

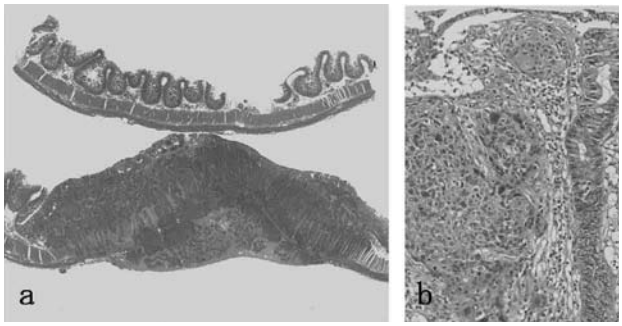

図６　病理組織学的所見
（HE：a ルーペ像，b ×100）
小腸腫瘍は漿膜下から粘膜にかけて，中分化の扁平上皮癌細胞が増殖していた。子宮頸部にみられた腫瘍の組織像に類似していた。

直接浸潤とは考えにくかった。孤立性小腸腫瘍によるイレウスと判断して病変部を含め小腸の部分切除を施行した。

切除標本（図５）：径３cm 大の全周性の２型の腫瘤であった。漿膜面にも一部腫瘍の露出が疑われたが，漿膜面の変化に比べて内腔に発育し高度に狭窄していた。

病理組織学的所見（図６）：小腸腫瘍は漿膜下から粘膜にかけて，中分化の扁平上皮癌細胞が増殖していた。子宮頸部にみられた腫瘍の組織像に類似しており，転移として矛盾しない所見であった。

術後の経過は良好で，術後17日目に当科を退院し産婦人科に転科となった。産婦人科では化学療法と放射線療法を行ったが，肺転移と肝転移が出現し急速に増悪していった。癌性リンパ管症も発症し，術後４ヵ月目に死亡された。

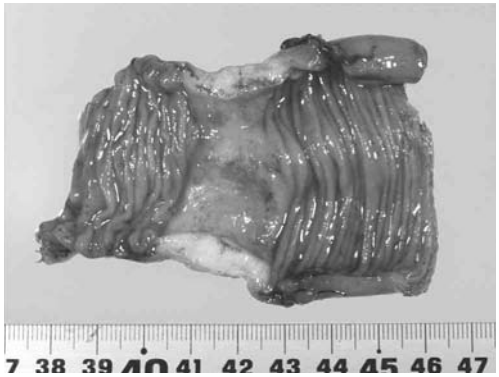

図５　切除標本
径３cm 大の全周性の２型の腫瘤であった。漿膜面にも一部腫瘍の露出が疑われたが，漿膜面の変化に比べて内腔に発育し高度に狭窄していた。

考　察

転移性小腸腫瘍は比較的まれな疾患であるが，剖検例では悪性腫瘍の2.8～8.5％の頻度でみられると報告されている[1-6]。その転移経路として，①隣接臓器からの直接浸潤，あるいは非隣接臓器からリンパ行性または腸間膜を介した直接浸潤，②腹腔内播種性転移，③腫瘍塞栓による血行性転移がある[8]。原岡ら[6]は外科的切除症例のうち消化管転移腫瘍と診断した54症例では，腹腔内播種性転移と考えられた症例が22例（40.7％），隣接臓器，局所再発巣あるいはリンパ節転移巣からの直接浸潤と考えられた症例は17例（31.3％），血行性あるいはリンパ行性の壁内転移が８例（14.8％），脈管性，特に血行性と考えられる遠隔転移が７例（13.0％）と報告しており，播種や直接浸潤以外の転移性小腸腫瘍はさらにまれであることがわかる。岩下ら[7]は腹膜播種や他臓器からの直接浸潤を除いた27例の転移性小腸腫瘍で検討を行い，原発巣の内訳は肺癌16例（59.3％），悪性黒色腫４例（14.8％），大腸癌および腎癌が各２例（7.4％），睾丸腫瘍，食道癌，前立腺癌が各１例（3.7％）であり子宮頸癌の転移は認められなかった。子宮頸癌の小腸転移については，本邦報告例を検索したところ（医学中央雑誌にてキーワード

「子宮頸癌」「小腸転移」で1963年から2012年まで検索），会議録３例を含めても４例のみ[9-12]であった。

また，原岡ら[6]は転移経路による肉眼的，病理組織学的差異についても述べており，それによると，播種性転移では漿膜面に結節性病変を認める肉眼型が多く，直接浸潤例では管外腫瘤が腸管を圧迫し腸管壁へ浸潤するものがみられ，組織学的に両者では癌細胞の浸潤範囲が漿膜下組織層から粘膜下層あるいは粘膜固有層に及び，病変の主座が固有筋層以深にあるものが多い。一方，遠隔転移例や壁内転移例のほとんどが壁内にあるいは粘膜面に近い部分に転移巣が存在する肉眼形態，すなわちSMT様，Ⅱａ様，Ⅱｃ様，潰瘍限局型，あるいは内腔側に向かって発育する腫瘤やポリープとしての形態を示し，組織学的にも癌細胞の増殖は粘膜あるいは粘膜下層を主座とするものが多いと述べている。

山際ら[13]も転移形式による肉眼型の差異を指摘しており，播種や連続浸潤では漿膜から筋層，粘膜下へ至り，よほど大きい腫瘤を形成しない限り粘膜固有層に達して潰瘍形成に至ることはほとんどないとしている。血行性，リンパ行性の場合には，粘膜下層や筋層に初発巣を形成して，粘膜下腫瘍から小さな２型，３型という形をとることが多いと記述している。

本症例においては，術中所見にて腹膜播種はなく，回腸に孤立性の腫瘤を形成していた．組織学的には，漿膜下から粘膜にかけて扁平上皮が増殖していたため主座は同定できなかったが，肉眼的には漿膜面の変化に比べて内腔の狭窄の強い全周性の２型の腫瘤であった。組織像の類似もあり，子宮頸癌の血行性あるいはリンパ行性小腸転移と考えられた。

小腸転移による臨床症状は，岩下ら[7]によると，下血（29.6%），イレウス（18.5%），穿孔（11.1%），腸重積（7.4%）であり，竹吉ら[14]は穿孔（35.9%），狭窄（27.0%），腸重積（21.8%），下血（15.4%）と報告している。悪性腫瘍の小腸転移はまれであり，その臨床症状を特異的な症状と認識することは困難であり，消化管出血，イレウス，穿孔などの重篤な合併症を起こすまで気づかれないことが多い[6]。自験例を含めた本邦報告例でも，発見時の症状はイレウス４例，穿孔１例で，術前に小腸転移の診断がついているものはなかった。

小腸転移を起こす症例の多くは進行癌症例であり，自覚症状が出現した際にはすでに多臓器に転移していることが多い。予後は不良とされており，岩下ら[7]の報告でも50%生存期間は３ヵ月である。しかし，２年以上の長期予後の得られたものも25%みられたとしている。自験例は，予後は術後４ヵ月と不良であったが，死亡される数日前まで経口摂取ができておりQOLの改善はできたのではないかと思われる。孤立性の転移で多臓器転移のない症例では比較的予後良好な症例も散見されており[12,15-18]，積極的な外科的切除がQOLや予後の改善に寄与する可能性があると考えられた。

文　献

1）DeCastro, C. A., Dockerty, M. B., Mayo, C. W. : Metastatic tumors of the small intestines. Surg. Gynecol. Obstet., **105**：159-165, 1957

2）Farmer, R. G., Hawk, W. A. : Metastatic tumors of the small bowel. Gastroenterology, **47**：496-504, 1964

3）Routh, A., Hickman, B. T. : Metastatic tumors of the small intestine : case report and review of literature. J. Miss. State. Med. Assoc., **25**：235-236, 1984

4）正岡一良，中村孝司：転移性小腸腫瘍．別冊日本臨床領域別症候群シリーズ，消化管症候群，下巻．日本臨床社, 大阪, 1994, pp. 612-615

5）牛尾恭輔，石川勉，宮川国久，山田達哉　他：転移性小腸腫瘍のＸ線診断．胃と腸, **27**：254-257, 1992

6）原岡誠司，岩下明徳，中山吉福：病理からみた消化管転移性腫瘍．胃と腸, **38**：1755-1771, 2003

7）岩下生久子，牛尾恭輔，岩下明徳，平賀聖久　他：転移性小腸腫瘍の画像診断．胃と腸, **38**：1799-1813, 2003

8）Meyers, M. A. : Intraperitoneal spread of malignancies. *In* : Dynamic Radiology of the Abdomen : Normal and Pathologic Anatomy, 5th ed. Springer-Verlag, New York：131-263, 2000

9）若月優，中本宗健，清塚誠，鈴木良彦　他：放射線療法後小腸転移をきたした子宮頸癌の１例．KITAKANTO MED. J., **54**：167, 2004

10）林昌俊，井本盛允，小久保健太郎，栃井航也　他：子宮頸癌小腸転移の１例．日外科系連会誌,38：633,2012
11）杉本卓也，角田明良，加納宣康：子宮頸癌の小腸転移の１例．日本大腸肛門病会誌,65：752,2012
12）岡山順司，中辻直之，堀川雅人，辰巳満俊　他：子宮頸癌（腺癌）術後９年目にイレウスを契機に手術を施行した転移性小腸癌の１経験例．日消外会誌,39：1529-1533,2006
13）山際裕史，洞山典久，斉木和生：胃腸管への転移をきたした肺癌－胃腸管への転移頻度．総合臨床,25：1396-1401,1976
14）竹吉泉，鈴木章一，石川仁，関根毅　他：多発小腸転移を来たした肺癌の１例と本邦報告例の集計．日臨外医会誌,51：91-97,1990
15）辻村敏明，豊川晃弘，若原智之，椋棒英世　他：Ｓ状結腸癌の孤立性小腸転移の１例．日消外会誌,40：141-145,2007
16）藤岡重一，寺田卓郎，菅原博之，今井哲也　他：小腸転移により発見された乳癌の１例．日臨外会誌,63：2638-2641,2002
17）宮田雅子，仲村勝，伊野塚喜代乃，菅原かな　他：小腸への孤立性転移を認めた卵巣癌の１例．日産婦関東連会誌,46：407-410,2009
18）松村由紀子，三浦理絵，室本仁，湯澤映　他：子宮体癌からの孤立性小腸転移の一例．青森臨産婦誌,25：136-141,2010

A case of metastatic tumor of small intestine from uterine cervical cancer

Katsuhiro Masamune, Tsuyoshi Toyota, Kazuhito Takamura, Yoshitaka Kita, and Kenji Sannomiya

Department of Surgery, Anan Kyoei Hospital, Tokushima, Japan

SUMMARY

We report a patient of a metastatic small intestinal tumor from uterine cervical cancer. A 76 year-old woman admitted to our hospital because of dyspnea. She showed progressive acute renal failure with pulmonary edema. Abdominal CT showed an advanced uterine cervical tumor and bilateral hydronephrosis. She was treated with temporary hemodialysis and tube nephrostomy. 1 week after admission, she presented with severe nausea, vomiting and rapidly progressive abdominal distension. We diagnosed her as strangulated ileus of the small intestine and she underwent an emergency operation. Laparotomy revealed an isolated tumor of the ileum and dilatation of the proximal small intestine without peritoneal dissemination, and a partial resection of the ileum was performed. Histopathological findings showed that the tumor was composed of squamous cell carcinoma cells, indicating that it was metastasis from uterine cervical cancer.

Metastatic small intestinal tumor from primary uterine cervical cancer is very rare. To our knowledge, only 5 cases have been reported in Japan, including the present case.

Key words : metastatic small intestinal tumor, uterine cervical cancer, malignant, ileus