View metadata, citation and similar papers at core.ac.uk
brought to you by CORE
provided by Tokushima University Institutional Repository

症例報告

胆管内腫瘍栓を認め，原発性肝内胆管癌との鑑別を要した異時性大腸癌肝転移の1切除例

徳永卓哉[1)]，三宅秀則[1)]，金村普史[1)]，花岡　潤[1)]，小林愛貴美[1)]，松本規子[1)]，三好孝典[1)]，青山万理子[1)]，坪井光弘[1)]，黒田武志[1)]，尾形頼彦[1)]，日野直樹[1)]，山崎眞一[1)]，惣中康秀[1)]，露口　勝[1)]，清久泰司[2)]，工藤英治[2)]

[1)]徳島市民病院外科

[2)]同　中央検査科病理部

（平成25年2月25日受付）（平成25年3月14日受理）

症例は68歳，男性。貧血の精査目的に当科紹介となり，上行結腸癌，転移性肺癌の診断で右半結腸切除術，右肺下葉部分切除術を施行した。最終病理学診断は中分化型腺癌，T（ss）n1，P0，H0，M1（肺），Stage Ⅳであり，術後よりXELOX療法を開始した。術後6ヵ月目の腹部造影CTで肝B5の拡張を認め，10ヵ月目のCTでは肝門部に近い肝S5に胆管内腫瘍栓を伴う腫瘤と末梢の胆管拡張を認めた。ERCPでは肝内胆管B5は約2cmにわたり狭窄し，胆汁細胞診はclass Ⅴであった。肝内胆管癌もしくは転移性肝癌の診断で肝右葉切除術を施行した。摘出標本でB5内に腫瘍栓を認め，組織学的には高円柱状異型細胞が腺管状増殖している中分化型管状腺管像であり大腸癌肝転移と診断した。術後，再び肺転移を認めたため右肺下葉切除を行い，現在は無再発生存中である。

はじめに

転移性肝癌は進行大腸癌の治療中に約20～30％の症例に認められると報告されており，一般的には膨張性発育が多く，肝内胆管癌などでみられる胆管内腫瘍栓や限局性胆管拡張はまれである。今回われわれは肝内胆管内腫瘍栓を伴い，原発性肝内胆管癌との鑑別を要した大腸癌肝転移の1切除例を経験したので文献的考察を加え報告する。

症　例

患者：68歳，男性

主訴：貧血

既往歴：高血圧

現病歴：貧血の精査のため近医より紹介受診した。下部消化管内視鏡で上行結腸に3型の腫瘍を認め上行結腸癌の診断で右半結腸切除，リンパ節郭清（D3）を施行した。また，胸部CTで右下葉に約1cmの腫瘤を認め，大腸癌術後2ヵ月目に右肺部分切除を行い大腸癌肺転移と診断された。最終病理学診断は3型，40×45mm，tub2，pT（ss），int，INFα，ly3，v1，pN1（2/9），P0，H0，M1（肺），Stage Ⅳであった。術後より化学療法（XELOX：Capecitabine+Oxaliplatin）を開始した。初回手術より6ヵ月後の腹部造影CTで肝内胆管B5の軽度拡張を認めたが，腹部エコーでは腫瘤は同定できず化学療法を継続しつつ経過観察した。10ヵ月後の腹部造影CTで肝内胆管癌もしくは転移性肝癌が疑われ，肝切除目的で入院となった。

入院時現症：身長160cm，体重67kg，眼瞼結膜に貧血，黄疸なし。腹部は平坦，軟で圧痛は認めなかった。

入院時血液検査：血液生化学検査に異常所見はなく，AST，ALT，ビリルビン値は正常範囲内であった。腫

瘍マーカーも CEA 1.2ng/ml，CA19-9 8.3U/ml と正常範囲内であった（初回手術時も正常範囲内）。ICG 停滞率は12.5％と軽度上昇していた。

術前 Dynamic CT：肝 S5に 2 cm 大の腫瘍と，前区域肝内胆管 B5と B8の分岐部より B5にかけて 2 cm 大の腫瘍栓が存在し，それより末梢の B5の拡張を認めた（図 1 a～ 1 d）。明らかな肝門部リンパ節の腫脹は認めなかった。

ERCP：B5胆管に約 2 cm にわたる欠損像を認め腫瘍栓が疑われた（図 2 ）。検査施行時に採取した胆汁細胞診では class Ⅴと診断された。

MRI：肝 S5の腫瘤は T1強調画像で低信号，T2強調画像で高信号，拡散強調画像で高信号を呈していた（図 3 a～c）。

PET-CT：肝 S5の腫瘤には SUVmax7.4の異常集積を認めた（図 3 d）。

大腸癌術後であることより第一に胆管内腫瘍を伴った転移性肝腫瘍を疑ったが，発育形態から肝内胆管癌も否定できなかった。切除は可能と判断し肝右葉切除術を施行した。

手術所見：J 字切開による開胸開腹にて手術を行った。

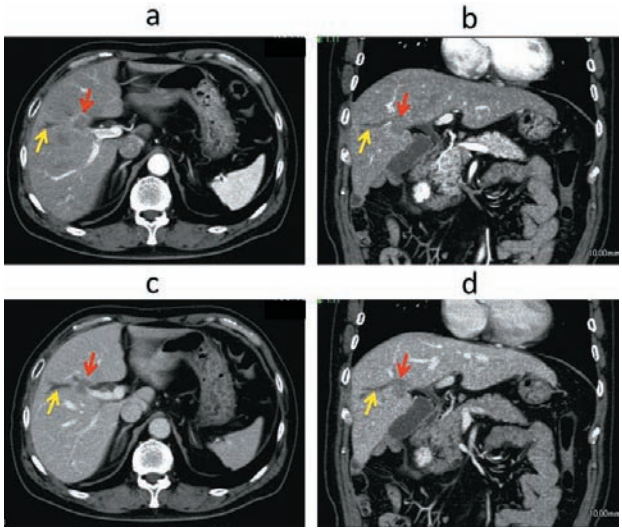

図 1 ：Dynamic CT 検査
a，b　早期相で肝 S5にリング状に造影される 2 cm 大の腫瘍（赤矢印）と，B5の拡張（黄矢印）を認めた。
c，d　平衡相で肝 S5にリング状に造影される 2 cm 大の腫瘍（赤矢印）と，B5の拡張（黄矢印）を認めた。

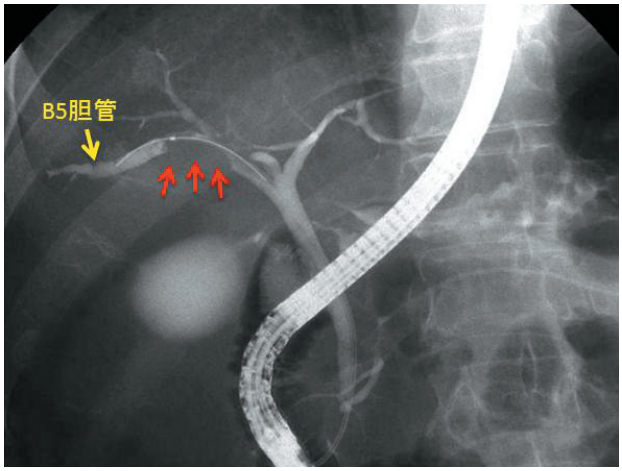

図 2 ：ERCP 検査
B5に約 2 cm にわたる欠損像と，それより末梢の拡張を認めた。

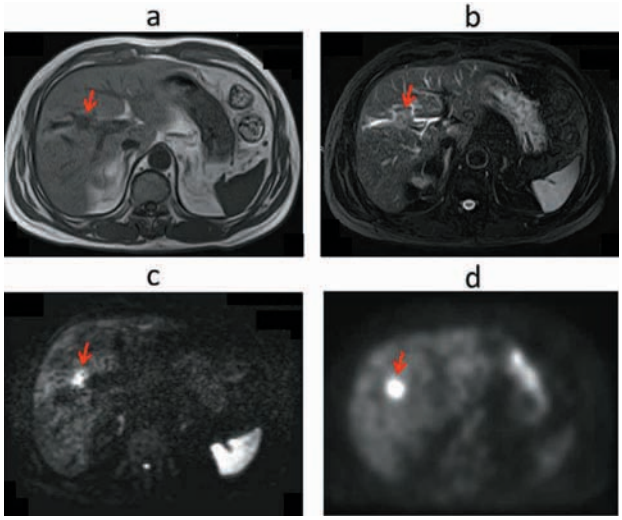

図 3 ：MRI，PET-CT
a　T1強調画像で低信号を呈した（赤矢印）。
b　T2強調画像で高信号を呈した（赤矢印）。
c　拡散強調画像で高信号を呈した（赤矢印）。
d　SUVmax7.4の異常集積を認めた（赤矢印）。

開腹時，腹水，腹膜播種，肝門部リンパ節腫脹は認めなかった。術中超音波検査で腫瘍は右前区域グリソンに接して存在し，B5胆管内に腫瘍栓を認めた。肝実質の切離は hanging maneuver による前方アプローチにより行い，肝切離途中で右グリソンを切離し，胆管切離断端に腫瘍栓がないことを確認し肝右葉切除を終了した。

摘出標本：S5に17×15mm の白色調の腫瘍と，B5胆

管内に腫瘍栓を認めた。末梢の胆管は拡張していた（図４a）。

病理所見：腫瘍はグリソン周囲の結合織および肝内胆管腔内へ広がっていたが，既存の胆管上皮は保たれていた（図 b，c）。組織学的には高円柱状異型細胞が腺管状増殖している中分化型管状腺管像であり大腸癌肝転移と診断した（図 d）。

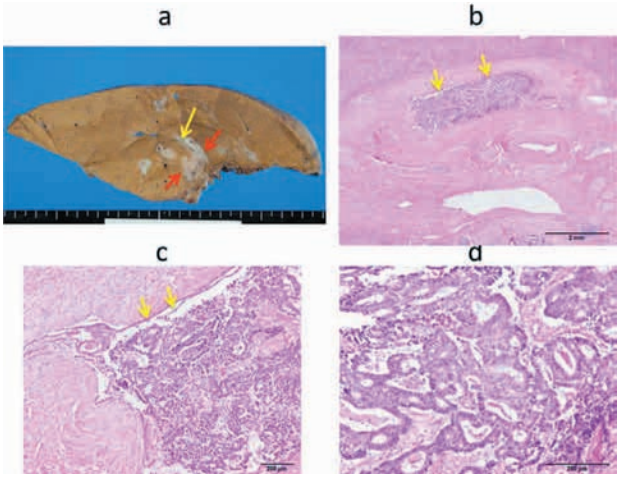

図４：
- a　S5に17×15mm の白色調の腫瘍と胆管内腫瘍栓（赤矢印）を認め，末梢胆管は拡張していた（黄矢印）。
- b　胆管内に腫瘍栓を認めた（黄矢印）。
- c　既存の胆管上皮は保たれていた（黄矢印）。
- d　高円柱状異型細胞が腺管状増殖している中分化型管状腺管像を認めた。

考　　察

転移性肝癌は一般的に膨張性に発育することが多く，転移性肝癌の浸潤性増殖の頻度は約18％～28％であると報告されている[1,2]。近年の病理学的検討では，Okano ら[3]は胆管浸潤の頻度は全体の40～42％であり，そのうち肉眼的胆管内進展は10～12％存在するとし，Kubo ら[4]は転移性肝癌217例中23例（10.6％）に肉眼的胆管浸潤を認めたと報告している。しかし，本症例のように限局的に肝内胆管拡張がみられる頻度は文献では０～６％であり，肝細胞癌（４～12％）や胆管細胞癌（39～86％）と比べ頻度は低い[5-7]。

癌細胞が胆管内へ浸潤する機序としては①腫瘍からの直接浸潤，②胆管周囲の血管叢を介した浸潤，③胆管腺を介した浸潤が考えられるが，肝細胞癌においては腫瘍細胞が胆管周囲の拡張した毛細血管叢内やリンパ管内にみられ，②の機序が考えられている[8]。転移性肝癌に関しては未だ詳細な検討はないが，膨張性発育が多いことや，グリソン系脈管に対する親和性が比較的高く，病理学的に門脈域への浸潤を88.4％に認めるといった報告があり[2]，肝細胞癌と同様に②の進展機序が考えられている。また，胆管内に進展した大腸癌は polipoid 様に発育し，粘膜に沿って浸潤すると報告されており，主腫瘍辺縁からその先端までは４～42mm と報告されている[3]。

胆管に進展した大腸癌は肝内胆管癌との鑑別を要するが，Riopel ら[9]は大腸癌肝転移巣の組織像が原発巣と類似している点や，周囲胆管上皮に過形成や異型性などの変化がない点などを鑑別点に挙げている。また，免疫染色検査では大腸癌肝転移が CK7－/CK20＋となることが多いのに比べ，肝内胆管癌は CK7＋/CK20－となることが多いとも報告されており鑑別点になりうる可能性がある[10]。

医学中央雑誌にて「大腸癌肝転移」，「胆管浸潤」，「胆管腫瘍栓」等をキーワードに検索すると本症例を含め22例の報告[11-26]を認めた（表１）。平均年齢は65.3歳（44～87歳）で，原発巣の組織型はほとんどが中分化から高分化型であり，再発までの期間は平均で46.5ヵ月（０～141ヵ月）と比較的長かった。同様に，Riopel ら[9]は再発までの期間が平均45ヵ月（０～113ヵ月）であったと報告し，Kubo ら[4]は再発までの期間は37.4±25.4ヵ月（０～83ヵ月）で，胆管浸潤を伴わない症例の6.1±7.2ヵ月に比べ有意に長かったと報告し，高分化型であること，血管浸潤を伴わないこと，径が大きいこと，再発までの期間が長いことを特徴として挙げている。予後に関しては，Okano ら[3]は肉眼的胆管浸潤を伴う大腸癌肝転移切除例の５年生存率は80％であり，胆管非浸潤例57％，顕微鏡的胆管浸潤例の48％と比べ有意に良好であったと報告しているが，Yasui[27]らは胆管内腫瘍進展を予後不良因子の１つに挙げており，一定の見解が得られておらず今後の症例の集積が必要である。

表1：Reported cases of liver metastasis with biliary tumor from colon cancer

Auther	year	Age	Sex	Primary	Stage	histology	Time from initial surgery (months)	Site of metastasis	Outcome
Kobayashi	1990	51	M	R	pSE, pN2, ly2, v1	well	82	lateral segment	unknown
Arai	1994	54	F	R	pSE, pN0, ly1, v0	mod	31	S1, S7	alive (1M)
Oishi	1996	45	M	A	pSS, pN1, ly2, v0	well	42	S8	unknown
Ito	1997	61	M	S	pSS, pN1, ly2, v2	well	25	S5/6	dead (0M)
Igami	2000	44	F	S	pSS, pN0, ly0, v0	mod	38	S3, S6, S8	alive (5M)
Hamada	2001	73	M	R	pSS, ly2, v2	mod	54	S6	alive (19M)
Nakazaki	2006	72	M	A	pSS, pN4, ly2, v2	well	simultaneous	S6	unknown
Uchida	〃	56	M	S	pSI, pN0	mod	45	lateral segment, S7	unknown
Isa	2007	73	F	S	pSS, pN1	well	38	anterior segment	alive (58M)
Hoshimoto	〃	59	M	A	−	well	141	caudate lobe	alive (10M)
Kayashima	2008	70	M	R	T2N1M0	well	48	lateral segment	alive (8M)
Kawamura	2009	69	F	T	pSS, pN2, ly3, v0	well, muc	simultaneous	posterior segment	unknown
Saito	〃	87	F	D	pSS, pN1, ly1, v0	mod	35	lateral segment, S6, S8	alive (13M)
Sugimoto	〃	65	M	A	pSS, pN0, ly1, v0	mod	132	S6	unknown
Nihei	2010	85	M	T	pSS, pN2, ly2, v2	mod	21	lateral segment	alive (24M)
〃	〃	70	M	S	pSS, pN0, ly0, v0	well	simultaneous	S3	alive (19M)
〃	〃	71	M	C	pSE, pN1, ly1, v1	well	28	S3	alive (12M)
〃	〃	61	F	S	pSS, pN1, ly1, v1	well	42	S5/8	alive (5M)
〃	〃	74	M	R	pMP, pN0, ly0, v0	mod	60	S4	dead (12M)
〃	〃	64	M	R	pSS, pN0, ly0, v0	well	28	S7/8	alive (72M)
Sakogawa	〃	65	M	T	pSS, pN3, ly2, v1	mod	40, 88	S3	unknown
Our case	2012	68	M	A	pSS, pN1, ly3, v1	mod	6	S5/8	alive (40M)

当症例では術後短期間で肝転移巣が胆管内進展を生じており，注意深い follow up が必要と考えられた。

まとめ

胆管内腫瘍栓を認め，原発性肝内胆管癌との鑑別を要した大腸癌肝転移の1切除例について文献的考察を加え報告した。胆管内腫瘍栓や限局性胆管拡張を伴う肝転移巣の報告例は少ないが，病理学的に胆管内進展を伴う頻度は決してまれではない。切除を施行する場合は胆管における確実な surgical margin の確保が重要であり，場合により系統的肝切除を考慮するべきと考えられた。

文献

1）杉原茂孝，神代正通：転移性肝癌．日臨，46：244-251，1998

2）竹並和之，高崎健，山本雅一：大腸癌肝転移巣の2次的肝内進展に関する研究．日消外会誌，30：729-734，1997

3）Okano, K., Yamamoto, J., Moriya, Y., Akasu, T., *et al*.: Macroscopic intrabiliary growth of liver metastases from colorectal cancer. Surgery, 126：829-834, 1999

4）Kubo, M., Sakamato, M., Fukushima, N., Yachida, S., *et al*.: Less aggressive features of colorectal cancer with liver metastases showing macroscopic intrabiliary extension. Pathol. Int., 52：514-518, 2002

5）Araki, T., Itai, Y., Tasaka, A.: Computed tomography of localized dilatation of the intrahepatic bile duct. Radiology, 141：733-736, 1981

6）与儀清良，三浦利重，慶田喜秀，国島睦意：転移性肝癌46例の臨床的検討（肝内胆管癌・肝細胞癌との鑑別）．沖縄医師会，24：75-77，1987

7）崔秀美，中村仁信，田中健：肝細胞癌のCT－肝内胆管の拡張について－．臨放，28：1049-1053，1987

8）神代正道，川野芳朗，白井文夫，川畑清春　他：肝細胞癌の胆管内発育について．最新医，36：1223-1228，1981

9）Riopel, M. A., Klimstra, D. S., Godellas, C. V., Blumgart, L. H., *et al*.: Intrabiliary growth of metastatic colonic

adenocarcinoma : a pattern of intrahepatic spread easily confused with primary neoplasia of the biliary tract. Am. J. Surg. Pathol., 21：1039-1036, 1997

10）Tot, T. : Adenocarcinoma metastatic to the liver : the value of cytokeratin 20 and 7 in the search for unknown primary tumors. Cancer, 85：171-177, 1999

11）小林達則，上山聡，毛利宰：限局性胆管拡張を伴い胆管細胞癌と鑑別困難であった直腸癌肝転移の１切除例．広島医学, 43：1509-1512, 1990

12）新井正明，大和田進，森下靖雄：胆管細胞癌と鑑別困難であった下大静脈と胆管への浸潤を伴う直腸癌肝転移の１切除例．日消外会誌, 27：829-833, 1994

13）大石正枝，西川秀司，若浜理，松永崇　他：術前診断が困難であった胆管への浸潤を伴った大腸癌肝転移の一例．市立札幌病院医誌, 56：135-139, 1996

14）伊藤直人，秋田幸彦，北川喜己，橋本端生　他：胆管内進展及び胆管内腫瘍栓を認めた大腸癌肝転移の１例．日臨外会誌, 58：2408-2414, 1997

15）伊神剛，長谷川洋，小木曽清二，塩見正哉　他：全ての転移巣から胆管内進展を呈した大腸癌肝転移の１切除例．胆道, 14：65-72, 2000

16）濱田賢司，久瀬雅也，高橋宏明，岡村一則　他：胆管内腫瘍栓を認めた直腸癌肝転移の１例．日臨外会誌, 62：2738-2743, 2001

17）中崎隆行，阿南健太郎，進藤久和，田村和貴　他：胆管進展をきたし胆管細胞癌と鑑別困難であった大腸癌肝転移の１例. 日臨外会誌, 67：1858-1862, 2006

18）内田信治，久下亨，石川博人，川嶋裕資　他：肝内胆管腫瘍栓を伴った大腸癌肝転移の１切除例．手術, 60：2029-2034, 2006

19）伊佐勉，兼城隆雄，仲地厚，照屋剛　他：粘液産生胆管腫瘍像を呈した大腸癌肝転移の１治験例．日臨外会誌, 68：2299-2304, 2007

20）星本相淳，守瀬善一，棚橋義直，香川幹　他：胆管内腫瘍栓により閉塞性黄疸をきたした大腸癌肝転移術後再発の１例．胆道, 4：553-558, 2007

21）Kayashima, H., Taketomi, A., Yamashita, Y., Kuroda, Y., *et al*. : Liver metastasis with intraductal invasion originating from rectal cancer : report of a case. Surg. Today, 38：765-768, 2008

22）川村武史，森田高行，山口晃司，岡村圭祐　他：胆管内腫瘍栓を認め肝内胆管癌との鑑別を要した大腸癌肝転移の１切除例．日本大腸肛門病会誌, 62：165-168, 2009

23）齊藤卓也，佐野力，清水泰博，安藤公隆　他：門脈内腫瘍栓と胆管内腫瘍栓を伴った大腸癌肝転移に傍胆管リンパ節転移を認めた１切除例．日消外会誌, 42：293-298, 2009

24）杉本博行，山田豪，粕谷英樹，金住直人　他：胃癌に合併し肝内胆管癌との鑑別が困難であった胆管内発育を伴う異時性大腸癌肝転移の１例．日消外会誌, 42：1539-1544, 2009

25）仁平芳人，森嶋計，宮倉安幸，佐田尚宏　他：画像診断が可能な胆管浸潤を伴った大腸癌肝転移の１例. 日臨外会誌, 71：2406-2410, 2010

26）迫川賢士，太田耕司，棚田稔，大谷真二　他：肉眼的胆管内浸潤を伴う大腸癌肝転移の１切除例．日消外会誌, 43：1234-1239, 2010

27）Yasui, K., Hirai, T., Kato, T., Torii, A., *et al*. : A new macroscopic classification predicts prognosis for patients with liver metastases from colorectal cancer. Ann. Surg., 226：582-586, 1997

A case of Liver Metastasis with Biliary Tumor Thrombus from Colon Cancer with Difficult Differentiating from Cholangiocellular Carcinoma

Takuya Tokunaga[1], Hidenori Miyake[1], Hirofumi Kanemura[1], Jun Hanaoka[1], Akimi Kobayashi[1], Noriko Matsumoto[1], Takanori Miyoshi[1], Mariko Aoyama[1], Mitsuhiro Tsuboi[1], Takeshi Kuroda[1], Yorihiko Ogata[1], Naoki Hino[1], Shinichi Yamasaki[1], Yasuhide Sonaka[1], Masaru Tsuyuguchi[1], Hiroshi Kiyoku[2], and Eiji Kudo[2]

[1] *Department of Surgery, Tokushima Municipal Hospital, Tokushima, Japan*
[2] *Department of Pathology, Tokushima Municipal Hospital, Tokushima, Japan*

SUMMARY

The patient was a 68-year-old man who had undergone right hemicolectomy for ascending colon cancer, and pulmonary resection for lung metastases. After 10 months of operations, abdominal computed tomograms revealed a liver tumor with a biliary tumor thrombus in the segment 5 and a localized dilation of the intrahepatic bile duct. Endoscopic retrograde cholangiopancreatography showed obstruction, 2cm long, of the intrahepatic bile duct (B5) and dilation of the peripheral duct. Cytological examination of extracted bile showed adenocarcinoma. A right hepatic lobectomy was performed under the diagnosis of metastatic liver tumor with tumor development in the intrahepatic bile duct or intrahepatic cholangiocarcinoma. The resected specimen showed massive infiltration of the tumor into intrahepatic bile duct (B5) with forming a tumor thrombus. Histologically, the tumor was moderately differentiated adenocarcinoma, similar to the ascending colon cancer. The final diagnosis was liver metastasis of ascending colon cancer with intrabiliary tumor growth.

Key words : colon cancer, liver metastasis, biliary tumor thrombus