

症例報告

腹腔鏡下直腸脱根治術後に発生したポート孔ヘルニアの一例

清家 純一, 沖津 宏*, 吉田 卓弘, 本田 純子, 梅本 淳, 丹黒 章

徳島大学大学院ヘルスバイオサイエンス研究部生体防御腫瘍医学講座病態制御外科学分野

*徳島赤十字病院外科

(平成18年4月18日受付)

(平成18年4月20日受理)

症例は80歳, 女性, 主訴は肛門痛, 出血であり亀背を認めた。Tuttle 型完全直腸脱の診断で腹腔鏡下直腸脱根治術を施行した。右下腹部の12mmポートを利用しペンローズドレーンを留置した。排液に問題なく術後第3病日にドレーンを抜去したが, その夜同部位より小腸が約20cm 脱出し壊死所見を伴っているのを発見した。緊急に小腸切除術をおこなった。腹腔鏡手術においてドレーンを留置する際にはポート孔ヘルニアの発生を念頭に置き, 10mm以下のポート孔を用いるなどの対策が必要と考えられた。

腹腔鏡下手術は従来の開腹手術に比べ術後早期回復などの利点から近年急速に普及している。一方, 大血管の損傷を含めた出血, 感染, 皮下気腫, 腹腔内臓器損傷などの合併症も報告されている¹⁾。ポート孔ヘルニアは比較的稀な合併症とされているが, 今回我々は腹腔鏡下直腸脱根治術後, ドレーン留置ポート孔から小腸が脱出したポート孔ヘルニアの一例を経験したので報告する。

症 例

患者: 81歳, 女性。

主訴: 肛門出血, 疼痛。

既往歴: 平成14年右大腿骨頸部骨折にて手術。

現症: 身長150cm, 体重40kg。亀背あり杖歩行。慢性便秘にて緩下剤を常用していた。

現病歴: 平成15年5月ごろより肛門部の違和感が出現し近医にて軽度の脱肛として経過観察されていた。次第に脱出が増強し, 出血を伴った疼痛のため坐位を取れな

くなり手術目的に当科に紹介された。

肛門部所見: Tuttle 型の完全直腸脱を認めた(図1)。

手術所見: 平成16年1月20日, 腹腔鏡下直腸脱根治術(Flykman-Goldberg法)を施行した。臍上部に12mm, 右下腹部に12mmと5mm, 左下腹部に5mmを2カ所, 計5カ所ポートを挿入した(図2)。S状結腸切除ののち小開腹創から腸管を体外に誘導し, 手縫い端端吻合を行った。再び気腹し鏡視下に直腸の肥厚した腹膜を仙骨前面の筋膜にヘルニアステイプラー(プロタック®)を用い右側10ヶ所, 左側5カ所固定した。右下腹部の12mmポート孔から10mmのペンローズドレーンを挿入し直腸前面に留置した。

術後経過: 経過は良好で第1病日より水分摂取を開始したが術後第2病日より譫妄が出現した。翌第3病日も譫妄状態が続き安静が保てなくなってきた。ドレーン排

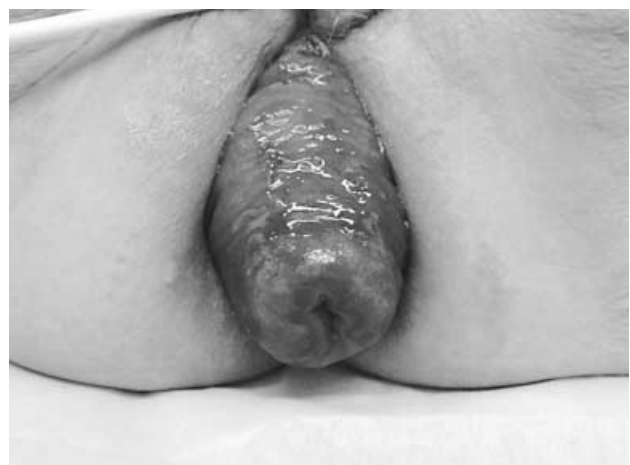

図1 初診時肛門所見

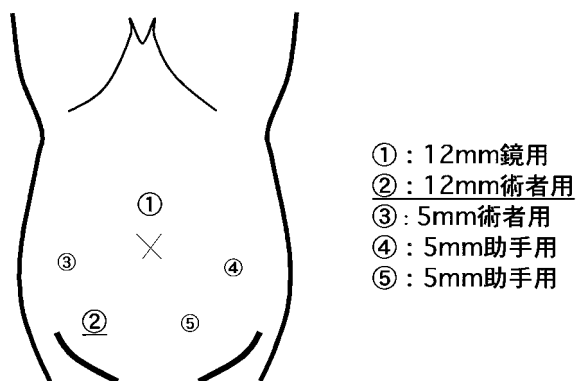


図2 ポート孔の位置

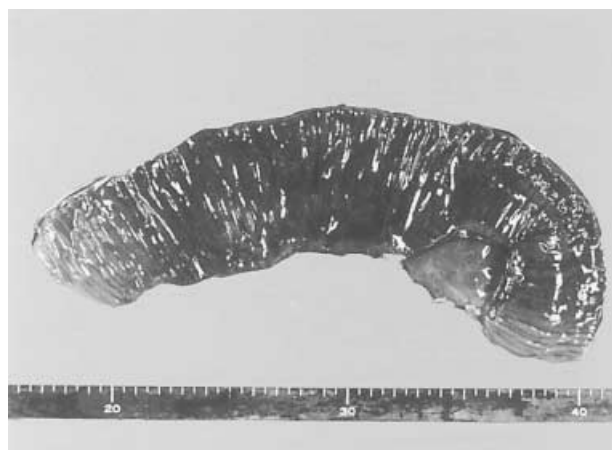

図4 切除標本

液に異常なく、同日抜去した。抜去時に抵抗を認めなかった。その夜巡回中の看護師がガーゼを確認したところドレーン抜去部から腸管が脱出し、虚血性変化を伴っているのを発見した。全身状態に著変なく、疼痛の訴えもなかった。小腸が肉眼的に黒色調に変化し壊死所見となっていたため直ちに緊急手術を行った(図3)。

再手術時所見：右下腹部のドレーン留置に使用した12mmポート孔から小腸が約20cm脱出し絞扼されていた。全身麻酔下にヘルニア門となったポート孔を約3cmに開大し絞扼を解除した後、健常部まで体外に引き出し壊死した小腸を切除し端端吻合を行った(図4)。

術後経過：術後に特に問題なく、再手術後第12病日に退院した。現在も直腸脱の再発は認めない(図5)。

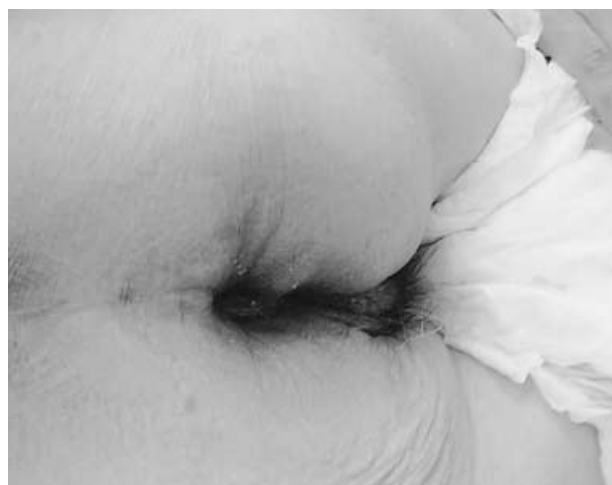

図5 術後肛門所見

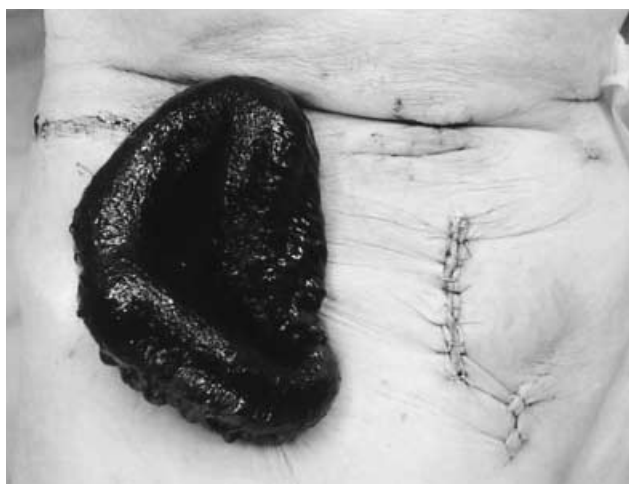

図3 ドレーン抜去部から小腸が脱出し壊死所見を伴っていた。

考 察

腹腔鏡下手術後のポート孔ヘルニアは比較的稀な合併症とされている。その頻度は欧米で0.01%~0.02%で、本邦でも1%未満と報告されている^{1,4)}。発生部位としては臍部の報告が多い。ポート径では10mm以上がほとんどであるが5mmのポート孔から発生した報告もある⁵⁾。発生時期は本症例の如く手術後数日という早期から約2年間とかなりのばらつきを認める⁶⁾。ポート孔ヘルニアの症状としては腹部の膨隆のみというものからイレウス症状を呈するものまで報告されているが狭小な筋膜欠損が生じるため、腸管壁の一部が嵌入する Richter 型ヘルニアをきたしやすいという報告もある^{7,9,14)}。

ポート孔ヘルニアの原因として、筋膜の不十分な閉鎖、ポート挿入時の筋膜の損傷、ポート抜去時の腸管などの引き込みといった手術上の要因から、腹圧の上昇(肥満、

咳嗽,便秘),腹壁の脆弱性,糖尿病の存在など患者側の要因も指摘されている^{10,11)}。本症例ではドレーン留置に用いた筋膜未縫合の12mmポート孔であり,高齢,亀背といった身体的特徴に加え術後の譫妄による無理な体動の増加により腹圧の上昇しやすい状態となったことがヘルニア発症に關与したと考えられた。また,小腸が完全に脱出していることから12mmのポート孔も術中操作にて次第に実際の筋膜の開大径が大きくなっていった可能性もあると考えられる。

ポート孔ヘルニアの予防としてはポート除去時の引き込みに注意し,10mm以上のポート孔筋膜の確実な縫合閉鎖を行うことが必要とされている。しかし本症例の如くドレーン留置にポート孔を用いる場合は10mm以下のポート孔を用いるべきであるという報告¹²⁾や,10mm以上のポート孔を用いる場合には筋膜,腹膜を縫縮してドレーンを挿入すべきであるという報告¹³⁾もある。不必要なドレーンは極力留置しないことは当然であるが,本症例においては12mmではなく5mmのポート孔を用いるかドレーン挿入部を新たに設けることも考慮すべきであったと考えられた。

結 語

腹腔鏡下直腸脱根治術第3病日に発生したポート孔ヘルニアの一例を報告した。低侵襲で早期退院が可能である腹腔鏡下手術においては合併症の発生がその利点を減弱させるため,ドレーン挿入部位にも慎重であるべきである。

文 献

- 1) 北野正剛: 内視鏡外科手術に関するアンケート調査. 日鏡外会誌 3: 510-84, 1998
- 2) Hass, B. E., Schrage, R. E.: Small bowel obstruction due to Richter's hernia after laparoscopic procedures. J Laparoendosc Surg 3: 421-3, 1993
- 3) Mayol, J., Garcia Aguilar, J., Ortiz Oshiro, E., De-Diego Carmona, JA., *et al*: Risk of the minimal access approach for laparoscopic surgery: multivariate analysis of morbidity related to umbilical trocar insertion. World J. Surg., 21:529-33, 1997
- 4) Coda, A., Bossotti, M., Ferri, F., Mattio, R., *et al*: Incisional hernia and fascial defect following laparoscopic surgery. Surg. Laparosc. Endosc. Percutan. Tech., 9: 348-52, 1999
- 5) 五藤 哲, 村上雅彦, 普光江嘉広, 李 雨元 他: 腹腔鏡下虫垂切除術後に発症した5mmポートサイトヘルニアの1例. 手術, 56: 1852-1856, 2002
- 6) Azurin, D. J., Go, L. S., Arroyo, L. R., Kirkland, M.L., *et al*: Trocar site herniation following laparoscopic cholecystectomy and significance of an incidental preexisting umbilical hernia. Am. Surg., 8: 718-720, 1995
- 7) Williams, M. D., Flowers, S. S., Fenoglio, M. E., Brown, T. R., *et al*: Richter hernia: a rare complication of laparoscopy. Surg. Laparosc. Endosc., 5: 419-421, 1995
- 8) 藤井 仁, 岩瀬和裕, 檜垣 淳, 三方 彰喜 他: 腹腔鏡下胆嚢摘出術後ポートサイトヘルニアの3例. 日鏡外会誌, 7: 243-247, 2002
- 9) 桜井聖一郎, 山崎弘資, 杉本泰一, 笹嶋唯博 他: 腹腔鏡下手術後に発生したポート部 Richter's hernia の3例. 日臨外会誌, 62: 233-236, 2001
- 10) Whiteley, M.S.: Herniation at the cannula insertion after laparoscopic cholecystectomy. Br. J. Surg., 80: 1488, 1993
- 11) Korenkov M., Rixen D., Paul A., Kohler, L., *et al*: Combined abdominal wall paresis and incisional hernia after laparoscopic cholecystectomy. Surg. Endosc., 13:268-269, 1999
- 12) Komuta, K., Haraguchi, M., Inoue, K., Furui, J., *et al*: Herniation of the small bowel through the port site following removal of drains during laparoscopic surgery. Dig. Surg., 17:544-546, 2000
- 13) 水崎 馨, 大町貴弘: 腹腔鏡下手術時の筋膜下気腫部に腸管が嵌入したポート部ヘルニアの一例. 日臨外会誌, 64: 375-378, 2003
- 14) 菅野雅彦, 橋本貴史, 五藤倫敏, 渡部 英 他: 腹腔鏡下大腸切除後ドレーン挿入部ポート孔に発生した Richter's hernia の1例. 日本消化器内視鏡学会誌, 46: 42-6, 2004

A case of port-site hernia occurring after radical laparoscopic surgery for rectal prolapse

Junichi Seike, Hiroshi Okitsu^{}, Takahiro Yoshida, Junko Honda, Atsushi Umemoto, and Akira Tangoku*

Department of Oncological and Regenerative Surgery, Institute of Health Biosciences, The University of Tokushima Graduate School, Tokushima, Japan and ^{}Department of Surgery, Tokushima Red Cross Hospital, Tokushima, Japan*

SUMMARY

The patient was an 80-year-old hunchbacked woman. Her main complaints were anal pain and hemorrhage. She was diagnosed with Tuttle's type II rectal prolapse and underwent radical laparoscopic surgery for the rectal prolapse. A Penrose drain was put in place through a 12-mm port in the right hypogastrium. As there was no problem with drainage, the drain was withdrawn on the 3rd postoperative day. However, the small intestine was found to be prolapsed 20 cm in length from the site and to be necrotized. We resected the small intestine immediately. It seems necessary to take some measures, for example, using a port of 10 mm or less, when placing a drain during laparoscopic surgery, with occurrence of port-site hernia in mind.

Key words : rectal prolapse, laparoscopic surgery, port-site hernia