四国医誌　62巻３，４号　152～155　AUGUST 25，2006（平18）

症例報告

高 CEA 血症を呈した虫垂粘液嚢胞腺腫の１例

沖　津　奈　都，吉　岡　一　夫，高　尾　倫　子，森　本　広次郎，高　橋　敬　治
田岡病院外科

（平成18年７月５日受付）
（平成18年８月４日受理）

症例は80歳の女性。３ヵ月前より右下腹部にしこりのようなものを触れるようになり，徐々に痛みも出現したので当院を受診した。来院時右下腹部に圧痛を伴う腫瘤を認めた。血液所見では軽度の貧血のみで，血清 CEA 値は16.4ng/ml と高値を認めた。腹部 CT にて右下腹部の嚢胞状の腫瘤が盲腸を圧排する所見が得られ，虫垂粘液嚢胞腺腫を疑い手術を施行した。著明に緊満腫脹した６×10cm の虫垂を認め盲腸切除術を行った。切除された虫垂は表面平滑な単房性嚢胞で，内腔には黄色のゼラチン様物質が充満していた。病理組織検査でも虫垂粘液嚢胞腺腫の診断であった。術後より CEA は著明に低下し，１ヵ月半後には1.5ng/ml と正常化した。

虫垂粘液嚢腫は比較的稀な疾患であるが，近年の画像診断の向上によりその報告例は増えてきている。今回われわれは血清 CEA 値が著名に上昇した虫垂粘液嚢腫の１例を経験したので若干の文献を加え報告する。

症　　例

症例；80歳，女性。

主訴；右下腹部のしこり。

既往歴，家族歴；特記すべきことなし。

現病歴；３ヵ月程前より右下腹部の違和感があり，しこりのようなものが触れ，軽度の圧痛もみとめるため当院受診した。

入院時現症；身長152cm，体重50kg。右下腹部に軽度圧痛を伴う手拳大腫瘤をみとめた。

入院時検査所見；末梢血液検査にて軽度の貧血の他は特に異常を認めず，その他の血液生化学検査にても特に異常を認めなかった。しかし腫瘍マーカーは CEA が16.4ng/ml（正常5.0ng/ml 以下）と高値を認めた。CA 19-9は36.4U/ml（正常37U/ml 以下）と正常範囲内であった（表１）。

腹部 CT 検査（図１）；腫瘤が盲腸内腔側を圧排している像を認め（a），これに連続して嚢胞状の腫瘤を認めた（b）。以上により虫垂粘液嚢胞腺腫と術前診断し手術を施行した。

手術所見（図２）；右下腹部傍腹直筋切開にて開腹し

表１　入院時血液生化学検査所見

		（正常値）
WBC	5880/μl	(3.5～9.2/μl)
RBC	333×10⁴/μl	(384～433×10⁴/μl)
Hb	10.8g/dl	(11.3～15.5g/dl)
PRT	16.5×10⁴/μl	(15.5～36.5×10⁴/μl)
TP	7.2g/dl	(6.3～8.1/dl)
ALB	4.2g/dl	(3.7～4.9/dl)
GOT	27mU/ml	(9～38mU/ml)
GPT	17mU/ml	(4～36mU/ml)
LDH	210mU/ml	(125～237mU/ml)
ALP	241mU/ml	(60～201mU/ml)
BUN	21mg/ml	(9～21mg/ml)
Cr	0.9mg/ml	(0.40～0.90mg/ml)
Na	137.7mEq/l	(132～148mEq/l)
K	4.2mEq/l	(3.5～4.9mEq/l)
Cl	106.7mEq/l	(96～108mEq/l)
腫瘍マーカー		
CEA	16.4ng/ml	(正常5.0ng/ml 以下)
CA19-9	36.4U/ml	(正常37U/ml 以下)

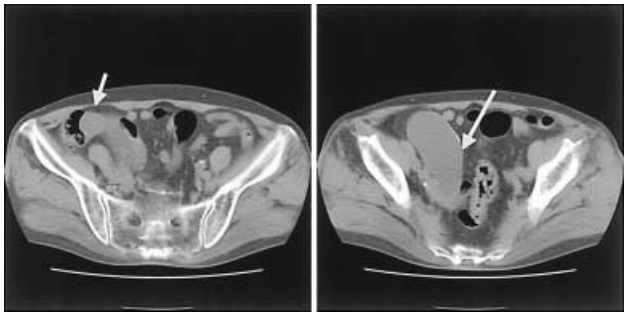

a　　b

図１；腫瘤が盲腸内腔側を圧排しており（矢印）(a)，これに連続して嚢胞状の腫瘤を認めた（矢印）(b)。

腹腔内を観察するに，腹水の貯留はなく，虫垂は直径６cm，長さ約10cm に著明に腫大緊満して，後腹膜に癒着していた。虫垂漿膜面に変化が見られなかったことや，周囲リンパ節の腫大なく，周囲への浸潤を疑わせる所見等，悪性を示唆する所見は認めなかったため盲腸切除を行った。

切除標本肉眼所見（図３）；虫垂内腔には黄色ゼリー様内容液が充満していた。

病理組織学的所見（図４）；腫瘍は多量の粘液にて嚢胞状に拡張し，嚢胞壁には異形成の乏しい粘液産生細胞が増殖しており，虫垂粘液嚢腫と診断された。

術後経過；術後経過は順調で第14病日に退院した。CEA は術後１週間で5.3ng/ml と低下し，１ヵ月半後には1.5ng/ml と正常域に達した。術後５ヵ月の現在再発の徴候なく外来にて経過観察中である。

図２．虫垂は直径６cm，長さ約10cm に著明に腫大緊満していた。

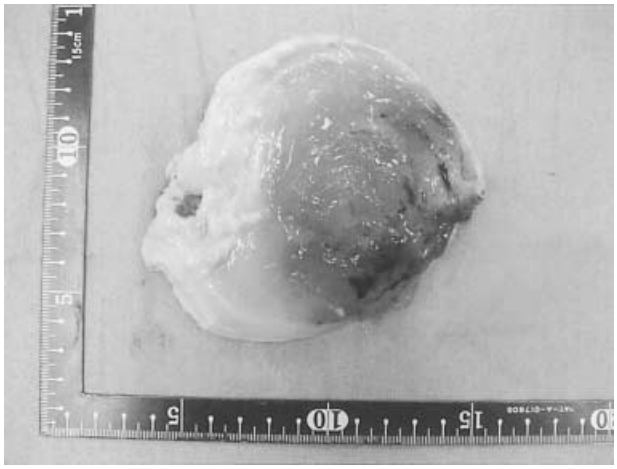

図３．虫垂内腔には黄色ゼリー様内容液が充満していた。

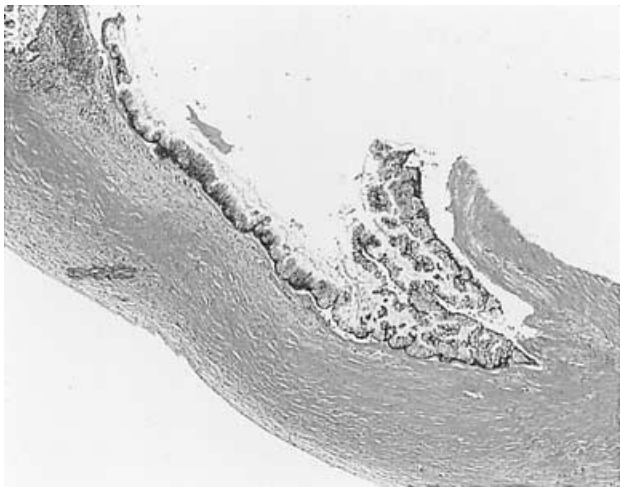

図４．腫瘍は多量の粘液にて嚢胞状に拡張し，
嚢胞壁には異形成の乏しい粘液産生細胞が増殖していた。

考　察

虫垂粘液嚢腫は1842年に Rokitansky[1]が Hydrops processus vermiformis として最初に報告した比較的稀な疾患であり，その発生頻度は本邦において剖検例の0.07～0.4%，虫垂手術症例の0.08～4.1%[2]といわれている。さらに虫垂粘液嚢腫における粘液嚢胞腺癌の割合は約10～20%とされる[3]。虫垂病理学的には虫垂粘液嚢腫を非腫瘍性の貯留嚢胞と腫瘍性嚢胞に分け，さらに腫瘍性嚢胞は粘液嚢胞腺腫と粘液嚢胞腺癌に分類されている[4]。その成因としては虫垂内腔根部での閉塞，虫垂粘膜の粘液産生能の持続，虫垂内腔の無菌性の３条件が必要とされる[5]。臨床症状は特徴的なものはなく，腹痛，腹部膨満，腫瘤触知などで，偶然に発見される事もある。田中らによると手術時の腫瘍最大径は平均7.9cm であったとの報告があり[6]，自験例のように発見時には比較的大きな腫瘤を形成する症例が多いと思われる。近年では画像診断の進歩により，術前診断される症例も増加している。腹部 CT 検査では，内容液が水より高く，軟部組織よりも低い X 線吸収値の嚢胞性病変としてとらえられ，時に壁内石灰化像をみとめることが特徴的といわれている[7]。自験例でも嚢胞性病変が確認され術前診断しえたが，壁内の石灰化像は認めなかった。しかし画像診断のみでは質的診断，つまり良悪性の鑑別は困難で，腫瘍マーカーである血清 CEA 値も虫垂粘液嚢胞腺腫で42.0～46.9%の陽性率を示し，悪性の指標にはならないとされている[8,9]。他の腫瘍マーカーでは血清 CA19-9の

上昇例が報告されている[10]が，その意義については明らかにされていない。血清 CEA 値の上昇する機序としては嚢胞内で濃縮された粘液が腹腔内に穿破して，いわゆる腹膜偽粘液腫の状態になった場合[11]や，虫垂内腔に粘液が充満し，虫垂内腔の内圧が上昇し，虫垂粘膜で産生された CEA が毛細管から静脈系へ流入した場合[12]が考えられている。自験例では腹膜偽粘液腫の状態ではなく，術後血清 CEA 値が速やかに低下したことより後者の成因が考えられた。また，Landen ら[13]は血清 CEA 値は腹膜偽粘液腫の再発の早期診断にも有用であったと報告している。良性のものでも破裂などによって粘液が腹腔内に穿孔すると腹膜偽粘液腫の原因になりうる[14]とされるため，術後もこれを念頭に置き経過観察する必要があると思われた。

結　語

今回われわれは高 CEA 血症を呈した虫垂粘液嚢胞の１例を経験し，術前後の CEA 値の測定により術後の経過観察に重要な役割があると考えられた。

なお，今回の論文は第233回徳島医学会学術集会にて発表した。

文　献

1）Rokitansky, C. F. : A Manual of Pathological Anatomy. English Translation of the Vienna Edition(1842). Vol 2 , Blanchard and Lea, Philadelphia, 1855, p. 89

2）綿貫　喆：虫垂．現代外科学大系，36B，中山書店，東京，1970，pp. 219-293

3）長谷和生，望月英隆：虫垂粘液嚢胞腺癌．日本臨床，**52**：735-737, 1994

4）斉藤　建，清水英夫，石橋久夫：虫垂腫瘤の病理．胃と腸, **25**：1177-1184, 1990

5）Salleh, H. M : Mucocele of the appendix. Med. J. Malaysia, **28**：91-93, 1973

6）田中弓子，中川秀人，岸本圭永子，原田英也　他：血清 CEA 値が高値を示した虫垂粘液嚢胞腺腫の１例．消化器外科, **23**：367-371, 2000

7）佐藤剛利，北守　茂，奥村利勝，斉藤裕輔　他：画像所見から術前に診断しえた虫垂粘液嚢腫の１例．胃と腸, **25**：1209-1213, 1990

8）内田正昭，木許健生，大野　智，鈴木喜雅　他：発見契機が異なる虫垂粘液嚢胞腺腫の３例．日臨外会誌, **61**：995-999, 2000

9）福岡秀敏，伊藤重彦，吉永　恵，國崎真己　他：虫垂粘液嚢胞の画像所見；自験例７例の検討．臨床外科, **58**：247-249, 2003

10）横山　正，邉見公雄，余みんてつ，近藤元洋　他：CEA,CA19-9高値をきたした虫垂粘液嚢胞腺腫の１例．外科, **58**：1421-1424, 1996

11）新海政幸，市原隆夫，裏川公章，白野純子　他：血清 CEA が高値を示した虫垂粘液嚢腫の１例．日本大腸肛門病会誌, **47**：259-263, 1994

12）赤坂義和，花村典子，木田英也，天野一之　他：高 CEA 血症を呈した虫垂粘液嚢腫の１例．日臨外医会誌, **58**：419-424, 1997

13）Landen, S., Bertrand, C., Maddem, G. J., Herman, D., *et al*: Appendiceal mucoceles and pseudomyzoma peritonei. Surg. Gynecol. Obstet., **175**：401-404, 1992

14）石川哲郎，曽和融生，桜井幹己：虫垂腫瘍の外科病理．消化器外科, **17**：1874-1883, 1994

A case of mucocele of the appendlx associated with an increase in serum cea level

Natsu Okitsu, Kazuo Yoshioka, Michiko Takao, Koujirou Morimoto, and Keiji Takahashi

Department of Surgery, Taoka Hospital, Tokushima ,Japan

SUMMARY

A case of mucocele of the appendix associated with an increase in serum CEA level is presented. A 80-year-old women was seen at our hospital because she noticed a right lower abdominal mass and three months earlier. Physical examination revealed a mass with a tenderness . Except for anemia detected on admission, there was no biochemical abnormalities. High levels of tumor markers were noted ; CEA was 16.4 ng/ml. CT examination showed a cystic lesion at the ileo-cecal region. With a preoperative diagnosis of appebdiceal mucocele, cecal resection was performed. The resected appendix was smooth in surface and a monolocular cyst, and the lumen was filled a yellowish and gelatine-like substance.

The appendix was histologically diagnosed as mucinous cystadenoma.

The serum CEA level returned normal,1.5 ng/ml, half a month after the surgery

Key words : mucocele of the appendix, mucinous cystadenoma, serumCEA