View metadata, citation and similar papers at core.ac.uk
brought to you by CORE
provided by Tokushima University Institutional Repository

四国医誌　68巻１，２号　63～66　APRIL 25，2012（平24）

症例報告

膀胱が嵌入した両側閉鎖孔ヘルニアの一例

尾　方　信　也，石　川　大　地，田　上　誉　史，片　川　雅　友，坂　東　儀　昭
健康保険鳴門病院外科
（平成24年３月７日受付）（平成24年３月21日受理）

症例は80代女性。嘔気，嘔吐，食欲不振を主訴に来院。腹部 CT 検査，逆行性膀胱造影検査で両側とも膀胱が嵌入した両側閉鎖孔ヘルニアと診断した。症状は夜間頻尿に対して服薬中の抗コリン薬の休薬と緩下剤の投与により軽快した。ヘルニア内容である膀胱は閉鎖孔への嵌入と自然整復を繰り返していると考えられた。今後腸管の嵌入による腸閉塞や腹膜炎の可能性もあるため，手術の必要性を説明したが，理解が得られず経過観察となった。本症例は膀胱をヘルニア内容とする閉鎖孔ヘルニアとしては本邦報告２例目，同時性両側例としては１例目であった。

閉鎖孔ヘルニアはまれな疾患とされてきたが，最近，画像診断技術の向上に伴い，その報告例は増加してきている。嵌入する臓器はほとんどが小腸でイレウスが発症契機となることが多く，膀胱が嵌入する例はまれである。今回われわれは，両側とも膀胱が嵌入した両側閉鎖孔ヘルニアの一例を経験したので報告する。

症　例

症例：80代女性
主訴：嘔吐，食欲不振
既往歴：C 型肝硬変，慢性関節リウマチ，変形性脊椎症，陳旧性脳梗塞，偽痛風について近医で薬物療法中。約20年前，子宮筋腫のため子宮摘出，虫垂切除術。２年前から夜間頻尿があり抗コリン薬内服中。
現病歴：受診の１週間前から嘔気，嘔吐あり，食欲不振も出現したため，近医経由で当院受診。
現症：体温36.7度，血圧140／80mmHg，脈拍105回／分。身長150cm，体重34.5kg，BMI15.3。腹部平坦で軟。圧痛なく，腫瘤を触知しない。下腹部正中に子宮と虫垂を切除した際の手術痕あり。Howship-Romberg 徴候を認めなかった。
血液検査所見：Hb12.1g/dl と軽度貧血を認め，BUN34.9 mg/dl と軽度上昇。LDH275U/l，CK472U/l と上昇していた。その他炎症所見などの異常所見は認めなかった。
尿一般検査：潜血（２＋），蛋白300mg/dl，ケトン体（±），細菌（－）。
腹部単純 X 線検査：大腸のガスと糞便像を認めた。小腸ガスも認めたが，niveau や小腸の拡張は認めなかった（図１）。
腹部単純 CT 検査：両側の恥骨筋と閉鎖筋の間に嚢胞性陰影を認めた。この嚢胞は膀胱との連続性が疑われた。小腸にガス像を認め，大腸内には多量の糞便像を認めたが腸管の拡張は認めなかった（図２）。
入院し，絶食輸液管理を開始，さらに精査を進めた。翌日の腹部造影 CT 検査では，右側の嚢胞状陰影は消失していた。以上より，膀胱が嵌入した両側閉鎖孔ヘルニアを疑い，逆行性膀胱造影検査を施行した。
逆行性膀胱造影検査：導尿で約300ml の残尿あり。左閉

図１　来院時腹部単純 X 線写真
大腸のガスと糞便像を認めた。小腸ガスも認めたが，niveau や小腸の拡張は認めなかった。

図２　来院時腹部 CT 検査
a．b．両側の恥骨筋と閉鎖筋の間に嚢胞性陰影を認めた（矢印）。この嚢胞は膀胱との連続性が疑われた。
c．冠状断像

鎖孔に嵌入し，造影された涙滴状の膀胱が認められた。右側は認めなかった（図３）。
以上より，膀胱が嵌入した両側閉鎖孔ヘルニアと診断し，右側は自然整復したと考えられた。嘔吐や食欲不振の症状と閉鎖孔ヘルニアは関連がないと考え，むしろ残尿や便秘の症状は抗コリン薬の影響が大きいと判断し休薬した。さらに緩下剤の投薬により排便を認め症状は軽快した。閉鎖孔ヘルニアについては，今後腸管の嵌入の恐れもあり，また夜間頻尿などの症状は閉鎖孔ヘルニアが原因である可能性が考えられたため手術を勧めた。しかし本人が手術を希望せず，経過観察を行うこととなった。１週間後の骨盤 CT では自然整復していた右側に再度膀胱の嵌入を認めた（図４）。

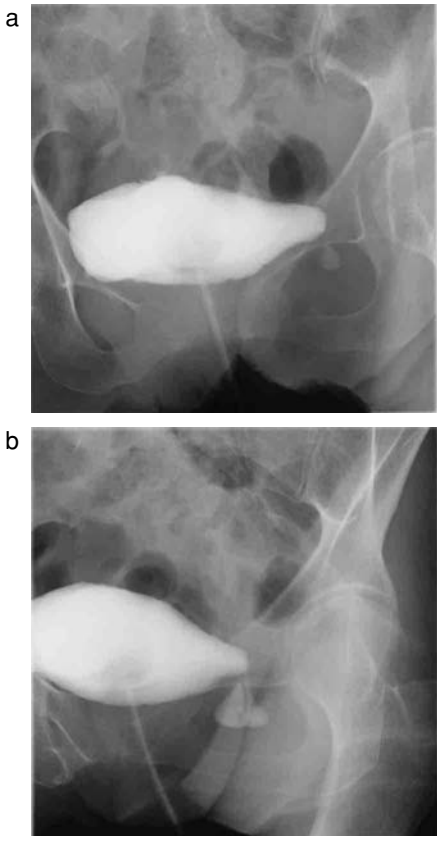

図３　逆行性膀胱造影
左閉鎖孔に嵌入し，造影された涙滴状の膀胱が認められた。右側は認めなかった。

図４　入院１週間後骨盤 CT
１週間後の骨盤 CT では自然整復していた右側に再度膀胱の嵌入を認め，両側嵌入となっていた（矢印）。

考　　察

閉鎖孔ヘルニアは閉鎖管の入口部をヘルニア門とするヘルニアであり，従来から高齢の痩せ型で多産の女性に好発する疾患であるとされている。発生頻度は全ヘルニア症例の0.07%[1]とされ比較的まれな疾患である。近年 CT 検査の普及と診断能の向上により術前診断率は82.9%[2]と飛躍的に向上している。自験例でも腹部 CT

検査で両側の閉鎖孔に嚢胞状陰影を認め，両側閉鎖孔ヘルニアと診断した。両側に発症するものは全閉鎖孔ヘルニアの0.03%[2]，3.4%[3]と非常に少ないとされる。ヘルニア内容は小腸が96.8%[4]と圧倒的に多く，特に Bauhin 弁より 1m 以内の回腸が多い[5]。

膀胱ヘルニアは，鼠径ヘルニアの１～４％とまれな疾患であり[6]，欧米の報告ではあるが，50歳以上男性の鼠径ヘルニアの10%に膀胱ヘルニアを認めるとの報告がある[7]。高垣ら[8]による本邦報告71例の検討によると，脱出部位は鼠径部66例，大腿部３例，会陰部２例と圧倒的に鼠径部への脱出が多い。われわれが医中誌 WEB を用いて“膀胱ヘルニア”，“閉鎖孔ヘルニア”で検索した結果，膀胱が嵌入した閉鎖孔ヘルニアの報告は吉川ら[9]による１例のみであった。自験例は両側閉鎖孔ヘルニアであり，膀胱が嵌入した閉鎖孔ヘルニアとしては本邦報告２例目，両側嵌入例としては１例目と考えられた。

膀胱ヘルニアの症状としては，多くは無症状であるが二段排尿，排尿困難，頻尿，残尿感などの排尿障害が起こるといわれている[10]。自験例でも２年前から夜間頻尿を認めており，この時から閉鎖孔ヘルニアを発症していた可能性がある。自験例で認めた嘔気，嘔吐，食欲不振などの症状は，抗コリン薬による副作用と考えられた。閉鎖孔ヘルニアでは，閉鎖神経が圧迫されるために患側の大腿内側から膝や下腿に放散する痛みやしびれが出現する Howship-Romberg 徴候が特徴的であるが自験例では認めなかった。

自験例での診断は，腹部 CT 検査で両側閉鎖孔に嚢胞状陰影を認め，これが膀胱と連続している所見を認め，最終的に逆行性膀胱造影検査で涙滴状の膀胱を確認し診断を確定した。閉鎖孔ヘルニアの診断に関しては CT の有用性の報告は多く，外閉鎖筋と恥骨筋との間隙に腫瘤像を認めた場合には，閉鎖孔ヘルニアを疑う必要がある。また膀胱ヘルニアの診断にも CT が有用とされ，高垣らは64列 MDCT を用いて腹臥位膀胱造影 CT を撮影，矢状断面や冠状断面，3D 画像を作成し，膀胱とヘルニア内容の連続性を鮮明に描出している[8]。

膀胱ヘルニアの治療は一般の鼠径ヘルニアと同様，当該ヘルニア門の修復が行われ，また閉鎖孔ヘルニアに対する基本的治療は閉鎖孔の閉鎖等の手術であり，対象症例に高齢者が多いこともあり，近年は開腹手術と比較して手術侵襲が少ない腹腔鏡下手術が施行されつつある[11-13]。また，鼠径部からの前方アプローチにより，腹膜前腔を展開して prosthesis を用いて閉鎖孔をカバーする術式の報告[14]もあり，開腹手術と比較して低侵襲と考えられる。自験例でも手術を検討したが，膀胱の虚血や狭窄を思わせる所見を認めず，患者の自覚症状も排便により急速に消退したため，手術の同意が得られなかった。吉川らの報告でも年齢や全身状態を考慮し待期手術の必要性を考慮しつつも経過観察を選択している[9]。開腹手術の既往があり，腹腔鏡下の手術が完遂できるかどうかは定かでないが，ヘルニア内容は嵌入と自然整復を繰り返していると思われ，ヘルニア門への腸管の嵌頓の危険性を考えると，やはり手術は必要であろう。

欧米では膀胱ヘルニアはまれではなく，本邦でも未発見，未報告の症例も多いと考えられる。近年は画像診断能の向上により，ヘルニア門やヘルニア内容の同定はより正確になってきた。自験例と同様の症例が今後発見される可能性は高いと考えられるが，膀胱嵌入例は腸管嵌入例と比較して症状が比較的軽微であり，また外ヘルニアと異なり，腫瘤を自覚できないため，高齢者に手術の必要性を理解していただくのは比較的困難と考えられる。しかし，閉鎖孔ヘルニアでは嵌入と自然整復を繰り返す報告も多数みられ[15-18]，やはり腸管が嵌頓する危険性が常にある。治療に当たってはその危険性を十分に説明した上で治療方針を決定する必要があると考えた。

結　語

膀胱が嵌入した両側閉鎖孔ヘルニアの一例を経験した。両側同時性に膀胱が嵌入した両側閉鎖孔ヘルニアは本邦報告１例目であった。

文　献

１）Bjork, K. J., Mucha, P. Jr., Cahill, D. R.: Obturator hernia. Surg. Gynecol. Obstet., 167：217-222, 1988

２）河野哲夫，日向理，本田勇二：閉鎖孔ヘルニア－最近６年間の本邦報告257例の集計検討－．日臨外会誌, 63：1847-1852, 2002

３）山田誠，斉藤史朗，安藤公隆，甲賀新：超高齢者に発症した同時性両側閉鎖孔ヘルニアの１例．日臨外会誌, 65：1701-1705, 2004

４）森村尚登，西山潔，渡辺伸治，山崎安信　他：手術前に診断できた閉鎖孔ヘルニアの１例並びに本邦報告246例の文献的考察．日臨外会誌, 49：132-138, 1988

５）宮田潤一，米山桂八，国武健二郎，原彰男　他：異時性に両側発症した閉鎖孔ヘルニアの１例および本邦報告例の統計的検討．臨外, 39：1641-1644, 1984

６）Thompson, J. E., Taylor, J. B., Nazarian, N., Bennion, R. S.: Massive inguinal scrotal bladder hernia: a re-

view of the literature with 2 new cases. J. Urol., 136：1299-1301, 1986
7）Soloway, H. M., Portney, F., Kaplan, A.: Hernia of the bladder. J. Urol., 81：539-543, 1960
8）高垣敬一，村橋邦康，己野綾，岸本圭永子　他：陰嚢まで達する鼠径部膀胱ヘルニアの１例．日臨外会誌, 70：3184-3188, 2009
9）吉川智宏，小鹿雅博，星川浩一，青木毅一　他：膀胱が嵌入した閉鎖孔ヘルニアの１例．日臨外会誌, 70：3724-3727, 2009
10）船生富寿，白岩康夫，大和健二：再発性膀胱ヘルニアの１治験例．臨泌, 22：443-448, 1968
11）森亮太，服部浩次，内藤明広，寺下幸夫　他：腹腔鏡下手術にて治癒したKugelパッチを用いた閉鎖孔ヘルニア手術の１例．手術, 63：1593-1595, 2009
12）松本壮平，高山智燮，上野正闘，若月幸平　他：腹腔鏡下手術を施行した両側閉鎖孔ヘルニアの１例．日内視鏡外会誌, 14：299-305, 2009
13）中川国利，高橋祐輔，小林照忠，遠藤公人　他：閉鎖孔ヘルニア嵌頓例に対する腹腔鏡下手術．日外科系連会誌, 35：719-723, 2010
14）大谷裕，岡伸一，倉吉和夫，河野菊弘　他：Direct Kugel patchを用いた待機的手術を行った両側閉鎖孔ヘルニアの１例．日臨外会誌, 70：2544-2547, 2009
15）岡田禎人：４年間，嵌頓と自然整復を繰り返した閉鎖孔ヘルニアの１例．日腹部救急医会誌, 24：673-676, 2004
16）小川淳宏，丹羽英記，下村淳，魚住尚史　他：自然還納と再嵌頓をCTにて確認しえた閉鎖孔ヘルニアの１例．外科, 64：1339-1341, 2002
17）畠山悟，下田聡，武田信夫，田中典生　他：腹腔鏡で診断・治療した，嵌頓と自然整復を繰り返した閉鎖孔ヘルニアの１例．新潟医会誌, 120：234-236, 2006
18）大平正典，清水喜徳，安田大輔，高順一：両側閉鎖孔ヘルニアの両側還納の１例．日臨外会誌, 69：475-479, 2008

A case of bilateral obturator hernia involving the urinary bladder

Shinya Ogata, Daichi Ishikawa, Yoshifumi Tagami, Masatomo Katakawa, and Yoshiaki Bando

Department of Surgery, Health insurance Naruto Hospital, Tokushima, Japan

SUMMARY

An 80-year-old woman visited our hospital with chief complaints of nausea, vomiting, and anorexia. She was diagnosed with bilateral obturator hernia involving the urinary bladder by an abdominal CT scan and retrograde cystography. The symptoms resolved with cessation of anticholinergic drugs that she was being given for the treatment of nocturia, and administration of laxative drugs. The bladder as hernia content was considered to have repeated invagination into an obturator foramen and natural reduction. Because intestinal obstruction and peritonitis due to intestinal invagination were likely to occur, the necessity of an operation was explained to the patient, but her consent to the operation could not be obtained, which led to a follow-up of the symptom. This was the second case report of bilateral obturator hernia of the bladder as hernia content in Japan, and was the first case report of synchronous bilateral obturator hernia in the country.

Key words : obturator hernia, vesicocele