View metadata, citation and similar papers at core.ac.uk
brought to you by CORE
provided by Tokushima University Institutional Repository

四国医誌　63巻１，２号　63～65　APRIL 25，2007（平19）

症例報告

Ventralex を用いた腹壁瘢痕ヘルニア修復術の１例

尾形頼彦，三好　玲，岸田　基，松山和男，菊辻　徹，
三浦連人，田代征記
公立学校共済組合四国中央病院外科
（平成19年３月９日受付）
（平成19年３月15日受理）

症例は78歳の女性。１年前に左卵巣嚢腫手術を受け，２ヵ月前に腹部正中創部の無痛性腫瘤に気付き，2006年12月当科受診した。立位で手術瘢痕周囲に膨隆を認めた。CT で手術創上部にヘルニア門が2.5×2.5cm の腹壁瘢痕ヘルニアを認めた。以上の所見から，腹壁瘢痕ヘルニアの診断で手術を施行した。局所麻酔下に Ventralex を挿入固定し，ヘルニアを修復した。ヘルニア嚢尾側の手術瘢痕に癒着した大網を剥離しパッチを挿入，軽く挙上し腹壁に密着させた状態でストラップは腹直筋鞘に固定した。術後経過は良好であった。Ventralex を用いた腹壁瘢痕ヘルニア修復術は最小限の侵襲で tension free 手術が施行できる有用な術式であると考えられた。

腹壁瘢痕ヘルニアの治療法としては直接閉鎖法から Prosthetic device を用いた tension free の術式，鏡視下手術を用いるものなど種々の方法がある。

今回われわれは，最近開発された Ventralex（Bard 社）を用いて腹壁瘢痕ヘルニア修復術を施行したので報告する。

症　例

症例：78歳，女性
主訴：腹部膨隆
既往歴：１年前に左卵巣嚢腫手術を受けた。
現病歴：２ヵ月前に腹部正中創部の無痛性腫瘤に気付き，2006年12月当科受診した。
入院時現症：身長152cm，体重56kg。立位で臍左の手術瘢痕周囲に３×３cm の膨隆あり，還納は容易であった。
腹部 CT 所見：手術創上部にヘルニア門が2.5×2.5cm の腹壁瘢痕ヘルニアを認めた（図１）。内容は線状，網状構造で大網と判断した。

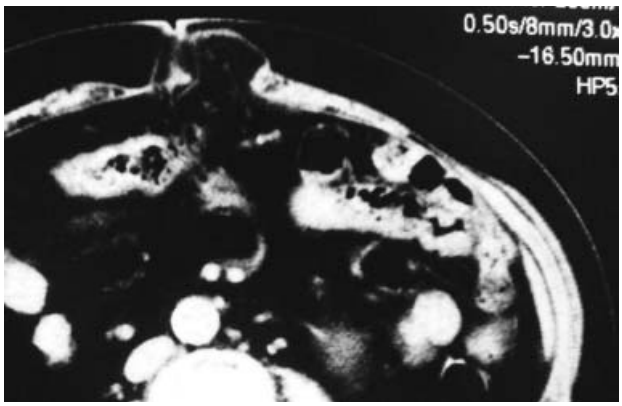

図１　手術創上部に大網が脱出する腹壁瘢痕ヘルニアを認めた。

以上の所見から，腹壁瘢痕ヘルニアの診断で手術を施行した。
手術所見・手技：局所麻酔下，ヘルニア嚢直上に４cm の縦切開を加えた（図２）。直下にヘルニア嚢を確認し

図２　ヘルニア嚢直上に４cm の縦切開を加えた。

開放した（図３）。ヘルニア門は術前診断通り約2.5cmであった。

ヘルニア嚢尾側には大網の癒着を認めた。大網を剥離しパッチが接触する範囲に癒着がないことを確認した。止血確認し Bard Ventralex Hernia Patch（medium：6.4×6.4cm）を挿入，パッチを軽く挙上し腹壁に密着させた状態でストラップは腹直筋鞘に2-0プロリン２針で縫合固定した（図４）。出血は少量，手術時間は34分であった。

術後経過：術後経過は良好で疼痛もほとんどなく，術後１日目には退院可能であったが社会的理由で術後７日目に抜糸後退院となった。

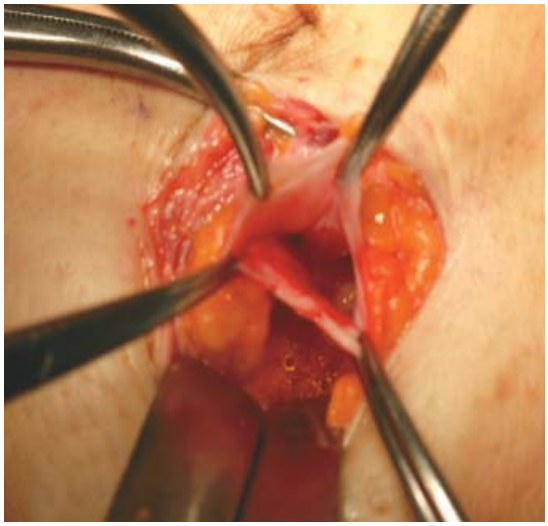

図３　創直下にヘルニア嚢を確認，開放した。

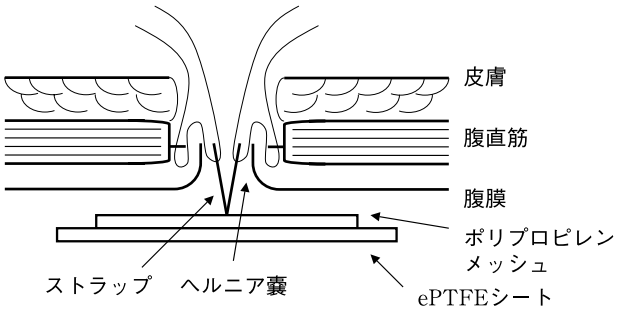

図４　パッチを挿入し，ストラップを用いて腹壁と密着固定した。

考　　察

腹壁瘢痕ヘルニアに対して従来から直接縫合閉鎖法が施行されてきたが，再発が稀でなかった。そのため Prosthetic device を用いた tension free 手術が行われるようになり[1,2]，最近は鏡視下手術も報告されるようになってきた[3,4]。鏡視下手術では腹腔内に直接留置するためにポリプロピレンメッシュとexpanded polytetrafluoroethylene（ePTFE）シートの複合メッシュである Composix Kugel Patch（CKP）が使用され，良好な成績が報告されている。しかし現在，開腹，腹腔鏡下手術間に保険点数に差がなく，コストの面で鏡視下手術は不利である。

開腹手術でも CKP は使用されているが，比較的大きいため腹壁に全周性に固定するのは困難で瘢痕創を切開後に再縫合する必要があった[5,6]。

本邦で2006年に発売された Ventralex は形状記憶リング，ストラップ付のポリプロピレンメッシュと ePTFE シートの２層構造からなる複合型メッシュである。サイズはＳ（4.3×4.3cm），Ｍ（6.4×6.4cm）の２種類で欠損部の約２倍の大きさのパッチを使用するため，ヘルニア門が３cm までの比較的小さな腹壁瘢痕ヘルニアや臍ヘルニアが適応となる（図５）。Hadi らは３cm 未満の腹壁ヘルニアを対象に51人に施行し，２人に軽度創感染，１人に seroma，１人は再発したが43人（84%）は日帰り手術可能であったと報告した[7]。「Ventralex」で検索したところ，PubMed では Hadi らの報告のみで，医学中央雑誌では会議録の１例以外に報告はなかった。

皮膚切開は最小限で皮下の剥離も必要ないため，麻酔は局所麻酔で十分可能である。tension free 手術であるため術後のつっぱり感，疼痛もほとんどなく，適応となる症例では利点が多いと思われた。

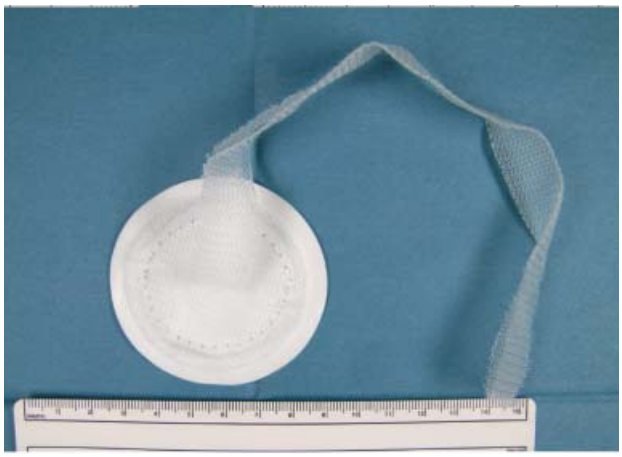

図５　Ventralex は形状記憶リング，ストラップ付のポリプロピレンメッシュと ePTFE シートの２層構造からなる。

おわりに

Ventralex を用いた腹壁瘢痕ヘルニア修復術を経験した。ヘルニア門が３cm までの比較的小さな腹壁瘢痕ヘルニアに対しては，最小限の侵襲で施行できる有用な術式であると考えられたので報告した。

文　献

１）岡崎　誠，平塚正弘：最近の腹壁ヘルニア．外科，**67**：319-323, 2005

２）Luijendijk, R. W., Hop, W. C., van den Tol, M. P., de Lange, D. C., *et al.* : A comparison of suture repair with mesh repair for incisional hernia. N. Engl. J. Med., **343**：392-398, 2000

３）堀野　敬，木村正美，井上光弘，久原浩史　他：腹腔鏡下腹壁瘢痕ヘルニア修復術の検討．臨外，**60**：479-482, 2005

４）中川国利，白相　悟，村上秦介，遠藤公人　他：腹腔鏡下に修復した腹壁瘢痕ヘルニアの１例．外科，**68**：823-826, 2006

５）Furukawa, K., Taniai, N., Suzuki, H., Kiyama, T., *et al.* : Abdominal incisional hernia repair using the Composix Kugel Patch ; two case reports. J. Nippon Med. Sch., **72**：182-186, 2005

６）篠崎幸司，姜　永範，彭　英峰，森本修邦　他：腹壁瘢痕ヘルニアに対する Composix Kugel Patch の使用経験．外科治療，**93**：114-117, 2005

７）Hadi, H. I., Maw, A., Sarmah, S., Kumar, P. : Intraperitoneal tension-free repair of small midline ventral abdominal wall hernias with a Ventralex hernia patch : initial experience in 51 patients. Hernia, **10**：409-413, 2006

A case of incisional hernia repair with a ventralex

Yorihiko Ogata, Ryo Miyoshi, Motoi Kishida, Kazuo Matsuyama, Toru Kikutsuji, Murato Miura, and Seiki Tashiro

Department of Surgery, Shikoku Central Hospital of the Mutual Aid Association of Public School Teachers, Ehime, Japan

SUMMARY

A 78-year-old woman underwent cystectomy of left ovary 1 year ago.　She came to our hospital with the chief complaint of bulging of the abdominal scar before 2 months.　The bulging of 3×3 cm was recognized in the operation scar in a standing position.　CT scan of the abdomen revealed incisional hernia in upper part of operation wound.　The hernia orifice was 2.5×2.5 cm.　A radical operation was therefore performed.　Under local anesthesia, Ventralex was fixed by insertion, and the hernia was repaired.　The adhesion between the omentum and the caudal part of operation scar was dissected.　In the condition patch was inserted and made to adhere to abdominal wall, strap was fixed in the rectus sheath.　The postoperative course was good.　Repair of incisional hernia using Ventralex seemed to be useful operative method, which could enforce the tension free operation in the minimum invasion.

Key words : ventralex, incisional hernia