View metadata, citation and similar papers at core.ac.uk
brought to you by CORE
provided by Tokushima University Institutional Repository

四国医誌　60巻３，４号　106～109　AUGUST 25，2004（平16）

症例報告

上腸間膜静脈血栓症の１例

三宅講太朗[1)]，安藤道夫[2)]，喜多良孝[2)]，橋本崇代[2)]
三宮建治[2)]，櫛田俊明[2)]，佐木川光[2)]，島田光生[1)]
[1)]徳島大学大学院ヘルスバイオサイエンス研究部器官病態修復医学講座臓器病態外科学分野
[2)]徳島県厚生農業協同組合連合会阿南共栄病院外科
（平成16年７月１日受付）
（平成16年７月20日受理）

上腸間膜静脈血栓症の１例に対し，壊死腸管切除を行い救命しえた症例を経験したので報告する。症例は67歳の男性。腹痛で発症後，急性腸炎の診断で治療を受けていたが，２日後，腹痛が増強し，腹部 CT にて上腸間膜静脈血栓症と診断され，当科紹介された。緊急手術を施行したところ，血性腹水と壊死回腸を認め，50cmの壊死腸管を切除し，端々吻合した。術後，血栓溶解療法，抗凝固療法を施行し，その後，ワーファリンの内服に変更し，第32病日には退院した。原因不明の腹痛に遭遇し，とくに比較的緩徐な経過をとる場合には，本疾患の存在も念頭に入れ，腹部 CT による診断が必要であると考えられた。

上腸間膜静脈血栓症（superior mesenteric vein thrombosis，以下 SMVT）は急性腹症の中でも比較的稀な疾患であり，特異的な症状に乏しく早期診断が困難な疾患である。そのため腸管切除を余儀なくされる場合が多く，重篤な経過をたどることも少なくない。

今回われわれは，発症後４日目に SMVT と診断し，空腸部分切除術を行い救命しえた症例を経験したので，若干の文献的考察を加えて報告する。

症　例

症例：67歳，男性。

主訴：腹痛，発熱，下痢。

既往歴：66歳，右下肢深部静脈血栓症。

家族歴：特記すべきことなし。

現病歴：平成13年９月７日頃から腹痛が出現した。９月８日になり腹痛が増強し，下痢も出現したため，急性腸炎の疑いで当院内科に入院した。

入院時現症：身長165cm，体重56kg，血圧150/80 mmHg，脈拍60/分，整，結膜に貧血，黄疸は認めなかった。胸部所見は異常なし。腹部は平坦，軟であり筋性防御，Blumberg 徴候は認めなかった。

入院時検査成績：軽度の白血球数の増加と CRP の上昇を認めた（表１）。

表１　入院時検査成績

WBC	9600	/μl	TP	7.2	g/dl
RBC	480×10^4	/μl	T-Bil	1.4	mg/dl
Hb	16.7	g/dl	GOT	25	IU/l
Plt	15.3×10^4	/μl	GPT	29	IU/l
BS	142	mg/dl	ALP	236	IU/l
			LDH	160	IU/l
			ChE	462	IU/l
			s-AMY	54	IU/l
			CPK	70	IU/l
			BUN	19	mg/dl
			CRNN	1.05	mg/dl
			Na	139	mEq/l
			K	4.1	mEq/l
			CRP	5.0	mg/dl

腹部単純 X 線：腹部全体に小腸ガス像を認めたが，free air, niveau は認めなかった。

入院後経過：９月９日に腹部緊満，血性下痢が出現し，腹部 CT を施行した。動脈相で上腸間膜動脈の濃染がみられ，その開存が確認できるが，門脈相にて上腸間膜静脈から門脈にかけて血管内腔中心部に透亮像を認め周囲に造影効果を伴っていた（図１）。腹部 CT により SMVT と診断し，９月10日，外科紹介され，同日緊急手術を施行した。

手術所見：正中切開にて開腹。血性の腹水が多量にみ

a)

b)

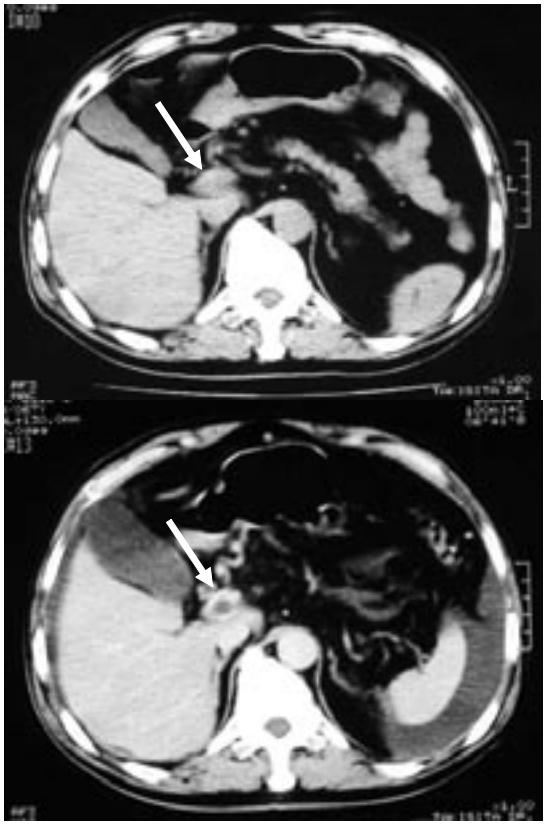

図１　腹部 CT
(a)単純 CT：上腸間膜静脈から門脈にかけてやや high density な area を認める。
(b)造影 CT：上腸間膜静脈から門脈にかけて，血管内腔中心部に透亮像を認め，周囲に造影効果を伴う。

られ，回腸末端部より120㎝口側から約50㎝にわたる回腸の鬱血，壊死を認めた。腸間膜は浮腫状に肥厚し，動脈の拍動は触知できたが，壊死部を含め約90㎝の範囲で，視触診により，静脈内に血栓による閉塞を認めた。SMVT による腸管壊死と診断し，約50㎝の腸管を切除し，端々に吻合した。上腸間膜静脈の到達は困難であったため，血栓除去術を施行せず，小腸間膜内の静脈よりウロキナーゼ12万単位を注入し，手術を終了した。

術後経過：手術当日より血栓溶解療法としてウロキナーゼ24万単位/日の持続静脈内投与を開始した。ウロキナーゼを漸減し，中止したのち，術後第12病日よりヘパリン5000単位/日による抗凝固療法を開始した。術後第21病日よりワーファリン内服を開始し，トロンボテスト20%前後に維持した。術後第10病日には経口摂取を開始し，術後第32病日に退院した。

考　察

SMVT は腸間膜静脈の血行障害により腸管の鬱血性梗塞をきたす比較的稀な疾患であり，Warren[1]らにより1935年にはじめて報告された。本症の頻度として Kazmars[2]は急性腹症として開腹術を施行した症例の0.1%と推定している。発症年齢は６～80歳代で，平均年齢は40～50歳代であり，男女比は４：１～２：１で男性に多い傾向にある。動脈を含めた腸管膜血管閉塞性疾患のなかで SMVT の占める頻度は20%以下と報告されている[3,4]。

病因については門脈亢進症・腹腔内感染・悪性腫瘍・脾摘出術・凝固線溶系異常などが挙げられるが[5]，本症以外に他部位の血栓症の既往を有する患者が多いことより，近年，血液凝固線溶系の先天的異常が重要視され，プロテイン C，プロテイン S，AT-Ⅲ，プラスミノーゲンの先天的欠損や低下，または抗リン脂質抗体症候群による症例が報告されている[6]。本症例においては，平成13年２月に右下肢深部静脈血栓症を発症し，治療を受けており，抗凝固療法の薬剤服用を中止したばかりであった。本症例は術後のワーファリン服用後にプロテイン C，プロテイン S を測定しているため，今回の原因と断定はできないが，プロテイン C 抗原量56%，活性26%，プロテイン S 抗原量40%，活性55%と低下していた。

診断が遅れることが多い原因としては，頻度が極めて稀ということのほかに，特異的な症状に欠ける点が挙げられる。本症例においては，当院内科に入院した翌日になり腹痛，下血などの症状が増強し，腹部 CT にて SMVT と診断されている。本症にたいしては，腹部 CT は最も有用な検査であり，上腸管膜静脈内の血栓は単純 CT において早期に high density area として認められ，時間経過とともに low density area となっていく。造影 CT では小腸壁と腸管膜の肥厚，上腸間膜静脈の拡張と内部の透亮像などがみられる。原因不明の腹痛に遭遇し CT 検査を行った場合，腸管壁の肥厚像や上腸間膜動静脈内の血栓による陰影欠損像も注意してみる習慣が，より正診率の向上につながると考えられる[7]。

治療においては，白血球の増多や CRP の上昇に加えて腹膜刺激症状がみられる場合は躊躇せず外科的治療を施行する事が重要であり，壊死腸管に対しては腸管切除術が施行される。本症例においては，当科紹介され，同日緊急手術を施行し，壊死腸管を50㎝にわたり切除したが，発症より３日間経過しており，その間，血栓溶解療

法，抗凝固療法とも施行されておらず，保存的治療の時期を逸したと考えられる。腹部 CT にて本症が疑われる症例においては，早期に血栓溶解療法，抗凝固療法を施行する必要があり，本症例においても SMVT 診断の時点で治療を開始すべきであったと思われる。

急性腹症の症例に遭遇した場合，腹部 CT では腹水の貯留や腹腔内遊離ガスの存在を入念に検索し，また上腸間膜動脈の閉塞の有無を常に念頭におくが，比較的頻度の少ない上腸間膜静脈の閉塞は見落とされる場合があると思われる。原因不明の腹痛に遭遇し，とくに比較的緩徐な経過をとる場合には，本疾患の存在も念頭に入れ，腸管壁の肥厚像や上腸間膜静脈内の血栓による high density や造影 CT における陰影欠損を見逃さないことが必要である。

結　語

上腸間膜静脈血栓症に対し，壊死腸管の切除と抗凝固療法によって救命する事ができた１例を経験したので，若干の文献的考察を加えて報告する。

文　献

1）Warren, S., Eberhard, T.P. : Mesenteric venous thrombosis. Surg. Gynecol. Obstet., **61**：102-121, 1935

2）Kazmars, A. : Intestinal ischemia caused by venous thrombosis. *In : Vascular Surgery*（*Ruthurford, R.B., ed*）, vol. 2, Fourth edition, Saunders, Philadelphia, 1995, pp. 1288-1300

3）井上芳徳，岩井武尚，三浦則正：上腸間膜静脈血栓症の１例－本邦報告例の集計－．静脈学, **3**：213-220, 1992

4）Mishima, Y. :Acute mesenteric ischemia. Surg. Today, **18**：615-619, 1988

5）重松宏，武藤徹一郎：腸間膜静脈血栓症．臨外, **49**：709-716, 1988

6）Abdu, R.A., Zakhour, B.J., Dallis, D.J. : Mesenteric venous thrombosis-1911 to 1984. Surgery, **101**：383-388, 1989

7）和田信昭，永嶌嘉嗣，小沢邦寿：急性腸間膜動脈血栓症, 塞栓症, 急性腸間膜静脈血栓症. 臨床内科, **10**：489-499, 1995

A case of superior mesenteric vein thrombosis

Kotaro Miyake[1)], *Michio Ando*[2)], *Yoshitaka Kita*[2)], *Takayo Hashimoto*[2)], *Kenji Sannomiya*[2)], *Toshiaki Kushida*[2)], *Hikari Sakikawa*[2)], *and Mitsuo Shimada*[1)]

[1)]*Department of Digestive and Pediatric Surgery, Institute of Health Biosciences, The University of Tokushima Graduate School, Tokushima, Japan ; and* [2)]*Department of Surgery, Anan Kyoei Hospital, Tokushima, Japan*

SUMMARY

We report a case of superior mesenteric vein thrombosis successfully saved by resection of enteral necrosis. A 67 years-old man who admitted for abdominal pain was diagnosed with acute enterocolitis and treated. After two days, abdominal pain increased and abdominal CT revealed superior mesenteric vein thrombosis. He was referred to the department of surgery. We conducted emergency operation. During surgery, bloody ascites and the enteral necrosis about 50 cm in length was confirmed. The necrotic ileum was resected and an end-to-end anastomosis was performed. Immediately after surgery, we started anticoagulation therapy. The patient recoverd well and was discharged on POD32.

In a slow pattern like this case, we should suspect superior mesenteric vein thrombosis and diagnose by abdominal CT.

Key words : SMV thrombosis, necrosis of small intestine, abdominal CT