

総 説

当科におけるラジオ波焼灼療法を用いた肝腫瘍治療 - preliminary report -

玉 木 克 佳¹⁾, 柴 田 啓 志²⁾, 浦 田 真 里¹⁾, 板 垣 達 三¹⁾, 大 塩 敦 郎¹⁾,
井 本 佳 孝¹⁾, 岡 本 耕 一¹⁾, 佐 藤 康 紀¹⁾, 青 木 利 佳¹⁾, 福 野 天¹⁾,
居 和 城 宏¹⁾, 村 田 昌 彦¹⁾, 筒 井 朱 美¹⁾, 六 車 直 樹¹⁾, 岡 久 稔 也¹⁾,
岡 村 誠 介¹⁾, 本 田 浩 仁¹⁾, 清 水 一 郎¹⁾, 伊 東 進¹⁾

¹⁾ 徳島大学医学部病態予防医学講座臓器病態治療医学分野

²⁾ 田岡病院内科

(平成15年10月6日受付)

(平成15年10月31日受理)

はじめに

肝腫瘍に対するラジオ波焼灼療法 (radiofrequency ablation: RFA) は, 導電体に電流を流すと電子の移動に伴う摩擦により熱が生じるという導電加熱を応用し, 悪性新生物などの病変組織を凝固, 壊死させるという原理の治療法である¹⁻³⁾。経皮的エタノール注入療法 (percutaneous ethanol injection therapy: PEIT) と比較し治療セッション数が少なく確実に治療が可能と考えられ⁴⁾, 最近広く臨床で行われるようになってきた。われわれも2000年6月から積極的にRFAを導入しており, 今回RFA治療の紹介と我々の施設での成績について報告する。

R F A

現在わが国では, Cool-tip RF システム (Radionics), RITA500PA (RITA Medical Systems), RF2000, LeVeen 電極針 (Radio Therapeutics 社) の3機種が自己購入というかたちで使用可能である。Cool-tip RF システムは17Gの単針形状という穿刺の簡便性, 安全性を考慮したデザインとなっており, 電極針内部に冷却水を還流させ, 電極針周辺のインピーダンスの上昇を抑えることにより広い凝固壊死が得られるように工夫されている。RITA 500PA, RF2000は腫瘍内部で内蔵された展開針を展開することにより, 物理的に焼灼のボリュームを拡大し, より広い凝固壊死が得られるという方式をとっている。当科でのRFAは, 55病変に対しLeVeen電極針を使用

し, 82病変に対しcool tip RF needleを使用した。LeVeen電極針を使用した症例のうち34病変に多段階展開法 (LeVeen電極針を半展開, 全展開と展開し, 2段階で焼灼を行う方法) を行った (図1)。

適 応

当科におけるRFAの適応としては, 肝細胞癌 (hepatocellular carcinoma: HCC), 転移性肝癌にかかわらず, 腫瘍径3cm以下, 腫瘍数3個以下を原則としているが, 3cm以上の大きな腫瘍に対しても複数回の穿刺, 焼灼を行うことにより治療を行っている。また, 肝機能の面でT-Bil 3.0mg/dl以下, HPT30%以上, 腹水コントロール可能な症例を適応としている (表1)。

表1 当科におけるRFAの適応

腫瘍径	3 cm以下	
腫瘍数	3 個以下	
肝機能	T-Bil < 3.0mg/dl 以下	HPT > 30%
	腹水コントロール可能	

対 象

当科での対象を表2に示す。

HCCは77症例106病変, 肺, 大腸からの転移性肝癌は21症例30病変, 結節型胆管細胞癌 (cholangiocellular carcinoma: CCC) は1症例1病変であった。RFAは, 腫瘍の局所治療を目的に, HCC90病変, 転移性肝癌17

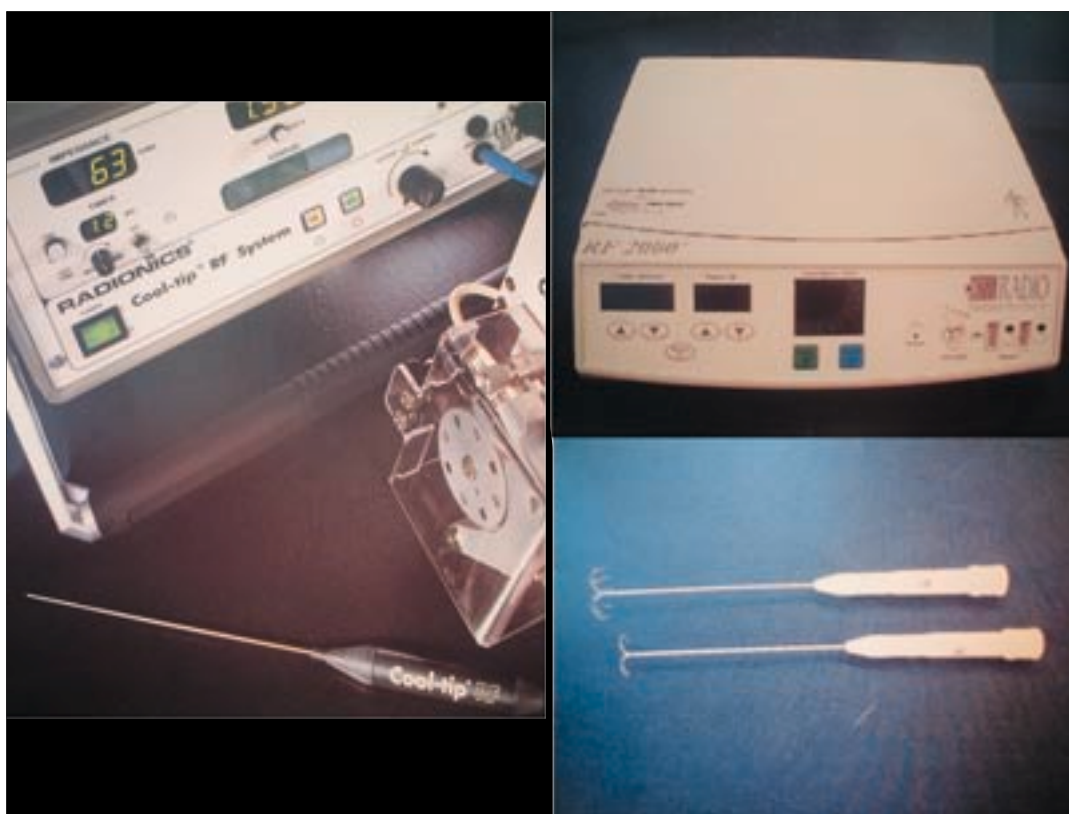


図1 RFAの装置

cool tip RF needle (左)は82病変に対して使用した。LeVeon 電極針(右)は55病変に対して使用,うち34病変に多段階展開法を用いた。

表2 対象の内訳

症例	99例	137病変
	肝細胞癌	77例 106病変
	転移性肝癌	21例 30病変
	胆管細胞癌	1例 1病変
性別	男性: 78症例	女性: 21症例
平均年齢	男性 63.7歳	女性 70.5歳
平均腫瘍数	肝細胞癌: 平均1.37個 (1~3個)	転移性肝癌: 平均1.55個 (1~4個)
平均腫瘍径	肝細胞癌: 平均3.3cm	転移性肝癌: 平均5.3cm
背景肝(肝細胞癌)	正常肝: 14症例	慢性肝炎: 35症例
	肝硬変: 57症例	

病変数: 画像検査もしくは生検にて診断したもの

病変に対して行い,集学的治療の一環としてHCC16病変,転移性肝癌13病変に対して行った。男性は78症例,女性は21症例,平均年齢は,男性63.7歳,女性70.5歳であり,腫瘍数はHCCでは1~3個(平均1.37個),転移性肝癌では1~4個(平均1.55個)であった。HCCの平均腫瘍径は3.3cmであり,3cm以下は63病変(59%),3.1cm

以上は43病変(41%),転移性肝癌の平均腫瘍径は5.3cmであり,5cm以下は18病変(60%),5.1cm以上は12病変(40%)であった。またCCCは1病変で腫瘍径は11cmであった。

HCC症例の背景肝は正常肝が13.2%であり,HCC症例以外の背景肝は全て正常肝であった。

治療

穿刺

当科では,腫瘍の局在部位に関係なく,超音波で穿刺ルートを確保できれば治療可能と考えている。ほとんどの症例は局所麻酔下に経皮的に治療を行っているが,穿刺ルートが確保できない,あるいは腸管,胆嚢の近傍で合併症の可能性が高い症例では,全身麻酔下で開腹し,術中エコー下に穿刺を行い,超音波描出困難な症例では人工胸水を用いることで穿刺ルートを確保している⁵⁾。

焼灼

Cool-tip RF システムでは、腫瘍径が 2 cm までの腫瘍であれば 2 cm の電極針を、腫瘍径が 3 cm までの腫瘍であれば 3 cm の電極針を使用し、電極針を病変中央に穿刺できれば 1 回の焼灼で十分なマージンをもって治療できる。また、3 cm 以上の大きさの腫瘍であれば、電極針を複数回穿刺、あるいは 1 回目の焼灼後、電極針を少し引き抜いたりするといった工夫によって十分な範囲を焼灼することができる。

治療終了の目安としては、通電時間、ロールオフ(RFA による焼灼によって組織が加熱脱水を生じ、インピーダンスが急激に上昇し電流が流れにくくなる状態)、超音波上のマイクロバブルの広がりで判断する。ただし、マイクロバブルの広がりが直接焼灼範囲と対応しているわけではなく、大腸や胆嚢など周辺臓器への障害が及ぶかどうかの判断材料の一つとなる。

効果判定

治療効果判定にはダイナミック CT が用いられることが多く、腎機能低下や造影剤アレルギーをもった症例では MRI での効果判定を行っている。造影早期相で造影効果が消失していること、造影後期相で造影効果のない凝固壊死領域が術前の HCC よりも大きくマージンが得られているかを確認し、治療終了、治療追加の判定を行っている(図 2)。

合併症

多くの症例で術中の疼痛を認め、肝表面付近の焼灼では特に強かった。一般的には、発熱、電極挿入に伴った肋間の脈管の損傷による血胸、腹腔内出血、胆管損傷、胆嚢炎、肝膿瘍、肝不全、胸水、腹水、皮膚熱傷などが報告されている。当科でも疼痛、発熱は頻度が高いが、肝膿瘍以外の大きな合併症は経験しておらず、比較的 safely に治療が行われていると考えている。

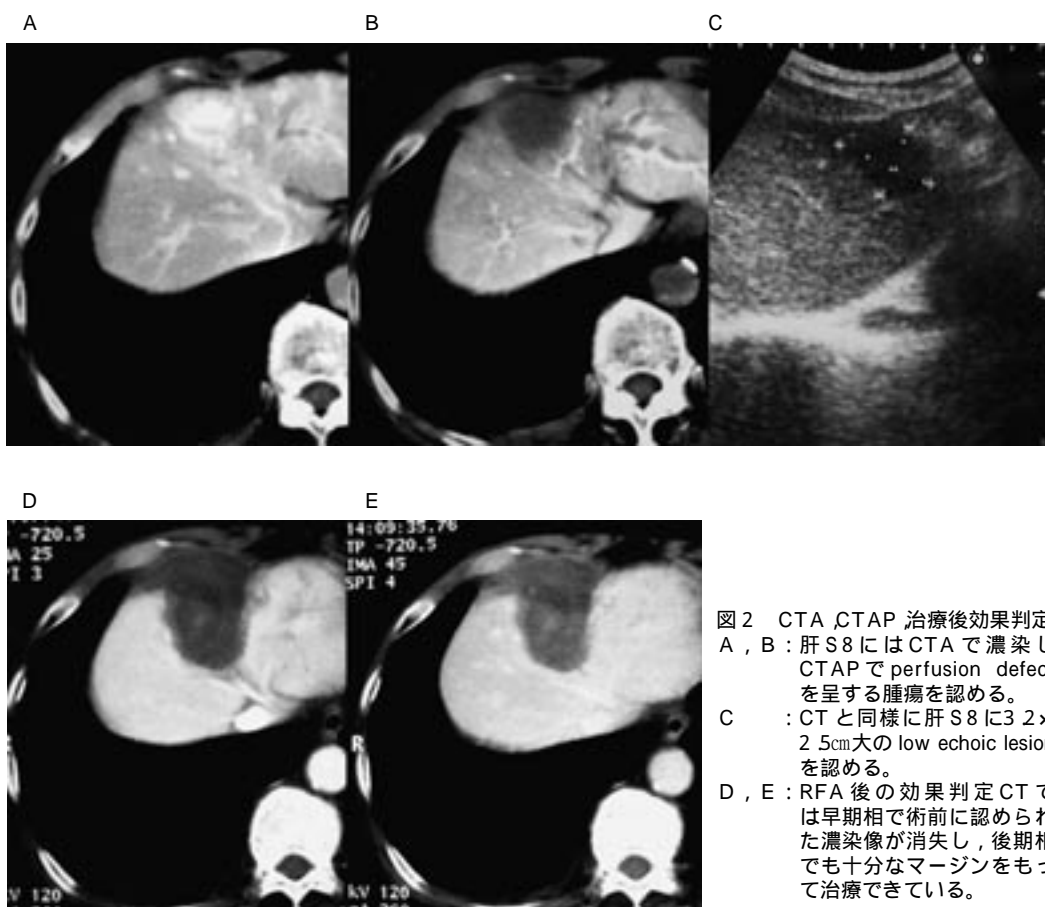


図 2 CTA、CTAP 治療後効果判定
 A, B : 肝 S8 には CTA で濃染し、CTAP で perfusion defect を呈する腫瘍を認める。
 C : CT と同様に肝 S8 に 3.2 x 2.5cm 大の low echoic lesion を認める。
 D, E : RFA 後の効果判定 CT では早期相で術前に認められた濃染像が消失し、後期相でも十分なマージンをもって治療できている。

結 果

治療セッション数は、HCCで平均1.12回、転移性肝癌で平均1.43回であった。局所治療を目的に行った107病変は治療終了後十分な局所治療効果が得られた。局所治療での平均観察期間15ヵ月において、局所再発は、HCC群で6病変(6.7%)に、転移性肝癌群で2病変(11.8%)の計8病変(7.6%)に認められたが、腫瘍径の大きな病変を含んでいることを考えると、良好な局所治療効果が得られたと考えている。また、集学的治療の一環としてRFAを行った病変は、14症例中10症例で死亡し、その平均生存期間は10ヵ月であった。10症例中3症例において肝腫瘍がその予後を決定し、適応外と考えられる症例に対してもその臨床効果は十分に期待できると考えられた⁶⁾。

おわりに

当科では、経動脈的、経皮的治療(PEI, RFA等)を個々の症例によってその適応を十分考慮し、治療を行っている。今後は、残肝の予備能を少しでも良い状態に保つため、RFA治療が重要な地位を占めると考えられる。また、転移性肝癌症例において、手術適応のない

症例であっても、RFA治療を併用することにより予後が改善できる可能性が示唆された。

以上より、更なる技術の向上と、RFAの適応拡大が今後の課題であり、外科的切除に匹敵する治療効果を目指したいと考えている。

参考文献

- 1) Rossi, S., Di Stasi, M., Buscarini, E., Cavanna, L., *et al.* : Percutaneous radiofrequency interstitial thermal ablation in the treatment of small hepatocellular carcinoma. *Cancer J. Sci. Am.*, 1 : 72-81, 1995
- 2) Yi Miao, Yicheng Ni, Jie Yu, Hao Zhang, *et al.* : An ex vivo study on radiofrequency tissue ablation : increased lesion size by using an "expandable-wet" electrode. *Eur. Radiol.*, 11 : 1841-1847, 2001
- 3) Goldberg, S. N. : Radiofrequency tumor ablation : principles and techniques. *Eur. J. Ultrasound*, 13(2) : 129-147, 2001
- 4) Livraghi, T., Goldberg, S. N., Lazzaroni, S., Meloni, F., *et al.* : Small hepatocellular carcinoma : Treatment with radio-frequency ablation versus ethanol injection. *Radiol.*, 210 : 655-661, 1999
- 5) 石川隆, 椎名秀一郎, 寺谷卓馬, 小池幸宏 他 : 横隔膜直下の肝細胞癌に対する人工胸水を用いた経皮的ラジオ波焼灼療法。 *肝臓*, 42 : 690, 2001
- 6) Curley, S. A., Izzo, F., Delrio, P., Ellis, L. M., *et al.* : Radiofrequency Ablation of Unresectable Primary and Metastatic Hepatic Malignancies. *Ann. Surg.*, 230 : 1-8, 1999

表3 結 果

平均治療回数	肝細胞癌 : 1.12回 転移性肝癌 : 1.43回
局所再発率*	肝細胞癌 : 90病変中6病変(6.7%) 転移性肝癌 : 17病変中2病変(11.8%) 計8病変(7.6%)

*RFAだけで局所治療した症例

Radiofrequency Ablation of liver tumors - preliminary report -

Katsuyoshi Tamaki¹⁾, Hiroshi Shibata²⁾, Mari Urata¹⁾, Tatsuzo Itagaki¹⁾, Atsuo Oshio¹⁾, Yoshitaka Imoto¹⁾, Kouichi Okamoto¹⁾, Yasunori Satou¹⁾, Rika Aoki¹⁾, Hiroshi Fukuno¹⁾, Hiroshi Iwaki¹⁾, Masahiko Murata¹⁾, Akemi Tsutsui¹⁾, Naoki Muguruma¹⁾, Toshiya Okahisa¹⁾, Seisuke Okamura¹⁾, Hirohito Honda¹⁾, Ichiro Shimizu¹⁾, and Susumu Itou¹⁾

¹⁾Department of Digestive and Cardiovascular Medicine, The University of Tokushima School of Medicine, Tokushima, Japan ; and

²⁾Department of Internal Medicine, Taoka Hospital, Tokushima, Japan

SUMMARY

Radiofrequency ablation (RFA) has recently been used to treat liver tumors. RFA is a safe and effective treatment of liver tumors and requires fewer treatment sessions. Between June 2000 and April 2003, hepatocellular carcinoma (77 patients with 106 lesions) and metastatic liver tumors (21 patients with 30 lesions) and cholangiocellular carcinoma (1 patient with 1 lesion) were treated with RFA. The liver tumors were treated percutaneously or during surgery under ultrasound guidance using a LeVeen needle (55 lesions) and cool tip RF needle (82 lesions).

To evaluate the response, contrast-enhanced CT scans or MRI were obtained. Most patients experienced moderate pain during RFA procedure, especially when the tumor was superficially located.

Complete necrosis was achieved in all HCCs with RFA. This result was obtained with an average of 1.12 sessions per HCC. With a median follow-up of 15 months, HCCs have recurred in 6 of 90 treated lesions (6.7%), and metastatic liver tumors have recurred in 2 of 17 treated lesions (11.8%).

We are initiating a combining RFA of hepatic malignancies with regional or systemic chemotherapy will reduce hepatic and extrahepatic recurrence rates and enhance long-term survival rates. We believe that RFA will be effective treatment to achieve in patients with unresectable metastatic liver tumors.

Key words : Radiofrequency Ablation, hepatocellular carcinoma, liver metastasis