

# 大血管再建を伴った肺癌および縦隔腫瘍切除例の検討

著者	渡辺 俊一, 小田 誠, 富田 剛治, 田沢 希久子, 尾山 佳永子, 平能 康充, 野崎 善成, 太田 安彦, 村上 眞也, 浦山 博, 渡辺 洋宇
著者別表示	Watanabe Shun-ichi, Oda Makoto, Tomita Y., Tazawa K., Oyama K., Hirano Y., Nozaki Z., Ohta Yasuhiko, Murakami Shinya, Urayama Hiroshi, Watanabe Yoh
雑誌名	胸部外科 = 日本心臓血管外科学会雑誌
巻	52
号	1
ページ	4-7
発行年	1999-01
URL	<a href="http://doi.org/10.24517/00051011">http://doi.org/10.24517/00051011</a>



## 大血管再建を伴った肺癌および縦隔腫瘍切除例の検討

渡辺 俊一 小田 誠 富田 剛治 田沢 希久子  
 尾山 佳永子 平能 康充 野崎 善成 太田 安彦  
 村上 真也 浦山 博 渡辺 洋宇\*

### はじめに

肺、縦隔腫瘍の手術においては、腫瘍あるいは転移リンパ節が縦隔大血管に浸潤する例にしばしば遭遇する。近年、手術手技や人工材料、補助循環手段等の進歩に伴い、これら縦隔大血管浸潤例に対して大血管を安全に合併切除・再建することが可能となってきており、当教室においても完全切除が可能な例に対しては積極的にこれを行っている<sup>1)</sup>。今回、上大静脈・大動脈再建を伴ったT4肺癌および悪性縦隔腫瘍切除例についての検討を行ったので報告する。

### I. 対象と方法

1973年1月から1998年5月までに教室で経験した上大静脈・大動脈再建を伴う肺および縦隔腫瘍切除例は合計44例で、男：女=36：8、年齢は24～76（平均59.3）歳であった（表1）。このうち肺癌症例が33例（扁平上皮癌20例、腺癌6例、大細胞癌4、その他3例）、縦隔腫瘍症例が11例（浸潤性胸腺腫10例、胸腺カルチノイド1例）であった。

再建臓器別にみると肺癌症例では上大静脈再建

キーワード：T4肺癌、縦隔腫瘍、大動脈合併切除、上大静脈合併切除

\* S. Watanabe, M. Oda, Y. Tomita, K. Tazawa, K. Oyama, Y. Hirano, Z. Nozaki, Y. Ohta, S. Murakami, H. Urayama (講師), Y. Watanabe (教授)：金沢大学第一外科。

表 1. 患者背景

症例数	44例
男：女	36：8
年齢	24～75(平均60.7)歳
再建血管	
上大静脈	39例
大動脈	5例
原疾患	
原発性肺癌	33例
上大静脈再建	28
大動脈再建	5
縦隔腫瘍	11例
上大静脈再建	11
大動脈再建	0

表 2. 上大静脈再建例

closs clamp	環状切除、人工血管置換術	8例
	部分切除、パッチ補填術	5例
side clamp	部分切除、形成術	26例
	計	39例

例が28例（同時期に教室で経験した肺癌切除例1,700例中の1.6%）、大動脈再建例が5例（同0.3%）であった。縦隔腫瘍切除例のうち上大静脈再建例は11例で、大動脈再建例はなかった（表1）。

術式別にみた上大静脈再建39例の内訳はcloss clampによる環状切除・人工血管置換術8例、closs clampによる部分切除・パッチ補填術5例、side clampによる部分切除・形成術26例であった（表2）。大動脈再建5例の内訳は、アンスロンチューブによる動脈間バイパス使用例が3例、

表 3. 大動脈再建例

症例	年齢・性別	組織型	cT	cN	補助循環法	再建	予後
1	63・男	Sq	4	0	アンスロンチューブ 動脈間バイパス	大動脈パッチ補填	12ヵ月癌死
2	64・男	Sq	4	0	アンスロンチューブ 動脈間バイパス	大動脈パッチ補填	28ヵ月癌死
3	59・男	Sq	4	0	アンスロンチューブ 動脈間バイパス	大動脈パッチ補填	10ヵ月癌死
4	63・男	Ad	4	1	Bio-pump 左心バイパス	大動脈パッチ補填＋ 左鎖骨下動脈グラフト置換	7ヵ月癌死
5	63・男	Sq	4	0	Bio-pump 左心バイパス	大動脈および 左鎖骨下動脈パッチ補填	8ヵ月癌死

Sq : Squamous cell carcinoma

Ad : Adenocarcinoma

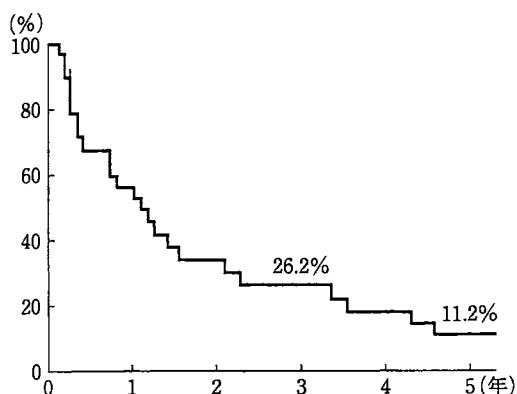


図 1. 肺癌上大動脈再建例生存曲線

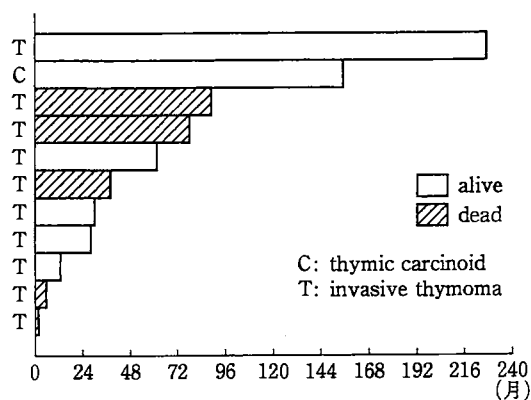


図 2. 縦隔腫瘍上大静脈再建例術後転帰

Biomedicus Centrifugal Pump 以下 Bio-pump) による左心バイパス使用例が2例であった(表3, 図3)。

なお教室では, 上大静脈置換にはリング付き expanded polytetrafluoroethylene (EPTFE) 人工血管(直径 10 mm)を, また大動脈再建にはゴアテックスまたはダクロンのパッチを用いている。

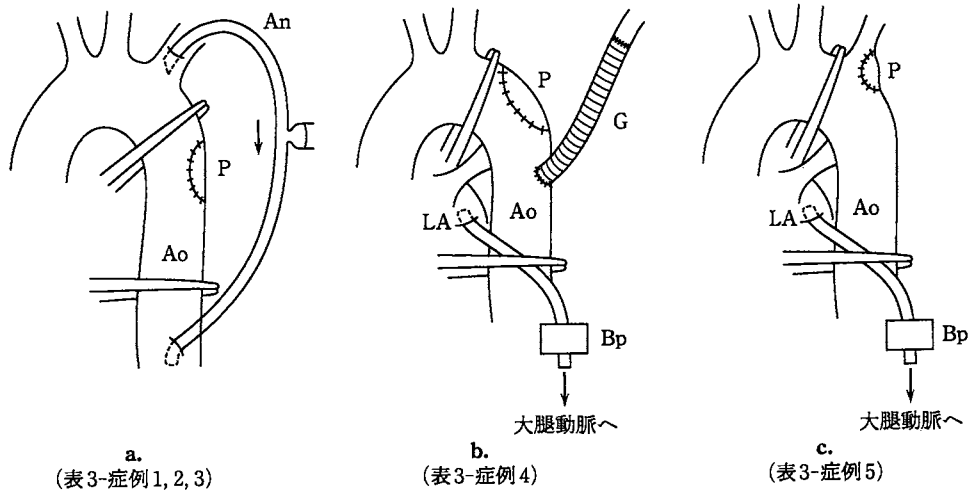
## II. 結 果

上大静脈, 大動脈再建例ともに手術死亡や術後感染症等の合併症はなく, 遠隔期にも閉塞症状を生じた症例はなかった。全体での2年以上の生存例は上大静脈再建例が39例中17例(43.6%), 大動脈再建例が5例中1例(20.0%)であった。生存率をみると上大静脈再建肺癌症例の3年生存率は26.2%, 5年生存率は11.2%であった(図

1)。大動脈再建肺癌症例は5例中4例が1年以内に死亡した(表3)。一方, 上大静脈再建縦隔腫瘍症例は11例中5例(45.5%)が5年以上生存している(図2)。

## III. 考 察

肺, 縦隔悪性腫瘍の手術においては, 腫瘍あるいは転移リンパ節が上大静脈や大動脈, 主肺動脈などの縦隔大血管に浸潤する例にしばしば遭遇する。かつてはこのような症例の予後はきわめて不良とされ, また手術手技も複雑であることから, その適応に関しては疑問視する報告も少なくなかった。しかし近年, 手術手技のみならず人工血管材料, 補助循環手段, 抗凝固剤等も大きく進歩し, 上大静脈や大動脈への浸潤例に対して大血管を安全に合併切除・再建することが可能となってきた<sup>2,3)</sup>。



Ao: 大動脈, LA: 左房, P: パッチ, G: 人工血管, An: アンスロンチューブ, Bp: Bio-pump

図 3. 大動脈再建法

a : アンスロンチューブを用いた動脈間バイパス法

b, c : Bio-pumpを用いた左心バイパス法

上大静脈再建法に関しては、一時バイパスを腫瘍および上大静脈の合併切除に先立って作成しておくことで、切除時の血行完全遮断に伴う血圧の低下や脳圧亢進等のリスクが回避されるとする報告もある<sup>4)</sup>。Nakahara ら<sup>5)</sup>は上大静脈を遮断したさいの鎖骨下静脈圧が 40 cm H<sub>2</sub>O 以上の場合に一時バイパスを置くべきと述べている。しかし教室の川瀬<sup>6)</sup>は、上大静脈を 2 時間単純遮断した場合でも脳機能は可逆的変化しか生じないことを動物実験にて証明しており、実際、当教室でも単純遮断による手術をこれまで 13 例に対し施行しているが、術後脳障害はまったく経験していない。また、一部症例において術後の顔面頸部上肢の浮腫を認めたものの、これも 1 週間以内に消退している。上大静脈再建に要する時間は 20 分ほどであり、この程度の完全遮断であれば Darteville ら<sup>7)</sup>も述べるように、臨床的には問題ないものと思われる。人工血管材料はリング付き EPTFE を当教室では用いているが、再建に必要な長さや径が容易に得られ、かつ術後狭窄による上大静脈症候群等をきたした症例もみられず、上大静脈再建に有用と考えている<sup>8)</sup>。

一方、大動脈再建においてはアンスロンチューブによる一時的バイパス造設が有用である。アン

スロンチューブは内面および血管内挿入部にヘパリンコーティングが施されており、全身のヘパリン化を行わなくても長時間にわたり抗血栓性を有し、また着脱が容易で手術時間が短縮できるなどの利点をもつ。教室ではこれを用いて左鎖骨下動脈から下行大動脈への一時的バイパスを造設したのち大動脈壁浸潤部を切除し、動脈壁欠損部はグクロンまたはゴアテックスパッチにて再建する方法を行っている<sup>9)</sup> (図 3-a)。ただし左鎖骨下動脈基部にまで浸潤が及ぶ症例に対しては、Bio-pump を用いて左房脱血、左大腿動脈送血の一時的バイパスを造設し、大動脈および左鎖骨下動脈の切除・再建を行っている (図 3-b, c)。

上大静脈、大動脈再建例ともに術死例や術後感染症等の合併症はなく、遠隔期にも閉塞による症状を生じた症例はなかった。また長期予後では上大静脈再建肺癌症例の 3 年生存率は 26.2%、縦隔腫瘍症例は 11 例中 5 例の 5 年生存を得ており、Darteville ら<sup>7)</sup>や Thomas ら<sup>10)</sup>も述べるように上大静脈再建術は積極的に考慮してもよいと思われる。一方、大動脈再建に関しては長期予後はあまり期待できないとする報告も多い<sup>11)</sup>。しかし、Tsuchiya ら<sup>12)</sup>は長期生存した例を報告しており、その手術適応については今後さらなる検討が期待

される。

### おわりに

上大静脈・大動脈再建を伴った肺および縦隔腫瘍切除例について検討した。術後感染症等の合併症はなく、遠隔期にも閉塞症状を生じた症例はなかった。これらのなかには長期予後の期待できるものもあり、大血管再建を積極的に考慮してもよいと思われた。ただし大動脈合併切除に関しては今後症例の積み重ねが必要と思われる。

### 文 献

- 1) Watanabe Y, Shimizu J, Oda M et al : Results of surgical treatment in patients with stage IIIB non-small-cell lung cancer. *Thorac Cardiovasc Surg* **39** : 50, 1990
- 2) 土屋了介 : 肺癌拡大切除の予後. *臨胸外* **7** : 440, 1987
- 3) 中山治彦, 土屋了介 : 肺癌の外科療法. *呼吸* **14** : 984, 1995
- 4) Yoshimura H, Kazama S, Asaki H et al : Lung cancer involving the superior vena cava : pneumonectomy with concomitant partial resection of superior vena cava. *J Thorac Cardiovasc Surg* **77** : 83, 1979
- 5) Nakahara K, Ohno K, Matsumura A et al : Extended operation for lung cancer invading

the aortic arch and superior vena cava. *J Thorac Cardiovasc Surg* **97** : 428, 1989

- 6) 川瀬裕志 : 上大静脈再建術における上大静脈の急性遮断許容限界に関する実験的研究. *十全医学会誌* **103** : 441, 1994
- 7) Dartevielle P, Chapelier A, Navajas M et al : Replacement of the superior vena cava with polytetrafluoroethylene grafts combined with resection of mediastinal-pulmonary malignant tumors. *J Thorac Cardiovasc Surg* **94** : 361, 1987
- 8) 浦山 博, 川瀬裕志, 川上健吾ほか : 肺・縦隔悪性腫瘍の合併切除に伴う上大静脈の expanded polytetrafluoroethylene による再建. *臨胸外* **14** : 409, 1994
- 9) 大竹由美子, 小田 誠, 清水淳三ほか : アンスロンチューブを用いて大動脈合併切除術を施行した肺癌の1例. *胸部外科* **45** : 1171, 1992
- 10) Thomas P, Magnan PE, Moulin G et al : Extended operation for lung cancer invading the superior vena cava. *Eur J Cardiothorac Surg* **8** : 177, 1994
- 11) 品田 純, 吉村博邦, 平井三郎ほか : 肺癌における大動脈壁浸潤の術前診断及び大動脈壁合併切除症例の検討. *日胸外会誌* **38** : 2300, 1990
- 12) Tsuchiya R, Asamura H, Kondo H et al : Extended resection of the left atrium, great vessels, or both for lung cancer. *Ann Thorac Surg* **57** : 960, 1994

### SUMMARY

#### Extended Resection of the Great Vessels for Primary Lung Cancer and Mediastinal Tumor *Shun-ichi Watanabe et al., Department of Surgery (I), Kanazawa University, Kanazawa, Japan*

From 1973 to 1998, we resected and reconstructed the great vessels in 44 patients with primary lung cancer or mediastinal tumor. Among them, 39 patients (28 with lung cancer and 11 with mediastinal tumor) and 5 patients (all with lung cancer) underwent reconstruction of the superior vena cava (SVC) and aorta, respectively. The SVC was repaired by expanded polytetrafluoroethylene (EPTFE) graft ( $n=8$ ), prosthetic patch ( $n=5$ ) or direct suture ( $n=26$ ). The aorta was repaired with temporary subclavian artery-descending aorta ( $n=3$ ), or left atrium-femoral artery bypass ( $n=2$ ). No complication or operative death occurred after surgery. The survival rate of the patients with lung cancer who underwent SVC reconstruction at 3 year and 5 year were 26.2% and 11.2%, respectively. Five of 11 (45.5%) patients with mediastinal tumor are alive at 5 years. We concluded that extended resection for primary lung cancer or mediastinal tumor invading the SVC is acceptable operation method for some patients.

**KEY WORDS** : T4 lung cancer/mediastinal tumor/combined resection of the aorta/combined resection of the superior vena cava