

肋骨原発軟骨肉腫の2切除例

著者	森田 克哉, 清水 淳三, 村上 眞也, 林 義信, 荒能 義彦, 徳楽 正人, 永峯 洋, 大和 太郎, 渡辺 洋宇, 水上 勇治, 安井 正英
著者別表示	Morita Katsuya, Shimizu Junzo, Murakami Shinya, Hayashi Yoshinobu, Arano Yoshihiko, Tokuraku Masato, Nagamine Hiroshi, Yamato Taro, Watanabe Yoh, Mizukami Yuji
雑誌名	胸部外科 = 日本心臓血管外科学会雑誌
巻	48
号	2
ページ	161-164
発行年	1995-02
URL	http://doi.org/10.24517/00050902

肋骨原発軟骨肉腫の2切除例

森田克哉 清水淳三 村上真也 林 義信
 荒能義彦 徳楽正人 永峯 洋 大和 太郎
 渡部洋宇 水上勇治 安井正英*

はじめに 肋骨原発の軟骨肉腫はまれである。われわれは、経皮針生検および試験切開にてそれぞれ術前診断できた肋骨原発軟骨肉腫の2例を経験したので報告する。

症 例

症例1 68歳, 男。

現病歴：早期胃癌術後，早期胆嚢癌術後，および肺気腫にて経過観察されていた。1993年4月ごろから左前胸部から左肩にかけての鈍痛を認めるようになり，近医にて左前胸部の腫瘤を指摘された(図1-a)。経皮針生検にてClass V(軟骨肉腫疑い)(図1-b)と診断され，手術の目的で当科に紹介となった。

入院時現症：左前胸部第4肋骨に30×30mmの硬い腫瘤を認め，同部に軽度の圧痛を認めた。皮膚との固定はなく，発赤等の炎症所見も認めなかった。一般血液，生化学検査では異常なく，CEA，AFP等の腫瘍マーカーも正常であった。胸部X線写真では両肺野に慢性炎症性変化による間質陰影の増強を認めたが，前胸部の腫瘤は指摘されなかった(図2-a)。胸部CT所見では左前胸壁骨軟骨接合部に存在する腫瘍陰影を認め，胸腔側は平滑であった(図2-b)。骨シンチグラム所見では左第4肋骨の腫瘍周囲に異常集積を認めた(図2-c)。

以上の所見から，左第4肋骨から発生した軟骨肉腫

と診断し，1993年6月21日に手術を施行した。

手術所見：左前胸壁腫瘍直上で皮切を行い，腫瘍の前面に達した。腫瘍は第4肋骨軟骨接合部に存在し胸壁外に膨隆していた。胸腔内は陳旧性の胸膜炎による癒着を認めた。しかし腫瘍を被う壁側胸膜と肺との癒着は容易に剝離可能であった。腫瘍縁から両側約4cmを離して第4肋骨を切除し，上下の肋間筋および壁側胸膜を肋骨に付着させて一塊として切除した。骨性胸壁欠損部は二重にしたMarlex meshで再建した。

切除標本病理所見：摘出した第4肋骨の中央に，30×20×20mmの腫瘍を認めた。内部は充実性で，石灰化は認めなかった(図3-a)。H-E染色の病理組織像では，密な軟骨細胞の増生を認め，一部に粘液変性を認めた。腫瘍は骨髓質を破壊していたが，表面への露出はなかった(図3-b)。

術後経過は良好で，術前認めた左前胸部から左肩にかけての鈍痛も消失し，第15病日に退院した。術後3ヵ月再発の徴候はない。

症例2 66歳, 男。

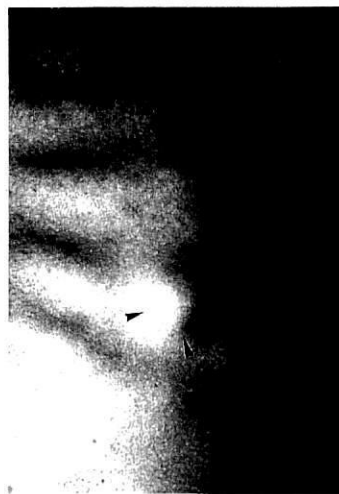現病歴：1975年4月ごろから左前胸部の腫瘤を自覚したが，無症状のため放置していた。同年9月ごろより軽度の痛みを認めるようになり，腫瘤も増大してきたため同年12月に近医を受診し，切除生検にて軟骨肉腫と診断された。

入院時現症：左前胸部に60×50mmの硬い腫瘤を認めた。胸部X線写真では前胸壁に腫瘍陰影を認めた(図4-a)。胸腔側は平滑であった。

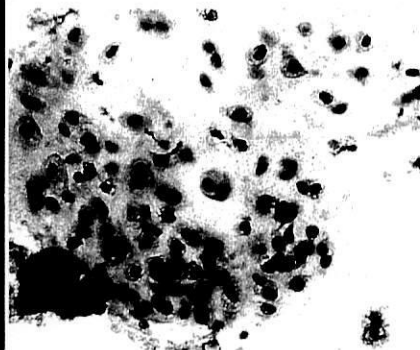
手術所見：左前胸壁腫瘍直上で紡錘形に皮切を行い，第2，第3，第4肋骨を大胸筋を付着させて胸壁全層を一塊として腫瘍を摘出した(図4-b)。

キーワード：軟骨肉腫，肋骨

* K. Morita, J. Shimizu (講師), S. Murakami (講師), Y. Hayashi, Y. Arano, M. Tokuraku, H. Nagamine, T. Yamato, Y. Watanabe (教授) <第一外科>, Y. Mizukami <病理>: 金沢大学; M. Yasui: 井波総合病院内科。

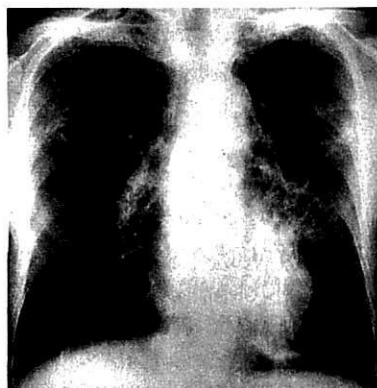


a. 術前肉眼所見

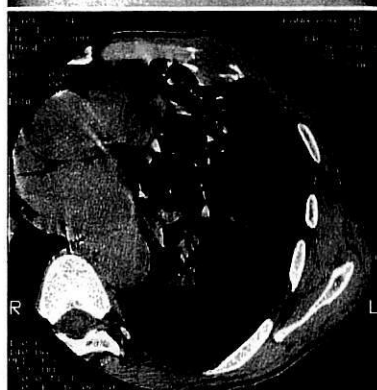


b. 生検標本 Class V (軟骨肉腫疑い)
(Papanicolaou 染色, ×100)

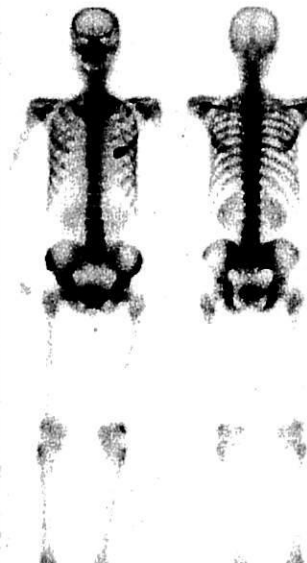
図 1. 症 例 1



a.



b.



c.

図 2. 症 例 1

- a : 術前胸部X線像
- b : 術前胸部 CT 像
- c : 術前骨シンチグラム

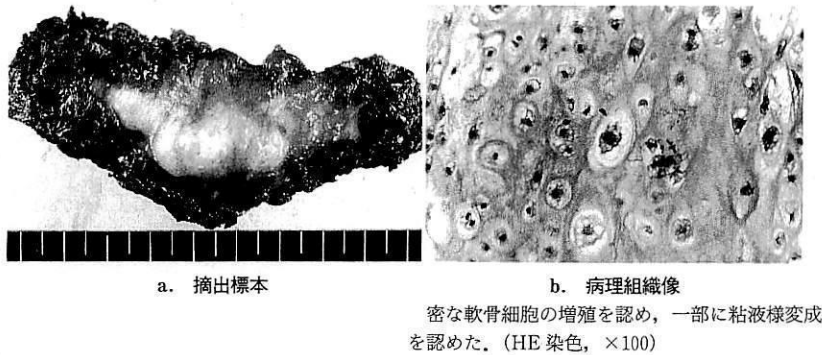


図 3. 症 例 1

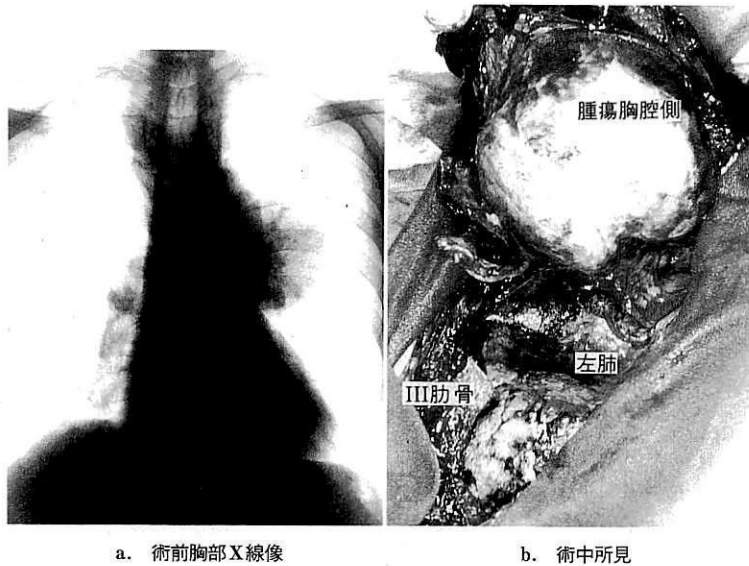


図 4. 症 例 2

切除標本病理所見：第3肋骨を中心に存在する70×50×50 mmの腫瘍を認めた。内部には一部嚢胞および石灰化を認めた。周囲軟部組織には軽度の癒着を認めるのみであった。病理組織像では軟骨基質内にとりどころに星状細胞を認めた。周囲には圧排性に発育していたが浸潤は認めなかった。術後経過は良好で第18病日に退院した。術後18年健在である。

考 察

軟骨肉腫は一般に下肢、骨盤、上肢から発生することが多く、肋骨原発の軟骨肉腫は5%程度と非常にまれである¹⁾。肋骨軟骨肉腫の好発部位は、前胸壁では骨軟骨接合部、後胸壁では肋骨角および骨頭とされて

おり²⁾、1989年に月岡ら³⁾が集計した28例の発生部位別頻度では、前胸部上位肋骨の骨軟骨移行部に多発しており、左右差は認めなかった。

初発症状は他の胸壁悪性腫瘍と同様に胸痛が多い⁴⁾。しかし腫瘍の自覚を初発症状とした場合、痛みがなく放置されたりするため巨大な腫瘍に発育するものも多く注意が必要である。症例1では腫瘍は約3 cmと比較的小さく、また痛みも軽度であったが、早期胃癌および早期胆嚢癌の術後経過を観察されていたため、比較的早期に発見されたと考えられた。しかし症例2では痛みが軽度であったため、腫瘍の自覚から診断まで約半年を要している。

術前診断のためCT、MRIなどが施行されても腫

瘍の質的診断をつけることは困難であることが多い⁴⁾。経皮針生検や組織生検が施行されることがあるがその正診率は低く、またいずれの方法でも軟骨肉腫を創に植えついたり、血中散布の可能性があるとされている⁵⁾。症例1では腫瘍が小さかったこともあり、術前の画像診断では確信が得られず、また癌の転移の可能性も否定できなかったため経皮針生検を施行した。その結果軟骨肉腫が疑われ、経過観察することなく速やかに治療方法を決定できた。

治療方法としては化学療法や放射線治療は有効率が低いとされ⁶⁾、広範囲切除が第一選択となる。とくに腫瘍から肋骨切除断端まで少なくとも3 cm以上と十分な距離を保って切除することが大切である。

広範囲切除が施行された場合、比較的良好な予後が期待できる⁷⁾。また不幸にも再発を認めた場合でも、積極的な再切除が有効であるとの報告もあり⁴⁾、慎重な経過観察が必要である。本症例では術前の骨スキャンで腫瘍周囲に異常集積を認めたため、術後の再発、転

移の早期発見に有用であると考えられた。

文 献

- 1) 全国骨腫瘍患者登録一覧表(平成2年度):国立癌センター, 東京, 1990
- 2) O'Neal LW, Ackerman LV: Cartilaginous tumors of ribs and sternum. *J Thorac Surg* 21: 71, 1951
- 3) 月岡一馬, 沖本俊明, 小泉英勝ほか: 肋骨原発軟骨肉腫の2例. *胸部外科* 42: 849, 1989
- 4) 林 賢, 成毛韶夫, 近藤晴彦ほか: 原発性悪性胸壁腫瘍の臨床病理学的検討. *日胸外会誌* 38: 1099, 1990
- 5) Teitelbaum SL, Probst JG, Goldstein MA: Massive chondrosarcoma of the chest wall; report of a case and concepts of management. *J Thorac Cardiovasc Surg* 59: 269, 1970
- 6) 荻野義郎, 石橋民生, 鶴田登代志ほか: 軟骨肉腫12症例の検討. *中部整災誌* 24: 425, 1981
- 7) McAfee MK, Pairolo PC, Bergstralh EJ et al: Chondrosarcoma of the chest wall; factors affecting survival. *Ann Thorac Surg* 40: 535, 1985

SUMMARY

Two Cases of Chondrosarcoma of Rib

Katsuya Morita et al., Department of Surgery and Clinical Pathology, Kanazawa University School of Medicine, Kanazawa, Japan

Chondrosarcoma of rib origin is rare in Japan. We treated two cases of chondrosarcoma of rib origin. Case 1: A 68-year-old man with anterior chest wall mass and chest pain was underwent aspiration biopsy in Inami General Hospital. The histological examination showed Class V. Operation was done in our department and the histological diagnosis was chondrosarcoma. The tumor was 30×20×20 mm in size arising from the left fourth rib. The defect of bony chest wall was repaired with a double layer of Marlex mesh. His postoperative course was uneventful. Case 2: 66-year-old man noticed a tumor in left anterior part of the chest 7 months ago. He was underwent incisional biopsy and the histological diagnosis was chondrosarcoma. Radical resection was performed. The tumor was 70×50×50 mm in size arising from the left rib. His postoperative course was uneventful.

KEY WORDS : chondrosarcoma/rib