

経皮肺生検にて確定診断を得た肺クリプトコッカス症の1例

著者	荒能 義彦, 清水 淳三, 村上 眞也, 林 義信, 小林 孝一郎, 関戸 伸明, 森田 克哉, 富田 重之, 渡辺 洋宇, 楠 洋子
著者別表示	Arano Yoshihiko, Shimizu Junzo, Murakami Shinya, Hayashi Yoshinobu, Kobayashi Ko-ichi, Sekido Nobuaki, Morita Katsuya, Tomita Shigeyuki, Watanabe Yoh, Kusunoki Yoko
雑誌名	胸部外科 = 日本心臓血管外科学会雑誌
巻	47
号	5
ページ	417-419
発行年	1994-05
URL	http://doi.org/10.24517/00050899



経皮肺生検にて確定診断を得た肺クリプトコッカス症の

1例

荒能義彦 清水淳三 村上真也 林 義信
 小林孝一郎 関戸伸明 森田克哉 富田重之
 渡辺洋宇 楠 洋子*

はじめに クリプトコッカス症は、日和見感染症として重篤な基礎疾患に続発することが多い。今回、われわれは糖尿病を基礎疾患にもつ症例の胸部異常陰影に対し、経皮肺生検を行い肺クリプトコッカス症と確定診断された1例を経験したので報告する。

症 例

症 例 53歳，男。

主 訴：血痰。

既往歴：35歳より糖尿病・高血圧を指摘されているが、治療は受けていない。

生活歴：6年前よりオウム飼育歴がある。

現病歴：1990年6月より血痰を認め羽曳野病院を受診したところ、胸部X線写真上、左上肺野に異常陰影を指摘された。画像診断および経気管支的肺生検で確定診断が得られなかったため、経皮肺生検を施行した。クリプトコッカス症との診断が得られ、約半年間の抗真菌剤の投与を受けていたが、陰影の改善を認めないため、1991年4月当科紹介入院となった。

入院時現症：血圧170/100 mmHg、空腹時血糖247 mg/dl と高血圧・高血糖を認めた。ほかには、ツベルクリン反応が15×20/30×35 mm と強陽性である以外、異常所見はなかった。クリプトコッカス抗原価は、陰性であった。

胸部X線所見：左肺尖部に空洞形成を伴う径約2.5 cmの結節状陰影が認められた(図1)。

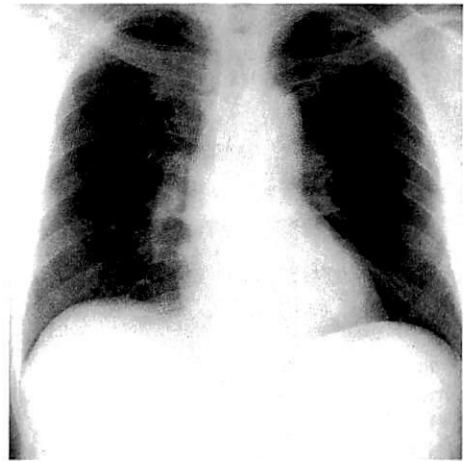

図1. 胸部単純X線像

胸部断層撮影所見：左上葉に空洞形成性の境界明瞭な腫瘤が認められた。血管・気管支の関与は認められなかった(図2)。

胸部CT所見：左S¹⁺²に腫瘤が認められた。壁は厚く、内腔は不整であるが、液体貯留などは認められなかった。縦隔リンパ節では、大動脈傍リンパ節が約1 cmと軽度腫大していた(図3)。

生検病理所見：PAS染色では、中心部が透明で周辺が強く染色されているクリプトコッカス菌体が認められた(図4-a)。

以上より、肺クリプトコッカス症と診断されたが、半年間の抗真菌剤投与が無効であり、肺癌合併の可能性が否定できないため、手術を施行した。

手術所見：左後側方切開、第5肋骨床にて開胸した。胸水はなく、軽度の癒着のみ認められた。腫瘤はS¹⁺²末梢に存在しており、上葉肺部分切除術を施行

キーワード：経皮肺生検，肺クリプトコッカス症

* Y. Arano, J. Shimizu (講師), S. Murakami, Y. Hayashi, K. Kobayashi, N. Sekido, K. Morita, S. Tomita, Y. Watanabe (教授)：金沢大学第一外科；Y. Kusunoki：羽曳野病院内科。

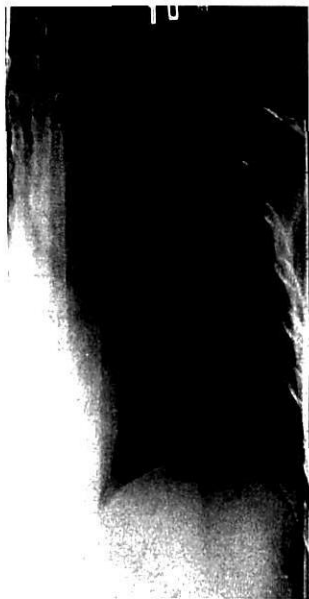

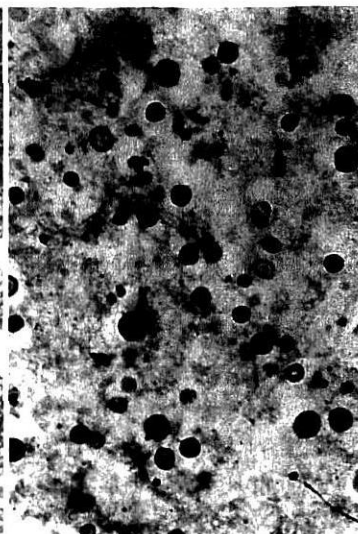
図 2. 胸部断層像

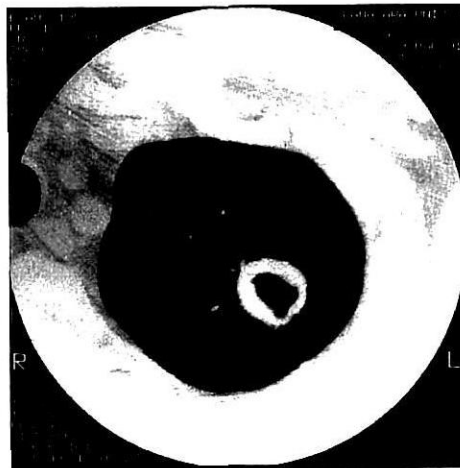
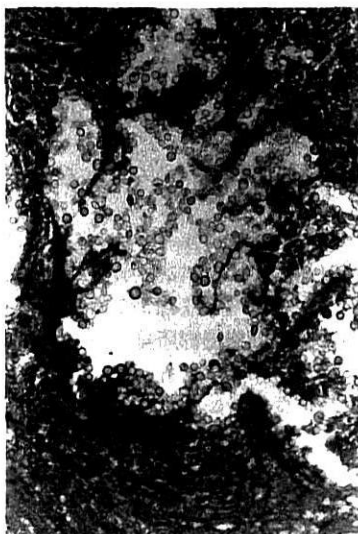
図 3. 胸部 CT スキャン



a. 生検組織標本(PAS 染色, $\times 100$)



b. 病理組織標本(Grocott 染色, $\times 400$)

図 4.

した。術中迅速病理標本では、悪性所見はみられなかった。

摘出標本：胸膜下に約 $2.2 \times 2.0 \times 1.8$ cm 大の中央部に空洞をもつ乾酪壊死病変が認められた。

病理組織所見：Grocott 染色では、クリプトコッカス菌体が認められ、肺クリプトコッカス症と確定診断された(図 4-b)。

術後経過は良好で、患者は第 18 病日で退院した。以後外来にて経過観察中であるが、術後 2 年経過した現在、健在である。

考 察

クリプトコッカス症は、*Cryptococcus neoformans* という本来弱毒性の菌体による感染症で、免疫不全患

者に対する日和見感染症として重篤な病態を引き起こすことが知られていた。しかし、最近では免疫不全を背景としない原発性クリプトコッカス症の報告例も増加してきている^{1,2)}。

肺クリプトコッカス症の診断には、血清クリプトコッカス抗原価が有効との報告³⁾があるが、自験例のように陰性である場合もあり、確定診断には組織診が必要である。以前は大部分が開胸肺生検により診断されていたが、最近では気管支鏡を用いた、経気管支的肺生検 (TBLB) により診断されたとの報告例も散見されている⁴⁾。しかし、病変が肺末梢に存在する場合は、鉗子が病変に到達しないこともあり、必ずしも全症例が気管支鏡での確定診断が可能なのではない。

われわれの症例も、気管支鏡検査では診断に至らず、最終的には経皮肺生検により確定診断された症例であった。経皮肺生検による診断の報告は自験例が初めてであるが、菌体の播種などの合併症の発生もなく、安全に行いえた。今後は、肺末梢病変の場合には積極的に応用すべき手技と思われた。

治療としては、未治療での自然治癒例もあることから⁵⁾、1ないし2ヵ月間経過観察すべきとの報告⁶⁾もあるが、全身播種の危険もあり、われわれは他の報告^{4,7)}と同様に、以下の方針で治療に臨んだ。すなわち、肺癌を否定できない症例にはなんらかの方法 (開胸生検を含む) で組織診を得、クリプトコッカス症との確定診断を得た症例には最初に化学療法を施行、その効果がなければ手術を施行するという方針である。

本症例では6ヵ月間の化学療法による効果がみられないこと、糖尿病を背景疾患にもち、易感染性であるため髄膜炎等の重症感染症に発展する可能性が高いこと、また肺癌の合併も否定できなかったことから手術を施行し、良好な結果を得た。

おわりに 経皮肺生検にて、肺クリプトコッカス症と確定診断された1例を経験した。本症は開胸肺生検、TBLBにより、確定診断されることが多いが、本症例の診断には経皮肺生検が有効であった。

文 献

- 1) 高橋雄司, 衛藤寿仁, 近藤哲理ほか: 原発性肺クリプトコッカス症の1自験例と本症本邦41例の検討。呼と循 28: 1007, 1980
- 2) 菊池弘毅, 山本朝子, 平賀洋明ほか: 原発性肺クリプトコッカス症。日胸臨 45: 894, 1986
- 3) 前田重一郎, 田村伸介, 波田寿一ほか: 血清クリプトコッカス抗原価が高値を呈した多発性空洞形成の1症例。日胸疾会誌 27: 1330, 1989
- 4) 松田良平, 樋田豊明, 杉浦孝彦ほか: 経気管支肺生検にて確認した原発性肺クリプトコッカス症の1例。気管支学 13: 193, 1991
- 5) 本間聡起, 水越和夫, 福井俊夫ほか: 自然治癒した原発性肺クリプトコッカス症の1例。日胸疾会誌 27: 825, 1989
- 6) Hammerman KJ, Powell KE, Christianson CS et al: Pulmonary cryptococcosis; clinical forms and treatment. Am Rev Respir Dis 108: 1116, 1973
- 7) 畠山純一, 大久保哲之, 朝田政克ほか: 原発性肺クリプトコッカス症の1例。胸部外科 42: 853, 1989

SUMMARY

A Case of Pulmonary Cryptococcosis Diagnosed by Percutaneous Lung Biopsy

Yoshihiko Arano et al., The First Department of Surgery, Kanazawa University School of Medicine, Kanazawa, Japan

A 53-year-old male was admitted with complaint of bloody sputum. The chest X-ray film revealed a solitary round mass with cavity formation in the left upper lung field. A diagnosis of pulmonary cryptococcosis was made by the percutaneous lung biopsy.

As his chest X-ray film did not improve even by administration of antimycotic agents for 6 months, he underwent partial resection of left upper lobe.

Thus, the percutaneous lung biopsy was a significant procedure for the definitive diagnosis of this case.

KEY WORDS : percutaneous lung biopsy/pulmonary cryptococcosis