

## 腎細胞癌の脊椎転移の治療経験

著者	南部 浩史, 川原 範夫, 小林 忠美, 赤丸 智之, 村田 淳, 富田 勝郎
雑誌名	日本脊椎脊髄病学会雑誌 = The journal of the Japan Spine Research Society
巻	12
号	1
ページ	250-250
発行年	2001-04-27
URL	<a href="http://hdl.handle.net/2297/3924">http://hdl.handle.net/2297/3924</a>

## 腎細胞癌の脊椎転移の治療経験

南部浩史, 川原範夫, 小林忠美, 赤丸智之, 村田 淳, 富田勝郎  
金沢大学整形外科

【目的】腎細胞癌の骨転移に対する放射線療法や抗癌剤投与は無効であり, cytokine療法も奏効していない。一方骨転移の発育は緩徐な場合が多いため, ADL向上という点から外科的治療の成績が必要とされてきた。腎細胞癌の脊椎転移に対する治療経験をもとに, 術式選択, 手術適応について検討した。【方法】1990年からの10年間に腎細胞癌の転移性脊椎腫瘍に対し外科的切除を施行した14例, (平均年齢: 61.9歳, 男性10例, 女性4例)を対象とした。腫瘍局在高位は頸椎2例, 胸椎8例, 腰椎4例であった。腎細胞癌の治療後に脊椎転移が診断された症例が10例, 腎細胞癌の診断時既に脊椎転移が存在した症例が4例であった。術式は脊椎全摘術が11例, 腫瘍掻爬および固定術が2例, 後方除圧固定が1例であった。【結果】14例中全症例に術後に疼痛の改善を認めた。また術前に神経症状を認めた8例中5例に術後に神経学的所見の改善を認め, 3例は不変であった。脊椎への単発性骨転移の8例は術後生命予後が良好であり(平均42.0 ± 31.7ヶ月), 多発性骨転移や主要臓器転移を合併する6例は不良であった(6.5 ± 2.8ヶ月)。特に術前にCRPや血沈値の高かった4例は全て多発性骨転移や主要臓器転移を有し, 術後生命予後が短かった(平均5.4 ± 2.8ヶ月)。【考察】腎細胞癌の骨転移は泌尿器科的な病期分類では進行病期に分類されるが, 発育様式からslow growing typeとrapid growing typeに大別されるため, これらの病期分類を用いた生命予後の評価は難しい。今回の検討では単発性脊椎転移例の術後生命予後は良好であり, 多発性骨転移例や主要臓器転移を伴う症例は不良であった。術前の血液学的炎症反応が陰性であった症例の術後生命予後は良好であったが, 高かった症例は全て多発性骨転移や主要臓器転移を伴う症例に相当し, 術後生命予後は有意に短かった。以上より, 術後生命予後が良好なslow growing typeの因子として, 1)骨転移が単発性である, 2)主要臓器への転移がない, 3)術前の血液学的炎症反応が陰性である, の3点が挙げられる。一方, 多発性骨転移や主要

臓器転移を伴う症例や血液学的炎症反応の高い症例後不良なrapid growing typeであると思われた。腎細胞癌の骨転移に対し有効なadjuvant therapyがないため局所コントロールの手段である外科的切除を推奨報告は多いが, 掻爬術を行った場合には局所再発が多いとされている。そこでslow growing typeの単発性骨転移症例には長期生命予後が望まれるので, 良好な局所コントロールを目的としたTotal en bloc Spinectomyをはじめとする腫瘍学的根治切除が適切であり, rapid growing typeの症例に対して短中期の局所コントロールを目的とした手術やsupportive careが適切であると考えた。

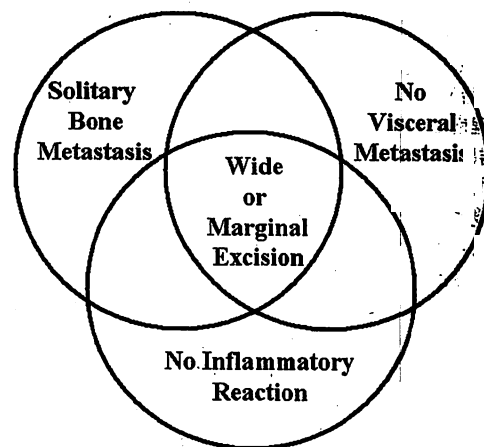


図1 indication of wide or marginal excision

Surgical management and prognosis of metastatic renal cell carcinoma of spine

K. Nambu, et al.

Key words : renal cell carcinoma, metastasis to spine, prognosis