骨スキャンで診断可能であったマッサージ後の骨折

渡辺　直人　　前田　敏男　　多留　淳文

要　旨

マッサージ，徒手整復によって，かえって骨折を起こしてしまった2例を経験した。骨スキャンは診断に有用であると考えられた。

はじめに

近年，マッサージや徒手整復等の治療が種々の痛みに対して広く施行されている。しかし，手軽に受けられるシステムであるから，理学的検査が充分に行なわれない場合もあり，そのためそれに伴なうトラブルが発生しても不思議はない。今回は，気軽に受けたマッサージによってかえって骨折を招いてしまった2例を骨スキャンによって診断し得たので報告する。

症　例

症例 1　患者は，66歳男性。主訴は右胸部背部痛。既往歴は，間質性肺炎，慢性関節リウマチ。現病歴は，昭和57年慢性関節リウマチにて，非ステロイド系鎮痛剤の治療を受ける。昭和58年6月咳，痰持続するため，間質性肺炎にてステロイド（メドロール2 mg）持続投与を受ける。10月呼吸困難となり間質性肺炎増悪にてステロイド（メドロール6 mg）増量される。昭和59年3回背部痛出現し，さらにステロイド（メドロール4 mg）持続投与を受ける。4月，背部痛改善目的で，脊椎矯正術を3度受ける。それ以後背部痛増悪したため来院。

5月，胸椎及び肋骨のX線写真では，明らかな異常所見は認めなかった。骨スキャン（Fig. 1）では，胸椎，腰椎，肋骨に多発性に異常集積を認めた。その集積状況より，多発性骨転移が疑われた。原発巣に対する精査を行なったが骨転移を支持する

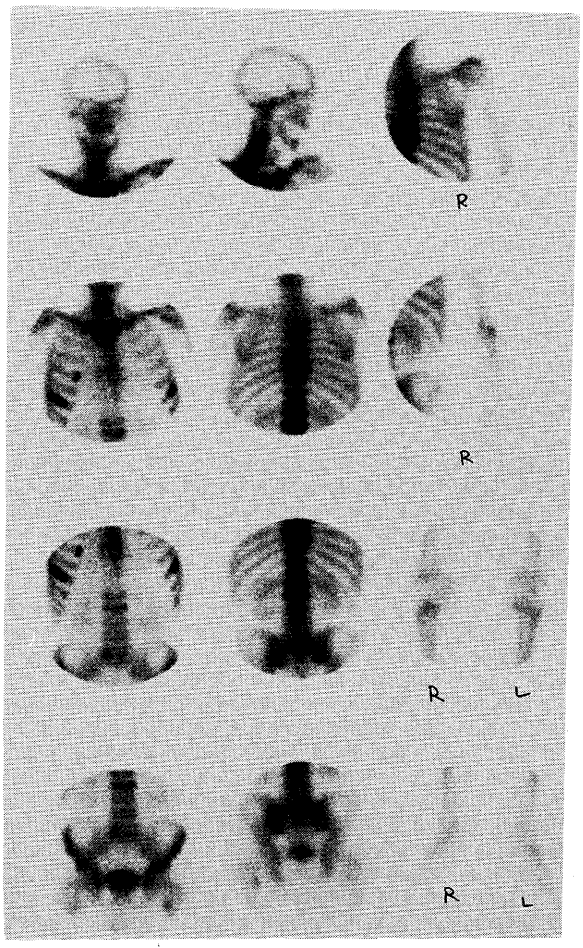

Fig. 1　Bone scirtigraphy reveals multiple abnormal foci of increased acitivity in thoracic, vertebral spines and costal bones.

Detection of bone fracture after body massage on ^{99m}Tc- MDP bone scintigraphy

Naoto Watanabe, Toshio Maeda, Atsufumi Taru.

Eijukai Hospital
映寿会病院　〒920 金沢市南新保ル53

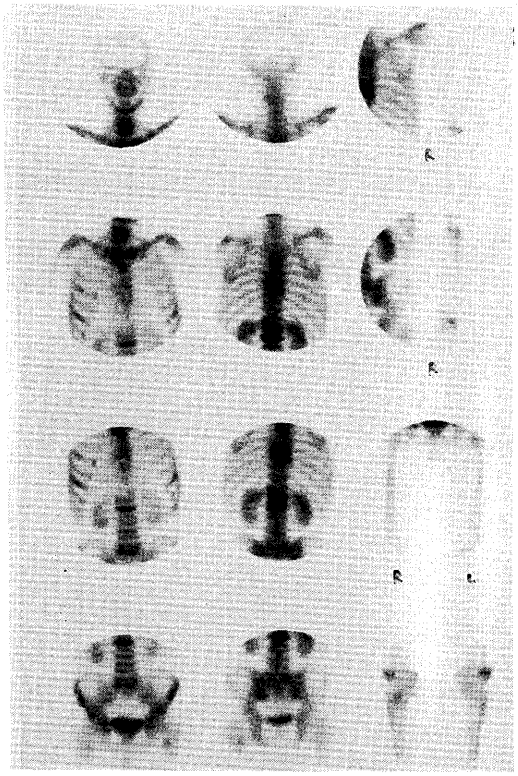

Fig. 2 Bone scintigraphy shows that the abnormally increased activity become decreased.

所見はなかった。経過を追うと症状は軽快傾向を示した。7月，骨スキャンは（Fig. 2），以前に比して，異常集積は減少した。前回と今回の骨スキャンを比較してみると，病変はマッサージによる骨折と診断された。

症例 2 患者は 60 歳女性。主訴は右腰部下肢痛。現病歴は慢性関節リウマチにて入退院をくり返している。入院前に，全身マッサージを受けたが，主訴は改善しないため入院した。胸部 X 線写真では，右第 4 肋骨及び左第 7 肋骨の骨折を認めた。骨スキャン（Fig. 3）では，肋骨に多発性に異常集積を認めた。他に外傷の既往がないことから，マッサージによる骨折と診断した。

考 察

外傷性の骨折を診断する場合，受傷部位によっては，骨スキャンの方がX線写真よりも遙かに優れていると考えられている[1]。今回の 2 例では，痛みを除去する目的で行なわれたマッサージによりかえって症状は増悪し，その原因が骨スキャンにて多発性の骨折であると判明し，骨スキャンの有用性を認めたので報告した。現在，マッサージは，様々な治療目的を持つ手軽にできる治療法として定着している。しかし，対象となる患者が，余りにも多様なため，対応に苦慮する場合も発生しうることは否定できない。そういう意味で，本例は，痛みに対するマッサージ療法は，患者の状態を良く把握して慎重な注意のもとに施行する必要があるという警鐘となろう。

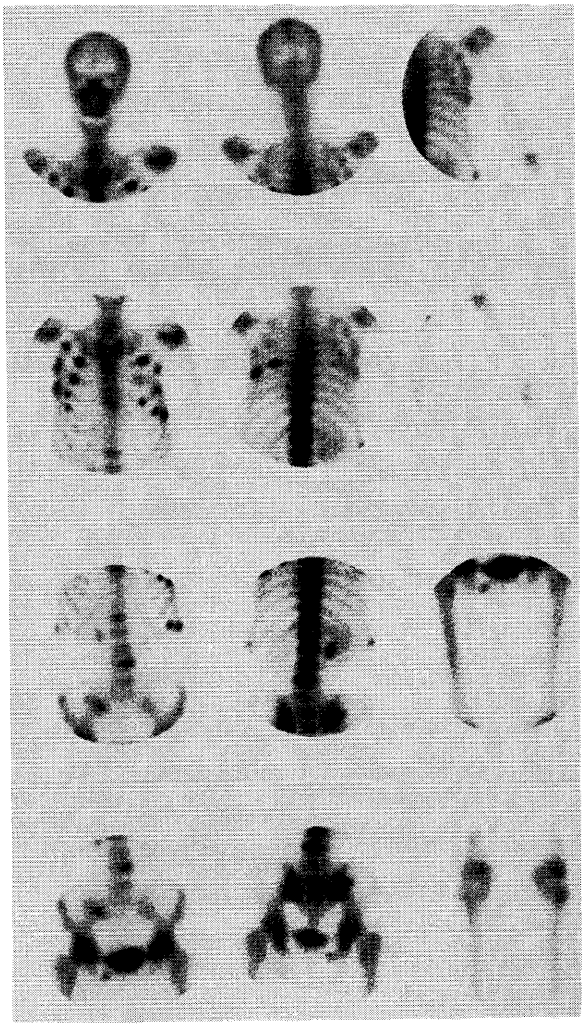

Fig. 3 Bone scintigraphy reveals multiple abnormal foci of increased acitivity in costal bones.

文 献

1) K. Hisada, Y. Suzuki and M. Iiromi. Technetium 99m pyrophosphate bone imaging in the evaluation of trauma. Clinc. Nucl. Med. **1**: 18-25, 1976