

# 低コスト・低被ばくポータブルX線肺機能イメージング（診る聴診器）の開発

|     |   |
|-----|---|
| 著者  | 田中 利恵, 真田 茂   |
| 雑誌名 | 医用画像情報学会雑誌 = Medical Imaging and Information Sciences                           |
| 巻   | 31  |
| 号   | 2   |
| ページ | xiii-xvii   |
| 発行年 | 2014-01-01  |
| URL | <a href="http://hdl.handle.net/2297/39695">http://hdl.handle.net/2297/39695</a> |

doi: 10.11318/mii.31.xiii

# 低コスト・低被ばくポータブルX線肺機能イメージング (診る聴診器)の開発

田中 利恵, 真田 茂

金沢大学医薬保健研究域保健学系 〒920-0942 石川県金沢市小立野 5-11-80

Development of low-cost and low-dose portable functional X-ray imaging  
“Visual stethoscope”

Rie Tanaka, Shigeru Sanada

School of Health Sciences, College of Medical, Pharmaceutical and Health Sciences,  
Kanazawa University 5-11-80 Kodatsuno, Kanazawa, Ishikawa 〒920-0942 Japan

**Abstract:** Dynamic chest radiography with computer analysis is expected to be a new type of functional imaging system, which can quantify and visualize cardiopulmonary function on dynamic chest radiographs, such as diaphragm motion, heart wall motion, pulmonary ventilation, and blood circulation. We will first introduce the background, imaging methods, and then image analysis methods for each evaluation item. We pay particular attention to interframe subtraction and mapping technique, which play a critical role in the evaluation of pulmonary ventilation and blood circulation. We also discuss features, future perspectives, and issues related to dynamic chest radiography on the basis of preliminary clinical study.

## Key words

Dynamic chest radiography, flat-panel detector (FPD), functional imaging, quantitative analysis, pulmonary ventilation, pulmonary blood flow

## 1. はじめに

X線イメージングによる肺機能評価は、多くの研究者によって試みられてきた。1970年代には、Autofluoroscope ラインスキャンによる肺血流及び肺換気評価や、Fluorodensitometry や Videodensitometry による局所肺換気及び横隔膜動態評価が行われた[1,2]。1980年代に入ると、I.I.-X線TVシステムによる手法が主流になった[3]。これらは、簡便に機能情報が得られる画像

検査法としてその有用性が示されたが、画質や撮像視野の制約のため実用化には至らなかった。その後、2002年に広い撮像視野での動画撮影を可能にするフラットパネルディテクタ (FPD) が製品化され、デジタル画像処理の強みを生かした新しい機能イメージングシステムとしても期待されている。特に、胸部X線動画像には生命維持に必要な呼吸器や循環器の情報が投影されており、呼吸過程を撮影した胸部X線動画像

からは、横隔膜動態、心機能、肺換気および肺血流などの機能情報が得られる。本稿では動画対応 FPD による X 線肺機能イメージングについて、現時点における研究成果を紹介し、将来展望と課題について解説する。

## 2. 胸部 X 線動態撮影 (Dynamic chest radiography)

動画対応 FPD 搭載デジタル X 線透視撮影システムを用いることで、大視野で歪みのない胸部動画像を取得することができる。機能を正しく評価するためには、①限られた時間内に機能評価に必要な一連の動きを撮影すること、②その再現性を保つこと、が重要である。そこで、オートボイスシステムの利用と撮影前の練習が推奨される。また、被検者の協力を得ることが不可欠なため、撮影の目的や方法を説明することが重要である。被検者の総被曝線量は、撮影時間、撮影フレーム、撮影距離 (Source to Image Distance: SID) を調節することで、国際原子力機関 (IAEA) の定める単純 X 線撮影ガイダンスレベルの 1.5 倍~2 倍となるように設定することも可能である[4]。胸部動画像から心肺機能を評価するには、吸気、呼気、息止めの 3 位相が必要である。肺機能評価には努力呼吸過程を撮影する必要があり、それには 10 秒程度の撮影時間が必要となる。また、心機能評価には 10 フレーム/秒 (frame per second: fps) 程度の撮影レートが望ましい。

## 3. 横隔膜動態の定量化

従来の単純写真では、横隔膜の形や位置といった形態情報から肺機能が評価されて

いる。例えば、慢性閉塞性肺疾患 (COPD) では肺の過膨張のため、健常者に比べ横隔膜が平坦になり、またその位置も低くなる[5]。呼吸過程を撮影した胸部 X 線動画像からは、形態情報に加え、横隔膜の移動方向や移動量も得られるようになる。さらに、撮像視野の大型化により、左右の横隔膜を同時に評価できるようになった。移動方向からは横隔膜神経麻痺の奇異運動が診断され、変化過程からは、病態評価 (閉塞性肺障害、拘束性肺障害) が可能である。さらに、動画像の呼吸位相を推定することもできる。図 1 に横隔膜移動量を算出するための計測点を示す。1 フレーム目では、4 つの計測点 (左右の肺尖部の頂点および横隔膜ドームの一点) をエッジ検出により決定する。2 フレーム目以降は、テンプレートマッチングにより計測点を追跡する[6,7]。肺尖部-横隔膜間距離の変化量が、横隔膜移動量になる。横隔膜動態の異常は、正常値との比較や、同一被検者における左右での比較により検出可能である[8]。

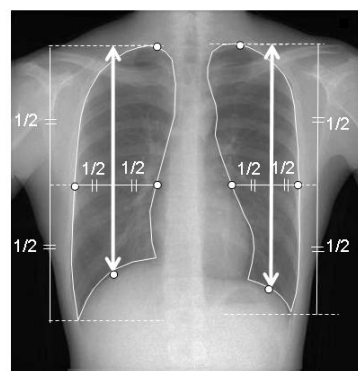


Fig. 1 横隔膜移動量の計測 (文献 21 より)

## 4. 心機能評価

静止画像から心機能を評価する指標の 1 つに心胸郭比 (CTR) がある。心臓と胸郭

の幅の比として算出され、50%以上が心肥大、心機能に異常ありとされている。X線動画像からは、左室移動量を計測し、その移動量から心機能が評価される[9]。さらに、動画像の心拍位相を推定することもできる。また、動画の時間軸方向を奥行きとした時空間断層像を作成することで、機能情報を1枚の画像に集約することが可能となる[21]。横断からは心壁運動を、矢状断からは横隔膜運動が評価される。

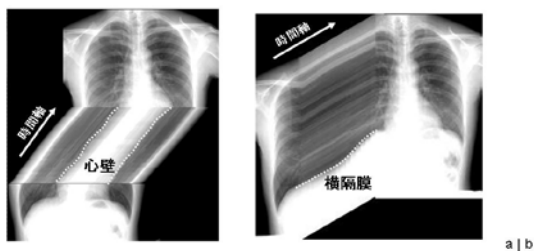


Fig. 2 時空間横断像 (a) 横断像には心壁運動、  
(b) 矢状断には横隔膜運動が集約される。  
(文献 21 より引用)

## 5. 肺換気および肺血流評価

### 5.1. 評価対象

胸部 X 線動画像には、肺換気が X 線透過性 (=ピクセル値) の変化としてあらわれている[10-13] (図 2)。これは、呼吸により単位容積あたりの肺血管および気管支密度が変化するためである。呼吸過程を撮影した胸部 X 線動画像の肺野内で計測したピクセル値を図 3 に示す。呼気で X 線透過性が低下 (=ピクセル値は増加) し、呼気で X 線透過性が上昇 (=ピクセル値は減少) しているのが分かる。従って、ピクセル値の呼吸性変化量を計測することで、肺の相対的な含気量を間接的に評価できると考えられる。また、胸部 X 線動画像には、血流動態も X 線透過性 (=ピクセル値) の変化

としてあらわれている。図 3 において、心電図に同調して小刻みに変化する成分が、心拍に伴う血流性変化である。これは、心拍出により単位容積あたりの肺血液量に変化する (成人男性の平均的な肺内血液量=400~500ml, 拍出量に伴う変動量=75ml) ためである。従って、ピクセル値の血流性変化量を計測することで、肺の血流動態を間接的に評価できると考えられる。ただし、本法が計測しているのは、肺胞レベルで行われているガス交換や肺血流そのものではなく、それらに関連する相対的なパラメータであることを留意しなければならない。

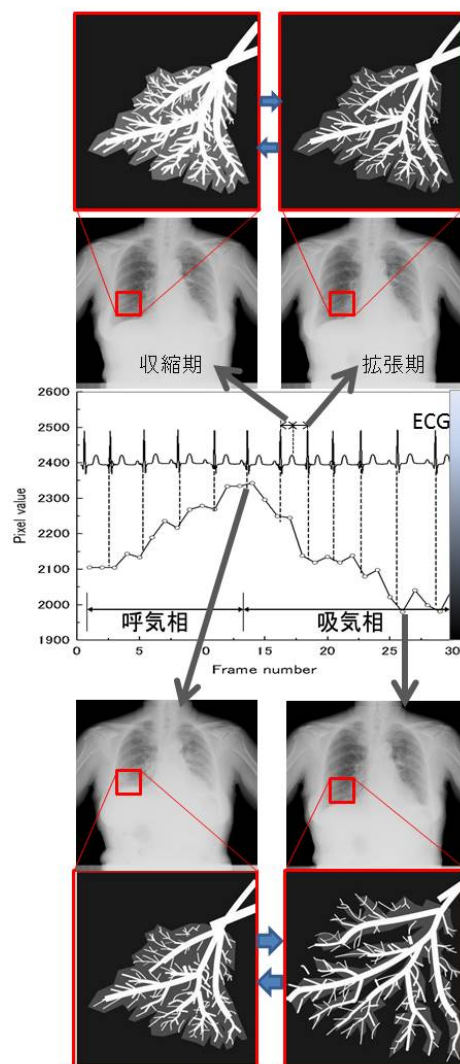


Fig. 3 ピクセル値の呼吸性/血流性変化

## 5.2. 定量化と可視化

肺血流および肺換気によるピクセル値の変化は微小であり、肉眼での評価は極めて困難である。そこで、フレーム間差分および差分値の可視化が有用である。図4は1心拍のピクセル値の血流性変化量を可視化したマッピング画像である。心室収縮期には血液が心室から送り出される様子を、心室拡張期には、血液が心室に流入する様子をとらえることができる。図5に呼吸器疾患症例（嚢胞性肺気腫，31M）の吸気過程の2フレーム間差分で作成したマッピング画像を示す。肺シンチグラフィ上で確認される肺換気障害部は、ピクセル値変化量の減少領域として描出されている。

図6にマッピング画像作成アルゴリズムを示す。まず、肺野領域を認識後、横隔膜動態から呼吸位相を推定し、呼吸位相と息止め位相の画像に分ける[19,20]。呼吸位相の画像からは肺機能が、息止め位相の画像からは心機能がそれぞれ評価される。フレーム間差分を行い、算出した差分値をその値の大きさに応じて表示することで、図4-5に示すような新しい機能画像の提供が可能になる。健常者の肺換気および肺血流分布は左右対称であり、立位では肺基底底部ほど大きくなる傾向がある[14,15]。したがって、正常分布からの逸脱、同一被検者における左右肺での比較、経時変化の有無などにより、異常は検出される。しかしながら、差分画像上に発生する肋骨陰影のアーチファクトが解析精度を低下させた（図5b）。この問題を解決したのが、次に紹介する肋骨陰影低減（Bone Suppression: BS）処理である。

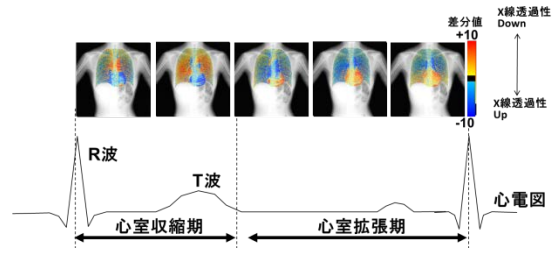


Fig. 4 1心拍のピクセル値の血流性変化量を可視化した肺血流マッピング画像（22F，正常）

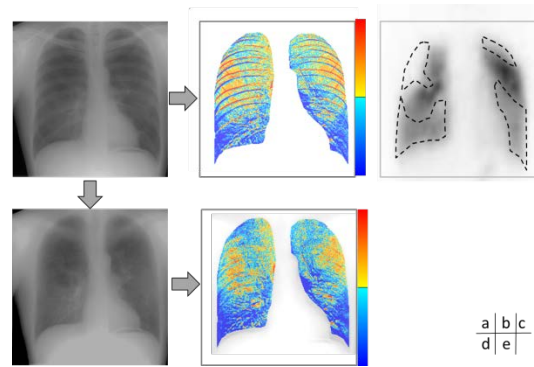


Fig. 5 吸気過程の2フレーム間差分で作成した肺換気マッピング画像（31M，嚢胞性肺気腫）(b)オリジナル画像とその肺換気マッピング画像，(c)肺シンチグラム（ $^{99m}\text{Tc}$ -Gas），(d) (e)肋骨陰影低減画像とその肺換気マッピング画像

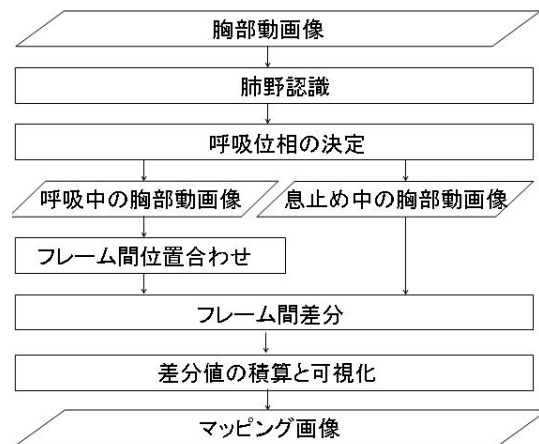


Fig. 6 画像解析アルゴリズム(文献21より引用)

## 6. 肋骨陰影低減処理の動画応用

肋骨陰影低減 (BS) 処理は、胸部 X 線写真における肺結節の検出精度向上を目的に開発された画像処理技術である [22]。米国では既に臨床実用され、肺結節の検出率が 16.8% 向上したとの報告もある [23,24]。図 7 に BS 処理で作成した軟組織動画と骨動画を示す (Clear Read Bone Suppression, Riverain Technologies)。図 5de に、軟組織動画とその肺換気マッピング画像をそれぞれ示す。オリジナル画像から作成された肺換気マッピング画像上でみられた肋骨アーチファクトが低減されたことが分かる。図 8 に肋骨動画を対象とした局所移動ベクトル計測の結果をしめす。オリジナル画像上では、心壁および横隔膜運動、肺血管および気管支の呼吸性移動の影響で正確な計測が困難だった肋骨移動ベクトルを選択的に計測できるようになった。肋骨動態異常は肺活量を低下させる因子の一つであるため、肋骨動態は胸部 X 線動画診断において重要な解析項目である。一方、放射線治療分野での応用も期待されている。図 9 に示すのは、オリジナル動画および軟組織動画を対象とした標的追跡の結果である。オリジナル画像では、肋骨陰影の影響で追跡エラーが発生しているが、軟組織動画では標的を正確に追跡することができた。このように、BS 処理の動画応用の有用性が示されつつある。現時点では 1 枚あたりの処理に 15 秒かかっているため、動画応用に向けた処理速度の高速化が課題である。

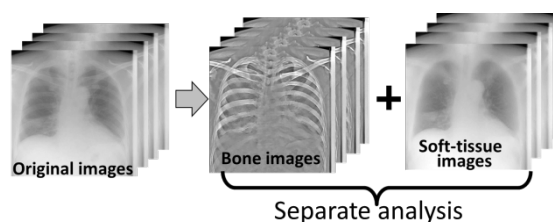


Fig. 7 胸部 X 線動画を対象とした BS 処理

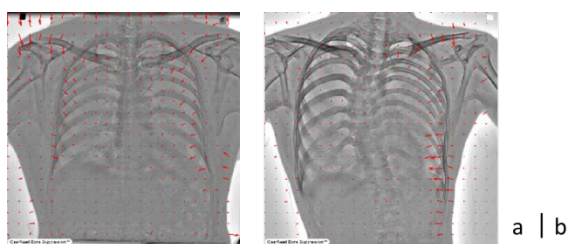


Fig. 8 肋骨動画を対象とした局所移動ベクトル計測の結果 (a) 正常症例 (33M), (b) 側弯症例 (21M)

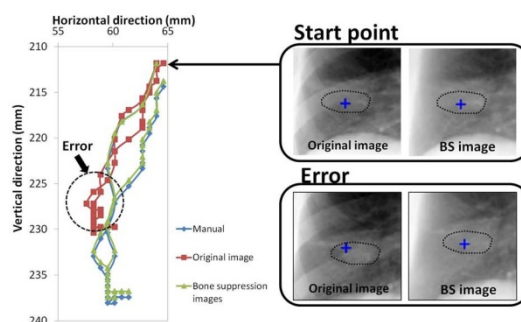


Fig. 9 オリジナル動画および軟組織動画を対象とした標的追跡の結果 (84F, R-lung cancer)

## 7. 今後の課題と展望

動画対応 FPD を用いた機能イメージングによれば、従来の単純 X 線検査時に付加的に機能情報を取得できる。横隔膜動態や心機能など、形態変化となって画像上に投影される機能情報は、数値による定量化が有用である。また、ピクセル値の変化となって画像上にあらわれる肺換気や肺血流



情報は、フレーム間差分とマッピング技術による可視化が有用である。正常値からの逸脱や、左右肺の比較により、機能異常は検出可能である。2011年には、動画と静止画に対応する可搬型 FPD が開発され、ポータブルでの動画撮影も可能となった。動画対応 FPD を用いたポータブル X 線肺機能イメージング（診る聴診器）の開発が最終目標である（図 10）。診断基準の確立、臨床評価、異常検出のアルゴリズム開発などが今後の課題である。動画対応 FPD による動態機能撮影は、四肢関節の運動機能や嚥下評価においても期待されており、これらの動画を対象としたコンピュータ支援診断（CAD）システム開発は急務である。

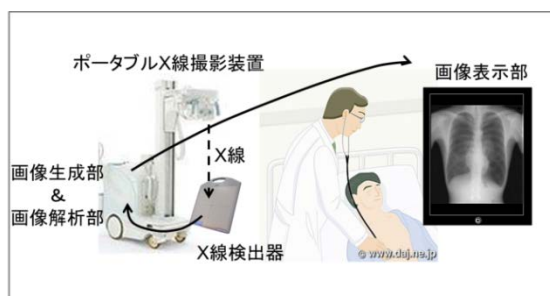


Fig. 10 低コスト・低被ばくポータブル X 線肺機能イメージング（診る聴診器）の概念図

### 謝辞

本研究は、公益財団法人 中谷医工計測技術振興財団、公益信託 循環器学研究新興研究基金、文部科学省科学技術研究費 基盤研究 (C) (課題番号 24601007)、の助成を得て行われました。画像データの取得にあたりご協力いたキヤノン (株) の辻井 修氏、小倉隆司氏、丸文通商 (株) の菊地直樹氏、亀岡寛史氏、金沢大学附属病院 心肺・総合外科の小田誠氏、鈴木光孝氏、金

沢大学附属病院放射線部の作田啓太氏、川嶋広貴氏、スタッフの皆様にご心から感謝申し上げます。肋骨陰影低減処理にご尽力いただいた (株) 東陽テクニカの岸谷康氏に厚く御礼申し上げます。

### 引用文献

- [1] Toffolo RR, Beerel FR: The autofluoroscope and  $^{133}\text{Xe}$  in dynamic studies of pulmonary perfusion and ventilation. *Radiology*, 94, 692-696, 1970.
- [2] George RB, Weill H: Fluorodensitometry. A method for analyzing regional ventilation and diaphragm function. *JAMA*, 217, 171-176, 1971.
- [3] Silverman NR: Clinical video-densitometry. Pulmonary ventilation analysis. *Radiology*, 103, 263-265, 1972.
- [4] International basic safety standards for protection against ionizing radiation and for the safety of radiation sources, Vienna: International atomic energy agency (IAEA), 1996.
- [5] 林邦昭, 中田肇 編集: 第 10 章 胸壁および横隔膜の病変, 胸部単純 X 線診断 画像の成り立ちと読影の進め方, 218-239, 秀潤社, 1996.
- [6] Tanaka R, Sanada S, Suzuki M, Kobayashi T, Matsui T, Inoue H: Breathing Chest Radiography using a Dynamic Flat-Panel Detector (FPD) with Computer Analysis for a

- Screening Examination. *Medical Physics*, 31, 2254-2262, 2004.
- [7] Tanaka R, Sanada S, Kobayashi T, Suzuki M, Matsui T, Matsui O: Computerized methods for determining respiratory phase on dynamic chest radiographs obtained by a dynamic flat-panel detector (FPD) system. *Journal of Digital Imaging*, 19, 41-51, 2006.
- [8] Tanaka R, Sanada S, Kobayashi T, Suzuki M, Matsui T, Hayashi N, Nanbu Y: Automated analysis for the respiratory kinetics with the screening dynamic chest radiography using a flat-panel detector system. *Computer Assisted Radiology and Surgery 2003 Proceeding*, 179-186, 2003.
- [9] 和泉勇紀, 真田茂, 鈴木正行: フラットパネルディテクタ装置を用いた心機能解析手法の提案. *医用画像情報学会雑誌*, 22, 79-83, 2005.
- [10] Goodman LR: *Felson's Principles of Chest Roentgenology. A programmed text*, 3rd ed. Philadelphia, London, Toronto: W B Saunders Co., 2006.
- [11] Squire LF, Novelline RA: *Fundamentals of Radiology*, 4th ed. Cambridge, Massachusetts, and London: Harvard University Press, 1988.
- [12] Toffolo RR, Beerel FR: The autofluoroscope and  $^{133}\text{Xe}$  in dynamic studies of pulmonary perfusion and ventilation. *Radiology*, 94:692-696, 1970.
- [13] George RB, Weill H, Tahir AH: Fluorodensimetric evaluation of regional ventilation in chronic obstructive pulmonary disease. *South Med J*. 64, 1161-1165, 1971.
- [14] Tanaka R, Sanada S, Okazaki N, Kobayashi T, Fujimura M, Yasui M, Matsui T, Nakayama K, Nanbu Y, Matsui O: Evaluation of pulmonary function using breathing chest radiography with a dynamic flat-panel detector (FPD): Primary results in pulmonary diseases. *Investigative Radiology*, 41, 735-745, 2006.
- [15] Tanaka R, Sanada S, Fujimura M, Yasui M, Tsuji S, Hayashi N, Nanbu Y, Matsui O: Pulmonary blood flow evaluation using a dynamic flat-panel detector: Feasibility study with pulmonary diseases. *International Journal of Computer Assisted Radiology and Surgery*, 4, 449-445, (2009)
- [16] 田中利恵, 真田茂, 藤村政樹, 安井正英, 岡本博之, 林則夫, 辻志郎, 南部祐子, 松井修: 胸部 X 線動態撮影法による換気-血流 mismatch 症例を対象とした V/Q study. *医用画像情報学会雑誌*. 26, 65-69, 2009
- [17] 田中利恵, 真田茂, 藤村政樹, 安井正英, 辻志郎, 林則夫, 南部祐子, 松井修: 動画対応フラットパネルディテクタによる肺機能 X 線撮像法の開発. *日本放射線技術学会雑誌*. 65, 728-737,



2009

- [18] 田中利恵, 真田茂: 動画対応 FPD による新しい画像検査法の展望, 日本放射線技術学会雑誌. 65, 861-868, 2009.
- [19] Tanaka R, Sanada S, Kobayashi T, Suzuki M, Matsui T, Matsui O: Computerized methods for determining respiratory phase on dynamic chest radiographs obtained by a dynamic flat-panel detector (FPD) system. *Journal of Digital Imaging*, 19, 41-51, 2006.
- [20] Xu XW, Doi K: Image Feature Analysis for Computer-Aided Diagnosis: Accurate Determination of Ribcage Boundary in Chest Radiographs. *Medical Physics*. 22, 617-626, 1995.
- [21] 田中利恵. 6.4 胸部動画像の CAD, P599-604, 第 6 章コンピュータ支援診断, 第 2 編 X 線画像, 「医用画像ハンドブック」石田隆行, 桂川茂彦, 藤田広志, 監修 オーム社 2010.
- [22] Suzuki K, Abe H, MacMahon H and Doi K: Image-processing technique for suppressing ribs in chest radiographs by means of massive training artificial neural network (MTANN), *IEEE Trans. Med. Imaging*. 25, 406-416, 2006.
- [23] Freedman MT, Lo SC, Seibel JC and Bromley CM: Lung nodules: improved detection with software that suppresses the rib and clavicle on chest radiographs, *Radiology* 260, 265-273, 2011.
- [24] Li F, Hara T, Shiraishi J, Engelmann R, MacMahon H and Doi K: Improved detection of subtle lung nodules by use of chest radiographs with bone suppression imaging: receiver operating characteristic analysis with and without localization, *Am. J Roentgenol*. 196, 535-541, 2011.