

# 経頸静脈的管肝内門脈大循環短絡術による portal hypertensive gastropathy の変化

著者	Kitano Yoshiro, Urabe Takeshi, Koura Takayoshi, Ogino Hidero, Terasaki Shuichi, Kawai Hiroshi, Yanagi Masayuki, Inagaki Yutaka, Kaneko Shuichi, Unoura Masashi, Kobayashi Kenichi, Matsui Osamu
雑誌名	Gastroenterological endoscopy
巻	37
号	4
ページ	720-726
発行年	1995-04-20
URL	<a href="http://hdl.handle.net/2297/3267">http://hdl.handle.net/2297/3267</a>

—原 著—

## 経頸静脈的肝内門脈大循環短絡術による portal hypertensive gastropathy の変化

北野 善郎\*・卜部 健・小浦 隆義・荻野 英朗  
寺崎 修一・河合 博志・柳 昌幸・稲垣 豊  
金子 周一・鶴浦 雅志・小林 健一・松井 修\*\*

要旨：portal hypertensive gastropathy (PHG) の成因を考察するために、経頸静脈的肝内門脈大循環短絡術 (TIPS) を施行した門脈圧亢進症 9 例において TIPS 前後の門脈圧、食道・胃静脈瘤および胃粘膜病変の変化を比較検討した。9 例中 8 例は食道・胃静脈瘤破裂例で、うち 2 例には PHG からの出血歴も認めていた。TIPS により門脈圧は  $27.7 \pm 7.6$  mmHg から  $19.3 \pm 5.1$  mmHg (mean  $\pm$  S. D) と有意 ( $p < 0.01$ ) に低下した。食道・胃静脈瘤は全例で改善し、7 例では RC サインの消失が得られた。胃粘膜病変も全例で改善し、特に severe PHG の 5 例中 4 例は mild PHG の所見にまで改善した。

以上より、PHG の成因には門脈圧の上昇がより直接的に関与しており、また TIPS は PHG からの出血に対して有効な治療法となりうることが示唆された。

### I 緒 言

肝硬変症を代表とする門脈圧亢進症では portal hypertensive gastropathy (以下 PHG) と称せられている胃粘膜病変が高頻度に出現する<sup>1)~3)</sup>。これらは食道・胃静脈瘤と同様に、肝硬変症における致死的な上部消化管出血の原因となりうることが知られている<sup>4)~6)</sup>。PHG の成因に関しては組織学的な検討<sup>1),7),8)</sup>、食道静脈瘤の程度との比較<sup>2),3)</sup>、あるいは胃粘膜血行動態からの検討<sup>3),9)</sup>から門脈圧亢進症の関与が指摘されているが、PHG と門脈圧に関する直接的な報告は少ない<sup>10)~12)</sup>。

一方近年、胃・食道静脈瘤の新しい治療として経頸静脈的肝内門脈大循環短絡術 (transjugular intrahepatic portosystemic shunt: TIPS) が急速に普及しつつある<sup>13)~15)</sup>。TIPS は内頸静脈からのカテーテル操作にて肝静脈と肝内門脈枝のあいだに門脈大循環短絡路を形成す

るもので、操作がすべて血管内でおこなわれるため比較的小さな侵襲にて大きな門脈圧低下を即座に得ることが可能である。われわれは 1993 年以後、食道・胃静脈瘤および門脈圧亢進症の治療法として硬化療法抵抗例、あるいは高度の肝障害のため硬化療法が困難と考えられた症例に対し積極的に TIPS を施行している。そこで今回、これらの TIPS を施行した症例において TIPS 前後における PHG の変化を比較検討し PHG の成因について考察した。

### II 対象および方法

#### 1. 対象 (Table 1)

対象は 1993 年 2 月から 1994 年 3 月の間に当科および当科関連施設に入院し、TIPS を施行した 9 例である。性別は男性 4 例、女性 5 例、平均年齢は  $57.4 \pm 10.5$  歳 (41~70 歳) であった。肝硬変の成因は HBs 抗原陽性 3 例、HCV 抗体陽性 3 例、アルコール性肝硬変 1 例、原発性胆汁性肝硬変が 2 例であった。症例 5 を除く 8 例は食道・胃静脈瘤破裂の症例であった。うち 6 例 (症例 1, 4, 6, 7, 8, 9) は予防的あるいは期待的な食道静脈瘤硬化療法後の再発例であったため、Sengstaken-Blakemore tube (以下 S-B チューブ) による治療あるいは緊急硬化療法により止血が得られた後、定期的に TIPS を

Gastroenterol Endosc 1995; 37: 720-6.

Yoshio KITANO

Improvement of Portal Hypertensive Gastropathy After Transjugular Intrahepatic Portosystemic Shunt.

\*金沢大学 第 1 内科, \*\*同 放射線科

別刷請求先: 〒920 金沢市宝町 13-1

金沢大学医学部 第 1 内科 北野善郎

**Table 1 Clinical characteristics of patients who underwent the transjugular intrahepatic portosystemic shunt.**

Case No.	1	2	3	4	5	6	7	8	9
Age	41	66	56	68	60	42	70	60	54
Sex	female	male	female	female	male	male	female	female	male
Cause of liver disease*	HCV	HBV	PBC	HCV	alcohol	HCV	PBC	HBV	HBV
No. of bleeding episodes	1	4	1	2	1	>10	2	3	>10
Prior treatment**									
No. of EIS procedure	1	0	0	1	8	4	2	5	>10
No. of EVL procedure	0	1	0	4	0	0	0	0	0
esophageal transection	+	-	-	-	-	+	+	-	+

\*HCV : HCV-Ab(2nd) positive

HBV : HBsAg positive

PBC : Primary biliary cirrhosis

\*\*EIS : endoscopic injection sclerotherapy for esophageal varices

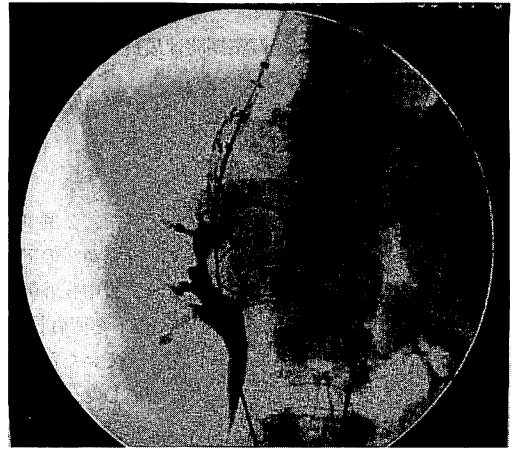EVL : endoscopic variceal ligation therapy

施行した。また、症例2および症例3はChild Cと高度の肝機能障害を認めていたため硬化療法は困難と考え、症例2はEndoscopic variceal ligation (以下EVL)にて、また症例3はS-Bチューブにより止血が得られた後、それぞれ第26病日および第5病日に期待的にTIPSを施行した。なお、症例2および症例9は過去にPHGからの出血を認めた症例であった。症例5は門脈圧亢進症によると考えられる大腸粘膜病変からの出血があり緊急にTIPSを施行した。TIPS施行前腹水を認めていたものは3例で、脳症を認めていたものは2例であったがいずれもgrade Iであった。

なお、TIPSを施行するにあたっては患者および家族に十分なインフォームドコンセントをおこなった。

## 2. TIPSの方法

TIPSはCook社製Rösch-Uchida Systemを応用したわれわれ独自の方法にて行った<sup>10)</sup>。まず、TIPS施行直前に腹腔動脈および上腸間膜動脈造影を行い、門脈と肝動脈の位置を確認した後、右肝動脈内にガイドワイヤーを留置し門脈穿刺時の目安とした。次に経皮的に右内頸静脈を穿刺し、右(中)肝静脈にTIPSのセットを留置した。門脈穿刺は2方向透視下にわれわれが独自に開発した4F、60cm長のテフロンダイレーター(内径0.035インチ, Hanako)を被せた21ゲージ、70cm長のPTC針(内径0.018インチ, Hakko, Nagano, Japan)にておこなった。門脈穿刺後、0.016インチのガイドワイヤーをPTC針を通して上腸間膜静脈内に挿入し、ついでガイドワイヤーに沿わせて4Fのテフロンダイレーターを門脈内に挿入した。次に、21ゲージPTC針と0.016インチのガイドワイヤーを0.035インチのアンプラツツ型ガイドワイヤーと交換し、このガイドワイヤーに沿わせてピグテイルカテーテルを門脈内に挿入し門脈圧を測定した。



**Figure 1** Z stent was placed to keep the portosystemic shunt which was made by a needle puncture and dilated with a balloon catheter.

そしてバルーンカテーテルを挿入して肝実質の拡張をおこなった後バルーンカテーテルを軸にして10Fシースを門脈内にすすめ、シース内にZステントを挿入し門脈と肝静脈の間にステントを留置した(Figure 1)。TIPS作製後ステントを介して門脈内にカテーテルを挿入し直接門脈圧を測定した。

## 3. 食道・胃静脈瘤と胃粘膜病変の評価

上部消化管内視鏡検査はTIPS施行前およびTIPS施行後2-4週に施行し、食道・胃静脈瘤、PHGとしての胃粘膜病変の評価をおこなった。PHGの重症度分類はMcCormackら<sup>1)</sup>の分類にしたがいmild gastropathyおよびsevere gastropathyの2段階に分類した。すなわち小紅色斑、表層性発赤をmild gastropathy, cherry red spot様の境界明瞭な発赤、あるいはびまん性出血性胃炎

**Table 2 Endoscopic findings of portal hypertensive gastropathy and gastro-esophageal varices before and after transjugular intrahepatic portosystemic shunt.**

Case No.	1	2	3	4	5	6	7	8	9
PHG									
Before TIPS	severe	severe	mild	severe	mild	mild	mild	severe	severe
After TIPS	mild	severe	mild	mild	mild	none	mild	mild	mild
Esophageal varices									
Before TIPS	CbF1RC+	CbF3RC+++	CbF3RC+++	CbF2RC++	-	CbF3RC+++	CbF2RC+	CbF1RC+	CbF1RC++
After TIPS	CbF1RC-	CbF3RC++	CbF1RC-	CbF1RC-	-	CbF1RC-	CwF1RC-	-	CwF1RC-
Gastric varices									
Before TIPS	-	c,F1,RC+	c,F1,RC-	c,F1,RC-	f,F3,RC-,E+	c,F3,RC+	-	-	-
After TIPS	-	c,F1,RC+	c,F1,RC-	c,F1,RC-	f,F3,RC-	-	-	-	-

を severe gastropathy とした。

#### 4. 観察期間

今回の検討における経過観察期間は最長 20 カ月, 最短 1 カ月で平均 11.1 カ月であった。

### III 成績

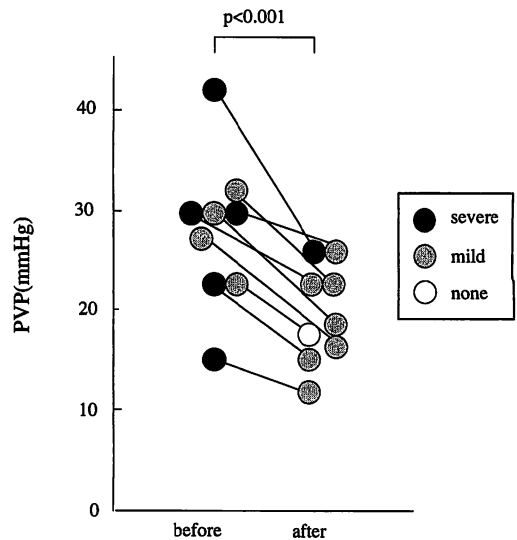
#### 1. TIPS の手技

対象 9 例全例でステントの留置に成功した。2 例 (症例 1, 2) は肝右葉の萎縮が強く, 右肝静脈からのアプローチでは右門脈の穿刺が困難であったため中肝静脈より右門脈を穿刺しシャントを形成後ステントを留置した。症例 5 は右門脈が血栓により完全に閉塞していたため左肝静脈と左門脈臍部の間にステントを留置した。他の 6 例は右肝静脈と右門脈の間にステントを留置したが, うち 2 例は最初に留置した 6 cm 長のステントが肝静脈に達しなかったため 4.5 cm 長のステントを追加した。ステントの径は頻回の肝性脳症の既往を認めた症例 9 では 8 mm 径のものを使用した, 他はすべて 10 mm 径のものを使用した。しかし, ステント留置後の径は同じ 10 mm 径のステントを使用した症例でも 8 mm から 9.5 mm と不定であった。

#### 2. 内視鏡所見の変化 (Figure 2 カラー附図, Table 2)

TIPS 施行前, PHG は 9 例中 5 例が severe gastropathy, 4 例が mild gastropathy の所見であった。TIPS 施行後 2 - 4 週後には全例で胃粘膜病変の改善が認められた。特に severe gastropathy の 5 例中 4 例は mild gastropathy の所見にまで改善し, mild gastropathy の 1 例は gastropathy の所見が消失した。

また, TIPS 施行前 8 例に RC サイン陽性の高度の食道静脈瘤を認めていたが, TIPS 後症例 2 以外は全例 F 1 以下に消退し RC サインの消失が得られた。胃静脈瘤に関し



**Figure 3 Changes of portal vein pressure and PHG findings before and after transjugular intrahepatic portosystemic shunt.**

ても症例 5 では静脈瘤の形態は F 3 のままであったがサイズは TIPS により明らかにし縮小し, 静脈瘤上にみとめていたびらんも消失した。また症例 6 では RC サイン陽性 F 3 の胃静脈瘤の完全消失が得られた。

#### 3. 門脈圧の変化

TIPS 施行時肝内門脈穿刺直後に測定した門脈圧は平均  $27.7 \pm 7.6$  mmHg で, ステント留置直後には門脈圧は平均  $19.3 \pm 5.1$  mmHg と有意 ( $p < 0.001$ ) に低下した。また, Figure 3 に示すごとく個々の症例における PHG の所見は門脈圧の低下とともに改善した。

#### 4. 合併症および生化学的検査成績の推移 (Table 3)

腹腔内出血や胆道穿刺などの手技に伴う合併症の出現

Table 3 Serial changes of laboratory data before and after transjugular intrahepatic portosystemic shunt.

Case No.	1	2	3	4	5	6	7	8	9
PT(s)									
Before TIPS	12.6	18.9	14.3	12.1	13.8	15.2	11.7	13.1	21.6
1W After TIPS	12.9	20.5	14.5	12.7	16.9	12.7	11.7	15.5	-
4W After TIPS	13	24.9	14.7	13.4	14.7	14	11.2	14.2	-
AST(IU/L)									
Before TIPS	52	28	110	98	31	47	52	23	46
1W After TIPS	101	28	117	98	44	78	98	96	45
4W After TIPS	45	19	127	107	46	99	52	104	53
T.Bilirubin(mg/dl)									
Before TIPS	1.1	21.4	4.1	0.7	1.7	1.8	1.8	0.5	2.5
1W After TIPS	1.2	29.5	4.8	1.1	1.8	1.5	3.1	3.7	2.7
4W After TIPS	1.6	45	7.2	1.3	1.3	1.6	2.1	1.3	2.7
Ammonium( $\mu$ g/dl)									
Before TIPS	54	66	33	35	61	125	25	178	64
1W After TIPS	164	140	63	53	48	72	42	73	100
4W After TIPS	56	188	120	45	63	82	72	240	152

は1例も認めなかった。生化学的検査成績ではプロトロンビン時間の延長が4例、ASTの上昇が4例、総ビリルビン値の上昇が5例に出現したが、術後第37日に肝不全で死亡した症例2以外は8週以内にほぼ前値のレベルにまで回復した。なお、TIPSによる肝機能悪化により胃粘膜病変が増悪した症例は認めなかった。また、血清アンモニア値の上昇は5例(症例1, 2, 3, 8, 9)に出現した。症例1, 3, 9は臨床的に明らかな肝性脳症の出現は認めなかったが、血清アンモニア値は最高値でそれぞれ181, 120, 152  $\mu$ g/dlまで上昇した。これら3例はlactuloseの投与により2週から4週でアンモニア値が正常化した。症例2は術前よりgrade Iの肝性脳症を認めていた症例で、術直後脳症はgrade IIまで進行した。アンモニア値は140  $\mu$ g/dlまで上昇したが、lactuloseと特殊アミノ酸製剤の投与にて脳症はgrade Iとなりアンモニア値も2週後には110  $\mu$ g/dl前後にコントロールされた。症例8は術後2週よりgrade IIの肝性脳症が出現し、血清アンモニア値は最高324  $\mu$ g/dlまで上昇した。lactuloseと特殊アミノ酸製剤を投与したところ7週以後は脳症の出現は認めず12週以後は血清アンモニア値も正常化した。

#### IV 考 按

近年、上部消化管出血に対する緊急内視鏡検査が普及し、肝硬変における吐・下血の原因として食道静脈瘤以外にも消化性潰瘍や出血性胃炎の頻度が高いことが知られるようになった。また、肝硬変症に代表される門脈圧亢進症では胃体部を中心に斑状の発赤所見が高頻度で出現することが知られており出血性胃炎との関連が着目されている<sup>4)~6)</sup>。1985年McCormackら<sup>1)</sup>は、組織学的な検

討からこれらの胃粘膜病変(portal hypertensive gastropathy, PHG)の病因として門脈圧亢進症に伴う胃粘膜のうっ血の関与をあげcongestive gastropathyと命名した。PHGの成因に関しては組織学的に発赤部位で著名な毛細血管の拡張が認められ細胞浸潤等の炎症性変化に乏しい<sup>1),7),8)</sup>こと、また胃粘膜血行動態による検討でも胃粘膜の組織血液量は増加しているがヘモグロビン酸素飽和度が低下している<sup>9),9)</sup>ことなどから門脈圧亢進症に伴う胃粘膜血流のうっ滞が関与していると考えられている。しかしPHGと門脈圧に関する直接的な報告は少なく、PHGを有する例で門脈圧が高いとする報告<sup>10),11)</sup>と逆に差が認められなかったとする報告<sup>1),6),12)</sup>があり一致した意見は得られていない。

一方、TIPSは1969年Röschら<sup>17)</sup>により初めて提唱されたが、シャントの維持が困難であったため実用化されなかった。しかし、1982年Colapatioら<sup>18)</sup>によりバルーンカテーテルが導入され、さらに1989年Richterら<sup>19)</sup>がexpandable metallic stentをもちいて臨床応用を開始してからシャントの開存性が向上し門脈圧亢進症の新しい治療法として近年急速に普及しつつある<sup>13)~15)</sup>。本法は手技がすべて経皮的に行われるため、比較的小さな侵襲で即座に大きな門脈圧低下が得ることが可能である。そこで今回われわれはPHGにおける門脈圧亢進症の関与を明らかにすることを目的として、TIPSを施行した門脈圧亢進症患者を対象としTIPSによるPHGの変化を検討した。

TIPSにより門脈圧は平均27.7 mmHgから19.3 mmHgと有意( $p < 0.001$ )に低下し、PHGはsevere gastropathyの5例中4例がmild gastropathyの所見

にまで改善し、また他の症例も全例発赤の程度は改善した。PHGの成因に関しては門脈圧亢進症以外に肝硬変に伴う肝機能低下の関与を指摘している報告もある<sup>2)~4)</sup>。しかし今回の検討ではTIPS後に一部の症例で一過性の肝機能悪化が認められたものの、それに伴ってPHGが憎悪した症例は認めず、全例でTIPSによる門脈圧低下により胃粘膜病変のすみやかな改善が得られた。したがって、PHGの成因に関しては肝機能低下の関与は少なく門脈圧の上昇がより直接的に関与しているものと考えられた。

PHGはしばしば門脈圧亢進症を有する肝硬変患者における致死的な消化管出血の原因となりうると思われている<sup>4)~6)</sup>。これまで、PHGに対する治療はH2ブロッカーや胃粘膜保護剤などにより保存的におこなわれることが多く、プロプラノロールによる治療の有用性が報告されている<sup>20)</sup>ものの、反応には個人差があり<sup>21),22)</sup>確実な治療効果は望めなかった。一方、TIPSは比較的小さな侵襲でPHGの主成因である門脈圧亢進症をすみやかに改善させることが可能であり、PHGからの出血の急性期における治療の有用性が指摘されている<sup>23),24)</sup>。また、食道・胃静脈瘤破裂によるTIPSの緊急例の治療効果に関してもすでに報告されている<sup>25)~29)</sup>。

TIPSはこのように緊急例に対する治療効果は期待できるが効果の永続性を得るためには再狭窄、再閉塞が大きな問題としてあげられる。これまでの報告ではTIPS後のシャント狭窄の出現は20-60%と高率である<sup>15),27),28),30)</sup>。シャント狭窄の原因としてはステント内に生じるpseudo-intimal hyperplasiaが考えられている<sup>30),31)</sup>がシャント狭窄の機序、出現時期や頻度等不明点が多い。しかし、シャント狭窄が出現した場合でもバルーンカテーテルやステントの再留置による再拡張は比較的容易である<sup>27),28),30)</sup>。PHGからの長期的な出血予防のためには定期的な内視鏡検査による経過観察が重要であり、PHGや静脈瘤の増悪などシャント狭窄が疑われた場合は可能な限りシャントの直接造影を施行する必要があると考えられた。

以上よりTIPSは注意深い経過観察とシャント狭窄に対する適切な処置が行われることによってPHGからの出血の緊急処置のみならず長期的な出血予防の治療として臨床的に応用されていくものと考えられる。

## V 結 論

TIPSによる門脈圧の低下によりPHGの改善が得られたことから門脈圧の上昇そのものがPHGの主成因であることが示された。さらにも出血を繰り返すPHGに対しTIPSが有効な治療法となりうることを示唆された。

稿を終えるにあたり、本研究に御協力頂きました砺波総合病院内科杉本立甫先生、金沢赤十字病院内科岩田章先生、富山県立中央病院内科中川彦人先生に深謝いたします。

## 文 献

1. McCormach TT, Sims J, Eyre-Brook I, Kennedy H, Goepel J, Johnson AG, Triger DR. Gastric lesions in portal hypertension: Inflammatory gastritis or congestive gastropathy?. *Gut* 1985; 26: 1226-32.
2. 塚田芳久. 慢性肝疾患における特徴的胃体部発赤所見に関する研究. *新潟医学会雑誌* 1987; 101: 797-803.
3. 足立ヒトミ. 肝硬変症における胃粘膜病変及びその成因に関する検討. *Gastroenterol Endosc* 1987; 29: 455-71.
4. D' Amico G, Montalbano L, Traina M, Pisa R, Menozzi M, Spano C, Pagliaro L. Natural history of congestive gastropathy in cirrhosis. *Gastroenterology* 1990; 99: 1558-64.
5. Quitero E, Pique JM, Bombi JA, Bordas JM, Sentis J, Elena M, Bosch J. Gastric mucosal vascular ectasias causing bleeding in cirrhosis. A distinct entity associated with hypergastrinemia and low serum levels of pepsinogen I. *Gastroenterology* 1987; 93: 1054-61.
6. Sharin SK, Sreenivas DV, Lahoti D, Saraya A. Factors influencing development of portal hypertensive gastropathy in patients in portal hypertension. *Gastroenterology* 1992; 102: 994-9.
7. 加藤啓一郎. 肝硬変における胃体上部粘膜の内視鏡的および生検組織学的研究—とくに内視鏡的食道静脈瘤硬化療法施行例について—. *Gastroenterol Endosc* 1987; 29: 2166-76.
8. Misra SP, Dwivedi M, Misra V, Agarwal SK, Gupta R, Gupta SC, Mitral VP. Endoscopic and histologic appearance of the gastric mucosa in patients with portal hypertension. *Gastrointestinal Endoscopy* 1990; 36: 575-9.
9. 福田益樹, 川野 淳, 佐藤信紘, 島津 亮, 永野公一, 辻 晋吾, 房本英之, 鎌田武信. 肝硬変患者の胃粘膜血行動態および酸素需給状態の検討. *日消誌* 1982; 83: 26-32.
10. 北野善郎, 卜部 健, 太田 肇, 種井政信, 松下栄紀, 稲垣 豊, 金子周一, 鶴浦雅志, 小林健一, 松井 修. 肝硬変の胃粘膜病変と門脈血行動態. *Gastroenterol Endosc* 1994; 36: 1373-8.
11. Iwao T, Toyonaga A, Sumino M, Takagi K, Oho K, Nisizono M, Ohokubo K, Inoue R, Sasaki E, Tanikawa K. Portal hypertensive gastropathy in patients with cirrhosis. *Gastroenterology* 1992; 102: 2060-5.
12. Panés J, Bordas JM, Piqué JM, Bosch J, García-pagén JC, Feu F, Casdevall M, Terés J, Rodés J. Increased gastric mucosal perfusion in cirrhotic patients with portal hypertensive gastropathy. *Gastroenterology* 1992; 103: 1875-82.
13. Richter GM, Noeldge G, Palmaz JC, Roessle M. The

transjugular intrahepatic portosystemic stent-shunt: Results of a pilot study. *Cardiovasc Intervent Radiol* 1990; 13: 200-7.

14. Zemel G, Katzen BT, Becker GJ, Benenati JF, Sallee S. Percutaneous transjugular portosystemic shunt. *JAMA* 1991; 266: 390-3.

15. LaBerge JM, Ring EJ, Lake JR, Ferrell LD, Doherty MM, Gorden RL, Roberts JP, Peltzer MY, Ascher NL. Transjugular intrahepatic portosystemic shunt: Preliminary results in 25 patients. *J Vasc Surg* 1992; 16: 258-67.

16. Matui O, Kadoya M, Yoshikawa J, Gabata T, Miyayama S, Takashima T. A new coaxial needle system, hepatic artery targeting wire and biplane fluoroscopy to increase safety and efficacy of TIPS. *Cardiovasc Intervent Radiol* In Press.

17. Rösch J, Hanafee WN, Snow H. Transjugular portal venography and radiologic portocaval shunt: An experimental study. *Radiology* 1969; 92: 1112-4.

18. Colapinto RF, Stronell RD, Birch SJ, Langer B, Blendis LM, Greig PD. Creation of an intrahepatic portosystemic shunt with a Gruntzig balloon catheter. *Can Med Assoc J* 1982; 126: 267-8.

19. Richer GM, Palmaz JC, Noldge G. Der transjugular-e intrahepatische portosystemisch Stent-Shunt (TIPSS). *Radiologe* 1989; 7: 437-41.

20. Hosking SW, Kennedy HJ, Seddon I, Trigger DR. The role of propranolol in congestive gastropathy of portal hypertension. *Hepatology* 1987; 7: 437-41.

21. Bosch J, Mastai R, Kravetz D, Bruix J, Gaya J, Rigau J, Rodes J. Effects of propranolol on azygos blood flow and hepatic and systemic hemodynamics in cirrhosis. *Hepatology* 1984; 4: 1200-5.

22. 金沢秀典, 多田教彦, 永井俊彦, 黒田 肇, 常岡健二. 肝硬変症の門脈圧および肝血流量に対する propranolol の影響について—経静脈的および経口的投与による検討. *肝臓* 1984; 25: 1527-33.

23. 瀬在秀一, 山本佳洋, 桜林 真, 蓮沼 剛, 岡林 博, 吉野克正, 平野正憲, 神坂和明, 岩瀬 透, 右田 徹, 岡 博. Hepatic gastropathy による大量出血に緊急 TIPS が有効であった肝硬変の 1 例. *肝臓* 1994; 35: 240-3.

24. 金沢秀典, 吉沢雅史, 斉藤 整, 中塚雄久, 横瀬紀夫,

星長春樹, 渡 淳, 松阪 聡, 多田教彦, 黒田 肇, 小林正文, 野村武夫. 経頸静脈的門脈大循環短絡術により止血に成功した portal hypertensive gastropathy の 1 例. *Gastroenterol Endosc* 1994; 36: 793-6.

25. Bilodeau M, Rioux L, Willems B, Pomier-Layrargues G. Transjugular intrahepatic portocaval stent shunt as a rescue treatment for life-threatening variceal bleeding in a cirrhotic patient with severe liver failure. *Am J Gastroenterol* 1992; 87: 369-71.

26. Ring EJ, Lake JR, Robert JP, Gordon RL, LaBerge JM, Read AE, Sterneck MR, Ascher NL. Using transjugular intrahepatic portosystemic shunts to control variceal bleeding before liver transplantation. *Ann Intern Med* 1992; 116: 304-9.

27. Martin M, Zajko AB, Orons PD, Dodd G, Wright H, Colangelo J, Tartar R. Transjugular intrahepatic portosystemic shunt in the management of variceal bleeding: Indication and clinical results. *Surgery* 1993; 114: 719-27.

28. Rössle M, Haag K, Ochs A, Sellinger M, Nöldge G, Perarnau JM, Berger E, Gabelmann A, Hauenstein K, Langer M, Gerok W. The transjugular intrahepatic portosystemic stent-shunt procedure for variceal bleeding. *N Engl J Med* 1994; 330: 165-71.

29. 金沢秀典, 松坂 聡, 多田教彦, 吉沢雅史, 斉藤 整, 中塚雄久, 渡 淳, 黒田 肇, 小林正文, 野村武夫. 経内頸静脈的肝内門脈大循環短絡術により治療した食道静脈瘤破裂肝硬変の 1 例. *日消誌* 1993; 90: 1521-5.

30. Lind CD, Malisch TW, Chong WK, Richards WO, Pinson CR, Meranze SG, Mazer M. Incidence of shunt occlusion or stenosis following transjugular intrahepatic portosystemic shunt placement. *Gastroenterology* 1994; 106: 1277-83.

31. LaBerge JM, Ferrell LD, Ring EJ, Gordon RL, Lake JR, Roberts JP, Ascher NL. Histopathologic study of transjugular intrahepatic portosystemic shunts. *J Vasc Intervent Radiol* 1991; 2: 549-56.

論文受付 平成 6 年 9 月 26 日

同 受理 平成 6 年 11 月 16 日

## IMPROVEMENT OF PORTAL HYPERTENSIVE GASTROPATHY AFTER TRANSJUGULAR INTRAHEPATIC PORTOSYSTEMIC SHUNT

Yoshio KITANO\*, Takeshi URABE, Takayoshi KOURA,  
Hidero OGINO, Shuichi TERASAKI, Hiroshi KAWAI,  
Masayuki YANAGI, Yutaka INAGAKI, Shuichi KANEKO,  
Masashi UNOURA, Kenichi KOBAYASHI AND Osamu MATSUI\*\*

\**First Department of Internal Medicine, School of Medicine, Kanazawa University, Kanazawa, Japan.*

\*\**Department of Radiology, School of Medicine, Kanazawa University, Kanazawa, Japan.*

In order to clarify pathophysiology of gastric mucosal lesions observed in patients with portal hypertension (called portal hypertensive gastropathy, PHG), we compared the findings of gastro-esophageal varices, gastric mucosal lesions and portal vein pressure before and after transjugular intrahepatic portosystemic shunt (TIPS) in nine patients with portal hypertension. Eight of those patients were admitted for variceal bleeding, and two of them had a history of bleeding from PHG. Portal pressure (mmHg) was decreased from  $27.7 \pm 7.6$  to  $19.3 \pm 5.1$  immediately after TIPS. Endoscopic findings showed improvement of gastric mucosal lesions and gastro-esophageal varices in all nine patients after TIPS; especially in four of five patients with severe PHG, TIPS resulted in a marked improvement of PHG. These observations suggest that portal hypertension may contribute directly to the development of PHG, and that TIPS which can reduce the portal pressure immediately is a useful treatment for the bleeding from PHG.

### <カラー図説>

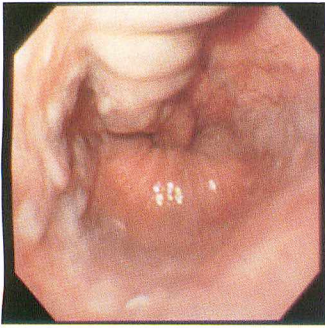
Figure 2 Endoscopic findings of case 4.

a : before TIPS.

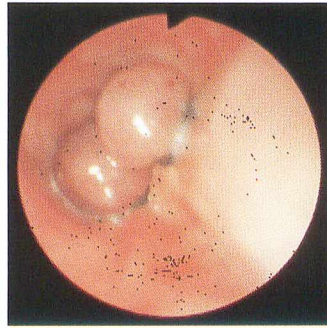
b : two weeks after TIPS.

(カラー掲載頁 : p. 717)

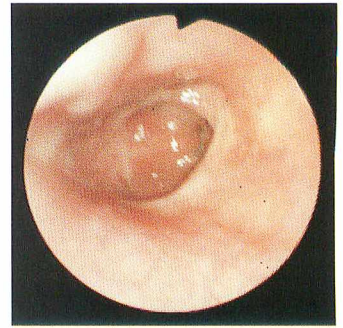




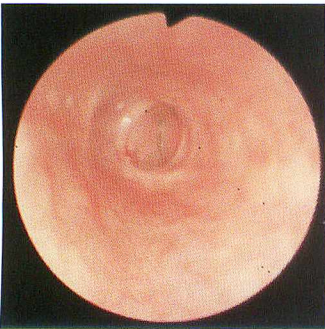
Figure—2-a



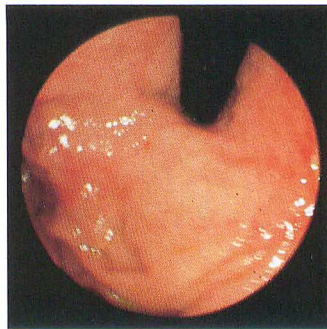
Figure—2-b



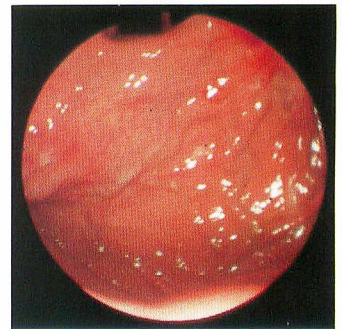
Figure—2-c



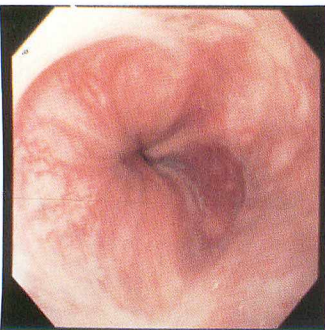
Figure—2-d



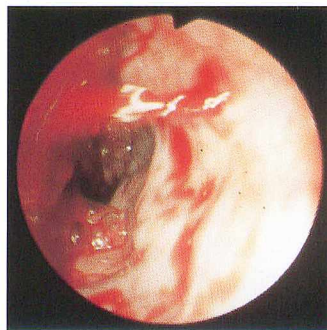Figure—3-a



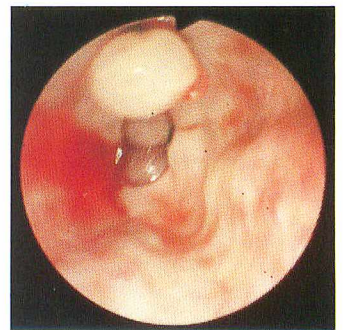Figure—3-b



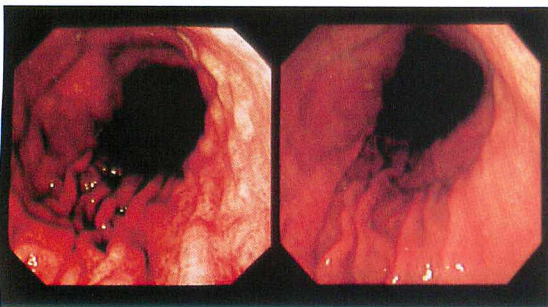
Figure—4



Figure—5-a



Figure—5-b



a Figure—2 b