

## 腎シンチグラフィ斜位像の有効性に関する検討-特に限局性病巣検出能に関して-

著者	Takayama Teruhiko, Koizumi Kiyoshi, Aburano Tamio, Tada Akira, Seto Mikito, Seki Hiroyasu, Bunko Hisashi, Tonami Norihisa, Hisada Kinichi
雑誌名	核医学
巻	21
号	11
ページ	1495-1501
発行年	1984-11-01
URL	<a href="http://hdl.handle.net/2297/3335">http://hdl.handle.net/2297/3335</a>

《ノート》

## 腎シンチグラフィ斜位像の有効性に関する検討

—特に限局性病巣検出能に関して—

Necessity of Oblique Views in Detecting Space Occupying  
Lesions in Kidney Scintigraphy

高山 輝彦\* 小泉 潔\* 油野 民雄\* 多田 明\*  
 瀬戸 幹人\* 関 宏恭\* 分校 久志\* 利波 紀久\*  
 久田 欣一\*

Teruhiko TAKAYAMA, Kiyoshi KOIZUMI, Tamio ABURANO,  
 Akira TADA, Mikito SETO, Hiroyasu SEKI, Hisashi BUNKO,  
 Norihisa TONAMI and Kinichi HISADA

*Department of Nuclear Medicine School of Medicine, Kanazawa University*

## I. はじめに

超音波断層(以下「US」)およびX線CTの進歩普及に伴い、腎シンチグラフィは、腎内限局性病巣(以下「SOL」)の検出能、質的診断、費用などいずれの点においても前二者に劣るようになり、その臨床的有用性は低下しつつある。しかし、腎シンチグラフィは、USにくらべて検者の技能・主観的態度に依存することがなく、また腸管のガスに障害されることがないなどの利点を有している。またCTにくらべてヨード過敏症に留意する必要がないなどの利点を有しており、施設によってはX線CTをもたず、核医学的イメージングのみに頼らざるを得ない施設もある。さらに核医学的特徴として腎の局所的、機能的様相が形態的情報とともに得られる利点を有するため、腎シンチグラフィはUS、CTを補足するものとして現在

でも依然として施行されているのが実状である。

腎シンチグラフィによる腎SOLの検出に際しては、SOLの大きさばかりでなく存在部位の違いにより検出能に差が生ずることが考えられる。そのため、後面像のほかに斜位像を追加することが試みられている。斜位像の臨床的意義についての報告はみられるが<sup>1)</sup>、SOLの存在部位と斜位像の有効性の関係について詳細な検討成績に関する報告は、きわめて少ない。腎シンチグラフィに際し、後面像に左右の後斜位45度像を加えた三方向像を撮像することにより、SOL検出能に関する斜位像の有効性について検討を加えたので報告する。

## II. 対象と方法

1981年4月より1984年3月までの間に、上腹部のCTと腎シンチグラフィの両方を2週間以内に施行した25症例(男13名、女12名)を対象とした。

上腹部のCTは、腎以外の臓器の検索を主目的として施行したものである。年齢は、32歳から83

\* 金沢大学医学部核医学教室

受付: 59年4月24日

最終稿受付: 59年7月13日

別刷請求先: 金沢市宝町13-1 (☎920)

金沢大学医学部核医学教室

高山 輝彦

**Key words:** Kidney scintigraphy, Oblique views, Space occupying lesions.

歳まで (平均+標準偏差: 57歳±13歳) であった。腎 SOL の内訳は腎癌 1 例, 腎嚢胞 24 例であり, 24 例中 7 例は多発であった。したがって, SOL 数 32 個を対象とした。

X 線 CT には, Ohio-Nuclear 社製 Delta scanner 2020 を使用し, スライス厚さ 10 mm で撮像した。原則として 65% Angiografin 100 ml を点滴静注し, enhance CT を施行した。

腎シンチグラフィは, <sup>99m</sup>Tc-DMSA (第一 RI 研究所製) 4 mCi 投与 120 分以後, Searle 社製 Pho/Gamma LFOV を使用し, 腹臥位の体位にて後面像および左右の後斜位 45 度像を撮像した。

SOL は, 最大径を示す CT 像より直交する長軸および短軸の 2 方向を測定し, その平均値を用いて大きさとした。SOL の腎内存在部位による検出能の相違を検討するために, Fig. 1 のごとく, 腎の腹側, 背側をおおの中央で 2 分割して, 腹外側, 腹内側, 背外側, 背内側の 4 区域に分類した。上極および下極の腎盂部が認められない部分に関しても同様に分類した。

また, 斜位像における適切な傾き角を知るために, 腎縦断面と体幹部縦断面とのなす角 (Fig. 1 の  $\theta$ ) を良好に描画されている CT 像についてすべて測定し, 左右腎ごとに平均値を求めた。

腎シンチグラフィの読影に際して, まず後面像

のみから SOL の有無を判定し, さらに, SOL 「有」と判定した場合には, それが単発か多発かを判定した。ついで, 左右の後斜位像を追加して同様の判定を再度行い, 当初の後面像のみの判定が斜位像の追加により変動を示すかどうかを検討した。判定は医師 2 名が独自に行い, 得られた検出成績を比較した。

### III. 結 果

#### 1. 腎 SOL の大きさおよび存在部位と検出能

腎嚢胞では 24 例 (SOL 数: 31 個) の大きさは最小径 7 mm から最大径 94 mm (平均+標準偏差: 30 mm±20 mm) であった。後面像のみによる SOL の検出結果を Table 1 に示す。医師 2 名による検出成績には明らかな相違は認めなかった。

SOL の大きさに関する検討では, 直径 2 cm 以下の場合, 背外側の 1 個 (直径 18 mm) を除き残り 12 個はいずれも検出不可能であった。直径 2 cm 以上の場合には, 腹内側の 2 個 (直径 22 mm, 24 mm) を除きすべて明瞭に検出し得たか, あるいは SOL の存在が疑われた。したがって, 一般に腎シンチグラフィのみで腎 SOL を検出するのは, 少なくとも直径 2 cm 以上の場合に限られる, といえる。

次に, SOL の存在部位による検出成績の相違に関しては, 一般に背内側, 背外側および腹外側の SOL は検出容易であるのに対し, 腹内側の SOL は検出困難といえる。

#### 2. 斜位像の有効性

後面像に左右後斜位像を追加することにより, SOL の検出成績が向上するか否かを検討した。その結果を Table 2 に示す。2 cm 以下の腹外側および背外側の SOL および 2 cm 以上の腹内側の SOL では, 斜位像の追加により SOL 検出能に改善がみられたのに対し, 他の部位の SOL では斜位像を追加しても後面像単独に比し, 検出能に改善がみられなかった。2 cm 以上の腹内側および背外側の SOL では, 斜位像によってみにくくなる例が 1 例ずつあった。

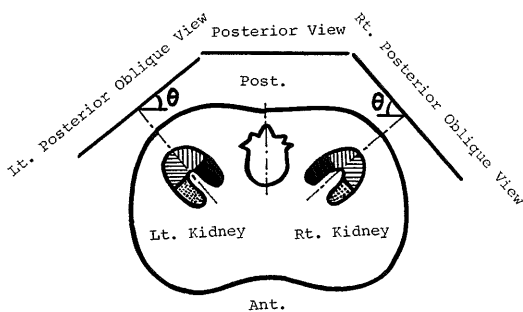


Fig. 1 Diagram of relationship between renal longitudinal axis and scanning views.

- : dorsomedial
- ▨ : dorsolateral
- ▩ : ventromedial
- ▧ : ventrolateral regions of kidneys

**Table 1** Numbers of space occupying lesion (SOL) evaluated by the posterior view of kidney scintigraphy

SOL		Location					
		D.M.	D.(M.+L.)	D.L.	V.L.	V.(L.+M.)	V.M.
smaller than 2 cm	+	0	0	1	0	0	0
	±	2	0	1	2	0	0
	-	0	0	2	1	0	4
larger than 2 cm	+	1	1	9	1	0	0
	±	1	0	0	0	0	4
	-	0	0	0	0	1	1
Total	+	1	1	10	1	0	0
	±	3	0	1	2	0	4
	-	0	0	2	1	1	5

D.M.: dorsomedial, D.(M.+L.): dorsal, D.L.: dorsolateral, V.L.: ventrolateral, V.(M.+L.): ventral, V.M.: ventromedial

**Table 2** Changes on the detectability of SOL by adding the oblique views to posterior view

SOL		Location					
		D.M.	D.(M.+L.)	D.L.	V.L.	V.(L.+M.)	V.M.
smaller than 2 cm	improve	0	0	1	2	0	0
	no change	2	0	3	1	0	4
	deteriorate	0	0	0	0	0	0
larger than 2 cm	improve	0	0	0	0	0	4
	no change	2	1	8	1	1	0
	deteriorate	0	0	1	0	0	1
Total	improve	0	0	1	2	0	4
	no change	4	1	11	2	1	4
	deteriorate	0	0	1	0	0	1

D.M.: dorsomedial, D.(M.+L.): dorsal, D.L.: dorsolateral, V.L.: ventromedial, V.(M.+L.): ventral, V.M.: ventromedial

### 3. 腎の傾き角

斜位像における適切な傾き角を求めるために、CT像で腎縦断面と体幹部縦断面とのなす角 (Fig. 1の $\theta$ )を測定した。良好に描画されているCT像についてすべて測定し、左右腎ごとに平均値を求めたところ、右腎では、 $44^\circ \pm 8^\circ$  (平均+標準偏差)、左腎では $50^\circ \pm 6^\circ$  (平均+標準偏差)であった。

### 4. 症例呈示

今回の結果を示す症例を次に呈示する。

症例1: 腎癌: 発作性高血圧を認めるため副腎の検索を目的としてCTを施行したところ、enhance CT (Fig. 2a)で左腎背外側に直径31 mmの腎癌を認めた。腎シンチグラフィ後面像 (Fig.

2b)で明らかな欠損を認めたが、斜位像 (Fig. 2c)ではむしろ見にくくなった。背外側のSOLは、一般に後面像の方が明瞭であった。

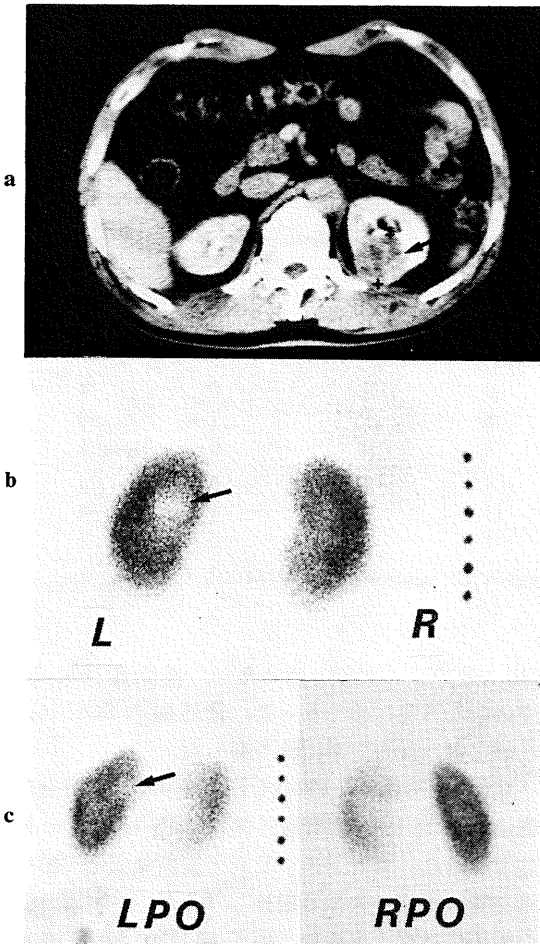
症例2: 腎嚢胞: Plain CT (Fig. 3a)で左腎背外側に直径18 mm, 右腎腹外側に直径13 mmの嚢胞を認めた。腎シンチグラフィ後面像 (Fig. 3b)では左腎背外側の欠損は指摘しうるが、右腎腹外側の欠損は指摘できない。斜位像 (Fig. 3c)を追加しても右腎腹外側のSOLの検出はみられなかったものの左腎背外側のSOLは検出が容易となった。

症例3: 腎嚢胞: plain CT (Fig. 4a)で右腎腹内側に直径94 mmの巨大な嚢胞を認めた。腎シン

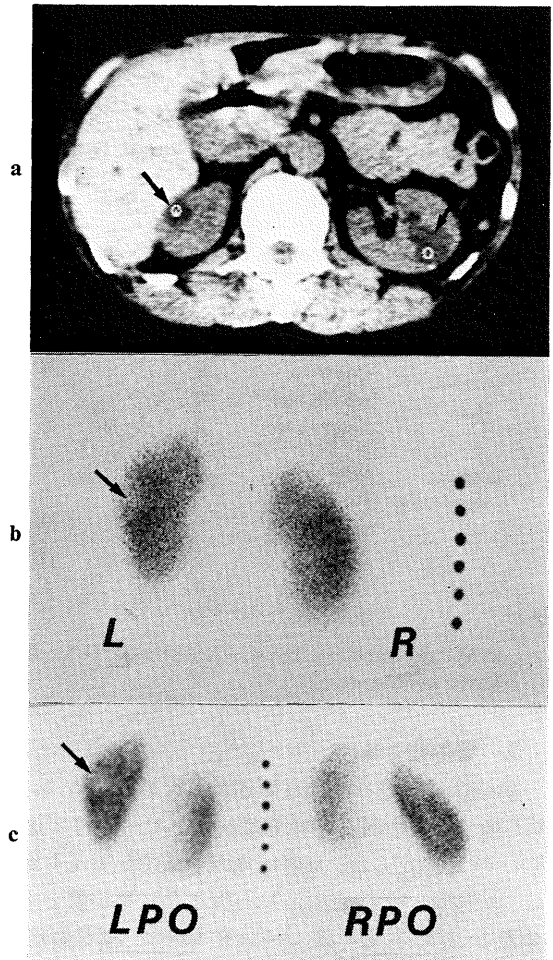
チグラフィ後面像 (Fig. 4b) ではいわゆる欠損というよりは、広範囲のアイソトープ濃度の低下が認められた。しかし、斜位像 (Fig. 4c) では右腎の欠損が明瞭であった。斜位像が SOL の検出にきわめて有効であった症例である。

症例 4: 腎嚢胞: enhance CT (Fig. 5a) で右腎腹内側に直径 43 mm の嚢胞を認めた。腎シンチグラフィ後面像 (Fig. 5b) では、中央部に欠損様陰

影がみられるものの、生理的腎盂欠損か、SOL による欠損かの鑑別が困難であった。しかし、斜位像 (Fig. 5c) を追加すると SOL の存在を示す欠損が右腎外側にみられた。本例では斜位像の追加により、後面像中央部の欠損が、生理的腎盂欠損でなく SOL によるものであることが判明した。



**Fig. 2** Renal cell carcinoma.  
 a: CT scan shows a 31 mm mass (arrow) in the dorsolateral region of the left kidney.  
 b: On the posterior view, it is easy to point out a SOL (arrow) in the left kidney.  
 c: Left posterior oblique (LPO) view also shows the SOL (arrow).



**Fig. 3** Renal cyst.  
 a: CT scan shows 13 mm cyst (arrow) in the ventrolateral region of the right kidney and a 18 mm cyst (arrow) in the dorsolateral region of the left kidney.  
 b: Posterior view shows a SOL (arrow) in the left kidney but no SOL in the right kidney.  
 c: LPO view shows the SOL (arrow) in the left kidney clearly.

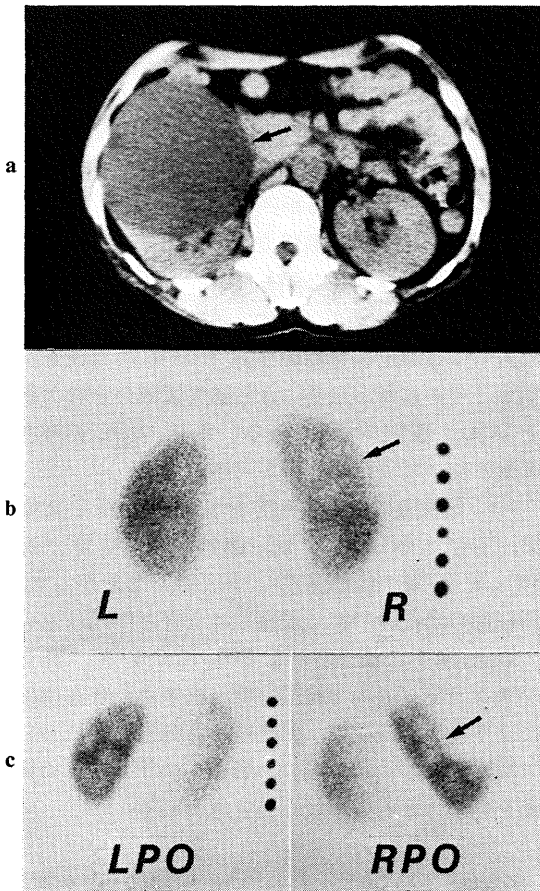


Fig. 4 Renal cyst.

- a: CT scan shows a 94 mm cyst (arrow) in the ventromedial region of the right kidney.
- b: Posterior view shows decreased uptake (arrow) of radioisotope in the upper half of the right kidney.
- c: Right posterior oblique (RPO) view shows the defect (arrow) in the right kidney clearly.

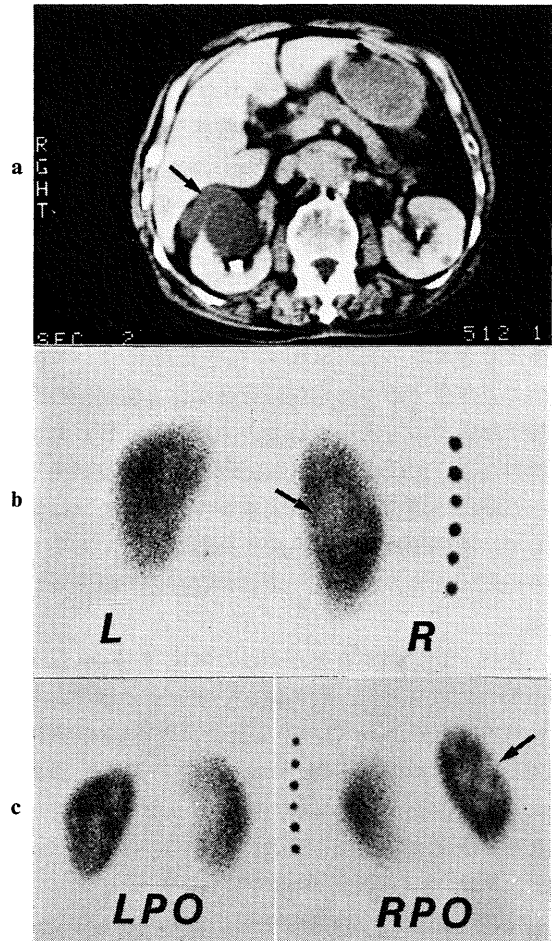


Fig. 5 Renal cyst.

- a: CT scan shows a 43 mm cyst (arrow) in the ventromedial region of the right kidney.
- b: Posterior view shows defect (arrow) in the center of the right kidney. It should be differentiated from the normal pelvic region.
- c: RPO view is useful in evaluating the existence of SOL (arrow).

#### IV. 考 察

US および CT の普及する以前には、腎 SOL の検出に腎シンチグラフィは非常に有用であったが<sup>2-5)</sup>、これらの進歩につれ腎シンチグラフィの有用性は低下しつつある。しかし症例によっては非常に有効な場合があり、腎腫瘍と正常変形あるいは偽腫瘍の鑑別が可能である、といわれている<sup>6)</sup>。SOL の大きさに関しては、直径 2 cm 以下

の腫瘍は検出不可能といわれており<sup>7)</sup>、腎盂部ではその構造および脂肪層が存在して正常でも欠損を生ずるため腎盂部周辺病巣の診断には注意を要する、とされている<sup>8)</sup>。

今回、腎シンチグラフィのみで検出し得た SOL の大きさは、直径 18 mm のもの以外はすべて直径 2 cm 以上であった。したがって、腎シンチグ

ラフィでは一般に直径 2 cm 以上でないと検出し難い。

次に、腎 SOL の存在部位の違いに関する SOL 検出成績の検討では、一般に背外側の SOL は検出が容易であるが、腹内側のものは、検出し難いという結果が得られた。直径 2 cm 以下の場合でも 18 mm の SOL を腎シンチグラフィで指摘し得た例があるが、これは背外側のものであった。それ以外の部位では 2 cm 以下の SOL は明瞭に検出できなかった。SOL の存在部位によって検出に差が生ずる主な理由は存在部位と検出器の距離に起因すると考えられる。すなわち、Fig. 1 で明白なように、背外側は検出器までの距離が短く、その間には障害となる腎実質が少ない。これに対して、腹側部は検出器までの距離が長く、しかもその間には腎の背側部の実質が存在して障害となる。

次に、斜位像が有効なのは、SOL が 2 cm 以下の場合には背外側、腹外側といずれも外側であり、また SOL が 2 cm 以上の場合には腹内側の SOL であった。腹側の SOL では、斜位により検出器に近づき、かつ他の部位との重なりを少なくするため、と考えられた。また、腎盂部の生理的欠損は、SOL との鑑別が困難で腎シンチグラフィ読影に際し偽陰性や偽陽性を生じやすい。しかし、斜位像を追加することにより、両者の鑑別を容易にすることができる。さらに斜位像を追加することの利点として SOL の存在部位について立体的把握が可能となる点があげられた。

斜位像は、正常腎盂部ができるだけ狭く描画されるように腎縦断面に垂直とするのが好ましい。CT 像で腎の傾き角を測定したところ、左腎側がやや大きかったものの、著明な左右差は認められず、したがって 45 度で撮像して大きな問題はないといえる。

## V. 結 語

X 線 CT で腎 SOL が検出され、かつ腎シンチグラフィが施行された症例を検討して、次の結論を得た。

(1) 腎シンチグラフィのみで腎 SOL を検出するのは、少なくとも直径 2 cm 以上の場合である。

(2) 腎 SOL の存在部位に関しては、後面像のみの場合、背外側の SOL は欠損が明瞭となり一般に検出が容易であるが、腹内側の SOL は欠損が不明瞭であり検出困難である。また、腎盂部の正常欠損との鑑別が必要となることがある。

(3) しかしながら、このような腹内側の SOL に対して後斜位像を追加すると SOL の存在を指摘するのが容易となり、さらに腎盂部の正常欠損と SOL の鑑別が容易となる。また、SOL の存在部位について立体的把握が可能となる。

(4) 斜位像に有効な角度を CT で検討した結果、右腎で  $44^{\circ} \pm 8^{\circ}$  (平均+標準偏差) 左腎では  $50^{\circ} \pm 6^{\circ}$  (平均+標準偏差) であった。したがって、斜位像の角度は 45 度で撮像して大きな問題はない。

以上、CT で検出された SOL について、腎シンチグラフィのみで検出可能な大きさ、存在部位による検出能の相違、斜位像の有効性などについて検討した。この結果は、腎シンチグラフィの読影を向上させるのに役立つと思われる。

最後に、本論文作成に際し、ご協力いただいた敦賀市民病院放射線科の松木 武技師長をはじめ、木津良智、日比 武の諸氏に深謝するとともに、本論文の要旨の一部は、第 3 回日本核医学会中部地方会 (昭和 57 年 10 月 於 三重) にて発表した。

## 文 献

- 1) 伊藤和夫, 小柴隆蔵, 古舘正従: 多方向腎スキヤンの臨床的意義. 核医学 16: 229-233, 1979
- 2) Morris JG, Coorey GJ, Dick R, et al: Diagnosis of renal tumors by radioisotope scanning. J Urol 97: 40-54, 1967
- 3) Rosenthal L: Radionuclide diagnosis of malignant tumors of the kidney. Am J Roentgenol 101: 662-668, 1967
- 4) Handmaker H, Young BW, Lowenstein JM: Clinical experience with  $^{99m}\text{Tc}$ -DMSA (Dimercapto Succinic acid), a new renal imaging agent. J Nucl Med 16: 28-32, 1975
- 5) Leonard JC, Allen EW, Goin J, et al: Renal cortical

- imaging and the detection of renal mass lesions. *J Nucl Med* **20**: 1018-1022, 1979
- 6) Pollak HM, Edell SE, Morales JO: Radionuclide imaging in renal pseudotumors. *Radiology* **111**: 639-644, 1974
- 7) Older RA, Korobkin M, Workman J, et al: Accuracy of radionuclide imaging in distinguishing renal masses from normal variants. *Radiology* **136**: 443-448, 1980
- 8) Webber MM, Cochran ST, Mitchell L: Renal scanning pitfalls in the diagnosis of mass lesions. *Clin Nucl Med* **7**: 327-330, 1982
- 7) Older RA, Korobkin M, Workman J, et al: Accuracy of radionuclide imaging in distinguishing renal masses from normal variants. *Radiology* **136**: 443-448, 1980