

Aus der Neurochirurgischen Klinik,  
Universitätsklinikum des Saarlandes, Homburg/Saar  
(Direktor: Prof. Dr. J. Oertel)

Anteriore zervikale Diskektomie und Fusion. Eine Langzeituntersuchung von bis zu 45 Jahren an der Neurochirurgischen Klinik des Universitätsklinikums des Saarlandes.

**Dissertation zur Erlangung des Grades eines Doktors der Medizin  
der Medizinischen Fakultät**

der UNIVERSITÄT DES SAARLANDES

2017

Vorgelegt von: Moritz Brielmaier

Geboren am: 24.09.1987 in Stuttgart

# INHALTSVERZEICHNIS

	Seite
ABKÜRZUNGSVERZEICHNIS .....	1
ABBILDUNGSVERZEICHNIS .....	2
TABELLENVERZEICHNIS .....	3
1 ZUSAMMENFASSUNG .....	4
1.1 Abstract .....	4
1.2 Zusammenfassung .....	5
2 EINLEITUNG .....	8
3 MATERIAL UND METHODIK .....	16
3.1 Patientenkollektiv .....	16
3.2 Operationstechnik .....	17
3.3 Prä- und postoperativer klinisch neurologischer Status .....	19
3.4 Fragebogen .....	19
3.4.1 Numeric Pain Rating Scale (NPRS) .....	19
3.4.2 EuroQol 5 Dimensions (EQ-5D) .....	19
3.4.3 Patient Satisfaction Index (PSI) .....	21
3.4.4 Neck Disability Index (NDI) .....	21
3.4.5 Odom ´s Kriterien .....	22
3.4.6 Hospital Anxiety and Depression Score (HADS) .....	22
3.5 Statistische Auswertung .....	24

4	ERGEBNISSE .....	25
4.1	Patientendemographie .....	25
4.2	Fragebogen .....	27
4.2.1	Numeric Pain Rating Scale (NPRS).....	27
4.2.2	EuroQol 5 Dimensions (EQ-5D) .....	28
4.2.3	Patient Satisfaction Index (PSI) .....	28
4.2.4	Neck Disability Index (NDI).....	29
4.2.5	Odom´s Kriterien.....	30
4.2.6	Hospital Anxiety and Depression Score (HADS) .....	30
4.3	Klinische Untersuchung.....	31
4.3.1	Motorik.....	31
4.3.2	Sensibilität .....	32
4.4	Morbidität durch den Eingriff am Beckenkamm .....	33
4.5	Folgeeingriffe.....	34
5	DISKUSSION .....	39
5.1	Zu den Daten des Fragebogens.....	39
5.2	Zum Stellenwert der Fusion und Fusionsmaterialien.....	41
5.3	Zum Einsatz ventraler Platten.....	47
5.4	Zu Beschwerden und Komplikationen am Beckenkamm.....	49
5.5	Zur Erkrankung des angrenzenden Segmentes .....	52
5.6	Schlussfolgerungen .....	54
6	LITERATURVERZEICHNIS.....	56
7	DANKSAGUNG .....	64
8	PUBLIKATIONEN.....	65
9	ANHANG .....	68

## ABKÜRZUNGSVERZEICHNIS

ACCF	Anteriore zervikale Korporektomie und Fusion
ACDF	Anteriore zervikale Diskektomie und Fusion
ACDF+CP	Anteriore zervikale Diskektomie und Fusion mit Casparplatte
ACDF+PS	ACDF + plate stabilization
ACD	Anteriore zervikale Diskektomie
ASD	Adjacent segment disease
BSV	Bandscheibenvorfall
CP	Casparplatte
EQ-5D	EuroQol 5 Dimensions
HADS	Hospital Anxiety and Depression Score
HADS-D	Hospital Anxiety and Depression Score – Deutsche Version
HO	Heterotope Ossifikation
HWS	Halswirbelsäule
KG	Kraftgrad
LWS	Lendenwirbelsäule
MRT	Magnetresonanztomographie
NDI	Neck Disability Index
NPRS	Numeric Pain Rating Scale
NSAR	Nichtsteroidales Antirheumatikum
PEEK	Polyetheretherketon
PMMA	Polymethylmethacrylat
PSI	Patient Satisfaction Index
VAS	Visuelle Analog Skala
ZBP	Zervikale Bandscheibenprothese
ZSM	Zervikale spondylotische Myelopathie

## ABBILDUNGSVERZEICHNIS

Abbildung 1: Nervenwurzelkompression durch einen Bandscheibenvorfall (Quelle: <a href="http://www.laserspineinstitute.com">www.laserspineinstitute.com</a> , abgerufen am 29.11.2015) .....	9
Abbildung 2: Verschiedene Formen der Beckenkammdübel: A nach Cloward, B nach Robinson/Smith, C nach Simmons/Bhalla, D nach Bailey/Badgley (Chau et al. 2009 (15)) .....	12
Abbildung 3: CASPARevolution, Firma Aesculap (Quelle: <a href="http://www.bbraun.de">www.bbraun.de</a> , abgerufen am 09.08.2016) .....	13
Abbildung 4: Röntgenbild HWS seitlich nach Fusion (Smith and Robinson 1958 (88)) .....	18
Abbildung 5: Zeichnung mit Darstellung des eingebrachten Beckenkammspanns in das Bandscheibenfach (Smith and Robinson 1958 (88)).....	18
Abbildung 6: Diagnosen.....	25
Abbildung 7: NPRS-Werte prä- und post-OP sowie deren Differenz .....	27
Abbildung 8: Zufriedenheit nach dem PSI .....	29
Abbildung 9: Motorik im Verlauf.....	31
Abbildung 10: Sensibilität im Verlauf .....	32
Abbildung 11: Dauer der postoperativen Beschwerden am Beckenkamm .....	33
Abbildung 12: Operationsfreies Überleben nach Kaplan-Meier .....	37
Abbildung 13: Zeit zwischen den Operationen im Geschlechtervergleich .....	38

## TABELLENVERZEICHNIS

Tabelle 1: Verteilung der Patienten mit erfüllten Einschlusskriterien .....	16
Tabelle 2: EQ-5D Fragebogen (Quelle: www.euroqol.org, Tabelle modifiziert durch den Autor).....	20
Tabelle 3: Kategorien des PSI .....	21
Tabelle 4: Schweregrade des NDI.....	22
Tabelle 5: Odom´s Kriterien.....	22
Tabelle 6: Fragebogen HADS-D (107), modifiziert durch den Autor.....	23
Tabelle 7: Monosegmentale Operationen.....	26
Tabelle 8: Bisegmentale Operationen .....	26
Tabelle 9: Trisegmentale Operationen .....	26
Tabelle 10: Ergebnisse EQ-5D Fragebogen.....	28
Tabelle 11: Ergebnisse des NDI .....	29
Tabelle 12: Ergebnisse Odom´s Kriterien .....	30
Tabelle 13: Folgeeingriffe im Überblick.....	35
Tabelle 14: Folgeoperationen aufgrund einer ASD.....	36

# 1 ZUSAMMENFASSUNG

## 1.1 Abstract

### **Objectives:**

Anterior cervical discectomy and fusion (ACDF) with an autologous iliac crest is an accepted and safe surgical procedure for treatment of degenerative cervical disc disease. Studies with a follow-up of more than 20 years are rare. The aim of this study was the evaluation of the long-term clinical outcome after ACDF with an autologous iliac crest with and without plate stabilization. Special focus was given to pain, functional outcome and repeat procedure for symptomatic adjacent segment disease (ASD).

### **Methods:**

Hospital records were used to obtain information about diagnosis, surgery and postoperative process. Inclusion criteria were patients who underwent surgery for degenerative cervical disc disease with detailed documentation of the preoperative neurological status, of the procedure, of the postoperative process during hospitalization, of the postoperative neurological status at hospital discharge and of full contact detail information. Patients were reviewed with a standardized questionnaire including the current neurological status, neck disability index (NDI), EuroQol-5 dimensions (EQ-5D), patient satisfaction index (PSI), hospital anxiety and depression score (HADS), Odom`s criteria, complications at the iliac crest donor side and limitations in quality of life.

### **Results:**

A total of 366 patients fulfilled inclusion criteria. Among those 160 patients participated at the study. One-hundred-six (66.3%) out of 160 patients attended a personal optional follow-up at our institution. The mean follow-up time was 25 years and mean age at the initial surgery was 43 years. Sixty-five (40.6%) out of 160 patients had ACDF with plate stabilization (ACDF+PS). Preoperative, 152 (95.0%) patients had neck and/or arm pain with an intensity of 8 on the numeric pain rating scale (NPRS). Postoperative, 118 (73.8%) patients reported a decrease of neck and/or arm pain with a mean of 2 on the NPRS and remained pain free without

second surgery. Thirteen (8.1%) out of 160 patients had repeat procedure due to symptomatic ASD. The mean time period with donor side pain was 2 month, and the mean postoperative donor site pain was 2 on the NPRS. The mean NDI was 7 and mean score for EQ-5D was 6. According to Odom`s criteria 85.0% of patients report excellent and good functional recovery, 98.0% of patients were very satisfied or satisfied after procedure. All 160 (100.0%) patients would decide to undergo surgery as therapy again.

### **Conclusion:**

ACDF with an autologous iliac crest is a safe procedure that yields good clinical results. ACDF and ACDF+PS yield significant a decrease in neck and arm pain, an improvement in functional outcome and excellent patient satisfaction. Overall prevalence for symptomatic ASD is 8.1%. ACDF+PS had a lower rate of repeat procedures due to symptomatic ASD in a long-term follow-up (ACDF: 11.6% versus ACDF+PS: 3.1%).

## 1.2 Zusammenfassung

### **Hintergrund:**

Die anteriore zervikale Diskektomie und Fusion (ACDF) mit einem autologen Beckenkammspan ist ein anerkanntes Verfahren in der Therapie des degenerativen zervikalen Bandscheibenleidens. Studien mit einem Beobachtungszeitraum von mehr als 20 Jahren sind selten. Das Ziel dieser Untersuchung ist die Bewertung der langfristigen klinischen Ergebnisse nach ACDF mit autologem Beckenkammspan mit und ohne Casparplatte (CP) mit besonderem Fokus auf die neurologische Erholung, Schmerzen und symptomatische Anschlussdegeneration.

### **Methoden:**

Krankenhausakten von Patienten mit degenerativen Erkrankungen der Halswirbelsäule wurden nach Informationen zur Diagnose, zur Operationstechnik und zum postoperativen Verlauf rezensiert. Einschlusskriterien waren Patienten mit einer Operation aufgrund einer degenerativen Erkrankung der Halswirbelsäule (HWS), Dokumentation über den präoperativen neurologischen Status, ein ausführlicher Operationsbericht, Informationen über den postoperativen Verlauf während des



Krankenhausaufenthalts, ein neurologische Status zum Entlassungszeitpunkt und vollständige Kontaktdaten. Alle partizipierenden Patienten wurden mit einem standardisierten Fragebogen befragt, welcher neben den Fragen zum aktuellen neurologischen Status auch den neck disability index (NDI), die Euroqol-5 dimensions (EQ-5D), den patient satisfaction index (PSI), den hospital anxiety and depression score (HADS), die Odom`s Kriterien, Fragen zu Komplikationen an der Beckenkammspanentnahmestelle und zu Einschränkungen der Lebensqualität enthielt.

### **Ergebnisse:**

366 Patienten erfüllten die Einschlusskriterien. Von diesen Patienten nahmen 160 an der Untersuchung teil. 106 (66.3%) der 160 Patienten stellten sich zu einer persönlichen Nachuntersuchung in unserer Klinik vor. Die mittlere Nachbeobachtungszeit betrug 25 Jahre und das Durchschnittsalter bei der ersten Operation war 43 Jahre. 65 (40.6%) von 160 Patienten hatten eine ACDF mit Stabilisierung durch eine CP (ACDF+CP). Präoperativ hatten 152 (95.0%) Patienten Nacken- und/oder Armschmerzen mit einem mittleren Wert von 8 auf der NPRS. Postoperativ berichteten 118 (73.8%) Patienten von einer Abnahme der Nacken- und/oder Armschmerzen mit einem mittleren Wert von 2 auf der NPRS und blieben schmerzfrei und ohne zweite Operation. Dreizehn (8.1%) der 160 Patienten benötigten eine weitere Operation in einem angrenzenden Segment. Die mittlere Zeitdauer der Schmerzen an der Spanentnahmestelle war zwei Monate und der mittlere Wert auf der NPRS aufgrund von Schmerzen am Beckenkamm war 2. Der mittlere NDI war 7, und der mittlere Wert beim EQ-5D Fragebogen war 6 Punkte. Entsprechend der Odom`s Kriterien haben 85.0% der Patienten eine exzellente oder gute funktionelle Erholung, 98.0% der Patienten waren sehr zufrieden oder zufrieden nach der Operation. Alle 160 (100.0%) Patienten würden sich wieder einer operativen Therapie unterziehen.

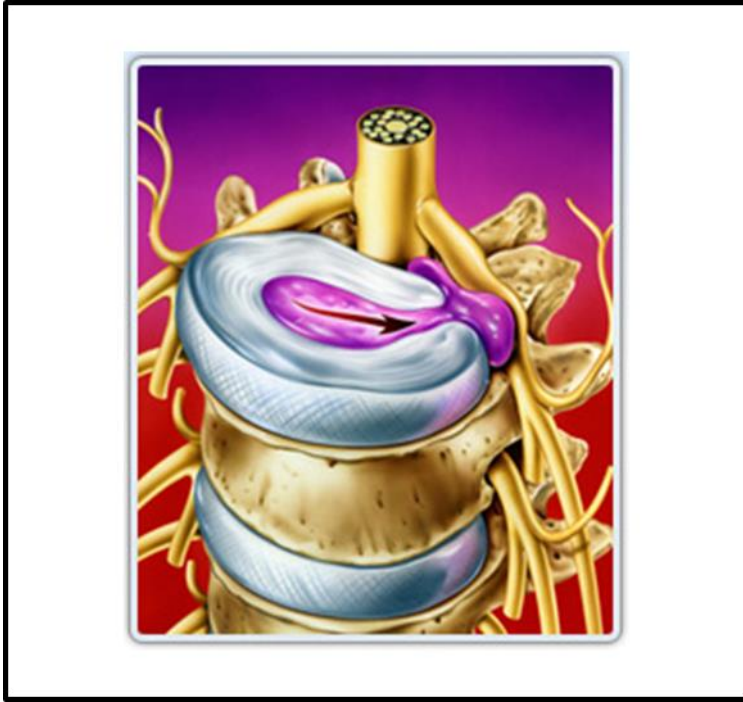### **Schlussfolgerung:**

Die ACDF mit einem autologen Beckenkammspan ist ein sicheres Verfahren, das gute klinische Ergebnisse liefert. ACDF und ACDF+CP führt zu einem signifikanten Rückgang von Nacken- und Armschmerzen, zu einer Steigerung der Funktion und zu hervorragenden Ergebnissen der Patientenzufriedenheit. Die Rate der Operationen

aufgrund einer symptomatischen Anschlussdegeneration liegt bei 8.1%. Die ACDF+CP führt in einem langfristigen Nachbeobachtungszeitraum zu weniger Operationen aufgrund von symptomatischer Anschlussdegeneration (ACDF: 11.6%, ACDF+CP: 3.1%).

## 2 EINLEITUNG

Mit der zunehmend älter werdenden Gesellschaft nimmt auch die Zahl der Patienten mit degenerativen Veränderungen im Bereich der Wirbelsäule zu (30, 44). Ein häufiges Symptom bei Patienten mit degenerativen Veränderungen der Wirbelsäule sind Schmerzen. So haben etwa 40% der Erwachsenen mindestens einmal im Leben Schmerzen, deren Ursprung in degenerativen Veränderungen der Wirbelsäule liegt (32). Im siebten Lebensjahrzehnt weisen 85% der Bevölkerung radiologisch nachweisbare Veränderungen der Wirbelsäule auf (33). Durch den großen Bewegungsumfang der HWS können bei älteren Patienten hier sehr häufig degenerative Veränderungen beobachtet werden. Matsumoto et al. untersuchten 497 asymptomatische Personen mittels Magnetresonanztomographie (MRT). Die Untersuchung zeigte bei 86% der Männer und bei 89% der Frauen über 60 Jahren degenerative Veränderungen an der HWS (58). Zunächst kommt es zu einer Abnahme des Wassergehalts der Bandscheiben, wodurch ab dem dritten Lebensjahrzehnt die Elastizität der Bandscheiben physiologischerweise abnimmt (79, 92). Die dadurch bedingte Höhenminderung der Bandscheiben führt wiederum zu einer vermehrten Laxizität der Bandstrukturen, was zu Bandscheibenprotrusionen führen kann. Eine Bandscheibe besteht aus einem inneren Gallertkern und einem ihn umgebenden Faserring. Bei einer Bandscheibenprotrusion kommt es durch den Expansionsdruck des Gallertkerns zu einer Vorwölbung, also einer Protrusion des Faserrings. Diese Protrusionen treten überwiegend mediolateral, vorbei am Ligamentum longitudinale posterius, auf (79).



**Abbildung 1: Nervenwurzelkompression durch einen Bandscheibenvorfall (Quelle: [www.laserspineinstitute.com](http://www.laserspineinstitute.com), abgerufen am 29.11.2015)**

Ebenfalls durch die Höhenminderung der Bandscheiben verlieren diese ihre abfedernde Funktion und es bilden sich reaktiv Spondylophyten. Im Verlauf kommt es zu einer Verteilung der axialen Kräfte von den ventralen zu den dorsalen Anteilen der Wirbelsäule. Diese Verlagerung kann zur Hypertrophie der Facettengelenke und zur weiteren Bildung von Spondylophyten führen. Am Ende der Degeneration steht die knöcherne Einengung der Neuroforamen (29). Diese Veränderungen können zur Kompression nervaler Strukturen führen. Mögliche Folgen sind radikuläre oder pseudoradikuläre Beschwerden, besonders schwere Folgen können in Form einer Myelopathie durch Kompression des Myelons auftreten. Bei der Radikulopathie sind die Beschwerden und Symptome einer bestimmten Nervenwurzel zuzuordnen. Dabei wird zwischen Wurzelreiz- und Wurzelkompressionssyndrom unterschieden. Das Wurzelreizsyndrom geht ohne, das Wurzelkompressionssyndrom mit Parese und/oder Sensibilitätsstörungen einher. Schmerzen im Nacken- und Schulterbereich, die in die Arme ausstrahlen (Zervikobrachialgie), Gefühlsminderungen wie z.B. eine Hypästhesie, Parästhesie oder Anästhesie, Kraftminderungen (Paresen) und abgeschwächte, bzw. erloschene Reflexe der Kennmuskeln sind die möglichen Symptome/Befunde. Ein paravertebraler muskulärer Hartspann, die Steilstellung der HWS, lokaler Klopf- oder Druckschmerz über der Wirbelsäule sowie eine Zunahme der Beschwerden bei Drehung oder Neigung des Kopfes können das klinische Bild

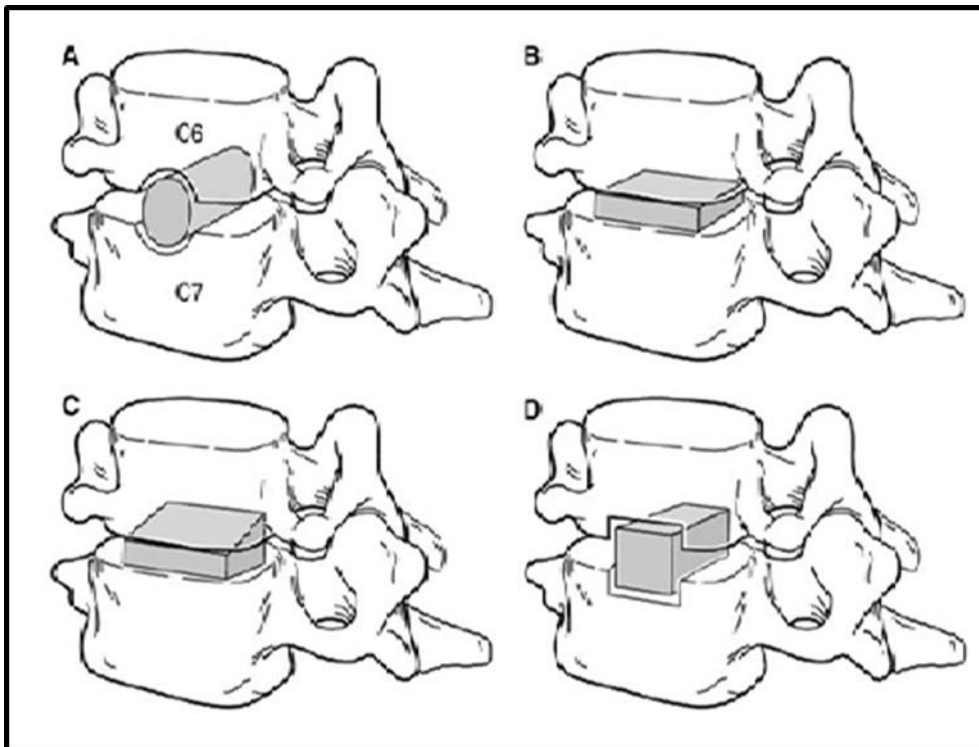
der Radikulopathie ergänzen (70). Bei der zervikalen spondylotischen Myelopathie (ZSM) können neben einer radikulären Symptomatik noch weitere Symptome und neurologische Befunde auftreten. Z.B. sind eine spastische Tonuserhöhung in der Beinmuskulatur und ein breitbasiges - ataktisches Gangbild möglich. Darüber hinaus können Störungen der Feinmotorik, Reflexsteigerungen sowie pathologische Fremdreflexe und Kloni der unteren Extremitäten nachweisbar sein (54).

Als Therapie stehen neben der konservativen auch verschiedene operative Techniken zur Verfügung. Die Dauer und Art der klinischen Symptomatik hat Einfluss auf die Wahl zwischen operativer und konservativer Therapie. Bezüglich einer Operation ist zwischen einer absoluten und einer relativen Operationsindikation zu unterscheiden. Eine absolute Operationsindikation besteht bei progredienten, funktionell relevanten motorischen Ausfällen (Paresen mit Kraftgrad 3/5 oder weniger), bei einer progredienten Querschnittsymptomatik sowie bei Auftreten von Störungen der Blasen- und Mastdarmfunktion oder der Potenz. Eine relative Operationsindikation besteht bei trotz ausreichender intensiver konservativer Maßnahmen über acht bis zwölf Wochen nicht therapierbaren Schmerzen, abhängig vom Leidensdruck des Patienten (70). Von einer frühzeitigen operativen Therapie profitiert z.B. ein Patient mit einer akut aufgetretenen Parese, da die Dauer der Kompression der Nervenwurzel Einfluss auf das postoperative Ergebnis hat (15). Bezüglich der Schmerzen zeigt sich im Langzeitverlauf kein Vorteil der operativen gegenüber der konservativen Therapie. So untersuchten Fouyas et al. 81 Patienten mit zervikaler Radikulopathie. Die Gruppe der operierten Patienten zeigte nach drei Monaten eine signifikant größere Reduktion der Schmerzen auf der Visuellen Analog Skala (VAS). Nach einem Jahr konnte sich allerdings kein signifikanter Unterschied mehr feststellen lassen. Somit zeigt die Studie, dass eine Operation zu einer frühzeitigen Schmerzreduktion führt, was z.B. in Bezug auf Lebensqualität und Arbeitsfähigkeit von großer Relevanz sein kann (30).

Ziel einer Operation ist die Dekompression der betroffenen Nervenwurzel(n) oder des Rückenmarks. Bereits in der ersten Hälfte des 20. Jahrhunderts wurde die an der Lendenwirbelsäule (LWS) praktizierte Laminektomie auch an der HWS erfolgreich durchgeführt. Scoville (83) und Frykholm (31) etablierten dann die weniger invasive dorsale zervikale Foraminotomie. Allerdings ist die Indikation sehr begrenzt (lateraler Sequester oder Neuroforamenstenose) (37). Insgesamt sind mediolaterale BSV durch das Rückenmark schlecht erreichbar, da am Rückenmark selbst nur wenig

Manipulation möglich ist. Vorteilhaft wirkt sich hingegen aus, dass ventrale Strukturen wie die Trachea, der Ösophagus, die Thyroidea, die A. carotis oder der Nervus laryngeus recurrens nicht im Operationsgebiet liegen und somit nicht verletzt werden können.

Die anteriore zervikale Diskektomie und Fusion (ACDF) wurde erstmals von Robinson und Smith (88) sowie von Cloward (16) in den 1950er Jahren beschrieben. Das Ziel der Operation ist die Dekompression der Nervenwurzel(n) und eine Fusion beider Wirbelkörper. Ein oft propagierter Vorteil der ACDF ist die stumpfe und gewebeschonende Präparation durch die Halseingeweide. Ventral gelegene Pathologien, wie z.B. mediale Bandscheibenvorfälle, können gezielt entfernt werden. Nach Entfernung der Bandscheibe werden durch das Einbringen eines Platzhalters in das Zwischenwirbelfach die Wirbelkörper voneinander distrahert. So werden die Neuroforamina erweitert und der Platz für die austretenden Nervenwurzeln vergrößert. Als Platzhalter bei der von Robinson und Smith sowie Cloward beschriebenen Methode dient ein autologer Knochen aus dem Beckenkamm. Unterschiede beider Techniken liegen in der Art der Hautschnittführung und in der Form des Wirbelkörperinterponats. Robinson und Smith verwendeten einen longitudinalen Schnitt am medialen Rand des Musculus sternocleidomastoideus und eine hufeisenerne Form. Cloward hingegen zog es vor, eine zylindrische Form und eine transversale Schnittführung in einer vorgegebenen Hautfalte durchzuführen.



**Abbildung 2: Verschiedene Formen der Beckenkammdübel: A nach Cloward, B nach Robinson/Smith, C nach Simmons/Bhalla, D nach Bailey/Badgley (Chau et al. 2009 (14))**

In einer Arbeit von Simmons und Bhalla aus dem Jahr 1969 verglichen sie ihr Beckenkammspaninterponat mit dem Dübel nach Cloward. Sie kamen zu dem Ergebnis, dass der Cloward Dübel aus biomechanischer Sicht unterlegen ist. So dislozierte aus jeder Gruppe je ein Interponat, innerhalb der Cloward Gruppe zeigte sich zusätzlich, dass bei drei Patienten die Fusion ausblieb. Auch klinisch waren die Patienten aus der Cloward Gruppe unterlegen. Nach den Odom's Kriterien erreichten 64.8% der Patienten ein exzellentes oder gutes Ergebnis, wohingegen dies bei der anderen Gruppe bei 80.8% der Patienten der Fall war. Die Autoren führen die Unterschiede direkt auf die Form und Oberflächenbeschaffenheit des Interponats zurück (87).

Orozco et al. berichteten 1970 erstmals von einer zusätzlichen ventralen Plattenstabilisierung nach ACDF bei einer HWS-Fraktur (64). Caspar (10) entwickelte in der Folge mit der Firma Aesculap ein standardisiertes Plattensystem zur ventralen Stabilisierung. Abbildung 3 zeigt die aktuellste Version dieses anterioren Plattensystems.



**Abbildung 3: CASPARevolution, Firma Aesculap (Quelle: [www.bbraun.de](http://www.bbraun.de), abgerufen am 09.08.2016)**

Vorteile dieses Verfahrens sind eine kürzere Fusionszeit, eine sofortige Primärstabilität, eine Reduktion der Rate an Pseudarthrosen und eine gute Wiederherstellbarkeit der natürlichen Lordose (11, 25, 48, 59). Initial wurde dieses Verfahren bei traumatischen Schäden der HWS angewandt, im Verlauf wurde die Indikation jedoch erweitert (72). Nachteilig sind die erhöhten Kosten, die Möglichkeit der Schraubendislokation sowie eines Plattenbruchs (93). Die Material-assoziierten Komplikationen wiederum können z.B. zur Verletzung des Ösophagus oder zu einer Dysphagie führen. Je nach Studie liegt die Rate dieser Komplikationen zwischen 2 und 17% (93).

Neben der ACDF ist auch eine anteriore zervikale Diskektomie (ACD) ohne interkorporelle Fusion als operative Technik beschrieben. Ein Vorteil dieser Technik ist die kürzere Operationszeit und die fehlende Komorbidität der nicht notwendigen Entnahme eines Beckenkammspanns. Nach einer Studie von Bertalanffy und Eggert, welche 164 Patienten ein bis acht Jahre postoperativ nach ACD untersuchten, sind die Ergebnisse mit anderen operativen Techniken, wie z.B. der ACDF, vergleichbar



(2). Nachteile der Technik sind z.B. eine geringere Fusionsrate sowie eine deutlich größere Anzahl von geringer Kyphosierung der HWS (77).

Die Entnahme des Beckenkammspanns stellt ein zusätzliches Trauma im Bereich der Entnahmestelle und damit ein zusätzliches Risiko für Komplikationen dar. Hämatome (1.5-2.3%), Infektionen (0.6-7.5%), persistierende Schmerzen nach drei Monaten oder später (4.7-31%), Frakturen (0-6%) und Gefühlsstörungen (0.7-15.7%) sind mögliche Komplikationen (13, 71, 77, 80, 85, 86). Pitzten et al. publizierten 2004 Ergebnisse über die Wundheilung am Beckenkamm und kamen zu dem Ergebnis, dass ca. 2/3 der Patienten kleine Komplikationen innerhalb der ersten Wochen hatten, nach drei Monaten jedoch etwa 4/5 der Patienten auch unter Belastung im Alltag komplett schmerzfrei waren (68).

Wegen der Komorbidität im Bereich der Entnahmestelle am Beckenkamm wurde nach alternativen Materialien gesucht. In Frage kommen z.B. der Knochenzement Polymethylmethacrylat (PMMA) oder industriell hergestellte Platzhalter, sogenannte Cages, welche aus Titan, Carbon, Polyetheretherketon (PEEK) oder einer Kombination der Materialien bestehen.

Schmitt befragte 2001 und 2008 über 100 neurochirurgische Abteilungen in Deutschland zur jeweiligen Behandlungsstrategie des monosegmentalen zervikalen Bandscheibenvorfalls. Es zeigte sich ein eindeutiger Trend weg von der Fusion mittels autologem Beckenkammspan bzw. PMMA und hin zur Verwendung von Cages (78). Gegen die Verwendung von PMMA sprechen z.B. die deutlich geringeren Fusionsraten (94). Bei gleichen Fusionsraten bei Verwendung von Cages oder Autografts vermutet Schmitt, dass der Wegfall der Entnahme assoziierten Morbidität am Beckenkamm sowie die kürzere Operationszeit zur vermehrten Verwendung von Cages führte (78).

Die Angst vor Bewegungseinschränkungen nach ACDF führte schon früh zur Annahme, dass dies der Grund für die sogenannte Anschlussdegeneration bzw. Anschlusskrankung in benachbarten Segmenten der Wirbelsäule sei. Die Begriffe der „adjacent segment degeneration bzw. adjacent segment disease“ (ASD) förderten die Entwicklung von zervikalen Bandscheibenprothesen (ZBP). Vorreiter war hier Fernström, der bereits 1966 Ergebnisse seiner neu entwickelten und implantierten Prothese vorstellte (28). Die gewünschten Vorteile einer Bandscheibenprothese sind die Senkung der Rate an Anschlussdegeneration, der Erhalt der Bewegung, eine geringere perioperative Morbidität und die frühe

Aktivitätswiederaufnahme (1). Eine häufig auftretende Folge nach einer Prothesenimplantation ist die heterotope Ossifikation (HO) und der dadurch verursachte mögliche Bewegungsverlust. Als Gründe hierfür werden unpassende Prothesendesigns, eine insuffiziente Implantationstechnik und eine präoperativ bestehende Spondylose sowie Ankylose beschrieben (1). Letztendlich sind Langzeitergebnisse nach Implantation von Bandscheibenprothesen nötig um den Erfolg der Technik befriedigend bewerten zu können.

Insgesamt wurden in den letzten Jahrzehnten viele verschiedene operative Techniken und Verfahren zur Behandlung bei zervikaler Degeneration entwickelt und praktiziert. Jede Technik hat ihre Vor- und Nachteile, jedoch ergeben sich bei der Durchführung von Studien meist ähnliche Ergebnisse mit geringen Unterschieden. Daraus resultiert, dass es keine festgesetzte Leitlinie gibt. Insgesamt existieren auch nur wenige Untersuchungen mit einem Langzeitverlauf (34, 36, 61, 74, 101) und die verschiedenen Studien haben unterschiedliche Messparameter und Operationstechniken.

Nandoe Tewarie et al. befragten z.B. 102 Patienten im Durchschnitt sieben Jahre postoperativ. Allerdings wurde bei den Patienten eine ACD und keine ACDF durchgeführt und nur der Neck Disability Index (NDI) erhoben (61).

Mit elf Jahren erzielten Saarinen et al. einen längeren Nachbeobachtungszeitraum. Es konnten an 327 Patienten nach ACDF Daten erhoben werden. Der Fokus der Arbeit galt allerdings den Folgeoperationen und nicht dem klinisch-neurologischen Ergebnis sowie der Patientenzufriedenheit. Ebenso erfolgte die Fusion mittels Cage und nicht mit einem Beckenkammspan (74).

Mit 21 Jahren erreichten Gore und Sepic einen sehr langen Nachbeobachtungszeitraum nach ACDF mittels Autograft. Sie erhoben unter anderem Daten zum Schmerz, zu Komplikationen und Folgeoperationen. Allerdings konnten sie nur 50 Patienten einschließen (36). Dies zeigt, wie schwierig es ist viele Patienten für eine Langzeituntersuchung zu gewinnen.

Das Ziel dieser Dissertation ist eine Langzeituntersuchung nach ACDF mittels autologem Beckenkammspan und zusätzlicher Stabilisierung mit einer CP zu erheben. Die Daten wurden an 160 Patienten, die vor 17-45 Jahren an der Neurochirurgischen Klinik der Universitätsklinik des Saarlandes operiert wurden erhoben.

### 3 MATERIAL UND METHODIK

#### 3.1 Patientenkollektiv

Aus 24986 Dokumenten der Jahre 1967-1996 der Neurochirurgischen Klinik der Universitätsklinik des Saarlandes wurden alle Patienten herausgesucht, bei denen eine ACDF durchgeführt wurde und folgende Einschlusskriterien erfüllt waren: ACDF mit Beckenkammspan oder ACDF + CP mit Beckenkammspan, vollständige Kontaktdaten, Geburtsjahr 1930 oder später, ein ausführlicher Operationsbericht und der prä- und postoperative neurologische Status. 366 (ACDF 212, ACDF + CP 154) von 845 Patienten erfüllten die Einschlusskriterien. 337 (92.1%) der 366 Patienten waren kontaktierbar (ACDF 198/212, ACDF + CP 139/154), 29 (7.9%) waren nicht kontaktierbar (ACDF 14, ACDF + CP 15). 160 (47.5%) von 337 Patienten partizipierten an der Verlaufsbeobachtung (ACDF 95/198, ACDF + CP 65/139). Jeder dieser Patienten unterschrieb eine Einwilligungserklärung zur Teilnahme an der Untersuchung und beantwortete einen standardisierten Fragebogen. 113 (33.5%) Patienten hatten ohne Angabe von speziellen Gründen kein Interesse an der Verlaufsbeobachtung (ACDF 65/198, ACDF + CP 48/139). 64 (19.0%) Patienten waren entweder tot oder ihnen war es psychisch und/oder physisch unmöglich den Fragebogen auszufüllen und/oder an der Untersuchung teilzunehmen (ACDF 38/198, ACDF + CP 26/139). 106 (66.3%) von 160 Patienten mit komplett beantwortetem Fragebogen nahmen an der Nachuntersuchung teil (ACDF (60/95, ACDF + CP 46/65). Tabelle 1 zeigt die Verteilung der Patienten mit erfüllten Einschlusskriterien auf beide Gruppen:

	<b>ACDF</b>	<b>ACDF + CP</b>	<b>Summe</b>
<b>Einschlusskriterien erfüllt</b>	212	154	366
<b>Patienten kontaktierbar</b>	198	139	337
<b>Fragebogen komplett</b>	95	65	160
<b>In Ambulanz untersucht</b>	60	46	106

**Tabelle 1: Verteilung der Patienten mit erfüllten Einschlusskriterien**

### 3.2 Operationstechnik

Alle Patienten wurden mit der Technik nach Robinson & Smith operiert (88). Nach Intubationsnarkose, Lagerung auf dem Rücken und Fixierung des Kopfes in einer Gardner-Wells- oder Mayfield-Klemme wurde mittels Bildwandler eine seitliche Durchleuchtung der HWS vorgenommen. Durch Einbringen eines metallischen Gegenstands in den Röntgenstrahl konnte das zu operierende Segment markiert werden. Nach Desinfektion und sterilem Abdecken erfolgte ein transversaler Hautschnitt in der zuvor angezeichneten Höhe. Nach Darstellung des Platysmas erfolgte dessen Längsinzision. Nun fand eine stumpfe Präparation durch die Halseingeweide bis auf die prävertebrale Faszie statt. Dabei erfolgte eine Medialisierung der Halseingeweide und eine Lateralisierung des Gefäß-Nerven-Bündels. Nach Darstellung und Längsspaltung der prävertebralen Halsfaszie erfolgte die Inzision des vorderen Längsbandes. In das Bandscheibenfach wurde eine Kanüle eingebracht. Durch eine Röntgenkontrolle konnte so das zu operierende Segment bestätigt werden. Nach Einbringen von Distractionsschrauben in die benachbarten Wirbelkörper und Distraction des Bandscheibenfaches wurde dieses ausgeräumt und mögliche dorsale sowie ventrale Spondylophyten entfernt. Bereits parallel dazu konnte am Beckenkamm die Präparation beginnen und ein Knochenspan entnommen werden, der an die Größe des Bandscheibenfaches angepasst wurde. Dieser Knochenspan wurde nun in das Bandscheibenfach eingebracht. Einem Teil der Patienten dieser Studie wurde noch eine Titanplatte nach Caspar (10) implantiert und mit zwei bikortikalen Schrauben pro Wirbelkörper fixiert. Im Anschluss erfolgte eine sorgfältige Blutstillung, der schichtweise Wundverschluss und abschließend eine Hautnaht.

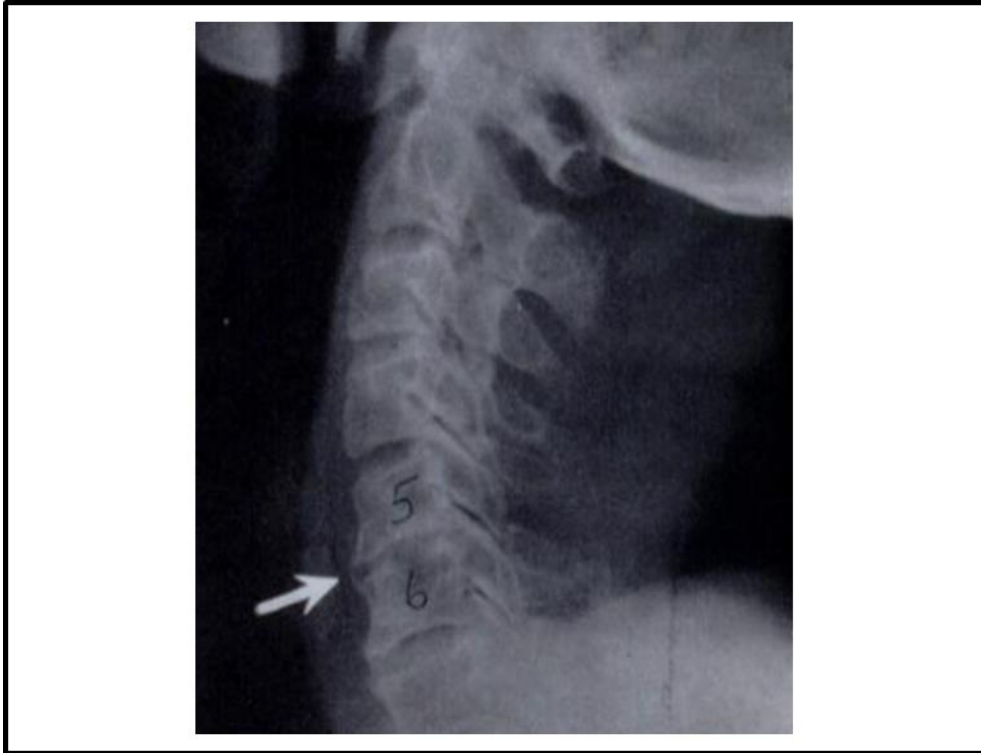


Abbildung 4: Röntgenbild HWS seitlich nach Fusion (Smith and Robinson 1958 (88))

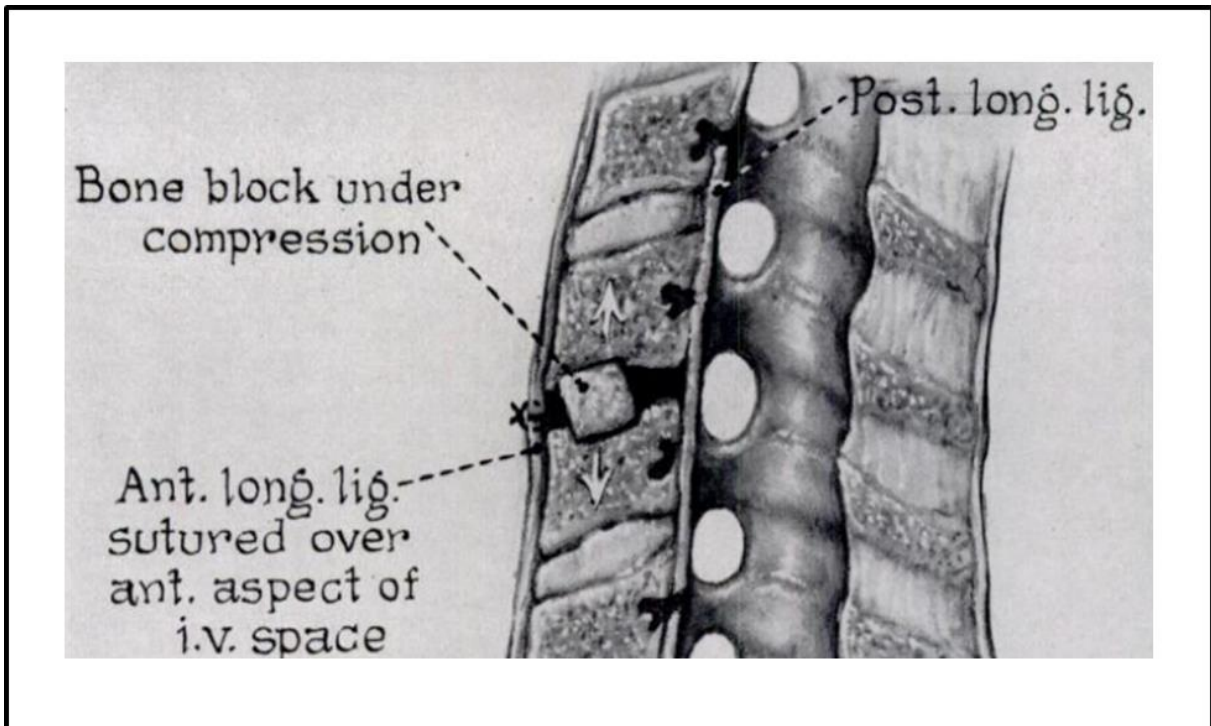


Abbildung 5: Zeichnung mit Darstellung des eingebrachten Beckenkammspanns in das Bandscheibenfach (Smith and Robinson 1958 (88))

### 3.3 Prä- und postoperativer klinisch neurologischer Status

Aus dem stationären Arztbrief konnte der präoperative neurologische Status sowie die Schmerzintensität, die Schmerzqualität, die Schmerzlokalisierung und ggf. das Gangbild entnommen werden. Die Prüfung der Kraft erfolgte gemäß der Einteilung nach Janda (46) in folgende sechs Grade:

- KG 5/5 – normale Kraft
- KG 4/5 – Bewegung gegen leichten Widerstand
- KG 3/5 – Bewegung gegen die Schwerkraft möglich
- KG 2/5 – Bewegung unter Ausschaltung der Schwerkraft möglich
- KG 1/5 – Muskelkontraktion ohne Bewegung
- KG 0/5 – keine muskuläre Aktivität

### 3.4 Fragebogen

Jeder Patient beantwortete einen standardisierten Fragebogen. Der Fragebogen beinhaltete verschiedene Scores, die das funktionelle postoperative Ergebnis erfassen. Zusätzlich wurden Fragen zur Einnahme von Analgetika, zur Schmerzintensität, Schmerzqualität und Schmerzlokalisierung sowie zu möglichen Einschränkungen im alltäglichen Leben postoperativ gestellt. Ein Musterfragebogen befindet sich im Anhang dieser Dissertation.

#### 3.4.1 Numeric Pain Rating Scale (NPRS)

Die NPRS ist eine von Downie (21) beschriebene Skala zur Detektion der subjektiven Schmerzintensität. Die numerische Skala geht von 0 bis 10. Dabei steht der Wert 0 für völlige Schmerzfreiheit und der Wert 10 für maximal starke Schmerzen. Die Patienten dieser Arbeit wurden beim Telefoninterview bzw. bei der Nachuntersuchung gefragt, wie stark ihre Schmerzen auf dieser Skala prä- und postoperativ sowie aktuell waren bzw. sind.

#### 3.4.2 EuroQol 5 Dimensions (EQ-5D)

Der EQ5D ist ein Fragebogen zur Messung der gesundheitsbedingten Lebensqualität. In dieser Arbeit wurden nur die Fragen des Fragebogens verwendet

und nicht die zugehörige Skala, somit handelt es sich um eine modifizierte Form. Der Fragebogen umfasst fünf Fragen zum Gesundheitszustand der Patienten, welche in folgender Tabelle dargestellt sind:

Bereich	Aussage	Punktwert	Antwort
<b>Mobilität</b>	Ich bin gehfähig	1	
	Ich habe etwas Probleme zu gehen	2	
	Ich bin bettlägerig	3	
<b>Selbstversorgung</b>	Ich habe keine Probleme mit der Selbstversorgung	1	
	Ich habe etwas Probleme mich zu waschen oder anzuziehen	2	
	Ich kann mich nicht selber waschen oder anziehen	3	
<b>Alltägliche Aktivitäten</b>	Ich habe keine Probleme mit meinen alltäglichen Aktivitäten	1	
	Ich habe etwas Probleme mit meinen alltäglichen Aktivitäten	2	
	Ich kann meine alltäglichen Aktivitäten nicht ausführen	3	
<b>Schmerzen/Unbehagen</b>	Ich habe keine Schmerzen oder Unbehagen	1	
	Ich habe etwas Schmerzen oder Unbehagen	2	
	Ich habe starke Schmerzen oder Unbehagen	3	
<b>Angst/Depression</b>	Ich bin nicht ängstlich oder depressiv	1	
	Ich bin etwas ängstlich oder depressiv	2	
	Ich bin stark ängstlich oder depressiv	3	

**Tabelle 2: EQ-5D Fragebogen (Quelle: [www.euroqol.org](http://www.euroqol.org), Tabelle modifiziert durch den Autor)**

Zu jeder Frage gibt es drei verschiedene Antworten. Für jede Antwort gibt es eine definierte Anzahl an Punkten. Am Schluss werden die Punkte addiert. Eine niedrige Summe (minimal 5 Punkte) spricht für eine gute Lebensqualität, eine hohe (maximal 15 Punkte) für eine schlechte Lebensqualität.

### 3.4.3 Patient Satisfaction Index (PSI)

Die postoperative Zufriedenheit der Patienten wurde mit einem modifizierten Unterpunkt des Fragebogens der North American Spine Society (19) zum Outcome gemessen. Hierbei konnten die Patienten eine der vier folgenden Kategorien wählen:

Kategorie	Bedeutung
4 = sehr zufrieden	Die Operation erfüllte meine Erwartungen
3 = zufrieden	Mein Zustand verbesserte sich nicht wie erhofft, aber ich würde mich wieder operieren lassen, wenn das Ergebnis vergleichbar werden würde
2 = unzufrieden	Die Operation half mir, aber ich würde mich für das gleiche Ergebnis nicht nochmals operieren lassen
1 = sehr unzufrieden	Mir geht es gleich oder schlechter als vor der Operation

**Tabelle 3: Kategorien des PSI**

### 3.4.4 Neck Disability Index (NDI)

Der NDI wurde im Jahr 1989 von Howard Vernon (98) entwickelt. Mit Hilfe des NDI kann durch zehn Fragen die Funktionalität der HWS im alltäglichen Leben sowie Schmerzen im Bereich der HWS ermittelt werden. Zu jeder Frage können zwischen 0 und 5 Punkte vergeben werden. Dabei gilt 0 = keine Beschwerden, 1 = minimale Beschwerden, 2 = leichte Beschwerden, 3 = mittelstarke Beschwerden, 4 = starke Beschwerden und 5 = maximale Beschwerden. Nach Beantwortung der Fragen durch die Patienten wird die Summe der Punktzahl ermittelt. Somit können minimal 0 und maximal 50 Punkte erreicht werden. Diese Summe wird dann in das Verhältnis zur möglichen Gesamtpunktzahl gestellt und in Prozent angegeben. Tabelle 4 stellt die Schweregrade der Beeinträchtigung dar:



Schwere der funktionellen Einschränkung	%-Anteil der funktionellen Einschränkung
Keine Beeinträchtigung	0-9%
Minimale Beeinträchtigung	10-29%
Mäßige Beeinträchtigung	30-49%
Schwere Beeinträchtigung	50-69%
Komplette Behinderung	70-100%

**Tabelle 4: Schweregrade des NDI**

Im Jahr 1991 ergab eine Untersuchung von Vernon und Mior eine akzeptable Validität und einen hohen Grad an Zuverlässigkeit für diesen Test (98). Dies wurde in anderen Untersuchungen bestätigt (47, 97).

#### 3.4.5 Odom´s Kriterien

Die Odom´s Kriterien wurden von G. L. Odom im Jahr 1958 festgelegt, um den Patienten in eine der weiter unten aufgeführten ordinal skalierten Gruppen einordnen zu können (63). Die Einordnung dient dazu, den klinischen Erfolg einer Operation zu bewerten.

Kategorie	Bedeutung
<b>Hervorragend</b>	Verbesserung in den meisten (mindestens 80%) präoperativen Anzeichen und Symptome mit geringer Verschlechterung (10% oder weniger)
<b>Gut</b>	Verbesserung einiger (mindestens 70%) präoperativen Anzeichen und Symptome mit einiger Verschlechterung (15% oder weniger)
<b>Befriedigend</b>	Verbesserung der Hälfte der präoperativen Anzeichen und Symptome mit einiger Verschlechterung (20% oder weniger)
<b>Schlecht</b>	Verbesserung weniger (weniger als 50%) präoperativer Anzeichen und Symptome oder deutliche Verschlechterung (mehr als 20%)

**Tabelle 5: Odom´s Kriterien**

#### 3.4.6 Hospital Anxiety and Depression Score (HADS)

Die in Deutschland verwendete HADS-D ist gleichwertig mit der englischen HADS, welche von Snaith und Zigmond (106) im Jahr 1983 erstmals beschrieben wurde. Der Fragebogen besteht aus 14 Aussagen zu Angst und Depression. Jede Aussage bietet vier Antwortmöglichkeiten, wobei jeweils zwischen 0 und 3 Punkte vergeben werden können.

Aussage	Antwort			
	Niemals (0)	Selten (1)	Manchmal (2)	Meistens (3)
Ich fühle mich angespannt oder überreizt.				
Ich kann mich heute nicht mehr so freuen wie früher.				
Mich überkommt eine ängstliche Vorahnung, dass etwas Schreckliches passieren könnte.				
Ich kann nicht lachen und die lustige Seite der Dinge sehen.				
Mir gehen beunruhigende Dinge durch den Kopf.				
Ich fühle mich unglücklich.				
Ich kann nicht behaglich dasitzen und mich entspannen.				
Ich fühle mich in meinen Aktivitäten gebremst.				
Ich habe ein ängstliches Gefühl in der Magengegend.				
Ich habe das Interesse an meiner äußeren Erscheinung verloren.				
Ich fühle mich rastlos, muss immer in Bewegung sein.				
Ich blicke nicht mit Freude in die Zukunft.				
Mich überkommt plötzlich ein panikartiger Zustand.				
Ich kann mich nicht an einer guten Radio- oder Fernsehsendung freuen.				

**Tabelle 6: Fragebogen HADS-D (106), modifiziert durch den Autor**

Die erreichten Punkte je Antwort werden addiert. Ein Punktwert von 0-7 ist normal, Werte von 8-10 sprechen für eine leichte psychische Beeinträchtigung und alle Werte ab 11 für eine schwere psychische Beeinträchtigung. Die HADS ist eine häufig verwendete Skala zur Erfassung von psychischer Beeinträchtigung (5, 65).

### 3.5 Statistische Auswertung

Die statistische Auswertung erfolgte mithilfe des Datenanalysesystems SPSS Statistics der Firma IBM (Version 22). Je nach Fragestellung wurde ein zweizeitiger t-Test für unabhängige Stichproben, eine Varianzanalyse oder der Chi-Quadrat Test angewandt. Das Konfidenzintervall wurde auf 95% festgelegt,  $p < 0.05$  galt als signifikant.

## 4 ERGEBNISSE

### 4.1 Patientendemographie

366 Patienten erfüllten die Einschlusskriterien. 160 (43.7%) Patienten konnten erfolgreich kontaktiert werden und nahmen an der Untersuchung teil. Bei den 160 Patienten wurde eine ACDF mit autologem Beckenkammspan durchgeführt, bei 65 (40.6%) der 160 Patienten wurde zusätzlich eine CP implantiert.

Von den 160 Patienten waren 60 (37.5%) weiblich und 100 (62.5%) männlich. In der ACDF Gruppe waren 34 (35.8%) Patienten weiblich und 61 (64.2%) männlich. In der Gruppe ACDF+CP waren 26 (40.0%) Patienten weiblich und 39 (60.0%) männlich. Das mittlere Alter zum Operationszeitpunkt betrug 43.5 Jahre (ACDF 43.1 Jahre, ACDF+CP 42.6 Jahre) und der Nachbeobachtungszeitraum betrug im Mittel 25.1 Jahre (ACDF 27.6 Jahre, ACDF+CP 21.4 Jahre).

Abbildung 6 zeigt die Verteilung der Diagnosen innerhalb der jeweiligen Gruppen:

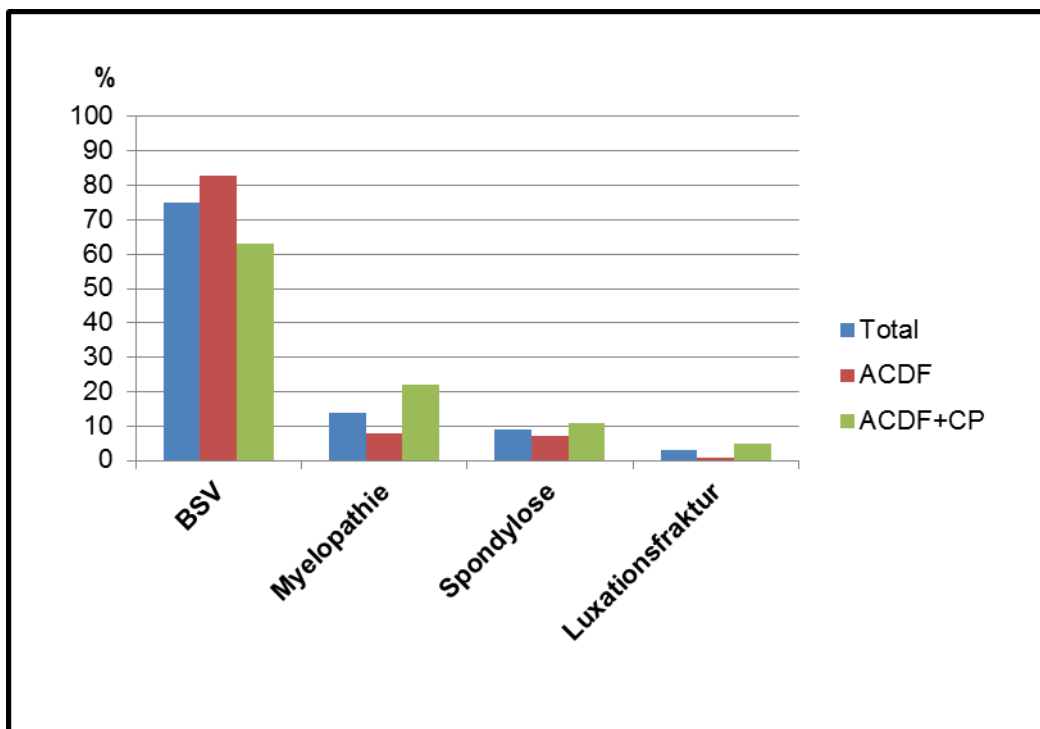


Abbildung 6: Diagnosen

Von den 160 Patienten wurden 95 (59.4%) monosegmental, 57 (35.6%) bisegmental und 8 (5.0%) trisegmental versorgt. In der ACDF-Gruppe wurden 67 (70.5%)

Patienten monosegmental und 28 (29.5%) Patienten bisegmental versorgt. In der Gruppe ACDF+CP wurden 28 (43.1%) Patienten monosegmental, 29 (44.6%) bisegmental und 8 (12.3%) trisegmental versorgt. Die Tabellen 7-9 zeigen die Anzahl der Patienten und die jeweils operierten Segmente.

	<b>C4/5</b>	<b>C5/6</b>	<b>C6/7</b>	<b>C7/Th1</b>
<b>Total</b>	5	40	49	1
<b>ACDF</b>	3	28	35	1
<b>ACDF + CP</b>	2	12	14	0

**Tabelle 7: Monosegmentale Operationen**

	<b>C4/5 &amp; C6/7</b>	<b>C4-6</b>	<b>C5-7</b>	<b>C6-Th1</b>
<b>Total</b>	1	8	46	2
<b>ACDF</b>	1	1	24	2
<b>ACDF + CP</b>	0	7	22	0

**Tabelle 8: Bisegmentale Operationen**

	<b>C3-6</b>	<b>C4-7</b>	<b>C5-Th1</b>
<b>Total</b>	3	4	1
<b>ACDF</b>	0	0	0
<b>ACDF + CP</b>	3	4	1

**Tabelle 9: Trisegmentale Operationen**

In 200 (85.6%) der 233 operierten Segmente waren die Segmente C5/6 oder C6/7 betroffen.

## 4.2 Fragebogen

### 4.2.1 Numeric Pain Rating Scale (NPRS)

Das prä- und postoperative Schmerzempfinden der Patienten sowie die Differenz zwischen prä- und postoperativen Werten auf der NPRS sind in Abbildung 7 dargestellt. Der Unterschied zwischen prä- und postoperativ war signifikant (t - Test,  $p = 0.015$ ). Innerhalb der beiden Gruppen gab es keinen signifikanten Unterschied (t - Test,  $p = 0.068$ ).

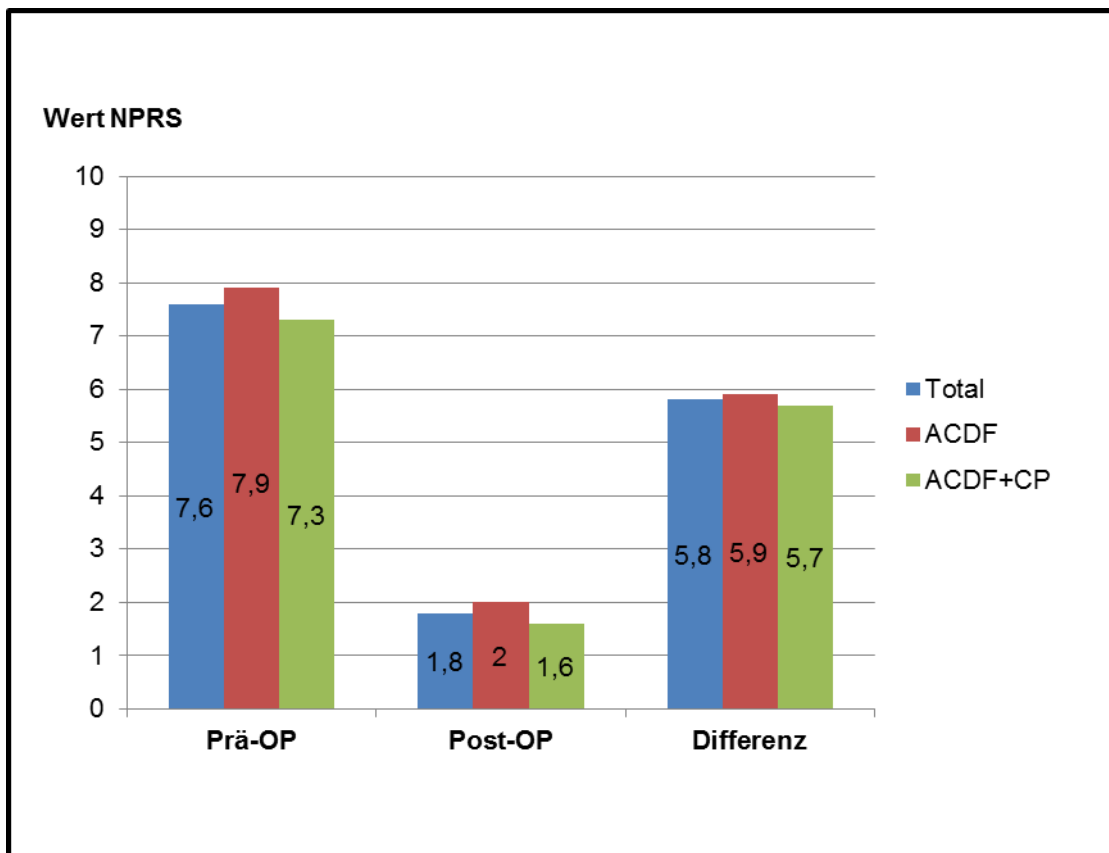


Abbildung 7: NPRS-Werte prä- und post-OP sowie deren Differenz

Zum Zeitpunkt der Befragung gaben 22 (13.8%) Patienten an, noch regelmäßig (mindestens 3x/Woche) Schmerzmedikamente einzunehmen. In der ACDF Gruppe waren es 13 (13.7%) und in der ACDF+CP Gruppe 9 (13.8%) Patienten. Zwei (3.1%) Patienten aus der ACDF+CP Gruppe sind auf die Einnahme von schwachen Opioiden angewiesen, für die anderen Patienten sind nichtsteroidale Antirheumatika (NSAR) ausreichend.

#### 4.2.2 EuroQol 5 Dimensions (EQ-5D)

Beim EQ-5D Fragebogen wurde ein Mittelwert von 5.72 (ACDF 5.80, ACDF+CP 5.60) erreicht, was für eine sehr gute Lebensqualität spricht. Tabelle 10 zeigt die detaillierten Ergebnisse:

Bereich	Punktwert	Total	ACDF	ACDF+CP
<b>Mobilität</b>	1	86.9%	86.3%	87.7%
	2	11.9%	11.6%	12.3%
	3	1.2%	2.1%	0.0%
<b>Selbstversorgung</b>	1	93.8%	91.6%	97.0%
	2	5.0%	6.3%	3.0%
	3	1.2%	2.1%	0.0%
<b>Alltägliche Aktivitäten</b>	1	75.6%	75.8%	75.4%
	2	21.9%	21.1%	23.1%
	3	2.5%	3.1%	1.5%
<b>Schmerzen/Unbehagen</b>	1	85.0%	82.1%	89.2%
	2	14.4%	16.8%	10.8%
	3	0.6%	1.1%	0.0%
<b>Angst/Depression</b>	1	92.5%	93.7%	90.8%
	2	7.5%	6.3%	9.2%
	3	0.0%	0.0%	0.0%

**Tabelle 10: Ergebnisse EQ-5D Fragebogen**

#### 4.2.3 Patient Satisfaction Index (PSI)

Abbildung 8 zeigt die Resultate des PSI.

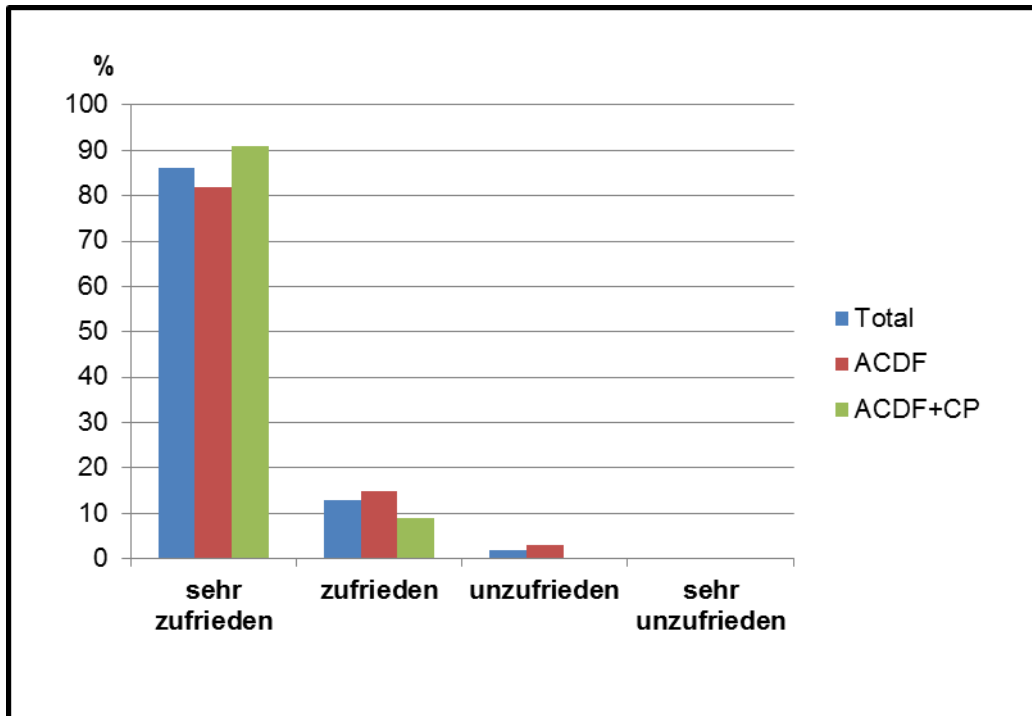


Abbildung 8: Zufriedenheit nach dem PSI

Aus der Abbildung wird ersichtlich, dass 98.1% der Patienten mit dem Ergebnis der Operation zufrieden bzw. sehr zufrieden sind. In der ACDF Gruppe waren es 96.8%, in der Gruppe ACDF+CP 100% der Patienten.

#### 4.2.4 Neck Disability Index (NDI)

Nach dem NDI wurde ein Mittelwert von 7.01 (14.02%) Punkten erreicht. In der ACDF-Gruppe waren es 7.02 (14.04%) und in der ACDF+CP Gruppe 6.98 (13.96%) Punkte. Tabelle 11 zeigt die Verteilung auf die Schweregrade der Beeinträchtigung:

	Anzahl Total	Anzahl ACDF	Anzahl ACDF + CP
<b>Keine Beeinträchtigung (0-9%)</b>	51	27	24
<b>Minimale Beeinträchtigung (10-29%)</b>	99	65	34
<b>Mäßige Beeinträchtigung (30-49%)</b>	9	3	6
<b>Schwere Beeinträchtigung (50-69%)</b>	1	0	1
<b>Komplette Behinderung (70-100%)</b>	0	0	0

Tabelle 11: Ergebnisse des NDI



Somit ergibt sich, dass insgesamt 93.8% aller Patienten keine oder nur eine minimale Beeinträchtigung haben. In der ACDF Gruppe waren es 96.8% und in der ACDF+CP Gruppe 89.2% der Patienten.

#### 4.2.5 Odom´s Kriterien

Tabelle 12 stellt die detaillierten Ergebnisse der verschiedenen Gruppen nach den Odom´s Kriterien dar:

	Anzahl Total (%)	Anzahl ACDF (%)	Anzahl ACDF + CP (%)
<b>Hervorragend</b>	88 (55.0)	50 (52.6)	38 (58.5)
<b>Gut</b>	48 (30.3)	30 (31.6)	18 (27.7)
<b>Befriedigend</b>	23 (14.4)	15 (15.8)	8 (12.3)
<b>Schlecht</b>	1 (0.6)	0 (0.0)	1 (1.5)

**Tabelle 12: Ergebnisse Odom´s Kriterien**

#### 4.2.6 Hospital Anxiety and Depression Score (HADS)

Die Auswertung der HADS führte zu dem Ergebnis, dass 149 (93.1%) Patienten einen Normwert erreichten, fünf (3.1%) Patienten eine leichte und sechs (3.8%) Patienten eine schwere psychische Beeinträchtigung haben. Innerhalb der ACDF Gruppe erreichten 89 (93.7%) Patienten einen Normwert, vier (4.2%) Patienten eine leichte und zwei (2.1%) Patienten eine schwere psychische Beeinträchtigung. Innerhalb der ACDF+CP Gruppe hatten 61 (93.8%) Patienten einen Normwert, kein Patient eine leichte und vier (6.2%) Patienten eine schwere psychische Beeinträchtigung. Auf alle Patienten bezogen wurde ein Mittelwert von 3.09 Punkten erzielt. Die weiblichen Patienten hatten einen deutlich höheren Mittelwert als die männlichen Patienten (3.72 vs. 2.72. Punkte). Der Unterschied war signifikant (t-test,  $p = 0.021$ ). Zwei der sechs (33.3%) Patienten mit einer schweren psychischen Beeinträchtigung hatten auch bei den Odom´s Kriterien und beim PSI eine schlechte Bewertung.

### 4.3 Klinische Untersuchung

106 (66.3%) der 160 Patienten partizipierten an der klinischen Untersuchung. Die Daten der folgenden Kapitel beziehen sich nur auf diese 106 Patienten.

#### 4.3.1 Motorik

Abbildung 9 zeigt die Anzahl der Patienten sowie deren prozentualen Anteil mit einer Parese und deren Entwicklung im zeitlichen Verlauf innerhalb der einzelnen Gruppen.

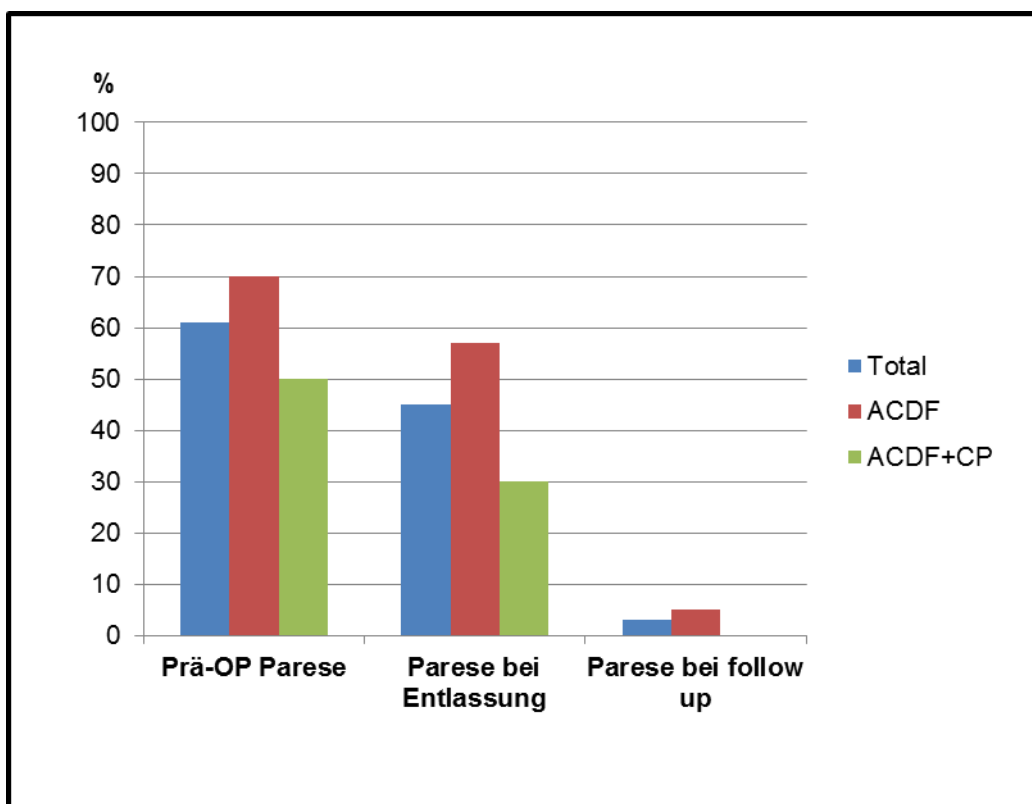


Abbildung 9: Motorik im Verlauf

Insgesamt hatten 65 (61.3%) Patienten präoperativ ein motorisches Defizit. Bei 17 (26.2%) der 65 Patienten war das motorische Defizit postoperativ zügig regredient und bei Entlassung nicht mehr feststellbar. Zu diesem Zeitpunkt zeigte sich die motorische Funktion bei 45 (69.2%) der 65 Patienten verbessert, allerdings war noch nicht die volle Kraft detektierbar. Bei drei (4.6%) der 65 Patienten war die Parese bei Entlassung noch gleich stark ausgeprägt wie präoperativ. Zum Zeitpunkt der Nachuntersuchung hatten 3 (2.8%) der gesamten 106 Patienten ein motorisches Defizit. Bei einem dieser Patienten verschwand die Bizepsparese links postoperativ,

bei der Nachuntersuchung ließ sich eine diskrete Kraftminderung des gesamten linken Armes feststellen. Bei den anderen beiden Patienten verbesserte sich das Defizit im Vergleich zu präoperativ, war aber noch residuell.

#### 4.3.2 Sensibilität

Abbildung 10 zeigt die Anzahl der Patienten sowie deren prozentualen Anteil mit einem sensiblen Defizit und dessen Entwicklung im zeitlichen Verlauf innerhalb der einzelnen Gruppen.

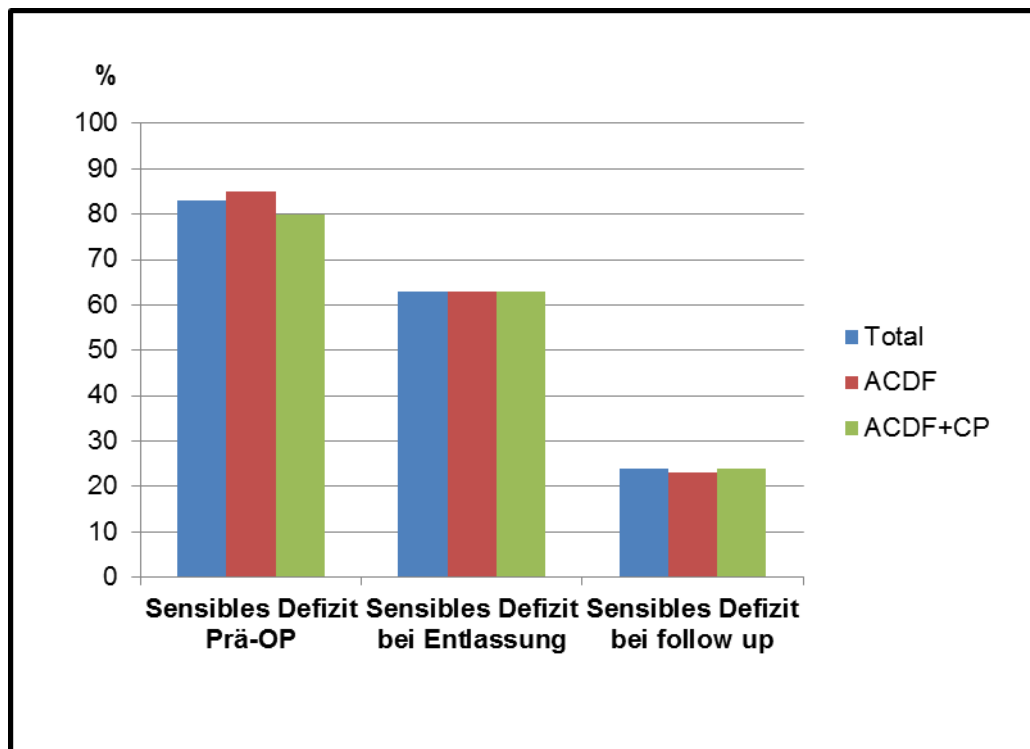


Abbildung 10: Sensibilität im Verlauf

Insgesamt hatten 88 (83.0%) der 106 Patienten präoperativ ein sensibles Defizit. Bei 21 (23.9%) der 88 Patienten war das sensible Defizit postoperativ zügig regredient und bei Entlassung nicht mehr feststellbar. Ein vermindertes sensibles Defizit bei Entlassung im Vergleich zu präoperativ zeigte sich bei 65 (73.9%) der 88 Patienten. Bei zwei (2.3%) der 88 Patienten war das Defizit postoperativ unverändert. Zum Zeitpunkt der Nachuntersuchung hatten 25 (23.6%) der gesamten 106 Patienten ein sensibles Defizit. Bei 18 (72.0%) der 25 Patienten handelte es sich um ein residuelles, aber im Vergleich zu präoperativ vermindertes Defizit. Bei drei (12.0%) der 25 Patienten handelte es sich um ein Defizit, das ein anderes Dermatom als präoperativ betrifft. Bei zwei (8.0%) der 25 Patienten verschwand das sensible Defizit

postoperativ, allerdings trat im Verlauf ein neues Defizit auf und war bei der Nachuntersuchung feststellbar. 2 (8.0%) der 25 Patienten hatten prä- und postoperativ kein sensibles Defizit, allerdings ließ sich bei der Nachuntersuchung ein sensibles Defizit feststellen. Eines dieser Defizite resultierte aus einer im ehemaligen Operationsgebiet liegenden Nervenwurzel, das andere nicht.

#### 4.4 Morbidität durch den Eingriff am Beckenkamm

Von 160 Patienten berichteten 57 (35.6%) im Bereich der Spanentnahmestelle am Beckenkamm Schmerzen verspürt zu haben. Hierbei gehörten 41 (71.9%) der 57 Patienten zur ACDF Gruppe und 16 (28.1%) der 57 Patienten zur ACDF+CP Gruppe. Die Schmerzintensität wurde anhand der NPRS ermittelt und lag postoperativ im Mittelwert bei 1.49 (ACDF 1.67, ACDF+CP 1.22). Im Median ergab sich nach der NPRS in den verschiedenen Gruppen ein Wert von < 1.

Abbildung 11 zeigt die Dauer der postoperativen Beschwerden innerhalb der jeweiligen Gruppen.

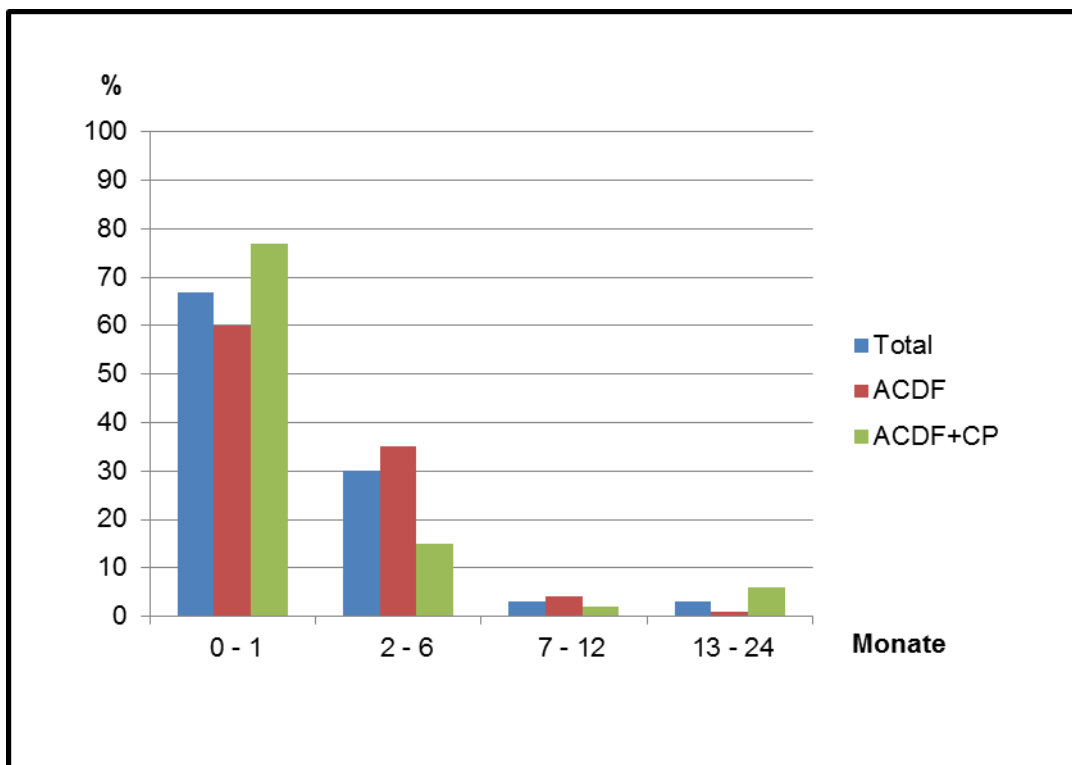


Abbildung 11: Dauer der postoperativen Beschwerden am Beckenkamm

64.4% der Patienten (ACDF 56.8%, ACDF+CP 75.4%) hatten keine Schmerzen durch die Spanentnahme.

Von allen Patienten gaben 17 (10.6%) an, dass sie auch zum Zeitpunkt der Verlaufsuntersuchung aufgrund der Beschwerden kleinere Einschränkungen in der Freizeit und/oder im Beruf haben. In der ACDF Gruppe waren es 10 (10.5%) Patienten und in der ACDF+CP Gruppe 7 (10.8%) Patienten. Allerdings gaben nur noch 4 (2.5%) der 160 Patienten an, aufgrund der Spanentnahme am Beckenkamm gelegentlich Schmerzmedikamente nehmen zu müssen. Innerhalb der ACDF Gruppe waren es 3 (3.2%) Patienten und in der ACDF+CP Gruppe war es ein (1.5%) Patient.

#### 4.5 Folgeeingriffe

Bei 29 (18.1%) der 160 Patienten wurde eine zweite Operation durchgeführt. Innerhalb der ACDF Gruppe wurden 20 (21.1%) von 95 Patienten und innerhalb der ACDF+CP Gruppe neun (13.8%) von 65 Patienten nochmals operiert. Diese Patienten können anhand der Indikation zur zweiten Operation in fünf Gruppen eingeteilt werden.

1. Gruppe (postoperative Komplikationen): Innerhalb der ACDF Gruppe wurden 4 (4.2%) Patienten aufgrund einer postoperativen Komplikation operiert. Gründe hierfür waren jeweils einmal eine Beckenkammspanndislokation, eine Nachblutung am Beckenkamm, eine Wundinfektion am Beckenkamm und eine Haarriss - Fraktur des Beckenkamms. Innerhalb der ACDF + CP Gruppe musste ein (1.5%) Patient aufgrund einer Wundinfektion am Beckenkamm operiert werden.

2. Gruppe (ASD): Elf (11.6%) Patienten aus der ACDF Gruppe wurden nochmals wegen einer ASD operiert. Innerhalb der ACDF + CP Gruppe wurden zwei (3.1%) Patienten wegen einer ASD operiert. Ein Patient wurde nach der zweiten Operation (ACDF C7/Th1) noch ein drittes Mal operiert (Hemilaminektomie C4-C6 rechts).

3. Gruppe (degenerative Erkrankung der HWS): Insgesamt entwickelten zwei (2.1%) Patienten aus der ACDF Gruppe eine Pathologie im zweiten Segment oberhalb des initial operierten Segments. Ein Patient erhielt eine ACDF + CP, der andere eine ZBP.

4. Gruppe (Sinterung Beckenkammspan): Bei zwei (1.3%) Patienten aus der ACDF Gruppe trat diese Komplikation auf. Bei beiden Patienten wurde der

Beckenkammspan entfernt und durch einen neuen ersetzt. Einer der beiden Patienten wurde beim Revisionseingriff zusätzlich mit einer CP versorgt.

5. Gruppe (chronische Dysphagie): Bei einem (1.1%) Patienten aus der ACDF Gruppe konnte als Grund für die Dysphagie ventrale Spondylophyten detektiert werden. Ihm wurden die ventralen Spondylophyten entfernt. Bei sechs (9.2%) Patienten aus der ACDF + CP Gruppe traten zwischen 1 und 14 Jahren postoperativ eine chronische Dysphagie auf. Bei einem Patienten konnte ein Plattenbruch festgestellt werden. Allen Patienten wurde die Platte entfernt. Hierbei kam es zu keiner intraoperativen Komplikation und die Patienten waren postoperativ beschwerdefrei. Der Grund für die Plattenentfernung war bei keinem Patienten eine Schraubendislokation oder eine Verletzung des Ösophagus.

Tabelle 13 gibt einen Überblick über die Anzahl und Art der Folgeeingriffe sowie die Verteilung auf die verschiedenen Gruppen.

Art der Operation	Anzahl der Patienten			Jahre nach erster OP		
	Total	ACDF	ACDF+CP	Total	ACDF	ACDF+CP
<b>Postoperative Komplikationen</b>	<b>5</b>	<b>4</b>	<b>1</b>	*	*	*
Spandislokation	1	1	0	*	*	*
Beckenkammfraktur	1	1	0	*	*	*
Postoperative Blutung	1	1	0	*	*	*
Wundinfektion	2	1	1	*	*	*
<b>Operation wegen Anschlussdegeneration</b>	<b>13</b>	<b>11</b>	<b>2</b>			
1. Segment oberhalb	5	4	1	1/4/6/7/12	1/4/6/7	12
1. & 2. Segment oberhalb	2	2	0	16/26	16/26	
1. Segment unterhalb	6	5	1	1/4/8/8**/12/12	1/4/8/8**/12	12
<b>Operation wegen degenerativer Erkrankung der HWS</b>	<b>2</b>	<b>2</b>	<b>0</b>	25/27	25/27	
<b>Spansinterung</b>	<b>2</b>	<b>2</b>	<b>0</b>	3/5	3/5	
<b>Resektion Spondylophyten</b>	<b>1</b>	<b>1</b>	<b>0</b>	25	25	
<b>Plattenentfernung</b>	<b>6</b>	<b>0</b>	<b>6</b>	1/2/4/5/6/14		1/2/4/5/6/14
*	Innerhalb der 1. postoperativen Woche					
**	Patient mit 3. Operation					

Tabelle 13: Folgeeingriffe im Überblick

Insgesamt hatten 13 (8.1%) Patienten einen Folgeeingriff aufgrund einer ASD. In der ACDF Gruppe waren es 11 (11.6%) und in der ACDF+CP Gruppe 2 (3.1%) Patienten. Tabelle 14 zeigt unter anderem die Höhe der operierten Segmente und die Operationstechnik beim Folgeeingriff.

	Initiale Operation	Folgeoperation	Jahre nach 1. OP
1	ACDF C5/6	ACDF C3-5 + CP	16
2	ACDF C5/6	ACDF C6/7	1
3	ACDF C5/6	ACDF C6/7	8
4	ACDF C5/6	ACDF C6/7 + CP	4
5	ACDF C6/7	ACDF C7/Th1 + CP	12
6	ACDF C6/7	ACDF C5-7 + CP	4
7	ACDF C6/7	ACDF C5/6	6
8	ACDF C5-7	ACDF C4/5	7
9	ACDF C5-7	ACDF C4/5 + CP	1
10	ACDF C5-7	ACDF C7/Th1	8
11	ACDF C6-Th1	ACDF C4-6 + CP	26
12	ACDF C6/7 + CP	ACDF C7/Th1	12
13	ACDF C5-7+ CP	ACDF C4/5	12

**Tabelle 14: Folgeoperationen aufgrund einer ASD**

Abbildung 12 stellt eine abgewandelte Kaplan-Meier-Kurve dar, durch die ersichtlich wird, wann und wie viele Patienten einen Zweiteingriff aufgrund einer ASD hatten. Es zeigt sich, dass bei 147 (91.9%) der 160 Patienten auch 17-45 Jahre nach der initialen Operation keine Notwendigkeit zu einem Folgeeingriff aufgrund einer ASD bestand. Innerhalb der ACDF Gruppe waren es 84 (88.4%) von 95 Patienten, innerhalb der ACDF + CP Gruppe 63 (96.9%) von 65 Patienten. Durch einen Chi-

Quadrat Test nach dem Mantel-Cox Algorithmus konnte ein signifikanter Unterschied zwischen den beiden Gruppen festgestellt werden ( $p= 0.046$ ).

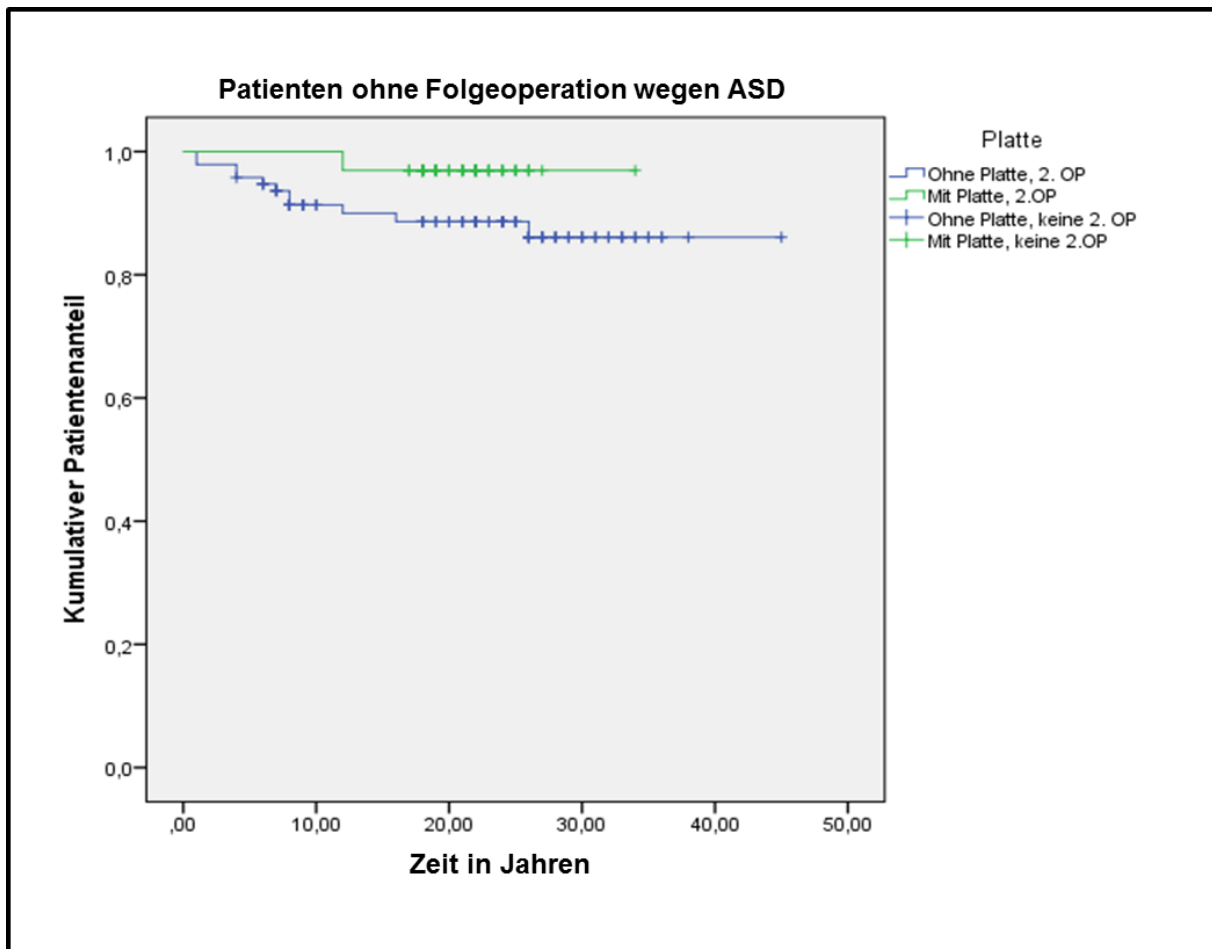


Abbildung 12: Operationsfreies Überleben nach Kaplan-Meier

Im Hinblick auf alle 29 (18.1%) von 160 Patienten mit einer Folgeoperation war auffällig, dass weibliche Patienten deutlich früher Folgeeingriffe hatten als männliche. 13 (44.8%) der 29 Patienten mit Folgeoperation waren Frauen. Im Durchschnitt wurden sie 3.6 Jahre nach der initialen Fusion erneut operiert. 16 (55.2%) der 29 Patienten mit Folgeoperation waren Männer. Sie wurden im Durchschnitt erst 11.4 Jahre nach der initialen Fusion operiert. Dieser Unterschied ist statistisch signifikant (t-Test,  $p = 0.010$ ). Kein signifikanter Unterschied (t-Test,  $p = 0.121$ ) zeigte sich bezüglich des zeitlichen Abstands zwischen Fusion und Operation bei ASD im Geschlechtervergleich. 5 (38.5%) der 13 Patienten waren Frauen und sie wurden im Durchschnitt 5.2 Jahre nach der initialen Fusion operiert. 8 (61.5%) der 13 Patienten waren Männer und wurden im Durchschnitt 11.4 Jahre nach der initialen Fusion operiert.



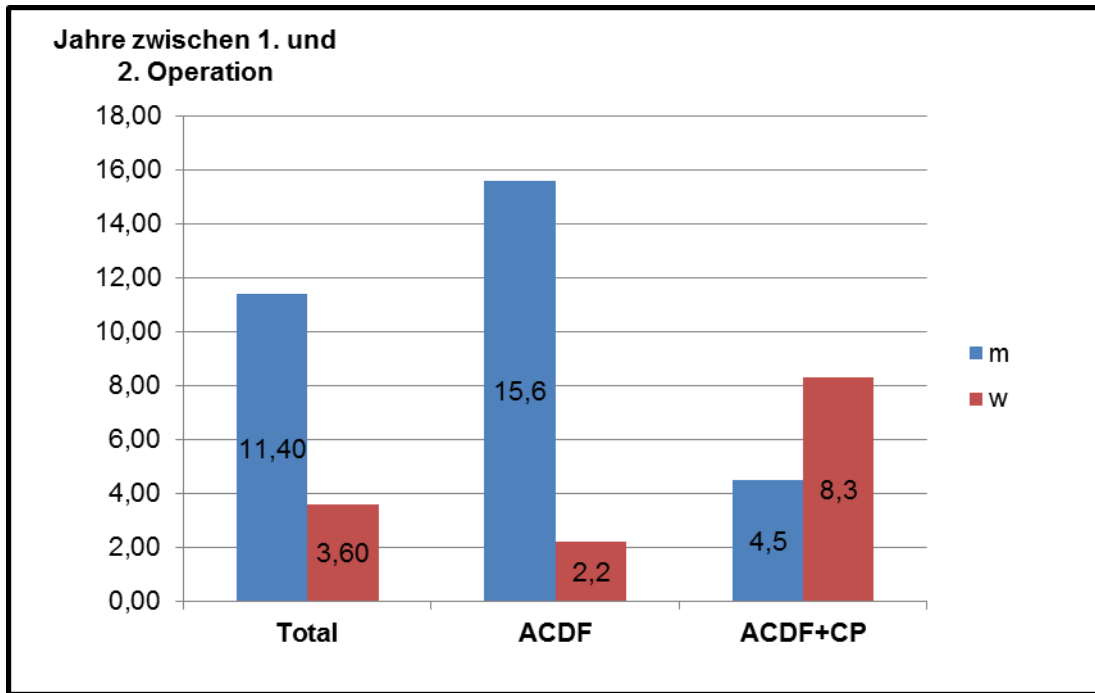


Abbildung 13: Zeit zwischen den Operationen im Geschlechtervergleich

## 5 DISKUSSION

### 5.1 Zu den Daten des Fragebogens

Die ACDF mittels autologem Beckenkammspan ist eine seit Jahrzehnten durchgeführte operative Technik zur Therapie des zervikalen degenerativen Bandscheibenleidens. Ziel dieser Arbeit ist es, Langzeitergebnisse bis zu 45 Jahre nach ACDF und ACDF+CP zu erheben. Spezieller Fokus wurde auf Arm- und Nackenschmerzen, körperliche Funktionalität, das postoperative Befinden, Patientenzufriedenheit und Folgeoperationen aufgrund einer Anschlussdegeneration gelegt. Es konnten an 160 Patienten Daten erhoben werden.

In der Literatur finden sich viele Studien, welche ebenfalls Ergebnisse nach ACDF mittels eines autologem Beckenkammspan beschreiben. Allerdings finden viele verschiedene Messverfahren und Scores, wie z.B. NDI, SF 36, PSI, Odom´s Kriterien, JOA Score oder MRT Anwendung, welche nicht immer ohne weiteres miteinander vergleichbar sind. Des Weiteren sind die Nachbeobachtungszeiträume unterschiedlich und die Patientenkollektive nicht immer repräsentativ.

Betrachtet man die Ergebnisse des PSI in der Literatur gibt es je nach Studie eine Spannweite von 78-91% mit zufriedenen oder sehr zufriedenen Patienten (13, 91). In dieser Arbeit gaben 98.1% der Patienten an, mit der Operation zufrieden oder sehr zufrieden zu sein. Im Jahr 1998 veröffentlichte Cauthen et al. eine retrospektive Studie über 514 Patienten, welche eine ACDF mittels autologem oder allogennem Knochen erhielten. Durchschnittlich wurden die Patienten 5.2 Jahre postoperativ nachuntersucht und 78% der Patienten waren mit der Operation zufrieden oder sehr zufrieden. Der große Unterschied im Vergleich zu unseren Ergebnissen könnte sich durch die unterschiedlich langen Nachbeobachtungszeiträume und das Alter zum Zeitpunkt der Operation erklären lassen. Die Patienten von Cauthen et al. waren bei der Nachuntersuchung im Durchschnitt etwa 45 Jahre alt, während die Patienten dieser Arbeit deutlich über 60 Jahre alt waren. Somit ergibt sich, dass die meisten Patienten von Cauthen et al. zum Nachbeobachtungszeitraum noch berufstätig waren und dadurch wahrscheinlich eine hohe Erwartung an ihre körperliche Belastbarkeit hatten. Dies könnte sich negativ auf die Bewertung ausgewirkt haben (13). Allerdings waren die Patienten zum Operationszeitpunkt etwa gleich alt. Thomé et al. untersuchten in ihrer Studie 100 Patienten nach ACDF mit Cage oder Autograft

im Mittel ein Jahr postoperativ und erreichten beim PSI mit 90% bzw. 91% sehr zufriedener oder zufriedener Patienten ebenfalls einen geringeren Wert als die Patienten der Studie dieser Arbeit. Präoperative Diagnosen waren ausschließlich Spondylose oder BSV, während in dieser Arbeit 83.8% der Patienten diese Diagnosen hatten. Obwohl es gute Ergebnisse sind ist die Aussagekraft nach einem Jahr sicherlich geringer als die unserer Arbeit 25 Jahre postoperativ. Des Weiteren war die Patientenzahl kleiner und es wurden zwei unterschiedliche Wirbelkörperinterponate verwendet. Positiv hingegen sind das prospektive Studiendesign sowie die genaue Unterscheidung der präoperativen Schmerzen in Kopf-, Nacken- und Armschmerzen. Neben dem PSI haben Thomé et al. unter anderem auch die Odom's Kriterien angewandt. Hier erreichten 75% bzw. 79% der Patienten ein hervorragendes oder gutes Ergebnis (91).

In anderen Studien in der Literatur erreichten nach den Odom's Kriterien 72.0% bis 96.0% der Patienten ein hervorragendes oder gutes Ergebnis (17, 23, 25, 27, 40, 104). Diese Werte korrelieren mit dem Ergebnis dieser Arbeit (85.0%). Zum Beispiel haben Zhang et al. mit 141 Patienten eine ähnliche Patientenanzahl wie wir und mit 9.7 Jahren auch einen relativ langen Nachbeobachtungszeitraum nach ACDF mit Auto- oder Allograft und CP. 86.5% der Patienten erreichten nach den Odom's Kriterien ein hervorragendes oder gutes Ergebnis (104). Nachteilig ist allerdings, dass unterschiedliche Interponate verwendet wurden und nicht dargestellt wurde, ob es diesbezüglich auch Unterschiede bei den Odom's Kriterien gab. Bei Verwendung von Allografts vergeht eine längere Zeit bis zur radiologisch nachweisbaren Fusion (90, 102), dies wiederum kann sich negativ auf die Patientenzufriedenheit auswirken (13).

Ein ebenfalls häufig verwendetes Messinstrument nach ACDF ist der NDI. Dieser schwankt in der Literatur zwischen 7.1 und 17 Punkten (9, 27, 49, 50, 60, 73, 84). Beispielsweise erreichten in einer retrospektiven Studie von Faldini et al. aus dem Jahr 2010 die Patienten postoperativ einen NDI von 11 Punkten. Insgesamt wurden 51 Patienten mittels ACDF und Autograft operiert, der Nachbeobachtungszeitraum betrug 10-15 Jahre (27). In dieser Arbeit hingegen wurde beim NDI 17-45 Jahre postoperativ im Durchschnitt ein Wert von 7 Punkten erreicht. Die Unterschiede könnten sich aus dem differierenden Durchschnittsalter zum Zeitpunkt der Operation ergeben. Während die Patienten der Studie von Faldini zum Operationszeitpunkt im Durchschnitt 46 Jahre alt waren, zeigte sich in unserem Kollektiv ein

Durchschnittsalter von 43.5 Jahren. Ebenso könnte die deutlich geringere Fallzahl ausschlaggebend sein (Faldini 51 Patienten, diese Arbeit 160 Patienten). Des Weiteren wurden die Patienten der Studie von Faldini et al. nur monosegmental operiert und es konnten zum Nachbeobachtungszeitpunkt bei 18 (35.3%) der 51 Patienten degenerative Veränderungen an den benachbarten Segmenten festgestellt werden (27). Dies wiederum könnte sich negativ auf die Beantwortung der Fragen des NDI ausgewirkt haben und das schlechtere Ergebnis erklären.

Sehr häufig wurden in den Studien die prä- und postoperativen Schmerzen erhoben. Als Messinstrument hat sich die VAS, aber auch die NPRS durchgesetzt. In unserer Studie wurde die NPRS verwendet, da nicht alle Patienten an der persönlichen Nachuntersuchung teilnahmen. Aufgrund einer guten Korrelation der Ergebnisse zwischen der VAS und der NPRS können mit beiden Messinstrumenten valide Ergebnisse erreicht werden. In dieser Arbeit gaben die Patienten im Mittel präoperativ einen Wert von 7.6 Punkten an, postoperativ nur noch einen Wert von 1.8 Punkten. Dieser Unterschied ist signifikant (t-Test,  $p = 0.015$ ). Auch in vielen anderen Studien, in denen eine der beiden Skalen verwendet wurde, war der Unterschied signifikant (49, 62, 69, 84). In einer Arbeit von Selvanathan et al. wurde die ACDF mit Plattenstabilisierung und die posteriore zervikale Foraminotomie miteinander verglichen. Jeder Patient hatte als Diagnose eine zervikale Radikulopathie, das Operationsverfahren wählte der Operateur entsprechend seiner Präferenz. Innerhalb beider Gruppen zeigte sich eine signifikante Reduktion der Schmerzen auf der VAS, zwischen den beiden Gruppen ergab sich kein Unterschied (84). Auch in dieser Arbeit ergab sich kein signifikanter Unterschied zwischen den beiden Gruppen bzgl. der Schmerzreduktion. Auf die Vor- und Nachteile der unterschiedlichen Operationsmethoden wird in den folgenden Kapiteln noch ausführlich eingegangen.

## 5.2 Zum Stellenwert der Fusion und Fusionsmaterialien

Die ACDF gilt als anerkannte und etablierte Methode in der operativen Behandlung von degenerativen zervikalen Bandscheibenleiden. Einige Autoren jedoch stellen in Frage, ob zum Erreichen eines besseren klinischen Ergebnisses eine Fusion notwendig ist.

So berichteten Savolainen et al. von 91 Patienten mit monosegmentaler Nervenwurzelkompression, die mit drei verschiedenen Techniken operiert wurde. Ein Teil der Patienten erhielt eine alleinige ACD, ein zweiter Teil eine ACDF mit autologem Beckenkammspan und die dritte Gruppe erhielt eine ACDF+CP. Nach vier Jahren wurden die Patienten klinisch-neurologisch sowie radiologisch untersucht und in drei Kategorien eingeteilt. Demnach galt das Ergebnis als gut, wenn keine Symptome mehr vorhanden waren. Das Ergebnis war zufriedenstellend, wenn der Patient von der Operation profitierte, jedoch noch leichte Beschwerden hatte. Kein Profit oder ein schlechterer Zustand als präoperativ galt als schlechtes Ergebnis. Nach dieser Einteilung hatten nach sechs Monaten 67% der Patienten aus der ACD Gruppe, 70% der Patienten aus der ACDF Gruppe und 77% der Patienten aus der ACDF+CP Gruppe ein gutes Ergebnis. Nach vier Jahren hatten 76% der Patienten mit alleiniger Diskektomie ein gutes Ergebnis. Im Vergleich dazu erreichten 82% der Patienten mit zusätzlicher Fusion und 73% der Patienten mit Fusion und CP ein gutes Ergebnis. Die Unterschiede zu den verschiedenen Nachuntersuchungsterminen stellen sich allerdings jeweils als nicht signifikant dar. Da in unserer Untersuchung die Einteilung nach Odom vorgenommen wurde, sind die Ergebnisse nicht ohne weiteres miteinander vergleichbar. Radiologisch konnte nach vier Jahren bei 62.5% der Patienten mit ACD eine vermehrte Kyphose festgestellt werden. Im Gegensatz dazu zeigte sich in der ACDF-Gruppe in nur 41% und in der ACDF+CP Gruppe in nur 44% der Fälle eine Kyphose. Jeweils ein Patient aus jeder Gruppe hatte eine methodenspezifische Folgeoperation. So erhielt ein Patient aus der ACD Gruppe eine posteriore zervikale Foraminotomie wegen einer wiederkehrenden Radikulopathie im gleichen Segment. Ein Patient aus der ACDF Gruppe wurde wegen einer Dislokation des Beckenkammspanns nochmals im gleichen Segment operiert und ein Patient aus der ACDF + CP Gruppe wurde nochmals aufgrund einer Schraubendislokation operiert. Schlussfolgernd beschreiben die Autoren die alleinige ACD als eine zufriedenstellende Methode mit vergleichbaren klinischen Ergebnissen wie nach zusätzlicher Fusion zur Behandlung von monosegmentaler zervikaler Nervenwurzelkompression, allerdings ergab sich eine erhöhte Rate an postoperativen Kyphosen (77). Stärken der Studie sind sicherlich der prospektive Charakter sowie die durchgeführte Randomisierung. Allerdings zeigen sich auch Schwächen. So wurde nicht aufgeführt, ob die vermehrte

Rate an Kyphosen letztendlich auch zu einer vermehrten Rate an Folgeoperationen führte. Ebenso ist die untersuchte Patientenzahl relativ klein.

Einen längeren Nachbeobachtungszeitraum und eine größere Patientenzahl weist eine Studie von Watters und Levinthal auf. Sie untersuchten die Ergebnisse von 62 Patienten, welche eine alleinige Diskektomie erhielten und von 64 Patienten, die zusätzlich mit einem autologen Beckenkammspan fusioniert wurden. Es wurden unter anderem Komplikationen, Schmerzen und Patientenzufriedenheit dokumentiert. Es zeigte sich, dass die fusionierten Patienten mit 16 Komplikationen (15 (93.8%) davon waren direkt auf den Beckenkammspan oder seine Entnahmestelle zurückzuführen) eine deutlich höhere Rate hatten, als die Patienten mit alleiniger Diskektomie (4 Komplikationen). 10 der 16 (62.5%) Komplikationen waren auf die Entnahmestelle am Beckenkamm (z.B. Infektion, Fraktur oder Meralgia paraesthetica) zurückzuführen. Allerdings musste von diesen Patienten nur einer aufgrund einer tiefen Wundinfektion nochmals operiert werden. Postoperativ aufgetretene Schmerzen am Beckenkamm stellten sich allerdings nicht als Langzeitproblem dar. Ebenso verschwanden innerhalb der ACDF Gruppe die radikulären Schmerzen dreimal schneller als in der ACD Gruppe. Nach sechs Jahren allerdings gab es keinen signifikanten Unterschied zwischen den beiden Gruppen bezüglich der radikulären Schmerzen. Zusätzlich gaben bei einer Befragung im Mittel sechs Jahre postoperativ nur 90% der Patienten mit alleiniger Diskektomie an, dass die Operation lohnenswert war, wohingegen es bei den fusionierten Patienten 100% lohnenswert fanden. Abschließend kommen Watters und Levinthal zu dem Ergebnis, dass keine Methode ideal zur Behandlung der zervikalen Radikulopathie ist (99).

Nandoe Tewarie et al. präsentierten 2007 eine Studie mit 456 Patienten, welche eine alleinige Diskektomie erhielten. 411 (90.1%) der 456 Patienten wurden nochmals sechs Wochen postoperativ befragt, 102 (22.4%) der 456 Patienten wurden zufällig ausgewählt und im Mittel nach sieben Jahren telefonisch befragt. Das postoperative Ergebnis wurde anhand des NDI bewertet. Präoperative NDI Werte wurden nicht erhoben. Zum Befragungszeitpunkt hatten 69 (67.6%) der 102 Patienten einen Wert zwischen 0 und 10, 21 (20.6%) Patienten einen Wert zwischen 11 und 20 und 12 (11.8%) Patienten einen Wert > 20. Hierbei zeigte sich, dass die Ergebnisse der Patienten mit einem schlechten NDI in einem kurzen Nachbeobachtungszeitraum zufriedenstellend waren, jedoch mit zunehmender Zeit die Beschwerden der

Patienten zunahmen. Bei einem Nachbeobachtungszeitraum von bis zu 18 Jahren kann der Grund hierfür allerdings auch der altersbedingte Fortschritt der Degeneration sein. In ihrer Diskussion erwähnen die Autoren, dass eine alleinige Diskektomie zu keiner zusätzlichen Morbidität am Beckenkamm führe, die Kosten geringer seien und sowohl Operationszeit als auch Hospitalisierungsdauer kürzer seien. Vorteile einer ACDF sehen die Autoren allerdings in einem besseren sagittalen Alignment und einer schnelleren Linderung von Nackenschmerzen (61). Nachteilig an dieser Studie muss bemerkt werden, dass die Ergebnisse nur mit Ergebnissen aus der Literatur verglichen wurden und es keine direkte Kontrollgruppe gab.

Aus oben genannten Ausführungen wird ersichtlich, dass es sowohl Befürworter als auch Gegner einer alleinigen Diskektomie ohne zusätzliche Fusion gibt. Die klinischen Ergebnisse der verschiedenen Studien zeigten sich als vergleichbar. Ziel einer operativen Therapie ist primär die Entfernung der Bandscheibe, die Dekompression der neuronalen Strukturen, die Distraction des Neuroforamen und die Rekonstruktion der zervikalen Lordose. Weiterhin ist eine postoperative Instabilität zu vermeiden. Zum Erhalt des Operationsergebnisses müssen diese Ziele auch langfristig bestehen bleiben. Durch eine alleinige ACD können nicht alle dieser Ziele erreicht werden und es besteht die Möglichkeit, dass präoperative Schmerzsymptome wieder auftreten (39). Wohl aufgrund dieser Überlegungen und den anatomischen Gegebenheiten werden, trotz nicht evidenter Datenlage hinsichtlich einer Überlegenheit der Fusion gegenüber einer alleinigen Dekompression (77, 94), Fusionen häufiger befürwortet und praktiziert (18, 22, 41, 45, 67, 103).

Neben der Frage, ob fusioniert werden soll oder nicht, stellt sich auch die Frage nach dem optimalen Fusionsmaterial. Aufgrund zusätzlicher Morbidität an der Knochenspanentnahmestelle wurde nach alternativen Fusionsmaterialien gesucht (56). Einen nicht unwesentlichen Beitrag lieferte die Industrie, welche im Verkauf von Implantaten zur Fusion einen neuen Markt entdeckte. Der Einsatz von allogenen und xenogenen Transplantaten, PMMA und Zwischenwirbelraumplatzhaltern aus verschiedenen industriell gefertigten Stoffen wurde und wird praktiziert. Jedoch konnte sich keine Operationstechnik so von den anderen abheben, dass sie allgemein als der neue Goldstandard definiert werden konnte (96).

Besonders in Deutschland galt PMMA lange Zeit als gute Alternative zum Beckenkammspan. In einer Arbeit von Schroder et al. aus dem Jahr 2001 wurde die

aktuelle Situation in Bezug auf die verschiedenen Fusionsmaterialien in Deutschland untersucht. PMMA zeigte hierbei vergleichbare Resultate mit anderen Fusionsmaterialien und zusätzliche Beschwerden am Beckenkamm entfielen (81).

International ist die Methode jedoch umstritten, da sie schlechtere radiologische Ergebnisse bei nicht besseren klinischen Ergebnissen liefert (94).

In einer Arbeit von Schmitt et al. aus dem Jahr 2011 zeigte sich ein deutlicher Trend weg von PMMA als Zwischenwirbelraumplatzhalter. Es wurden über 100 deutsche neurochirurgische Abteilungen zur Verwendung von PMMA befragt. Es stellte sich heraus, dass 2001 von 23,7% der Abteilungen grundsätzlich PMMA verwendet wurde, 2008 nur noch von 8,7% der Abteilungen. Gründe hierfür könnten in der schlechten internationalen Vergleichbarkeit sowie der fraglichen Kanzerogenität von PMMA liegen (78). Weitere Nachteile sind eine mögliche Rückenmarkschädigung durch die exotherme Reaktion bei der Aushärtung des PMMA und beschriebene radiologisch nachweisbare Osteolysen um den Zement herum im postoperativen Verlauf (7).

Van den Bent et al. untersuchten unter anderem die Fusionsraten zwei Jahre nach ACD oder ACDF mit PMMA als Fusionsmaterial und stellten einen signifikanten Unterschied fest (28% mit PMMA, 63% alleinige Diskektomie) (94). Nimmt man nun zum Vergleich die Fusionsraten nach ACDF mit Beckenkammspan (76-100%) oder Cage (62-98%) wird die niedrige Fusionsrate bei Verwendung von PMMA nochmals hervorgehoben (40, 77, 91, 97). Der Grund für die niedrigeren Fusionsraten ist, dass die Fusion um den PMMA-Ausguss herum stattfinden muss, da der Knochen nicht durch den Zement hindurch wachsen kann. Somit ist die Fusionszeit verlängert und die zur Fusion zur Verfügung stehende Fläche ist geringer (94). Eine solide Fusion ist erstrebenswert, damit es zu keiner weiteren Beweglichkeit im Segment kommen kann, welche wiederum zur Ausbildung von Kyphosen und erneuter Kompression neuraler Strukturen führen kann.

Eine weitere Möglichkeit um eine Spanentnahme und deren Nachteile zu umgehen, ist der Einsatz von Allografts. Allerdings überwiegen hier die Nachteile wie z.B. eine längere Zeit bis zur radiologisch nachweisbaren Fusion, häufigere Spansinterungen sowie die Möglichkeit der Übertragung infektiöser Krankheiten (90, 102).

Die Verwendung von Cages aus Karbon, Titan oder PEEK gewann in den 1990er Jahren zunehmend an Bedeutung. Allgemeine Vorteile von Cages sind deutlich kürzere Operationszeiten und der Wegfall der Entnahmestelle-assoziierten



Morbidität. So wurden in einer Studie von Bhadra et al. für eine monosegmentale ACDF mit Beckenkammspan und Platte durchschnittlich 160 Minuten benötigt. Für eine monosegmentale ACDF mit Cage und Platte durchschnittlich nur 100 Minuten (3). Leider konnten wir aus unseren Dokumenten keine Operationszeit entnehmen und diese mit denen der in der Literatur beschriebenen vergleichen. Allerdings bleiben Autoren anderer Studien mit einer Operationszeit von 66 bis 81 Minuten für eine monosegmentale ACDF mit Cage/Allograft und ventraler Platte deutlich unter der durchschnittlichen Zeit von Bhadra et al (52, 76, 105). Weitere Vorteile von Cages sind die postoperative Aufrechterhaltung des Bandscheibenfaches, die sofortige Stabilität der HWS und die Bildung einer physiologischen Lordose der HWS (4, 8). Vorteile durch eine Fusion mit autologem Beckenkammspan beobachteten hingegen Nancy und Epstein. Bei ihrem Vergleich von verschiedenen Fusionsmaterialien erreichte die Beckenkammspangruppe die größte Fusionsrate und deutlich geringere Kosten (26). Befürworter von Cages wie Lied (53) oder Thomé (91) fanden in ihren Studien heraus, dass die klinischen Ergebnisse zwischen Cage und autologem Knochenspan vergleichbar seien, wohingegen Beschwerden an der Spanentnahmestelle wegfielen. So hatten in der Studie von Thomé et al. nach den Odom Kriterien in beiden Gruppen 83% der Patienten ein exzellentes oder gutes Ergebnis. Nach dem PSI waren 93% der Patienten zufrieden oder sehr zufrieden. Diese Ergebnisse liegen im Bereich der unseren (Odom: 85%, PSI: 98.1%). Van Limbeek et al. wählten in einer Metaanalyse aus dem Jahr 2000 randomisierte Studien aus, welche die verschiedenen Möglichkeiten der monosegmentalen zervikalen Fusion miteinander verglichen. Drei Studien mit fünf verschiedenen Methoden wurden genauer untersucht. Einen Goldstandard legten sie allerdings nicht fest, da die Studien wegen verschiedenen Messmethoden und Ergebnisparametern nicht miteinander vergleichbar seien (96). Letztendlich zeigten mehrere Studien, dass die Fusionsraten sowie die klinischen Ergebnisse zwischen einer ACDF mit Beckenkammspan- oder Cageinterposition ähnlich sind (40, 77, 91, 97). Allerdings sind die meisten Studien aufgrund verschiedener Messmethoden und Ergebnisparameter nur schwer miteinander vergleichbar (96). Durch eine kürzere Operationsdauer und den Wegfall der Entnahmestelle-assoziierten Morbidität nimmt die Verwendung von Cages mittlerweile einen hohen Stellenwert ein (78).

### 5.3 Zum Einsatz ventraler Platten

Orozco und Llovet Tapies (64) berichteten bereits 1970 von einer anterioren Platte, die bei Frakturen der unteren HWS implantiert wurde. In Deutschland gewann die anteriore Verplattung durch W. Caspar zunehmend an Bedeutung. Er entwickelte mit der Firma Aesculap eine Platte, die seit 1980 auf dem Markt ist und kontinuierlich weiterentwickelt wurde (10-12). Er und andere Befürworter sehen den Vorteil einer zusätzlichen ventralen Platte im Wesentlichen darin, dass eine bessere Stabilität und die natürliche Lordose wieder hergestellt werden. Zusätzlich kommt es zu einer Reduktion der Fusionszeit und die Rate an Pseudarthrosen sowie an postoperativen Kyphosen sinkt (12, 25, 48, 49, 59).

Resnick et al. publizierten 2007 einen Review, in den sie drei Studien einschließen konnten, welche die ACDF mit und ohne Plattenstabilisierung miteinander verglichen. Sie resümierten, dass insbesondere bei Multilevel-Prozeduren der Einsatz einer ventralen Platte gerechtfertigt sei und dies auch durch biomechanische Studien belegt wurde (72). Unterstützt wurde diese Aussage durch die Ergebnisse einer Arbeit von Connolly et al. aus dem Jahr 1998. Es wurden 25 Patienten nach einer ACDF + CP mit 18 Patienten nach alleiniger ACDF miteinander verglichen. Hierbei zeigte sich, dass insbesondere bei Multilevel-Prozeduren mit Verplattung weniger Graft-Komplikationen und Pseudarthrosen auftraten. Ebenso konnte bei 100% der Patienten mit zusätzlicher Verplattung eine Fusion festgestellt werden, wohingegen die Rate innerhalb der Gruppe ohne Platte nur bei 83% lag. Allerdings ist in der Arbeit die Patientenanzahl klein und der Nachbeobachtungszeitraum mit weniger als 1.5 Jahren sehr kurz. Dennoch ist der Nachbeobachtungszeitraum lang genug um die Fusionsrate valide bestimmen zu können. Ein weiterer Nachteil ist, dass nicht dargestellt wurde, ob und aus welchen Gründen Patienten nochmals operiert werden mussten.

Aber auch bei mono- oder bisegmentalen Prozeduren konnten Vorteile durch eine zusätzliche Verplattung festgestellt werden. Kaiser et al. (48) verglichen die Fusionsrate von 233 Patienten mit mono- oder bisegmentaler ACDF mit Allograft und anteriorer Platte mit der Fusionsrate von 289 Patienten aus einer Studie von Martin et al. (57) mit ACDF und Allograft ohne Platte. Nach durchschnittlich 15.6 Monaten konnte bei 94% der Patienten mit Platte eine Fusion festgestellt werden. Bei den Patienten ohne Platte konnte nach durchschnittlich 33 Monaten bei 88% der Patienten eine Fusion festgestellt werden. Es kam bei keinem der Patienten zu

einem Platten- oder Schraubenbruch und keiner der Patienten entwickelte eine postoperative Kyphose. Kaiser et al. resümierten, dass eine zusätzliche anteriore Platte zu einer verbesserten Fusionsrate führe und das Risiko von Komplikationen nicht erhöht sei (48). Somit sind auch bei der mono- und bisegmentalen Fusion zumindest die radiologischen Ergebnisse überlegen.

Ob die radiologischen Ergebnisse auch mit den klinischen Ergebnissen korrelieren, untersuchten Mobbs et al. Sie veröffentlichten 2007 eine Studie mit 242 Patienten, die wegen einer Radikulo- oder Myelopathie eine ACDF mit Autograft erhielten. 112 (46.3%) davon wurden zusätzlich mit einer ventralen Platte versorgt. Die letzte Nachuntersuchung fand ein Jahr postoperativ statt. Radiologisch zeigte sich wie in der Arbeit von Kaiser et al. (48) in der Gruppe mit Platte eine höhere Fusionsrate (98 vs 94%). Die klinischen Ergebnisse wurden anhand der Odom Kriterien gemessen. Hierbei zeigte sich, dass die Anzahl an exzellenten oder guten Ergebnissen in beiden Gruppen nahezu identisch war. Dies repräsentiert auch unsere Arbeit (ACDF: 84.2%, ACDF+CP 86.2%). Bei der Anzahl der schlechten Ergebnisse gab es jedoch einen signifikanten Unterschied. Während 7% der Patienten ohne Platte ein schlechtes Ergebnis erzielten, waren es in der Gruppe mit Platte nur 1% (59). In unserer Arbeit hatte kein Patient aus der ACDF Gruppe und nur ein (1.5%) Patient aus der ACDF+CP Gruppe ein schlechtes Ergebnis.

Wichtig bei allen Studien nach einer Operation ist, zu wissen, ob eventuell feststellbare klinische oder radiologische Befunde in einer Folgeoperation resultieren. Caspar et al. publizierten 1998 eine Studie, in der sie insgesamt 356 Patienten nach ACDF mit autologem Beckenkammspan in einem oder zwei Segmenten untersuchten. 146 (41.0%) davon erhielten zusätzlich eine CP. Die Nachuntersuchung fand bis zu neun Jahre postoperativ statt. Insgesamt hatten 22 Patienten eine Folgeoperation. Von diesen 22 Patienten wurden nur drei bei der Erstoperation zusätzlich mit einer CP versorgt. Die Autoren schlussfolgerten dementsprechend, dass eine zusätzliche Verplattung nach ACDF zusätzliche Stabilität liefere und die Reoperationsrate signifikant niedriger sei (11). Bestätigt wurden diese Ergebnisse von Mobbs et al. aus dem Jahr 2006. Innerhalb ihrer ACDF Gruppe mussten 10% der Patienten nochmals operiert werden, wohingegen es innerhalb der ACDF + CP Gruppe nur 1.8% waren.

Innerhalb der Befürworter einer zusätzlichen Plattenstabilisierung gibt es aber auch Diskrepanzen. Insbesondere wurden die Ergebnisse zwischen rigiden und

dynamischen Plattensystemen diskutiert. Allerdings zeigten die meisten Studien nur geringe Unterschiede (23, 35, 62, 69).

Leider kann es durch eine zusätzliche Plattenstabilisierung auch zu Platten-assoziierten Komplikationen wie Plattenbruch, Schraubenfehlage oder Dysphagie kommen. Des Weiteren sind erhöhte Kosten und eine längere Operationsdauer nicht zu vernachlässigen (38, 66, 93, 100).

In einem Bericht über die ventrale Plattenstabilisierung von Vaccaro et al. aus dem Jahr 1997 wurden unter anderem auch potentielle Nachteile erläutert. Erhöhte Kosten und eine verlängerte Operationsdauer sind nicht wegzudiskutierende Faktoren. Außerdem besteht das Risiko einer Verletzung austretender Nervenwurzeln oder des Myelons bei der Verwendung von bikortikalen Schrauben oder falscher Lage der Schrauben im Wirbelkörper. Von der Häufigkeit dieser Komplikationen berichteten Vaccaro et al. allerdings nicht. Laut dem Bericht liegt die Rate an Implantatversagen wie z.B. einem Platten- oder Schraubenbruch je nach Studie zwischen 2 und 17% (93). Innerhalb unserer Arbeit liegt diese Rate trotz eines Nachbeobachtungszeitraums von über 20 Jahren nur bei 1.5 % (1/65).

Vaccaro et al. schlussfolgerten, dass eine zusätzlich Plattenstabilisierung bei Traumata sinnvoll sei und bei degenerativen Multilevel-Prozeduren sowie nach Koprorektomie wenig umstritten sei (93). Der Aussage kann sich der Autor dieser Arbeit anschließen, insbesondere weil es im untersuchten Patientengut zu keinen intraoperativen Verletzungen benachbarter Strukturen durch Schrauben oder Platten kam und die Rate an Implantatversagen äußerst gering war.

#### 5.4 Zu Beschwerden und Komplikationen am Beckenkamm

Neben den Vorteilen eines Autografts, wie z.B. hohe Fusionsraten und Vermeidung von Einbringen eines Fremdkörpers, birgt die Beckenkammspanentnahme allerdings auch das Risiko zusätzlicher Komplikationen wie persistierende Schmerzen, Wundinfektionen oder Nachblutungen. Viele Autoren berichteten über diese Komplikationen nach ACDF mittels autologem Beckenkammspan (13, 68, 75, 80, 85, 86). Bei den meisten Untersuchungen stellte sich heraus, dass einschränkende postoperative Schmerzen an der Entnahmestelle ein häufiges Problem darstellten. Beispielsweise gaben 2006 in einer Arbeit von Shamsaldin et al. 100% der Patienten an, am siebten postoperativen Tag noch Schmerzen an der Spanentnahmestelle

gehabt zu haben (85). Allerdings ist dieser Schmerz durch das Operationstrauma an sich zu erklären. Weitaus seltener waren Hämatome, Infektionen oder Frakturen. Cauthen et al. 1998 sowie Pitzen et al. 2004 kamen bei ihren Studien zu sehr ähnlichen Ergebnissen: Komplikationen traten regelmäßig auf, sind aber meist leicht und nicht von langer Dauer. Hierbei wurde die Grenze zwischen kurz und lang jeweils auf drei Monate festgelegt (13, 68). Pitzen et al. teilten die Komplikationen in „geringfügig“ und „schwer“ ein. Hierbei wurden z.B. postoperative Schmerzen als geringfügig und eine Beckenkammfraktur oder eine tiefe Wundinfektion als schwer eingeordnet. Demnach hatten 42 von 67 (62.7%) Patienten geringfügige und 8 von 67 (11.9%) Patienten schwere Komplikationen. Bei vier (6.0%) Patienten ließ sich computertomographisch eine Fraktur der Crista iliaca feststellen. Trotz der hohen Rate an geringfügigen Komplikationen waren drei Monate postoperativ 54 (80.5%) der 67 Patienten im Alltag belastbar und beschwerdefrei (68). Cauthen et al. teilten die Komplikationen aus einem Patientenkollektiv von 514 Patienten in persistierend und vorübergehend ein. Vorübergehende Komplikationen wurden als kleiner drei Monate präsent definiert. In ihrer Studie hatte hierbei keiner der Patienten eine persistierende Komplikation am Beckenkamm. Bei 16 (3.1%) von 514 Patienten traten Schmerzen und damit die häufigste Komplikation am Beckenkamm auf (13). Leider wurde aus der Studie nicht ersichtlich, ob die aufgetretenen Komplikationen zu Folgeoperationen führten. Ein Vorteil der Studie von Cauthen et al. ist sicherlich, dass sämtliche Operationen von einem einzelnen Operateur durchgeführt wurden. Ebenfalls sehr gute Ergebnisse zeigten sich in einer prospektiven Studie mit 50 Patienten von Shamsaldin et al. aus dem Jahr 2006. Es wurden unter anderem die Schmerzen am Beckenkamm anhand der VAS zwei, sieben, 60 und 365 Tage postoperativ erhoben. Zwölf Patienten wurden monosegmental operiert, 38 Patienten an mindestens zwei Segmenten. Bereits am siebten Tag postoperativ hatte kein Patient mehr Schmerzen größer als sieben auf der VAS. Ein Patient erreichte 6/10 auf der Skala und 49 Patienten gaben die Schmerzen als kleiner 5/10 an. Allerdings hatten alle Patienten am siebten Tag noch Schmerzen, die jedoch als Wundschmerzen angesehen werden müssen. Nach einem Jahr waren 46 Patienten komplett schmerzfrei und drei Patienten hatten auf der Skala Schmerzen kleiner 5/10. Ein Patient konnte nicht mehr erreicht werden. Jeweils ein (2%) Patient hatte ein Hämatom/eine oberflächliche Wundinfektion als Komplikation, welche keiner Folgeoperation bedarf (85). Diese Ergebnisse sind aufgrund des prospektiven

Studiendesigns sehr aussagekräftig, allerdings wären eine größere Patientenzahl sowie mehr Messparameter wünschenswert gewesen.

Unbefriedigendere Ergebnisse liefert eine retrospektive, anhand von Fragebögen durchgeführte Studie von Silber et al. aus dem Jahr 2003. Es konnten 134 Patienten in die Studie eingeschlossen werden, der mittlere postoperative Zeitraum zur Befragung betrug 48 Monate. Es wurde zwischen akuten und chronischen Beschwerden am Beckenkamm unterschieden, wobei die Grenze auf drei Monate festgelegt wurde. Häufigste akute Beschwerden waren Schmerzen beim Gehen (50.7%). Außerdem traten verlängerte Antibiotikaeinnahmen (7.5%) wegen Wundinfekten oder verlängerter Wundsekretion, Wunddehiszenzen (2.2%), persistierende Sekretförderung (3.7%) und Hämatomausräumungen (1.5%) auf. Chronische Beschwerden hingegen waren hauptsächlich Schmerzen (26.1%), im Mittel 3.8/10 auf der VAS. 11.2% der Patienten mit Schmerzen sind immer noch auf Analgetika angewiesen, wobei Art und Dosis der Analgetika nicht mit erfasst wurden. Weitere chronische Beschwerden waren Gefühlsstörungen (15.7%) und ein unangenehmes Gefühl beim Tragen bestimmter Kleidungsstücke (5.2%). Funktionelle Beeinträchtigungen wurden u.a. beim Gehen (12.7%), bei Freizeitaktivitäten (11.9%), bei der Arbeit (9.7%) und bei Aktivitäten des alltäglichen Lebens (8.2%) angegeben (86). Letztendlich wird in der Studie dargestellt, dass eine relativ große Anzahl an Patienten chronische Schmerzen hat und auch in ihrer Funktionalität eingeschränkt ist.

Durch das zusätzliche Trauma am Beckenkamm entstehen zwangsläufig Beschwerden, im besten Fall nur in Form von postoperativem Wundschmerz. Diese geringfügigen Komplikationen werden in der Literatur mit einer Rate zwischen 2.4% und 62.7% angegeben (68, 82). Schmerzen, die länger als drei Monate andauern, werden als chronische Beschwerden beschrieben. Laut Schnee et al. variierte die Anzahl der Patienten mit chronischen Beschwerden nach Spanentnahme am Beckenkamm je nach Studie zwischen 0 und 36% (80). In der hier beschriebenen Arbeit zeigte sich, dass 35.6% der Patienten postoperativ störende Schmerzen am Beckenkamm hatten. 17-45 Jahre postoperativ sind allerdings nur vier (2.5%) von 160 Patienten auf Schmerzmedikamente wegen noch bestehender Schmerzen an der Entnahmestelle angewiesen und 17 (10.6%) von 160 Patienten berichteten von kleineren Einschränkungen in der Freizeit und/oder im Beruf. Diese sehr niedrigen Raten sind am ehesten auf den langen Nachbeobachtungszeitraum bei unserer

Untersuchung zurückzuführen. Unabhängig vom Nachbeobachtungszeitraum ist die Anzahl der Folgeoperationen am Beckenkamm. Diese wurden in unserer Arbeit bei vier (2.5%) der 160 Patienten nötig, was im Bereich der in der Literatur angegebenen Raten liegt (80, 86).

### 5.5 Zur Erkrankung des angrenzenden Segmentes

Die Angst vor Bewegungseinschränkungen nach ACDF führte zur Annahme, dass dies der Grund für die sogenannte Anschlussdegeneration bzw.

Anschlusskrankung (ASD, adjacent segment disease) in den benachbarten Segmenten der Wirbelsäule sei. Mit Anschlussdegeneration sind radiologisch nachweisbare degenerative Veränderungen gemeint. Bei der ASD hat der Patient zusätzlich zu den radiologischen Veränderungen eine klinische Symptomatik, z.B. in Form einer Radikulo- oder Myelopathie oder Schmerzen.

Zuerst wurde in Langzeitstudien nach lumbalen Fusionsoperationen eine beschleunigte Degeneration benachbarter Segmente festgestellt (43). Diese beschleunigte Segmentdegeneration, die letztendlich in einer symptomatischen ASD enden kann, wurde nun auch häufig nach ACDF untersucht. Die vorhersagbare postoperative Prävalenz der ASD liegt nach fünf Jahren bei 13.6%, nach zehn Jahren bei 25.6% und nach 21 Jahren bei 32.0% (6, 36, 55). Allerdings wird nicht bei jedem Patienten mit ASD eine Folgeoperation notwendig. Die jährliche Inzidenz für eine Folgeoperation aufgrund einer ASD liegt bei 1.1-4.0% (43, 55, 89, 95). Bei Nachbeobachtungszeiträumen zwischen 5 und 21 Jahren wurde bei 6.8 bis 16.9% der Patienten eine Folgeoperation wegen einer ASD erforderlich (6, 36, 42, 55, 101). Grund für die Anschlussdegeneration nach ACDF ist nach Meinung einiger Autoren eine Mehrbelastung der angrenzenden Segmente (20, 24, 34). So konnten Eck et al. in einer biomechanischen in vitro Studie herausfinden, dass in den an ein fusioniertes Segment angrenzenden Bandscheiben eine Zunahme des Innendrucks zwischen 45% und 73% bei Extensions- und Flexionsbewegungen im Vergleich zu nicht operierten Segmenten auftritt (24). Dass die Segmentdegeneration entsprechend dem zunehmenden Alter unabhängig von einer Fusionsoperation abläuft, wollten z.B. Matsumoto et al. mit ihrer Studie darstellen. Sie fertigten von 497 asymptomatischen Probanden MRT-Aufnahmen der HWS an und untersuchten die Signalintensität, Bandscheibenprotrusionen nach anterior und posterior, die Höhe der

Bandscheibenfächer und die foraminale Enge. Bereits in der dritten Lebensdekade konnten bei 17% der Männer und bei 12 % der Frauen degenerative Veränderungen festgestellt werden. Bei Probanden über 60 Jahren waren bereits 86% der Männer und 89% der Frauen von degenerativen Veränderungen betroffen (58).

Im Rahmen dieser Arbeit wurde bei 13 (8.1%) von 160 Patienten innerhalb eines durchschnittlichen Nachbeobachtungszeitraums von 25 Jahren eine Folgeoperation wegen einer ASD notwendig. Yue et al. hingegen berichteten von 176 Patienten nach ACDF + CP mit einem mittleren Nachbeobachtungszeitraum von 7.2 Jahren. Hier benötigten 16,9% der Patienten eine Folgeoperation aufgrund einer ASD (101). Diese unterschiedlichen Raten an Folgeoperationen könnten mit dem Alter zum Operationszeitpunkt zusammenhängen. Während bei dieser Arbeit die Patienten am Operationstag im Durchschnitt 43 Jahre alt waren, wiesen die Patienten der Studie von Yue ein Alter von 52.7 Jahren auf. Man könnte daraus schlussfolgern, dass bei höherem Alter zum Operationszeitpunkt die Degeneration schon fortgeschrittener ist und dadurch auch mehr Patienten eine Folgeoperation aufgrund einer ASD benötigen. Ein weiterer Grund für die unterschiedlichen Raten an Folgeoperationen könnte sein, dass 18.3% der Patienten von Yue einen Bandscheibenvorfall als Diagnose hatten (101), wohingegen es bei dieser Arbeit 75% der Patienten waren. Vorteilhaft könnte sich auswirken, dass die Diagnose eines Bandscheibenvorfalles zu einem frühen Zeitpunkt des Prozesses der Degeneration gestellt wird. Hierdurch erklärt sich der Autor einen positiven Einfluss zur verzögerten Entwicklung einer ASD.

Ob das Alter des Patienten zum Operationszeitpunkt mit dem Grad der Degeneration korreliert und ob dies einen Einfluss auf das postoperative Ergebnis sowie die Rate an Patienten mit ASD hat, wird in der Literatur kontrovers diskutiert. Während Hilibrand et al. der Meinung sind, dass ein hohes Alter zum Operationszeitpunkt zu einer früheren und verstärkten ASD führt (42), berichten Lee et al., dass das Patientenalter keinen signifikanten Risikofaktor bezüglich der Entwicklung einer ASD darstellt (51).

Die Patienten dieser Arbeit wurden hauptsächlich Ende der 1970er sowie in den 1980er Jahren operiert. Die Operationsmethode war zu diesem Zeitpunkt noch relativ neu und die Indikationsstellung erfolgte für ein sehr begrenztes Patientengut. Auch diese Umstände könnten ein Grund dafür sein, dass die Rate an Folgeoperationen deutlicher geringer war als bei anderen Studien. Ein weiterer Grund ist sicherlich,



dass etwa 50% der Patienten von zwei sehr erfahrenen Wirbelsäulenchirurgen (F. Loew, W. Caspar) operiert wurden, welche maßgeblich an der Weiterentwicklung im Bereich der Wirbelsäulenchirurgie beigetragen haben.

Eine weitere Kontroverse besteht bezüglich einer erhöhten Rate an ASD bei zusätzlicher CP nach Fusion. Auch hier kann in der Literatur kein Konsens gefunden werden. Goffin et al. sind der Meinung, dass eine zusätzliche Plattenstabilisierung keinen Einfluss auf die postoperative Degeneration hat (34). Caspar et al. berichten 1998 retrospektiv von 356 operierten Patienten (210 ACDF, 146 ACDF + CP) und deren Folgeoperationen. Innerhalb der ACDF Gruppe mussten 7 (3.3%) der 210 Patienten und innerhalb der ACDF + CP Gruppe kein Patient aufgrund fortschreitender Degeneration operiert werden (11). Die Ergebnisse korrelieren mit denen dieser Arbeit. Innerhalb der ACDF Gruppe mussten 11 (11.6%) der 95 Patienten nochmals wegen einer ASD operiert werden, innerhalb der ACDF + CP nur 2 (3.1%) der 65 Patienten. Der Unterschied ist statistisch signifikant ( $p = 0.046$ ). Trotz der vergleichsweise guten Ergebnisse in dieser Arbeit stellt die ASD ein relevantes Problem dar. Es bleibt offen, ob eine ACDF das Auftreten einer ASD beschleunigt, oder ob sie nur dem natürlichen Progress der Degeneration geschuldet ist. Wir sind der Meinung, dass der Grad der Degeneration sowie das Alter zum Operationszeitpunkt einen wichtigen Einfluss auf die Ausbildung einer ASD haben.

## 5.6 Schlussfolgerungen

Nach bestem Wissen des Autors stellen die Ergebnisse dieser Dissertation den bisher längsten Nachbeobachtungszeitraum nach ACDF mittels autologem Beckenkammspan und ggf. CP dar. Diese Operationsmethode zeigt im Mittel 25 Jahre postoperativ exzellente Ergebnisse in Bezug auf die Patientenzufriedenheit und das funktionelle Ergebnis. Des Weiteren konnten sehr gute Ergebnisse bezüglich der Schmerzreduktion erzielt werden.

Entgegen den Angaben in der Literatur gab es weniger Komplikationen am Beckenkamm durch die Spanentnahme als dies zu erwarten gewesen wäre. Zudem war die Prävalenz an Folgeoperationen durch ASD deutlich geringer als die meisten in der Literatur beschriebenen Prävalenzen.

Natürlich hat diese Untersuchung aus forschungsökonomischen Gründen auch ihre Grenzen. So konnten die Daten aufgrund des langen Nachbeobachtungszeitraumes

nur retrospektiv erhoben werden. Ebenso minimierte sich das Patientenkollektiv durch Tod, Krankheit, Migration oder Desinteresse von möglichen 366 auf 160 Patienten. Auch dies ist dem langen Nachbeobachtungszeitraum geschuldet. Des Weiteren konnten nicht alle Patienten nachuntersucht werden und ihre Schmerzintensität nur anhand der NPRS erhoben werden.

## 6 LITERATURVERZEICHNIS

1. Anderson PA, Rouleau JP. Intervertebral disc arthroplasty. *Spine (Phila Pa 1976)*. 2004 Dec 1;29(23):2779-86. PubMed PMID: 15564927. eng.
2. Bertalanffy H, Eggert HR. Clinical long-term results of anterior discectomy without fusion for treatment of cervical radiculopathy and myelopathy. A follow-up of 164 cases. *Acta neurochirurgica*. 1988;90(3-4):127-35. PubMed PMID: 3354360. eng.
3. Bhadra AK, Raman AS, Casey AT, Crawford RJ. Single-level cervical radiculopathy: clinical outcome and cost-effectiveness of four techniques of anterior cervical discectomy and fusion and disc arthroplasty. *European spine journal: official publication of the European Spine Society, the European Spinal Deformity Society, and the European Section of the Cervical Spine Research Society*. 2009 Feb;18(2):232-7. PubMed PMID: 19132413. eng.
4. Biederer J, Hutzelmann A, Rama B, Heller M. [The x-ray follow-up study of the cervical spine after anterior fusion with titanium disk implants]. *RöFo: Fortschritte auf dem Gebiete der Röntgenstrahlen und der Nuklearmedizin*. 1999 Aug;171(2):95-9. PubMed PMID: 10506881. Röntgen-Verlaufsuntersuchung der Halswirbelsäule nach anteriorer Fusion mit Titaninterponaten. ger.
5. Boehmer U, Glickman M, Winter M. Anxiety and depression in breast cancer survivors of different sexual orientations. *Journal of consulting and clinical psychology*. 2012 Jun;80(3):382-95. PubMed PMID: 22409643. eng.
6. Bohlman HH, Emery SE, Goodfellow DB, Jones PK, Robinson anterior cervical discectomy and arthrodesis for cervical radiculopathy. Long-term follow-up of one hundred and twenty-two patients. *The Journal of bone and joint surgery American volume*. 1993 Sep;75(9):1298-307. PubMed PMID: 8408151. eng.
7. Boker DK, Schultheiss R, Probst EM. Radiologic long-term results after cervical vertebral interbody fusion with polymethyl methacrylat (PMMA). *Neurosurgical review*. 1989;12(3):217-21. PubMed PMID: 2812353. eng.
8. Brooke NS, Rorke AW, King AT, Gullan RW. Preliminary experience of carbon fibre cage prostheses for treatment of cervical spine disorders. *British journal of neurosurgery*. 1997 Jun;11(3):221-7. PubMed PMID: 9231010. eng.
9. Cabraja M, Oezdemir S, Koeppen D, Kroppenstedt S. Anterior cervical discectomy and fusion: comparison of titanium and polyetheretherketone cages. *BMC musculoskeletal disorders*. 2012;13:172. PubMed PMID: 22978810. eng.
10. Caspar W, Barbier DD, Klara PM. Anterior cervical fusion and Caspar plate stabilization for cervical trauma. *Neurosurgery*. 1989 Oct;25(4):491-502. PubMed PMID: 2797387. eng.
11. Caspar W, Geisler FH, Pitzen T, Johnson TA. Anterior cervical plate stabilization in one- and two-level degenerative disease: overtreatment or benefit? *Journal of spinal disorders*. 1998 Feb;11(1):1-11. PubMed PMID: 9493763. eng.
12. Caspar W, Pitzen T. Anterior cervical fusion and trapezoidal plate stabilization for re-do surgery. *Surgical neurology*. 1999 Oct;52(4):345-51; discussion 51-2. PubMed PMID: 10555839. eng.
13. Cauthen JC, Kinard RE, Vogler JB, Jackson DE, DePaz OB, Hunter OL, et al. Outcome analysis of noninstrumented anterior cervical discectomy and interbody fusion in 348 patients. *Spine (Phila Pa 1976)*. 1998 Jan 15;23(2):188-92. PubMed PMID: 9474724. eng.

14. Chau AM, Mobbs RJ. Bone graft substitutes in anterior cervical discectomy and fusion. *European spine journal: official publication of the European Spine Society, the European Spinal Deformity Society, and the European Section of the Cervical Spine Research Society*. 2009 Apr;18(4):449-64. PubMed PMID: 19152011. eng.
15. Chung JY, Park JB, Chang H, Song KJ, Kim JH, Hong CH, et al. Prognostic Factors for Postsurgical Recovery of Deltoid Palsy due to Cervical Disc Herniations. *Asian spine journal*. 2015 Oct;9(5):694-8. PubMed PMID: 26435786. eng.
16. Cloward RB. The anterior approach for removal of ruptured cervical disks. 1958. *Journal of neurosurgery Spine*. 2007 May;6(5):496-511. PubMed PMID: 17542522. eng.
17. Connolly PJ, Esses SI, Kostuik JP. Anterior cervical fusion: outcome analysis of patients fused with and without anterior cervical plates. *Journal of spinal disorders*. 1996 Jun;9(3):202-6. PubMed PMID: 8854274. eng.
18. Cowan JA, Jr., Dimick JB, Wainess R, Upchurch GR, Jr., Chandler WF, La Marca F. Changes in the utilization of spinal fusion in the United States. *Neurosurgery*. 2006 Jul;59(1):15-20; discussion 15-20. PubMed PMID: 16823295. eng.
19. Daltroy LH, Cats-Baril WL, Katz JN, Fossel AH, Liang MH. The North American spine society lumbar spine outcome assessment Instrument: reliability and validity tests. *Spine (Phila Pa 1976)*. 1996 Mar 15;21(6):741-9. PubMed PMID: 8882698. eng.
20. Dmitriev AE, Cunningham BW, Hu N, Sell G, Vigna F, McAfee PC. Adjacent level intradiscal pressure and segmental kinematics following a cervical total disc arthroplasty: an in vitro human cadaveric model. *Spine (Phila Pa 1976)*. 2005 May 15;30(10):1165-72. PubMed PMID: 15897831. eng.
21. Downie WW, Leatham PA, Rhind VM, Wright V, Branco JA, Anderson JA. Studies with pain rating scales. *Annals of the rheumatic diseases*. 1978 Aug;37(4):378-81. PubMed PMID: 686873. eng.
22. Drew B, Bhandari M, Orr D, Reddy K, Dunlop RB. Surgical preference in anterior cervical discectomy: a national survey of Canadian spine surgeons. *Journal of spinal disorders & techniques*. 2002 Dec;15(6):454-7. PubMed PMID: 12468969. eng.
23. DuBois CM, Bolt PM, Todd AG, Gupta P, Wetzel FT, Phillips FM. Static versus dynamic plating for multilevel anterior cervical discectomy and fusion. *The spine journal: official journal of the North American Spine Society*. 2007 Mar-Apr;7(2):188-93. PubMed PMID: 17321968. eng.
24. Eck JC, Humphreys SC, Lim TH, Jeong ST, Kim JG, Hodges SD, et al. Biomechanical study on the effect of cervical spine fusion on adjacent-level intradiscal pressure and segmental motion. *Spine (Phila Pa 1976)*. 2002 Nov 15;27(22):2431-4. PubMed PMID: 12435970. eng.
25. Epstein NE. Anterior cervical discectomy and fusion without plate instrumentation in 178 patients. *Journal of spinal disorders*. 2000 Feb;13(1):1-8. PubMed PMID: 10710141. eng.
26. Epstein NE. Iliac crest autograft versus alternative constructs for anterior cervical spine surgery: Pros, cons, and costs. *Surgical neurology international*. 2012;3(Suppl 3):S143-56. PubMed PMID: 22905321. eng.
27. Faldini C, Leonetti D, Nanni M, Di Martino A, Denaro L, Denaro V, et al. Cervical disc herniation and cervical spondylosis surgically treated by Cloward procedure: a 10-year-minimum follow-up study. *Journal of orthopaedics and*

- traumatology: official journal of the Italian Society of Orthopaedics and Traumatology. 2010 Jun;11(2):99-103. PubMed PMID: 20532943. eng.
28. Fernstrom U. Arthroplasty with intercorporeal endoprosthesis in herniated disc and in painful disc. *Acta chirurgica Scandinavica Supplementum*. 1966;357:154-9. PubMed PMID: 5227072. eng.
29. Ferrara LA. The biomechanics of cervical spondylosis. *Advances in orthopedics*. 2012;2012:493605. PubMed PMID: 22400120. eng.
30. Fouyas IP, Sandercock PA, Statham PF, Nikolaidis I. How beneficial is surgery for cervical radiculopathy and myelopathy? *BMJ (Clinical research ed)*. 2010;341:c3108. PubMed PMID: 20627982. eng.
31. Frykholm R. Lower cervical vertebrae and intervertebral discs; surgical anatomy and pathology. *Acta chirurgica Scandinavica*. 1951;101(5):345-59. PubMed PMID: 14868335. eng.
32. Frymoyer JW. Lumbar disk disease: epidemiology. *Instructional course lectures*. 1992;41:217-23. PubMed PMID: 1534104. eng.
33. Garvey TA, Eismont FJ. Diagnosis and treatment of cervical radiculopathy and myelopathy. *Orthopaedic review*. 1991 Jul;20(7):595-603. PubMed PMID: 1945505. eng.
34. Goffin J, Geusens E, Vantomme N, Quintens E, Waerzeggers Y, Depreitere B, et al. Long-term follow-up after interbody fusion of the cervical spine. *Journal of spinal disorders & techniques*. 2004 Apr;17(2):79-85. PubMed PMID: 15260088. eng.
35. Goldberg G, Albert TJ, Vaccaro AR, Hilibrand AS, Anderson DG, Wharton N. Short-term comparison of cervical fusion with static and dynamic plating using computerized motion analysis. *Spine (Phila Pa 1976)*. 2007 Jun 1;32(13):E371-5. PubMed PMID: 17545900. eng.
36. Gore DR, Sepic SB. Anterior discectomy and fusion for painful cervical disc disease. A report of 50 patients with an average follow-up of 21 years. *Spine (Phila Pa 1976)*. 1998 Oct 1;23(19):2047-51. PubMed PMID: 9794047. eng.
37. Grimmer A, Wurm G. Chirurgische Strategien bei Bandscheibenvorfällen an der Halswirbelsäule. *Journal für Neurologie, Neurochirurgie und Psychiatrie*. 2011;12:23-30. ger.
38. Grob D, Peyer JV, Dvorak J. The use of plate fixation in anterior surgery of the degenerative cervical spine: a comparative prospective clinical study. *European spine journal: official publication of the European Spine Society, the European Spinal Deformity Society, and the European Section of the Cervical Spine Research Society*. 2001 Oct;10(5):408-13. PubMed PMID: 11718195. eng.
39. Grote W, Bettag W, Wullenweber R. [Indication, technic and results of cervical fusion]. *Acta neurochirurgica*. 1970 Apr 21;22(1):1-27. PubMed PMID: 5444701. Indikation, Technik und Ergebnisse zervikaler Fusionen. ger.
40. Hacker RJ, Cauthen JC, Gilbert TJ, Griffith SL. A prospective randomized multicenter clinical evaluation of an anterior cervical fusion cage. *Spine (Phila Pa 1976)*. 2000 Oct 15;25(20):2646-54; discussion 55. PubMed PMID: 11034651. eng.
41. Harland SP, Laing RJ. A survey of the peri-operative management of patients undergoing anterior cervical decompression in the UK and Eire. *British journal of neurosurgery*. 1998 Apr;12(2):113-7. PubMed PMID: 11013661. eng.
42. Hilibrand AS, Carlson GD, Palumbo MA, Jones PK, Bohlman HH. Radiculopathy and myelopathy at segments adjacent to the site of a previous anterior cervical arthrodesis. *The Journal of bone and joint surgery American volume*. 1999 Apr;81(4):519-28. PubMed PMID: 10225797. eng.
43. Hilibrand AS, Robbins M. Adjacent segment degeneration and adjacent segment disease: the consequences of spinal fusion? *The spine journal: official*

journal of the North American Spine Society. 2004 Nov-Dec;4(6 Suppl):190S-4S. PubMed PMID: 15541666. eng.

44. Irvine DH, Foster JB, Newell DJ, Klukvin BN. Prevalence of cervical spondylosis in a general practice. *Lancet* (London, England). 1965 May 22;1(7395):1089-92. PubMed PMID: 14283765. eng.
45. Irwin ZN, Hilibrand A, Gustavel M, McLain R, Shaffer W, Myers M, et al. Variation in surgical decision making for degenerative spinal disorders. Part II: cervical spine. *Spine* (Phila Pa 1976). 2005 Oct 1;30(19):2214-9. PubMed PMID: 16205349. eng.
46. Janda V. Manuelle Muskelfunktionsdiagnostik. Vierte Auflage. München: Urban & Fischer; 2000:1-4. ger.
47. Javid D, Hedlund R, Vavruch L, Leszniewski W. Is the efficacy of the Cloward procedure overestimated? Technique of evaluation affects the outcome. *European spine journal: official publication of the European Spine Society, the European Spinal Deformity Society, and the European Section of the Cervical Spine Research Society*. 2001 Jun;10(3):222-7. PubMed PMID: 11469733. eng.
48. Kaiser MG, Haid RW, Jr., Subach BR, Barnes B, Rodts GE, Jr. Anterior cervical plating enhances arthrodesis after discectomy and fusion with cortical allograft. *Neurosurgery*. 2002 Feb;50(2):229-36; discussion 36-8. PubMed PMID: 11844257. eng.
49. Kim CH, Chung CK, Hahn S. Autologous iliac bone graft with anterior plating is advantageous over the stand-alone cage for segmental lordosis in single-level cervical disc disease. *Neurosurgery*. 2013 Feb;72(2):257-65; discussion 66. PubMed PMID: 23149973. eng.
50. Kotsias A. Klinische Untersuchung zum Einsatz von titanbeschichteten Polyetheretherketon-Implantaten bei der zervikalen interkorporalen Fusion [Dissertation]. Berlin: Universität;2014. ger.
51. Lee JC, Lee SH, Peters C, Riew KD. Adjacent segment pathology requiring reoperation after anterior cervical arthrodesis: the influence of smoking, sex, and number of operated levels. *Spine* (Phila Pa 1976). 2015 May 15;40(10):E571-7. PubMed PMID: 25705959. eng.
52. Li Z, Zhao Y, Tang J, Ren D, Guo J, Wang H, et al. A comparison of a new zero-profile, stand-alone Fidji cervical cage and anterior cervical plate for single and multilevel ACDF: a minimum 2-year follow-up study. *European spine journal: official publication of the European Spine Society, the European Spinal Deformity Society, and the European Section of the Cervical Spine Research Society*. 2016 Aug 23. PubMed PMID: 27554353. eng.
53. Lied B, Roenning PA, Sundseth J, Helseth E. Anterior cervical discectomy with fusion in patients with cervical disc degeneration: a prospective outcome study of 258 patients (181 fused with autologous bone graft and 77 fused with a PEEK cage). *BMC surgery*. 2010;10:10. PubMed PMID: 20302673. eng.
54. Ludolph A. S1 Leitlinie Deutsche Gesellschaft für Neurologie: Zervikale spondylotische Myelopathie [Internet]. 09/2012 [zitiert am 15.06.2015]. URL: [http://www.awmf.org/uploads/tx\\_szleitlinien/030-052I\\_S1\\_Zervikale\\_spondylotische\\_Myelopathie\\_2012\\_verlaengert.pdf](http://www.awmf.org/uploads/tx_szleitlinien/030-052I_S1_Zervikale_spondylotische_Myelopathie_2012_verlaengert.pdf). ger.
55. Lunsford LD, Bissonette DJ, Jannetta PJ, Sheptak PE, Zorub DS. Anterior surgery for cervical disc disease. Part 1: Treatment of lateral cervical disc herniation in 253 cases. *Journal of neurosurgery*. 1980 Jul;53(1):1-11. PubMed PMID: 7411195. eng.

56. Majd ME, Vadhva M, Holt RT. Anterior cervical reconstruction using titanium cages with anterior plating. *Spine (Phila Pa 1976)*. 1999 Aug 1;24(15):1604-10. PubMed PMID: 10457582. eng.
57. Martin GJ, Jr., Haid RW, Jr., MacMillan M, Rodts GE, Jr., Berkman R. Anterior cervical discectomy with freeze-dried fibula allograft. Overview of 317 cases and literature review. *Spine (Phila Pa 1976)*. 1999 May 1;24(9):852-8; discussion 8-9. PubMed PMID: 10327505. eng.
58. Matsumoto M, Fujimura Y, Suzuki N, Nishi Y, Nakamura M, Yabe Y, et al. MRI of cervical intervertebral discs in asymptomatic subjects. *The Journal of bone and joint surgery British volume*. 1998 Jan;80(1):19-24. PubMed PMID: 9460946. eng.
59. Mobbs RJ, Rao P, Chandran NK. Anterior cervical discectomy and fusion: analysis of surgical outcome with and without plating. *Journal of clinical neuroscience : official journal of the Neurosurgical Society of Australasia*. 2007 Jul;14(7):639-42. PubMed PMID: 17532499. eng.
60. Nabhan A, Ahlhelm F, Pitzen T, Steudel WI, Jung J, Shariat K, et al. Disc replacement using Pro-Disc C versus fusion: a prospective randomised and controlled radiographic and clinical study. *European spine journal: official publication of the European Spine Society, the European Spinal Deformity Society, and the European Section of the Cervical Spine Research Society*. 2007 Mar;16(3):423-30. PubMed PMID: 17106665. eng.
61. Nandoe Tewarie RD, Bartels RH, Peul WC. Long-term outcome after anterior cervical discectomy without fusion. *European spine journal: official publication of the European Spine Society, the European Spinal Deformity Society, and the European Section of the Cervical Spine Research Society*. 2007 Sep;16(9):1411-6. PubMed PMID: 17262184. eng.
62. Nunley PD, Jawahar A, Kerr EJ, 3rd, Cavanaugh DA, Howard C, Brandao SM. Choice of plate may affect outcomes for single versus multilevel ACDF: results of a prospective randomized single-blind trial. *The spine journal: official journal of the North American Spine Society*. 2009 Feb;9(2):121-7. PubMed PMID: 18261963. eng.
63. Odom GL, Finney W, Woodhall B. Cervical disk lesions. *Journal of the American Medical Association*. 1958 Jan 4;166(1):23-8. PubMed PMID: 13491305. eng.
64. Orozco Delclos R, Llovet Tapies J. Osteosintesis en las fracturas de racuis cervical. *Revista Ortop Traumatol*. 1970;14:285-8. esp.
65. Pelgur H, Atak N, Kose K. Anxiety and depression levels of patients undergoing liver transplantation and their need for training. *Transplantation proceedings*. 2009 Jun;41(5):1743-8. PubMed PMID: 19545720. eng.
66. Pereira EA, Chari A, Hempenstall J, Leach JC, Chandran H, Cadoux-Hudson TA. Anterior cervical discectomy plus intervertebral polyetheretherketone cage fusion over three and four levels without plating is safe and effective long-term. *Journal of clinical neuroscience: official journal of the Neurosurgical Society of Australasia*. 2013 Sep;20(9):1250-5. PubMed PMID: 23890411. eng.
67. Pickett GE, Van Soelen J, Duggal N. Controversies in cervical discectomy and fusion: practice patterns among Canadian surgeons. *The Canadian journal of neurological sciences Le journal canadien des sciences neurologiques*. 2004 Nov;31(4):478-83. PubMed PMID: 15595251. eng.
68. Pitzen T, Kranzlein K, Steudel WI, Strowitzki M. [Complaints and findings at the iliac crest donor site following anterior cervical fusion]. *Zentralblatt für Neurochirurgie*. 2004;65(1):7-12. PubMed PMID: 14981570. Postoperative

Beschwerden und Befunde im Bereich der Spanentnahmestelle am Becken bei ventraler zervikaler Fusion. ger.

69. Pitzen TR, Chrobok J, Stulik J, Ruffing S, Drumm J, Sova L, et al. Implant complications, fusion, loss of lordosis, and outcome after anterior cervical plating with dynamic or rigid plates: two-year results of a multi-centric, randomized, controlled study. *Spine (Phila Pa 1976)*. 2009 Apr 1;34(7):641-6. PubMed PMID: 19287352. eng.
70. Pohl M. S1-Leitlinie Deutsche Gesellschaft für Neurologie: Zervikale Radikulopathie [Internet]. 09/2012 [zitiert am 01.09.2015]. URL: [http://www.awmf.org/uploads/tx\\_szleitlinien/030-082I\\_S1\\_Zervikale Radikulopathie\\_2012\\_verlaengert.pdf](http://www.awmf.org/uploads/tx_szleitlinien/030-082I_S1_Zervikale_Radikulopathie_2012_verlaengert.pdf). ger.
71. Pospiech J, Stolke D, Wilke HJ, Claes LE. Intradiscal pressure recordings in the cervical spine. *Neurosurgery*. 1999 Feb;44(2):379-84; discussion 84-5. PubMed PMID: 9932892. eng.
72. Resnick DK, Trost GR. Use of ventral plates for cervical arthrodesis. *Neurosurgery*. 2007 Jan;60(1 Suppl 1):S112-7. PubMed PMID: 17204871. eng.
73. Ryu SI, Mitchell M, Kim DH. A prospective randomized study comparing a cervical carbon fiber cage to the Smith-Robinson technique with allograft and plating: up to 24 months follow-up. *European spine journal: official publication of the European Spine Society, the European Spinal Deformity Society, and the European Section of the Cervical Spine Research Society*. 2006 Feb;15(2):157-64. PubMed PMID: 15980998. eng.
74. Saarinen T, Niemela M, Kivisaari R, Pitkaniemi J, Pohjola J, Hernesniemi J. Early and late re-operations after anterior cervical decompression and fusion during an 11-year follow-up. *Acta neurochirurgica*. 2013 Feb;155(2):285-91; discussion 91. PubMed PMID: 23188470. eng.
75. Sasso RC, LeHuec JC, Shaffrey C. Iliac crest bone graft donor site pain after anterior lumbar interbody fusion: a prospective patient satisfaction outcome assessment. *Journal of spinal disorders & techniques*. 2005 Feb;18 Suppl:S77-81. PubMed PMID: 15699810. eng.
76. Sasso RC, Smucker JD, Hacker RJ, Heller JG. Artificial disc versus fusion: a prospective, randomized study with 2-year follow-up on 99 patients. *Spine (Phila Pa 1976)*. 2007 Dec 15;32(26):2933-40; discussion 41-2. PubMed PMID: 18091483. eng.
77. Savolainen S, Rinne J, Hernesniemi J. A prospective randomized study of anterior single-level cervical disc operations with long-term follow-up: surgical fusion is unnecessary. *Neurosurgery*. 1998 Jul;43(1):51-5. PubMed PMID: 9657188. eng.
78. Schmitt NT. Die ventrale Diskektomie zur Behandlung des monosegmentalen zervikalen Bandscheibenvorfalles. Eine Analyse zweier Umfragen [Dissertation]. München: Universität; 2011. ger.
79. Schnake KJ, Hoffmann CH, Kandziora F. Der zervikale Bandscheibenvorfall. *Zeitschrift für Orthopädie Unfallchirurgie*. 2012;150:657-73. ger.
80. Schnee CL, Freese A, Weil RJ, Marcotte PJ. Analysis of harvest morbidity and radiographic outcome using autograft for anterior cervical fusion. *Spine (Phila Pa 1976)*. 1997 Oct 1;22(19):2222-7. PubMed PMID: 9346142. eng.
81. Schroder J, Wassmann H. [Polymethylmethacrylate (PMMA) in anterior cervical spine surgery - current situation in Germany]. *Zentralblatt für Neurochirurgie*. 2001;62(2):33-6. PubMed PMID: 11786933. Polymethylmethacrylat (PMMA) in der Halsbandscheibenchirurgie - gegenwärtige Situation in Deutschland. ger.
82. Schulhofer SD, Oloff LM. Iliac crest donor site morbidity in foot and ankle surgery. *The Journal of foot and ankle surgery: official publication of the American*



- College of Foot and Ankle Surgeons. 1997 Mar-Apr;36(2):155-8; discussion 61. PubMed PMID: 9127222. eng.
83. Scoville WB. Recent developments in the diagnosis and treatment of cervical ruptured intervertebral discs. Proceedings American Federation for Clinical Research. 1945;2:23. PubMed PMID: 20275584. eng.
84. Selvanathan SK, Beagrie C, Thomson S, Corns R, Deniz K, Derham C, et al. Anterior cervical discectomy and fusion versus posterior cervical foraminotomy in the treatment of brachialgia: the Leeds spinal unit experience (2008-2013). *Acta neurochirurgica*. 2015 Sep;157(9):1595-600. PubMed PMID: 26144567. eng.
85. Shamsaldin M, Mouchaty H, Desogus N, Costagliola C, Di Lorenzo N. Evaluation of donor site pain after anterior iliac crest harvesting for cervical fusion: a prospective study on 50 patients. *Acta neurochirurgica*. 2006 Oct;148(10):1071-4; discussion 4. PubMed PMID: 16932994. eng.
86. Silber JS, Anderson DG, Daffner SD, Brislin BT, Leland JM, Hilibrand AS, et al. Donor site morbidity after anterior iliac crest bone harvest for single-level anterior cervical discectomy and fusion. *Spine (Phila Pa 1976)*. 2003 Jan 15;28(2):134-9. PubMed PMID: 12544929. eng.
87. Simmons EH, Bhalla SK. Anterior cervical discectomy and fusion. A clinical and biomechanical study with eight-year follow-up. *The Journal of bone and joint surgery British volume*. 1969 May;51(2):225-37. PubMed PMID: 4890317. eng.
88. Smith GW, Robinson RA. The treatment of certain cervical-spine disorders by anterior removal of the intervertebral disc and interbody fusion. *The journal of bone and joint surgery. American volume*. 1958; 40-A(3):607-24. PubMed PMID: 13539086. eng.
89. Song KJ, Choi BW, Kim JK. Adjacent segment pathology following anterior decompression and fusion using cage and plate for the treatment of degenerative cervical spinal diseases. *Asian spine journal*. 2014 Dec;8(6):720-8. PubMed PMID: 25558313. eng.
90. Suchomel P, Barsa P, Buchvald P, Svobodnik A, Vanickova E. Autologous versus allogenic bone grafts in instrumented anterior cervical discectomy and fusion: a prospective study with respect to bone union pattern. *European spine journal: official publication of the European Spine Society, the European Spinal Deformity Society, and the European Section of the Cervical Spine Research Society*. 2004 Oct;13(6):510-5. PubMed PMID: 15042453. eng.
91. Thome C, Krauss JK, Zevgaridis D. A prospective clinical comparison of rectangular titanium cages and iliac crest autografts in anterior cervical discectomy and fusion. *Neurosurgical review*. 2004 Jan;27(1):34-41. PubMed PMID: 12905078. eng.
92. Trepel M. *Neuroanatomie: Struktur und Funktion*. Dritte Auflage. München: Urban & Fischer; 2004:81-100. ger.
93. Vaccaro AR, Balderston RA. Anterior plate instrumentation for disorders of the subaxial cervical spine. *Clinical orthopaedics and related research*. 1997 Feb(335):112-21. PubMed PMID: 9020211. eng.
94. van den Bent MJ, Oosting J, Wouda EJ, van Acker RE, Ansink BJ, Braakman R. Anterior cervical discectomy with or without fusion with acrylate. A randomized trial. *Spine (Phila Pa 1976)*. 1996 Apr 1;21(7):834-9; discussion 40. PubMed PMID: 8779014. eng.
95. van Eck CF, Regan C, Donaldson WF, Kang JD, Lee JY. The revision rate and occurrence of adjacent segment disease after anterior cervical discectomy and fusion: a study of 672 consecutive patients. *Spine (Phila Pa 1976)*. 2014 Dec 15;39(26):2143-7. PubMed PMID: 25271512. eng.

96. van Limbeek J, Jacobs WC, Anderson PG, Pavlov PW. A systematic literature review to identify the best method for a single level anterior cervical interbody fusion. *European spine journal: official publication of the European Spine Society, the European Spinal Deformity Society, and the European Section of the Cervical Spine Research Society*. 2000 Apr;9(2):129-36. PubMed PMID: 10823429. eng.
97. Vavruch L, Hedlund R, Javid D, Leszniewski W, Shalabi A. A Prospective Randomized Comparison Between the Cloward Procedure and a Carbon Fiber Cage in the Cervical Spine: A Clinical and Radiologic Study. *Spine*. 2002;27(16):1694-701.
98. Vernon H, Mior S. The Neck Disability Index: a study of reliability and validity. *Journal of manipulative and physiological therapeutics*. 1991 Sep;14(7):409-15. PubMed PMID: 1834753. eng.
99. Watters WC, 3rd, Levinthal R. Anterior cervical discectomy with and without fusion. Results, complications, and long-term follow-up. *Spine (Phila Pa 1976)*. 1994 Oct 15;19(20):2343-7. PubMed PMID: 7846581. eng.
100. Xie JC, Hurlbert RJ. Discectomy versus discectomy with fusion versus discectomy with fusion and instrumentation: a prospective randomized study. *Neurosurgery*. 2007 Jul;61(1):107-16; discussion 16-7. PubMed PMID: 17621025. eng.
101. Yue WM, Brodner W, Highland TR. Long-term results after anterior cervical discectomy and fusion with allograft and plating: a 5- to 11-year radiologic and clinical follow-up study. *Spine (Phila Pa 1976)*. 2005 Oct 1;30(19):2138-44. PubMed PMID: 16205338. eng.
102. Zdeblick TA, Ducker TB. The use of freeze-dried allograft bone for anterior cervical fusions. *Spine (Phila Pa 1976)*. 1991 Jul;16(7):726-9. PubMed PMID: 1925745. eng.
103. Zeidman SM, Ducker TB, Raycroft J. Trends and complications in cervical spine surgery: 1989-1993. *Journal of spinal disorders*. 1997 Dec;10(6):523-6. PubMed PMID: 9438819. eng.
104. Zhang JT, Cao JM, Meng FT, Shen Y. Cervical canal stenosis and adjacent segment degeneration after anterior cervical arthrodesis. *European spine journal: official publication of the European Spine Society, the European Spinal Deformity Society, and the European Section of the Cervical Spine Research Society*. 2015 Aug;24(8):1590-6. PubMed PMID: 25904424. eng.
105. Zhang X, Zhang X, Chen C, Zhang Y, Wang Z, Wang B, et al. Randomized, controlled, multicenter, clinical trial comparing BRYAN cervical disc arthroplasty with anterior cervical decompression and fusion in China. *Spine (Phila Pa 1976)*. 2012 Mar 15;37(6):433-8. PubMed PMID: 21673620. eng.
106. Zigmond AS, Snaith RP. The hospital anxiety and depression scale. *Acta psychiatrica Scandinavica*. 1983 Jun;67(6):361-70. PubMed PMID: 6880820. eng.

## 7 DANKSAGUNG

Großer Dank gilt zunächst meinem Doktorvater Herrn Univ.-Prof. Dr. med. Joachim Oertel für die Überlassung des Themas sowie die vielfältigen Anregungen und Unterstützung für diese Arbeit.

Größter Dank geht an meinen Betreuer Herr Dr. med. Benedikt Burkhardt für die Begleitung meiner Doktorarbeit. Sein Rat zu jeder Zeit, konstruktive Kritik und unerschöpfliche Motivation ließen diese Dissertation erst entstehen.

Ein herzliches Dankeschön geht darüber hinaus an Dr. med. Christoph Sippl und Patricia Heine für ihre Hilfe beim Gegenlesen der Arbeit. Ebenso Dankeschön an Adan Schlatterer für seine Hilfe beim Entwurf der Grafiken und Tabellen.

Ebenso ein großes Dankeschön an meine Verlobte Jule Müssig, die mich immer wieder motivieren konnte und zu jeder Zeit für mich da war.

Zuletzt möchte ich mich noch bei meinen Eltern Martina und Joachim Brielmaier bedanken, die mich Zeit meines Lebens unterstützt, an mich geglaubt und mich auf meinem Weg begleitet haben. Diese Arbeit ist euch gewidmet.

## 8 PUBLIKATIONEN

### Publikationen:

**Smith-Robinson Procedure with an Autologous Iliac Crest Graft and Caspar Plating: Report of 65 Patients With an Average Follow-up of 22 years.**

Benedikt W. Burkhardt, **Moritz Brielmaier**, Karsten Schwerdtfeger, Salam Sharif, Joachim M. Oertel

*World Neurosurg, Juni 2016, Vol 90, p244-250*

**Smith-Robinson Procedure with an Autologous Iliac Crest for Degenerative Cervical Disc Disease: A 28-Year Follow-Up of 95 Patients.**

Benedikt W. Burkhardt, **Moritz Brielmaier**, Karsten Schwerdtfeger, Salam Sharif, Joachim M. Oertel

*World Neurosurg. August 2016, Vol. 92, p371–377*

**Smith-Robinson procedure with and without Caspar plating as a treatment for cervical spondylotic myelopathy: A 26-year follow-up of 23 patients.**

Benedikt W. Burkhardt, **Moritz Brielmaier**, Karsten Schwerdtfeger, Salam Sharif, Joachim M. Oertel

*European Spine Journal, April 2017, Vol. 26, Issue 4, p1246-1253*

**Clinical Outcome following Anterior Cervical Discectomy and Fusion with and without Anterior Cervical Plating for the Treatment of Cervical Disc Herniation - A 25 year Follow-up Study**

Benedikt W. Burkhardt, **Moritz Brielmaier**, Karsten Schwerdtfeger, Joachim M. Oertel

*Neurosurgical Review, Juni 2017*

### Abstract zum Vortrag beim CNS 2016:

**Smith-Robinson Procedure With an Autologous Iliac Crest Bone Graft With and Without Caspar Plating as a Treatment for Soft Cervical Disc Herniation: Report of 122 Patients With an Average Follow-up of 25 Years.**

Benedikt W. Burkhardt , **Moritz Brielmaier**, Karsten Schwerdtfeger, Joachim M. Oertel

*Neurosurgery. 2016 Aug, 63 Suppl 1:189-90*

Vorträge:

**Anterior Cervical Diskektomy und Fusion (ACDF) mit und ohne Stabilisierung durch eine Platte. Eine Langzeitverlaufsuntersuchung**

**Anterior Cervical Diskektomy und Fusion (ACDF) with und without plate stabilization. A long-term follow-up**

Benedikt W. Burkhardt, **Moritz Brielmaier**, Friedrich Loew, Karsten Schwerdtfeger, Joachim M. Oertel

*65. Jahrestagung der Deutschen Gesellschaft für Neurochirurgie (DGNC) 2014, Dresden, Deutschland*

**Klinische Ergebnisse nach anterior zervikaler Diskektomie und Fusion mit einem autologen Beckenkammspan: Eine retrospektive Studie mit einem Langzeitverlauf von bis zu 45 Jahren**

Benedikt W. Burkhardt, **Moritz Brielmaier**, Friedrich Loew, Karsten Schwerdtfeger, Joachim M. Oertel

*9. Jahrestagung der Deutschen Gesellschaft für Wirbelsäulenchirurgie (DWG) 2014, Leipzig*

**Anterior zervikale Diskektomie und Fusion – Ist die Fusion mit Platte überlegen?**

Benedikt W. Burkhardt, **Moritz Brielmaier**, Friedrich Loew, Karsten Schwerdtfeger, Joachim M. Oertel

*9. Jahrestagung der Deutschen Gesellschaft für Wirbelsäulenchirurgie (DWG) 2014, Leipzig*

**Anterior cervical discectomy and fusion with an autologous iliac crest and anterior plate stabilization - A retrospective follow up study with a mean of 22 years**

Benedikt W. Burkhardt, **Moritz Brielmaier**, Karsten Schwerdtfeger, Joachim M. Oertel

*132. Kongress der Deutschen Gesellschaft für Chirurgie (DGCH) 2015, München*

**The clinical outcome after anterior cervical discectomy and fusion with an autologous iliac crest: a retrospective up to 45-year follow-up study**

Benedikt W. Burkhardt, **Moritz Brielmaier**, Karsten Schwerdtfeger, Joachim M. Oertel

*15th WFNS Interim Meeting 2015, Rom, Italien*

Poster

**Ultra long-term follow-up of the Anterior cervical discectomy and Fusion with an autologous iliac crest**

Benedikt W. Burkhardt, **Moritz Brielmaier**, Friedrich Loew, Joachim M. Oertel

*CNS Annual Meeting 2013, San Francisco, USA*

**Anterior cervical discectomy and fusion with an autologous iliac crest and anterior plate stabilization: A retrospective study with a mean follow up of 22 years**

Benedikt W. Burkhardt, **Moritz Brielmaier**, Karsten Schwerdtfeger, Joachim M. Oertel

*15th WFNS Interim Meeting 2015, Rom, Italien*

## 9 ANHANG

### Fragebogen

#### **Nacken-/Armschmerzen**

Wie stark waren Ihre Schmerzen im Bereich des Nackens/der Arme auf einer Skala von 0 bis 10 (0 = keine Schmerzen, 10 = stärkste Schmerzen) nach der Operation?

Antwort:

Wie stark sind diese Schmerzen aktuell?

Antwort:

Nehmen Sie aktuell aufgrund der Schmerzen Medikamente ein?

Antwort:

Falls ja, was für Medikamente nehmen Sie ein?

Antwort:

#### **Schmerzen durch die Spanentnahme am Beckenkamm**

Hatten Sie nach der Operation Schmerzen am Beckenkamm?

Antwort:

Wie stark waren diese Schmerzen auf einer Skala von 0 bis 10 (0 = keine Schmerzen, 10 = stärkste Schmerzen)

Antwort:

Wie viele Monate hatten Sie nach der Operation Schmerzen am Beckenkamm?

Antwort:

Haben Sie aktuell so starke Schmerzen am Beckenkamm, dass Sie auf Schmerzmedikamente angewiesen sind?

Antwort:

Haben Sie aktuell Einschränkungen in der Freizeit oder bei der Arbeit aufgrund von Schmerzen am Beckenkamm?

Antwort:

### **EuroQoI 5 Dimensiones (EQ-5D)**

Bitte kreuzen Sie in der folgenden Tabelle die für Sie zutreffende Aussage zu den Bereichen Mobilität, Selbstversorgung, alltägliche Aktivitäten, Schmerzen/Unbehagen und Angst/Depression an:

<b>Bereich</b>	<b>Aussage</b>	<b>Punktwert</b>	<b>Antwort</b>
<b>Mobilität</b>	Ich bin gehfähig	1	
	Ich habe etwas Probleme zu gehen	2	
	Ich bin bettlägerig	3	
<b>Selbstversorgung</b>	Ich habe keine Probleme mit der Selbstversorgung	1	
	Ich habe etwas Probleme mich zu waschen oder anzuziehen	2	
	Ich kann mich nicht selber waschen oder anziehen	3	
<b>Alltägliche Aktivitäten</b>	Ich habe keine Probleme mit meinen alltäglichen Aktivitäten	1	
	Ich habe etwas Probleme mit meinen alltäglichen Aktivitäten	2	
	Ich kann meine alltäglichen Aktivitäten nicht ausführen	3	
<b>Schmerzen/Unbehagen</b>	Ich habe keine Schmerzen oder Unbehagen	1	
	Ich habe etwas Schmerzen oder Unbehagen	2	
	Ich habe starke Schmerzen oder Unbehagen	3	
<b>Angst/Depression</b>	Ich bin nicht ängstlich oder depressiv	1	
	Ich bin etwas ängstlich oder depressiv	2	
	Ich bin stark ängstlich oder depressiv	3	



### Patient Satisfaction Index (PSI)

Bitte ordnen sie sich in eine der folgenden Kategorien ein:

Kategorie	Bedeutung
4 = sehr zufrieden	Die Operation erfüllte meine Erwartungen
3 = zufrieden	Mein Zustand verbesserte sich nicht wie erhofft, aber ich würde mich wieder operieren lassen, wenn das Ergebnis vergleichbar werden würde
2 = unzufrieden	Die Operation half mir, aber ich würde mich für das gleiche Ergebnis nicht nochmals operieren lassen
1 = sehr unzufrieden	Mir geht es gleich oder schlechter als vor der Operation

### Neck Disability Index (NDI)

Bitte kreuzen Sie zu den folgenden zehn Aussagen die für Sie zutreffende Antwortmöglichkeit an:

<b>Sektion 1: Schmerzintensität</b>		
Ich habe keinen Schmerz im Moment.		0
Der Schmerz ist sehr milde im Moment.		1
Der Schmerz ist mäßig im Moment.		2
Der Schmerz ist ziemlich heftig im Moment.		3
Der Schmerz ist sehr stark im Moment.		4
Der Schmerz ist der am schlimmsten vorstellbare.		5
<b>Sektion 2: Körperpflege</b>		
Ich kann mich selbst pflegen ohne dabei Schmerzen hervorzurufen.		0
Ich kann mich selbst pflegen, aber unter Schmerzen.		1
Es ist schmerzhaft sich um sich selbst zu kümmern, daher bin ich langsam und vorsichtig.		2
Ich benötige etwas Hilfe für meine Körperpflege.		3
Ich benötige jeden Tag für die meisten Aspekte der Körperpflege Hilfe.		4
Ich kann nicht angezogen werden, waschen ist schwierig und ich bleibe im Bett.		5
<b>Sektion 3: Tragen</b>		
Ich kann ohne zusätzlichen Schmerz Gewichte heben.		0
Ich kann Gewichte heben, aber nur unter zusätzlichen Schmerzen.		1
Aufgrund der Schmerzen hebe ich keine schweren Gewichte vom Boden, aber ich hebe diese Gewichte wenn diese gut positioniert sind (z.B. auf dem Tische stehen).		2
Aufgrund der Schmerzen hebe ich keine schweren Gewichte, aber ich hebe leichte bis mittelschwere Gewichte wenn diese gut positioniert sind (z.B. auf dem Tische stehen).		3

Ich kann sehr leichte Gewichte heben.		4
Ich kann keine Gewichte heben oder tragen.		5
<b>Sektion 4: Lesen</b>		
Ich kann so viel lesen wie ich will ohne Nackenschmerzen.		0
Ich kann so viel lesen wie ich will mit leichten Schmerzen im Nacken.		1
Ich kann so viel lesen wie ich will mit moderaten Schmerzen im Nacken.		2
Ich kann nicht so viel lesen wie ich will, wegen der moderaten Nackenschmerzen.		3
Ich kann kaum lesen wegen der starken Nackenschmerzen.		4
Ich kann überhaupt nicht lesen.		5
<b>Sektion 5: Kopfschmerzen</b>		
Ich habe keine Kopfschmerzen.		0
Ich habe leichte Kopfschmerzen (unkonstant).		1
Ich habe moderate Kopfschmerzen (unkonstant).		2
Ich habe moderate Kopfschmerzen (konstant).		3
Ich habe starke Kopfschmerzen (konstant).		4
Ich habe permanent Kopfschmerzen.		5
<b>Sektion 6: Konzentration</b>		
Ich kann mich voll konzentrieren, ohne Schwierigkeiten.		0
Ich kann ich voll konzentrieren, mit leichten Schwierigkeiten.		1
Ich habe leichte Schwierigkeiten mich zu konzentrieren.		2
Ich habe deutliche Schwierigkeiten mich zu konzentrieren.		3
Ich habe stärkste Schwierigkeiten mich zu konzentrieren.		4
Ich kann mich überhaupt nicht konzentrieren.		5
<b>Sektion 7: Arbeit</b>		
Ich kann so viel arbeiten wie ich will.		0
Ich kann nur meine übliche Arbeit erledigen, aber nicht mehr.		1
Ich kann die meiste meiner üblichen Arbeit erledigen, aber nicht mehr.		2
Ich kann nicht meine übliche Arbeit erledigen.		3
Ich kann kaum eine Arbeit überhaupt erledigen.		4
Ich kann überhaupt keine Arbeit erledigen.		5
<b>Sektion 8: Autofahren</b>		
Ich kann mein Auto ohne Nackenschmerzen fahren.		0
Ich kann mein Auto so lange fahren wie ich will mit leichtem Schmerz in meinem Nacken.		1
Ich kann mein Auto so lange wie ich will fahren mit moderatem Schmerz in meinem Nacken.		2
Ich kann nicht Auto fahren, solange ich will, wegen des moderaten Schmerzes in meinem Nacken.		3
Ich kann fast gar nicht Auto fahren, wegen des starken Schmerzes in meinem Nacken.		4
Ich kann mein Auto überhaupt nicht fahren.		5
<b>Sektion 9: Schlafen</b>		
Ich habe keine Probleme beim Schlafen.		0
Mein Schlaf ist leicht gestört (weniger als 1 Stunde schlaflos).		1

Mein Schlaf ist leicht gestört (1-2 Stunden schlaflos).		2
Mein Schlaf ist mäßig gestört (2-3 Stunden schlaflos).		3
Mein Schlaf ist stark gestört (3-5 Stunden schlaflos).		4
Mein Schlaf ist komplett gestört (5-7 Stunden schlaflos).		5
<b>Sektion 10: Erholung</b>		
Ich bin in der Lage, alle meine Freizeitaktivitäten ohne Nackenschmerzen durchzuführen.		0
Ich bin in der Lage, alle meinen Freizeitaktivitäten mit einem gewissen Schmerz in meinem Nacken durchzuführen.		1
Ich bin in der Lage die meisten, aber nicht alle meiner üblichen Freizeitaktivitäten durchzuführen, weil ich Schmerzen in meinem Nacken habe.		2
Ich bin in der Lage nur ein paar meiner üblichen Freizeitaktivitäten durchzuführen, weil ich Schmerzen in meinem Nacken habe.		3
Ich kann kaum Freizeitaktivitäten durchführen, wegen des Schmerzes in meinem Nacken.		4
Ich kann überhaupt keine Freizeitaktivitäten durchführen.		5
<b>Ergebnis des NDI</b>		

### Hospital Anxiety and Depression Score (HADS)

Bitte kreuzen Sie zu den folgenden 14 Aussagen die für Sie zutreffende Antwortmöglichkeit an:

Aussage	Antwort			
	Niemals (0)	Selten (1)	Manchmal (2)	Meistens (3)
Ich fühle mich angespannt oder überreizt.				
Ich kann mich heute nicht mehr so freuen wie früher.				
Mich überkommt eine ängstliche Vorahnung, dass etwas Schreckliches passieren könnte.				
Ich kann nicht lachen und die lustige Seite der Dinge sehen.				
Mir gehen beunruhigende Dinge durch den Kopf.				
Ich fühle mich unglücklich.				
Ich kann nicht behaglich dasitzen und mich entspannen.				
Ich fühle mich in meinen Aktivitäten gebremst.				

Ich habe ein ängstliches Gefühl in der Magengegend.				
Ich habe das Interesse an meiner äußeren Erscheinung verloren.				
Ich fühle mich rastlos, muss immer in Bewegung sein.				
Ich blicke nicht mit Freude in die Zukunft.				
Mich überkommt plötzlich ein panikartiger Zustand.				
Ich kann mich nicht an einer guten Radio- oder Fernsehsendung freuen.				
<b>Gesamtpunktzahl</b>				