

Aus der Klinik für Neurochirurgie
Universitätsklinikum des Saarlandes, Homburg/Saar
Direktor: Prof. Dr. med. Joachim Oertel

**Zur möglichen regenerativen Wirkung des hämatopoietischen
Wachstumsfaktors G-CSF auf die Funktion peripherer Nerven nach
traumatischer Schädigung**

Dissertation zur Erlangung des Grades eines Doktors der Medizin
der Medizinischen Fakultät
der UNIVERSITÄT DES SAARLANDES
2017

vorgelegt von: Andreas Kramer
geb. am: 25.09.1986 in Weinheim

Meiner Familie.

Inhaltsverzeichnis

1	Zusammenfassung	7
1.1	Summary	9
2	Einleitung	11
2.1	Die Struktur des peripheren Nervs	11
2.2	Die traumatische Schädigung peripherer Nerven	12
2.2.1	Ursachen peripherer Nervenverletzungen	12
2.2.2	Einteilung peripherer Nervenverletzungen	13
2.2.3	Degeneration und Regeneration des peripheren Nervs	15
2.2.4	Therapie peripherer Nervenverletzungen	17
2.3	G-CSF und seine Wirkungen im Nervensystem	19
2.4	Läsionsmodelle peripherer Nerven	22
2.5	Wasserstrahldissektion	23
2.6	Fragestellung der Arbeit	26
3	Material und Methodik	27
3.1	Studiendesign	27
3.2	Tiermodell	29
3.3	Wasserstrahldissektor	29
3.4	Wasserstrahldissektion des N. ischiadicus	31
3.5	Nervenleitgeschwindigkeit und Muskelsummenaktionspotential	34
3.6	Beurteilung des neurologischen Defizits mittels Sciatic Functional Index	36
3.7	Medikamentenapplikation	39
3.8	Entnahme des Rückenmarks	39
3.9	Histopathologische Auswertung	40
3.9.1	Entnahme des N. ischiadicus	40

3.9.2	Histologische Analyse des N. ischiadicus.....	41
3.9.3	Zählung der α -Motoneurone.....	41
3.10	Statistik.....	43
3.11	Literaturangaben.....	43
4	Ergebnisse.....	44
4.1	Makroskopische Folgen der Nervenläsion.....	44
4.2	Ermittlung der neurologischen Regeneration mittels SFI.....	45
4.3	Motorische Nervenleitgeschwindigkeit (mNLG) und muskuläres Summen- aktionspotential (MSAP).....	49
4.4	Histopathologische Resultate.....	51
4.5	α - Motoneurone des Vorderhorns.....	53
5	Diskussion.....	54
6	Literaturverzeichnis.....	63
	Danksagung.....	75
	Publikation.....	76
	Lebenslauf.....	77

Abkürzungsverzeichnis

Abb.	Abbildung
ALS	Amyotrophe Lateralsklerose
CE	Conformité Européenne
EIT	experimental side intermediate toe spread
EPL	experimental side print length
EPO	Erythropoietin
ETS	experimental side toe spread
G-CSF	Granulozyten-Kolonie-stimulierender Faktor
G-CSFR	Granulozyten-Kolonie-stimulierender Faktor Rezeptor
GM-CSF	Granulozyten-Makrophagen-stimulierender Faktor
i.p.	intraperitoneal
i.v.	intravenös
kDa	Kilodalton
KG	Körpergewicht
MAP	Mitogen-aktivierendes Protein
mbar	Millibar
M-CSF	Makrophagen-Kolonie-stimulierender Faktor
min	Minute
mNLG	motorische Nervenleitgeschwindigkeit
MSAP	muskuläres Summenaktionspotential
msec	Millisekunde
NCV	nerve conduction velocity
NIT	normal side intermediate toe spread
NPL	normal side print length
NTS	normal side toe spread
p.o.	per os
PGA	polyglykolische Säuren
PI3-K	Phosphatidylinositol-3-Kinase
PNS	peripheres Nervensystem
SFI	Sciatic Functional Index
STAT	Signaltransduktion und Aktivierung der Transkription
Tab.	Tabelle

TOF	toe to other foot
TPO	Thrombopoietin
VEGF	vascular endothelial growth factor
ZNS	zentrales Nervensystem

1 Zusammenfassung

In den vergangenen Jahren zeigte die Applikation hämatopoietischer Wachstumsfaktoren bei Läsionsmodellen des zentralen und des peripheren Nervensystems vielversprechende Ergebnisse, welche die neuroprotektiven und neuroregenerativen Eigenschaften dieser Zytokine beleuchteten.

Als ein in dieser Hinsicht herausragender Vertreter der hämatopoietischen Wachstumsfaktoren rückte insbesondere der Granulozyten-Kolonie-stimulierende Faktor in das Interesse der experimentellen Forschung.

Patienten mit Schädigungen eines peripheren Nervs leiden häufig, trotz frühzeitiger chirurgischer und konservativer Therapie, unter schwer wiegenden Funktionseinbußen der betroffenen Extremität.

Unter Verwendung eines Wasserstrahldissektors, der einen hochpräzisen 120µm durchmessenden Wasserstrahl generiert, wurden die rechten Nn. ischiadici von 72 Ratten mit einem Druck von 50 bar geschädigt. Aufgeteilt in 3 Gruppen erhielten dabei die Tiere der beiden Studiengruppen intravenös applizierten Granulozyten-Kolonie-stimulierenden Faktor entweder prä- und postoperativ oder ausschließlich postoperativ. Die Tiere der Kontrollgruppe erhielten 5%-Glukoselösung intravenös.

Als klinischer Parameter des neurologischen Defizits wurde der Sciatic Functional Index prä- und postoperativ erhoben. Ebenso wurden zur Erfassung der neurophysiologischen Regeneration die motorische Nervenleitgeschwindigkeit sowie das Muskelsummenaktionspotential prä- und postoperativ gemessen. 12 Tiere jeder Gruppe wurden nach 1 bzw. nach 6 Wochen getötet, um die Nn. ischiadici für die histologische Analyse von Anzahl und Stärke der Nervenfasern zu gewinnen. Bei den nach der 6. postoperativen Woche getöteten Tieren erfolgte außerdem eine quantitative Auswertung der α -Motoneurone der entsprechenden lumbalen Rückenmarkssegmente.

Die Ergebnisanalyse der mittels Sciatic Functional Index erhobenen neuromuskulären Funktion der mit Granulozyten-Kolonie-stimulierendem Faktor behandelten Tiere ergab einen positiven Trend hinsichtlich einer verbesserten neuronalen Regeneration nach der 1. ($p=0,2$), der 2. ($p=0,3$) und der 6. ($p=0,1$) postoperativen Woche, verglichen mit den Tieren der Kontrollgruppe. Aus der elektrophysiologischen Erfassung der Nervenleitgeschwindigkeiten ließ sich nach 4 Wochen eine deutlichere Regeneration der mit Granulozyten-Kolonie-stimulierendem Faktor behandelten Tiere

($p=0,1$) ableiten, nach 6 Wochen Therapiedauer ergab sich eine signifikante Verbesserung der Nervenleitgeschwindigkeit ($p<0,05$). In Bezug auf die mittels Muskelsummen-aktionspotential ermittelte Funktion der durch den N. ischiadicus innervierten Muskulatur ergaben sich positive Trends bei den mit Granulozyten-Kolonie-stimulierendem Faktor behandelten Tiere nach der 2., 4. und 6. postoperativen Woche ($p=0,2$). Nach 6 Wochen Therapie fanden sich weiterhin eine signifikant höhere Anzahl kleiner myelinisierter Nervenfasern pro mm^2 und eine signifikant höhere Anzahl an α -Motoneuronen ($p<0,05$) in der histologischen Aufarbeitung.

Zusammenfassend legen die Beobachtungen aus der vorliegenden Arbeit nahe, dass die intravenöse Applikation von Granulozyten-Kolonie-stimulierendem Faktor nach traumatischer Schädigung des N. ischiadicus insbesondere nach Applikation über mehrere Wochen einen positiven Effekt auf die funktionelle und strukturelle neuronale Regeneration hat.

1.1 Summary

The possible regenerative effect of the hematopoietic growth factor G - CSF on peripheral nerve function after traumatic nerve lesion

Over the past years, the application of hematopoietic growth factors in experimental lesion models of the central and the peripheral nervous system has shown promising results, revealing both neuroprotective and neuroregenerative properties of these cytokines.

As a prominent representative of hematopoietic growth factors in this regard, the granulocyte colony-stimulating factor in particular attracted the interest of experimental research.

In spite of an early surgical and conservative treatment, patients with peripheral nerve injury often suffer from a severe loss of function of the affected extremity.

Using a water jet generating dissection device, the sciatic nerves of 72 rats were damaged with a jet of 50 bar resulting in an incomplete nerve trauma similar to an injury in a clinical situation. Divided into 3 groups, the animals of the 2 study groups received intravenously applied granulocyte colony-stimulating factor either preoperatively and postoperatively or exclusively postoperatively. The animals of the control group received intravenously glucose 5%-solution.

As a clinical parameter of the neurological deficit, the Sciatic Functional Index was assessed preoperatively and postoperatively. Likewise, the motor nerve conduction velocity and the compound muscle action potential were measured pre- and postoperatively for the detection of neurophysiological regeneration. 12 animals of each group were sacrificed after 1 and after 6 weeks to gain the sciatic nerves for histological analysis of the number and strength of nerve fibers. Additionally, sciatic nerve fibers of animals sacrificed after the 6th postoperative week were evaluated quantitatively, and counting of α -motoneurons of the corresponding lumbar spinal cord segments was performed. Statistically, clinical evaluation of neuromuscular function via the Sciatic Functional Index revealed a positive trend in terms of improved neural regeneration after week 1 ($p = 0.2$), week 2 ($p = 0.3$) and week 6 ($p = 0.1$) in animals that received granulocyte-colony stimulating factor compared to the control group.

Electrophysiological recordings of nerve conduction velocity were faster in animals treated with granulocyte-colony stimulating factor after 4 weeks ($p=0.1$) and after 6 weeks ($p < 0.05$) showing significance.

Considering the motor function of muscles innervated by the sciatic nerve, compound muscle action potential revealed a positive trend after the 2nd, 4th and 6th postoperative week ($p = 0.2$) when granulocyte-colony stimulating factor has been administered. After 6 weeks of therapy a significantly higher number of small myelinated nerve fibers per mm^2 and a significantly higher number of α -motoneurons ($p < 0.05$) could be found in the histological evaluation.

In summary, the observations from the present work suggest that the intravenous administration of granulocyte-colony stimulating factor after traumatic injury of the sciatic nerve promotes positive effects on the functional and structural neural regeneration, especially after application over several weeks.

2 Einleitung

2.1 Die Struktur des peripheren Nervs

Im Gegensatz zum zentralen Nervensystem (ZNS), in dem sich die Axone der Nervenzellen zur weißen Substanz zusammenlagern, formieren sich die Axone im peripheren Nervensystem (PNS) zu Bündeln. Hieraus entstehen die peripheren Nerven. Sie können je nach ihrer Fortleitungsrichtung in motorische (vom ZNS in Richtung der Peripherie/ efferent) und sensorische (von der Peripherie in Richtung ZNS/ afferent) Neurone unterschieden werden. Selten enthält ein Nerv lediglich Axone einer Leitungsqualität (entsprechend der vorliegenden Leitungsrichtung sog. rein sensorischer bzw. rein motorischer Nerv), sondern weist neben vegetativen Anteilen sowohl motorische als auch sensorische Axone auf. Man spricht von gemischt sensorisch/motorischen Nerven (Welsch, 2010).

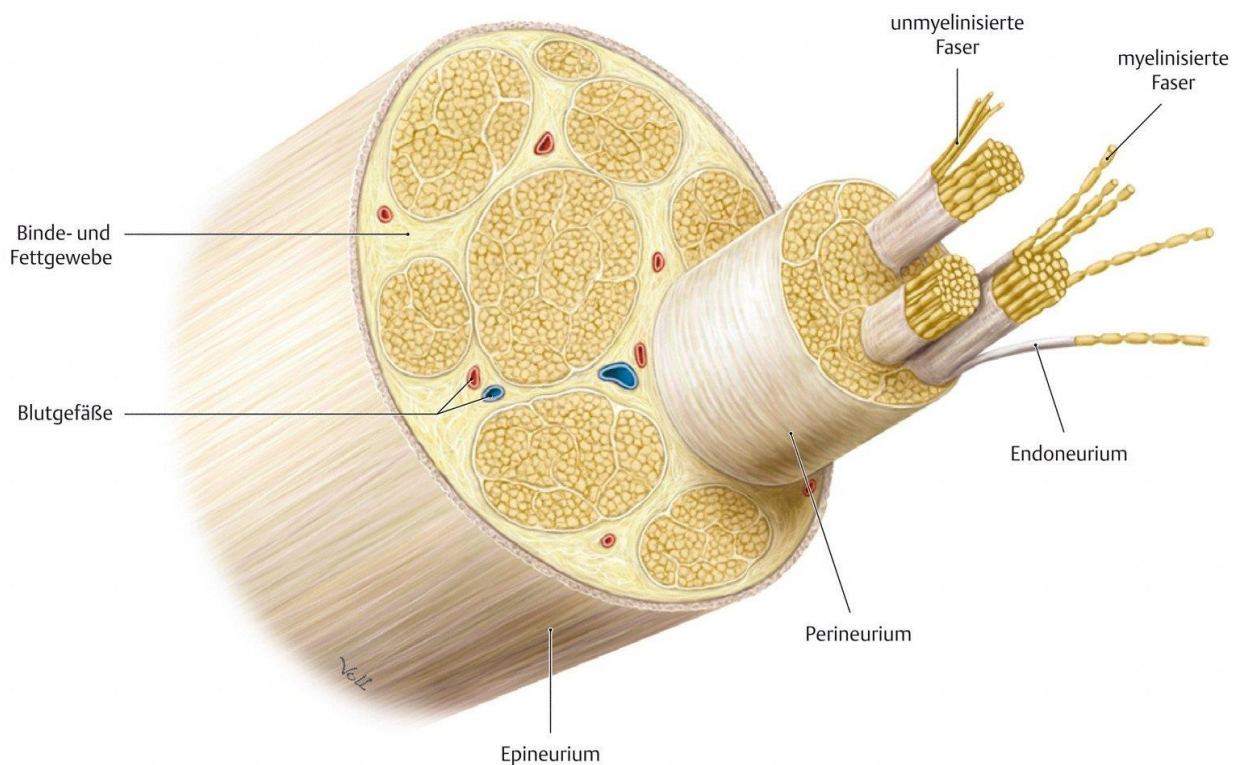


Abb. 2.1 Schematischer Querschnitt eines peripheren Nervs

Aus Schünke et al., *Prometheus Lernatlas der Anatomie*, 1. Auflage, Thieme Stuttgart 2006

Durch den Zusammenschluss mehrerer, von einer bindegewebigen Hülle (Endoneurium) umgebenen Nervenfasern - bestehend aus je einem Axon und der zugehörigen Markscheide - entstehen die Nervenfaszikel. Diese Faszikel werden vom Perineurium, das eine wichtige Schranken- und Schutzfunktion für die Nervenfasern übernimmt, eingefasst. Die so entstehenden Nervenbündel werden letztlich von dem straffen Bindegewebe, dem Epineurium, umgeben und zum kompletten peripheren Nerv zusammengefasst (Junqueira and Carneiro, 2005) (Abb. 2.1).

2.2 Die traumatische Schädigung peripherer Nerven

2.2.1 Ursachen peripherer Nervenverletzungen

Zu den häufigsten Ursachen der peripheren Nervenschädigung gehören traumatische und druckbedingte Verletzungen neuraler Strukturen. In der Traumatologie stehen Stich- und Schnittverletzungen sowie Dehnungs-, Quetsch- und Abrissverletzungen durch Verkehrsunfälle an erster Stelle (Mumenthaler et al., 2007).

Zu den Druckverletzungen peripherer Nerven zählen Schlaf lähmungen, OP-Lagerungsschäden, Kompartmentsyndrome, Engpasssyndrome und Raumforderungen wie Tumoren oder Hämatome. Der hierbei um den betroffenen Nerv erhöhte Gewebedruck führt über eine Kompression der den Nerv versorgenden Gefäße (Vasa nervorum) zu einer Minderperfusion des neuronalen Gewebes und damit über kurz oder lang zu Funktionsbeeinträchtigungen bis hin zum kompletten Funktionsverlust der durch den Nerv versorgten Strukturen.

Daneben können entzündliche Prozesse und seltener iatrogene Ursachen wie beispielsweise direkte Punktionsschäden oder toxische Wirkungen einer fehlerhaft applizierten Injektionslösung zu einer peripheren Nervenläsion führen (Mumenthaler et al., 2007).

2.2.2 Einteilung peripherer Nervenverletzungen

Die Qualität, Intensität und Dauer der verursachenden Pathologie sind entscheidend für das Ausmaß des entstehenden neurologischen Defizits sowie die sich hieraus ableitenden therapeutischen und prognostischen Konsequenzen (Mumenthaler et al., 2007). Tab. 2.1 gibt einen Überblick über die Schweregrad-Einteilung der peripheren Nervenverletzung, wobei die beiden für die klinische Routine relevanten Klassifikationen nach Seddon und Sunderland berücksichtigt sind.

Schweregrad-Einteilungen peripherer Nervenläsionen

nach Seddon	nach Sunderland	Kriterien
Neurapraxie	Grad I	<ul style="list-style-type: none"> - Nervenstrukturen erhalten - Nervenleitung blockiert - Restitution nach Stunden – Wochen - Therapie: konservativ
Axonotmesis	Grad II	<ul style="list-style-type: none"> - Kontinuitätsunterbrechung der Axone mit distaler Waller-Degeneration - erhaltene Kontinuität der Nervenbahnen - Restitution in einem Teil der Fälle nach Wochen bis Monaten - konservative oder operative Therapie
Neurotmesis	Grad III	<ul style="list-style-type: none"> - Kontinuitätsunterbrechung von Axonen und Endoneurium - erhaltene Kontinuität von Peri- und Epineurium - Restitution innerhalb von Monaten möglich - konservative oder operative Therapie
	Grad IV	<ul style="list-style-type: none"> - Kontinuitätsunterbrechung von Axonen, Endo- und Perineurium - erhaltene Kontinuität des Epineuriums - Restitution ohne operative Therapie unwahrscheinlich
	Grad V	<ul style="list-style-type: none"> - Kontinuitätsunterbrechung von Axonen, Endo-, Peri- und Epineurium - keine spontane Restitution – operative Therapie

Tab. 2.1 Schweregrad-Einteilungen peripherer Nervenläsionen

Aus H. Grehl, F. Reinhardt, *Checkliste Neurologie, 3. Auflage, Thieme Stuttgart 2005*

Eine vergleichsweise harmlose Form des peripheren Nervenstraumas, bei der die anatomischen Strukturen des Nerven intakt bleiben und das in seiner klinischen Symptomatik innerhalb von Tagen bis Wochen prinzipiell voll reversibel ist, ist die Neurapraxie nach Seddon (entspricht Grad I nach Sunderland). Hierbei handelt es sich beispielsweise um die während des Schlafens auftretende Druckbelastung eines Nerven mit evtl. in dem vom Nerv entsprechend versorgten Hautareal auftretender Dysästhesie, die jedoch nach Entlastung des betroffenen Nerven rasch rückgängig ist. Therapeutisch stehen hier konservative Maßnahmen im Vordergrund. Eine Schädigung, bei der die Axone des Nerven durchtrennt werden, seine Hüllstrukturen jedoch erhalten bleiben, wird nach Seddon als Axonotmesis bezeichnet (entspricht Grad II nach Sunderland). Durch die folgende Waller-Degeneration verkompliziert sich die Regeneration des Nerven, die dann eine Dauer von Wochen bis Monaten in Anspruch nimmt. Da jedoch die Hüllstrukturen erhalten bleiben und somit für den Heilungsprozess eine anatomisch ideale Leitstruktur zur Verfügung steht, bestehen gute Chancen, dass sich die eingetretene periphere Nervenlähmung in einem Großteil der Fälle vollständig erholt, insofern die Ursache behoben werden kann (Mumenthaler et al.). Die Axonotmesis tritt z.B. bei dem häufig vorkommenden Karpaltunnelsyndrom auf, bei dem durch eine chronische Druckschädigung im Bereich des Retinaculum flexorum die empfindlichen Axone des N. medianus mit der Folge von sensiblen und motorischen Ausfällen zerstört werden. Ein wesentlich schlechteres Regenerationspotential bietet die Neurotmesis nach Seddon. Diese wird nach Sunderland in Abhängigkeit des Schweregrades weiter in Grad III bis V unterteilt. Bei dieser Form des schweren peripheren Nervenstraumas können evtl. sowohl die Axone als auch die Hüllstrukturen des Nerven in ihrer Kontinuität unterbrochen werden, wie es etwa bei gravierenden Plexuszerrungen, spinalen Nervenwurzelaustrissen oder Schnittverletzungen vorkommt. Durch das Einsetzen der Waller'schen Degeneration des distalen Nervenanteils und der damit zur Regeneration fehlenden Leitstruktur, kommt es bei der Neurotmesis häufig zu einem ziellos wuchernden Aussprossen der Axone des proximalen Amputationsstumpfes. Es entsteht ein Neurom und ein Wiedererlangen der eingebüßten Funktionen des Nerven wird äußerst unwahrscheinlich.

2.2.3 Degeneration und Regeneration des peripheren Nervs

In Abhängigkeit des Ausmaßes und der Lokalisation einer stattgefundenen Verletzung besitzen die Neurone des PNS die Fähigkeit zur strukturellen und funktionellen Regeneration. Wird die Kontinuität eines Nervs aufgrund traumatischer, metabolischer, toxischer oder ischämischer Einflüsse im Sinne einer Neurotmesis unterbrochen, entstehen 2 Nervenstümpfe, deren weiteres Schicksal sich bedeutend voneinander unterscheidet. Während der proximale Stumpf, der weiterhin mit dem Soma und damit mit dem metabolischen Zentrum der Nervenzelle verbunden ist, als Ausgangspunkt für die Regenerationsversuche des Nervs dient, durchläuft der distale Stumpf, dem durch die unterbrochene Verbindung zum Soma der Nachschub an wichtigen Proteinen und Organellen fehlt, eine anterograde Degeneration (Junqueira and Carneiro, 2005). Dieser Degenerationsprozess des distalen Nervenstumpfes ist nach seinem Erstbeschreiber Augustus Volney Waller (1816-1870) als Waller'sche Degeneration benannt (Waller, 1850).

Die Axone des proximalen Nervenstumpfs degenerieren bis zum nächstgelegenen Ranvier'schen Schnürring. Nach Phagozytose und Abtransport der entstehenden Zelltrümmer durch Makrophagen beginnen die proximal der Läsionsstelle gelegenen Axonendigungen zu proliferieren und auszusprossen. Diese regenerierenden Axone wachsen mit einer Geschwindigkeit von etwa 1 mm/Tag (Sunderland, 1947).

Die Waller'sche Degeneration stellt eine stereotyp ablaufende Reaktion des Organismus auf eine stattgefundene Nervenverletzung dar, in die zelluläre und molekulare Mechanismen einbezogen sind. Der Untergang des distal gelegenen Nervensegments umfasst sowohl das Axoplasma und Axolemm als auch die Myelinscheiden der Nervenfasern. Der Degenerationsprozess läuft dabei mit einer außerordentlich hohen Geschwindigkeit ab, sodass bereits nach 24-48 Stunden der komplette Nerv geschädigt ist (Lubinska, 1977).

Zunächst wird die Degeneration des verletzten Gewebes eingeleitet. In der weiteren Folge kommt es zur Einwanderung und Aktivierung von Makrophagen, die die anfallenden Zelltrümmer abräumen und somit die nötige Voraussetzung für die Regenerationsversuche des Nervs schaffen (Brown et al., 1991). In dem entstehenden, von bindegewebigem Perineurium umgebenen Raum proliferieren die

Schwann'schen Zellen und bilden die sog. Büngner-Bänder, die den von proximal aussprossenden Axonenden als Leitschiene zur Wiederverbindung der Nervenfasern dienen (Stoll and Müller, 1999).

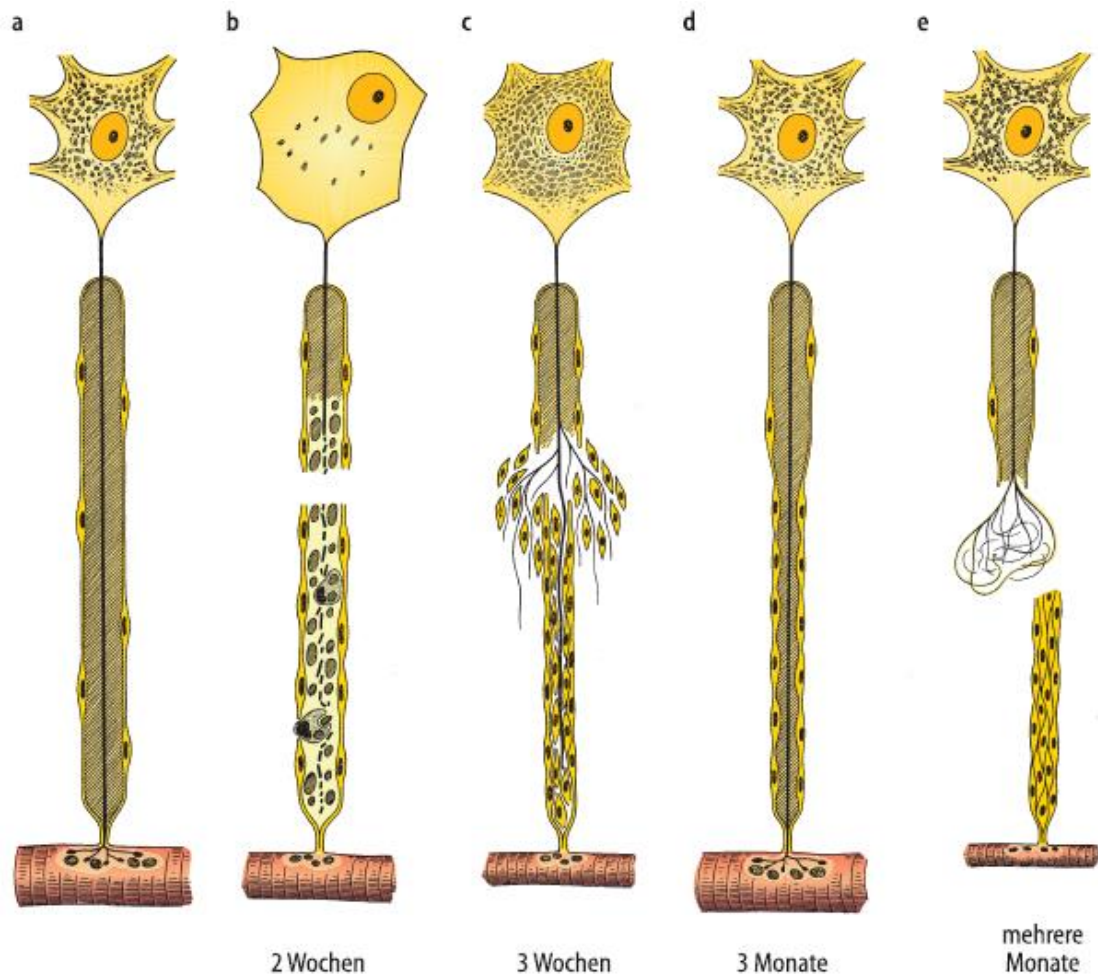


Abb. 2.2: Schematische Darstellung der Veränderungen nach einer Nervenläsion.

(a) Normale Nervenfaserschicht mit zugehörigem Perikaryon und Zielzelle. (b) Zustand nach Läsion der Nervenfaserschicht: der Zellkern wandert in die Peripherie, der distale Teil der Nervenfaserschicht degeneriert samt der umgebenden Myelinscheide, Makrophagen und Schwannzellen räumen die entstehenden Zelltrümmer ab. (c) Atrophie der Muskelfaser, Proliferation der Schwannzellen mit Bildung der Büngner-Bänder und Aussprossen der Axone. (d) Erfolgreich regenerierte Nervenfaserschicht und Muskelfaser. (e) Unkontrolliertes Wachstum aussprossender Axone als Grundlage der Neurombildung.

Quelle: Junqueira et al., 2005

Je nach Ausmaß der Nervenläsion und der damit zu überbrückenden Distanz zwischen proximalem und distalem Nervenstumpf und der qualitativen Zusammensetzung der beschädigten Nervenfasern bestehen unterschiedliche Aussichten auf eine erfolgreiche Regeneration des Nervs. So gelingt eine teilweise funktionelle Erholung eher, wenn die Schädigung rein sensorische bzw. rein motorische Nerven betrifft. Bei gemischt sensorisch-motorischen Nerven ist das Risiko einer fehlerhaften Verbindung der Axone und damit eines unnatürlichen Innervationsmusters deutlich erhöht (Stoll and Müller, 1999). Gelingt es den aussprossenden Nervenfasern nicht Anschluss an die gebildeten Büngner-Bänder des distalen Nervenstumpfes zu finden – etwa bei ausgeprägten Nervenläsionen über eine größere Distanz oder bei Amputationsverletzungen – bildet sich durch das ungerichtete und wuchernde Wachstum der Axone ein schmerzhafter narbiger Tumor, das Neurom (Abb. 2.2). Dieses wiederum birgt das Risiko der Entwicklung eines neuropathischen Schmerzsyndroms.

Resultiert die Verletzung eines peripheren Nervs lediglich in einer Durchtrennung der Axone bei erhaltenen Hüllstrukturen (Axonotmesis) so bestehen zwar grundsätzlich bessere Heilungschancen, da durch die intakte Nervenhülle eine Leitschiene für die aussprossenden Axone erhalten bleibt, jedoch kommt es auch hierbei zur Waller'schen Degeneration mit den oben beschriebenen Auswirkungen (Mumenthaler et al., 2007)

2.2.4 Therapie peripherer Nervenverletzungen

Obwohl geschädigte periphere Nerven prinzipiell zur Regeneration und damit zur Reinnervation ihres Endorgans in der Lage sind, bleiben Patienten mit solchen Verletzungen häufig dauerhaft beeinträchtigt. Kommt es zur vollständigen Durchtrennung eines peripheren Nervs, hat dies den zunächst schmerzlosen Ausfall sämtlicher Funktionen, die durch den distal der Läsionsstelle gelegenen Nervenanteil vermittelt werden, zur Folge. 1 bis 2 Wochen nach der Verletzung entwickelt sich häufig ein stechender und vom Patienten als äußerst unangenehm empfundener Neuromschmerz, der mechanisch ausgelöst werden kann. Da es sich bei den meisten peripheren Nerven um gemischte Nerven handelt, resultieren in der Regel

sowohl sensible als auch motorische Ausfälle nach einer Nervenläsion. Begleitet werden können diese von trophischen Störungen der Muskulatur, der Haut und ihrer Anhangsgebilde (Haare, Nägel) sowie von vegetativen Symptomen mit Beeinträchtigung der Schweißdrüsenfunktion, der Piloarreaktion oder der Vasomotorik. Doch auch bereits bei unvollständigen Nervendurchtrennungen, einer Dehnungs- oder einer Druckverletzung können die genannten Symptome in unterschiedlicher Ausprägung auftreten und dauerhaft persistieren. In Abhängigkeit des betroffenen peripheren Nervs und angesichts des weiten Spektrums funktioneller Einbußen verbleiben die Patienten unter Umständen in ihrem Alltagsleben schwer beeinträchtigt. Insbesondere ist dies der Fall bei den recht häufig vorkommenden Nervenläsionen der oberen Extremität.

Um die Erfolgsaussichten auf wiedergewonnene Funktionalität der geschädigten Strukturen zu erhöhen, wird in der klinischen Praxis die frühestmögliche therapeutische Intervention angestrebt.

Zur Behandlung von Schädigungen peripherer Nerven stehen grundsätzlich konservative Maßnahmen wie krankengymnastisches Training und elektrophysiologische Anwendungen (Myostimulation) sowie operative Eingriffe zur Verfügung. Liegt lediglich eine milde Dehnung oder Quetschung eines Nervs vor, ist die alleinige konservative Therapie gerechtfertigt. Ist jedoch eine komplette oder partielle Nervendurchtrennung aufgetreten, besteht die Indikation zur operativen Therapie. Bei letzterer unterscheidet man nach dem Zeitpunkt des Eingriffes die primäre von der sekundären operativen Versorgung. Die primäre (sofortige) Versorgung findet bei scharfen Verletzungen eines Nervs mit sauberen Wundverhältnissen Anwendung. Bestehen zunächst keine sauberen Wundverhältnisse, wie häufig bei Zerrungs- und Quetschwunden, erfolgt der chirurgische Eingriff sekundär nach 2-3 Wochen (Hölper and Eichler, 2012).

Es stehen – je nach Art und Ausmaß der Verletzung – verschiedene operative Eingriffe zur Verfügung. Zu nennen sind hier die interfazikuläre Neurolyse, die epineurale End-zu-End-Naht, die interfazikuläre End-zu-End-Naht und die interfazikuläre Transplantation, bei der ein entbehrlicher körpereigener Nerv (z.B. der rein sensible N. suralis) geopfert wird und als Interponat den zerstörten Abschnitt des Empfängernervs überbrückt (Schirmer, 2004).

Trotz dieser im klinischen Alltag angewandten therapeutischen Strategien sehen sich Patienten mit peripheren Nervenverletzungen nicht selten mit nur unbefriedigenden funktionellen Ergebnissen konfrontiert, weshalb das Gebiet der Behandlung peripherer Nervenläsionen Gegenstand intensiver Forschungsbemühungen ist.

2.3 G-CSF und seine Wirkungen im Nervensystem

In den letzten Jahren rückte zunehmend auch die Untersuchung möglicher regenerativer Wirkungen verschiedener Wachstumsfaktoren auf periphere Nervenläsionen in den Fokus wissenschaftlichen Interesses.

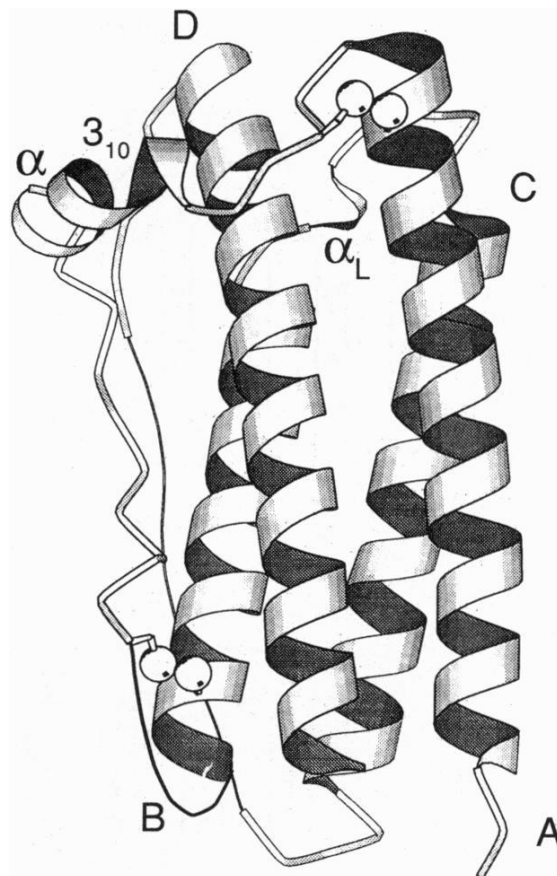


Abb. 2.3: Molekularstruktur von G-CSF

Aus Hill CP, Osslund TD, Eisenberg D. The structure of granulocyte-colony-stimulating factor and its relationship to other growth factors. Proceedings of the National Academy of Sciences of the United States of America 1993; 90(11):5167-5171 (Hill et al., 1993)

Der Granulozyten-Kolonie-stimulierende Faktor (G-CSF) zählt - wie auch Erythropoietin (EPO), Thrombopoietin (TPO), Granulozyten-Makrophagen-stimulierender Faktor (GM-CSF) und Makrophagen-Kolonie-stimulierender Faktor (M-CSF) - zur Gruppe der hämatopoietischen Wachstumsfaktoren. G-CSF ist ein Glykoprotein mit einer Molekülmasse von 19,6 kDa (Hill et al., 1993, Abb. 2.3) und besteht aus 174 Aminosäuren, die in 4 zueinander antiparallel ausgerichteten α -Helices angeordnet sind (Wells and de Vos, 1996).

Als Wachstumsfaktor ist das Protein für die Mobilisierung, Differenzierung und Proliferation hämatopoietischer Stammzellen und insbesondere auch für die Reifung von Granulozyten verantwortlich (Burgess and Metcalf, 1980; Strife et al., 1987; Welte et al., 1985). Zu den Zellen, die nach entsprechender Stimulation G-CSF produzieren können, zählen u.a. Fibroblasten (Kaushansky et al., 1988; Koeffler et al., 1987), Monozyten (Vellenga et al., 1988) und Endothelzellen (Zsebo et al., 1988). Nach Bindung an seinen spezifischen G-CSF-Rezeptor (G-CSFR) vermittelt G-CSF seine Wirkung auf die Zielzellen hauptsächlich durch Aktivierung der Signalwege von Janus-Kinase/ Signaltransduktion und Aktivierung der Transkription (STAT), Ras/ Mitogen-aktivierendes Protein (MAP)-Kinase und Phosphatidylinositol-3-Kinase (PI3-K)/ Proteinkinase-B (Dong and Lerner, 2000; Hunter and Avalos, 1998; Shimoda et al., 1997; Tian et al., 1994).

Entsprechend seiner hämatopoietischen Wirkung auf reife und unreife neutrophile Granulozyten (Boneberg et al., 2000; Nagata and Fukunaga, 1991) findet G-CSF seit vielen Jahren Anwendung in der Therapie hämatologischer Erkrankungen. Seit 1991 wird G-CSF als das rekombinant aus *E. coli* hergestellte Filgrastim und seit 1993 als Lenograstim, das aus Ovarialzellen des chinesischen Hamsters gewonnen wird, erfolgreich im Rahmen der Behandlung von Leukämien eingesetzt. Zu nennen sind hier die Therapie der Chemotherapie-induzierten Neutropenie, die Mobilisierung peripherer Blutstammzellen eines Spenders bei hämatopoietischer Stammzelltransplantation und die Unterstützung einer schnelleren Regeneration der neutrophilen Granulozyten nach erfolgter Stammzelltransplantation (Cesaro et al., 2002; Holig, 2013; Keating, 2011; Sheridan et al., 1989; Welte et al., 1996).

Doch auch außerhalb des hämatopoietischen Systems konnten stimulatorische Effekte von G-CSF u. a. auf Endothelzellen (Bussolino et al., 1989) und Nervenzellen (Schabitz et al., 2003; Solaroglu et al., 2007) nachgewiesen werden. Insbesondere seine trophischen Wirkungen auf die Neurone des ZNS und sein möglicher Effekt bei Erkrankungen oder Läsionen des PNS sind für die vorliegende Arbeit von besonderem Interesse.

In weiten Teilen des Gehirns konnte der G-CSFR auf Neuronen und Gliazellen identifiziert werden. So fanden Schneider et al. 2005 eine hohe Immunopositivität für den G-CSFR im Kortex, dem Hippocampus, der subventrikulären Zone und in Kerngebieten des Kleinhirns und des Hirnstamms (Schneider et al., 2005a). An diese Erkenntnisse anknüpfend wurde in mehreren *In-vivo*- und *In-vitro*-Studien an ischämischen Schlaganfallmodellen der Nachweis eines neuroprotektiven Potentials von G-CSF erbracht (Gibson et al., 2005; Lee et al., 2005; Schabitz and Schneider, 2007; Schneider et al., 2005a; Strecker et al., 2010). Die positiven Effekte von G-CSF werden auf mehrere Faktoren zurückgeführt. Hierzu zählen die zuverlässige Überwindung der Blut-Hirn-Schranke, eine gesteigerte Neuro- und Angiogenese (Diederich et al., 2009a; Diederich et al., 2009b; Lee et al., 2005), das verstärkte Aussprossen neuronaler Dendriten (Solaroglu et al., 2006), antiinflammatorische sowie antiapoptotische Effekte (Schneider et al., 2005a; Schneider et al., 2005b). Diese Wirkungen legen nahe, dass G-CSF nicht nur beim ischämischen Schlaganfall, sondern ebenso bei anderen neurodegenerativen Erkrankungen des ZNS einen positiven Einfluss haben könnte. So konnte in einem Mausmodell des M. Parkinson ein protektiver Effekt von G-CSF auf die dopaminergen Neurone der Substantia nigra, auf denen ebenfalls der G-CSFR identifiziert wurde, beobachtet werden (Cao et al., 2006; Meuer et al., 2006). In einem Mausmodell des M. Alzheimer führte die Gabe von G-CSF zu verbesserten kognitiven und gedächtnisorientierten Leistungen (Sanchez-Ramos et al., 2009; Tsai et al., 2007). Ebenso zeigten sich positive Einflüsse von G-CSF in Versuchen zu Rückenmarksläsionen der Ratte, insbesondere bei gleichzeitig durchgeführter Stammzelltherapie (Kadota et al., 2012; Pan et al., 2008).

Weiterhin konnten mehrere Arbeitsgruppen in Mausmodellen der Amyotrophen Lateralsklerose (ALS) eine positive Wirkung nach G-CSF-Gabe auf Funktion und Erhalt von α -Motoneuronen und eine verminderte muskuläre Denervation

nachweisen (Henriques et al., 2011; Henriques et al., 2010; Pitzer et al., 2008; Pollari et al., 2011).

Des Weiteren beobachteten Pan et al. in tierexperimentellen Versuchen zur N. ischiadicus-Läsion eine verbesserte funktionelle Regeneration des Nervs, die sie durch eine gesteigerte Mobilisation von aus dem Knochenmark stammenden CD34+-Zellen, eine vermehrte Expression des vascular endothelial growth factor (VEGF) und die hierdurch verbesserte Angiogenese und Vaskularisation erklärten (Pan et al., 2009b).

Somit könnte die Gabe von G-CSF einen hoffungsvollen Ansatz für die Therapie peripherer Nervenverletzungen darstellen, insbesondere da G-CSF seit Langem in der Therapie hämatologischer Erkrankungen sicher angewandt wird und die intravenöse Gabe von G-CSF in der akuten und subakuten Phase des ischämischen bzw. hämorrhagischen Schlaganfalls bereits in der klinischen Erprobung ist (Bath et al., 2013).

2.4 Läsionsmodelle peripherer Nerven

Ein sehr verbreitetes Läsionsmodell zur Untersuchung peripherer Nervenverletzungen ist die kurzzeitige Quetschung eines Nervs mittels einer Klemme oder einer Pinzette. Dem Verletzungsmuster nach handelt es sich hierbei um eine Axonotmesis (Lunn et al., 1990). Der Schweregrad der resultierenden Schädigung hängt wesentlich von dem durch die Klemme ausgeübten Druck und der Dauer, während der die Klemme auf dem Nerv belassen wird, ab. Bei nur milder und kurzstreckiger Axonotmesis ohne Zerstörung der Myelinscheide vollzieht sich die axonale Aussprossung und Regeneration bei diesem Modell aufgrund der intakten Nervenhülle verhältnismäßig schnell und es bestehen gute Chancen, dass die regenerierten Nervenfasern in Bezug auf Anzahl und Dicke dem Zustand vor der Schädigung entsprechen (Devor and Govrin-Lippmann, 1979; Thomas, 1989).

Ziel der Nervenkompression - z.B. mittels einer Ligatur - ist es, chronische Druckschädigungen peripherer Nerven, wie sie etwa im Rahmen eines Kubitaltunnel-

oder Karpaltunnelsyndroms auftreten, zu simulieren und somit z.B. die Entstehung eines neuropathischen Schmerzsyndroms zu induzieren. Je nach Ausmaß und Dauer der Kompression kommt es u.a. zur Zerstörung der Schwann'schen Zellen und zur Behinderung der Blutzufuhr durch die Vasa nervorum und dadurch zu Ischämie-bedingten neuronalen Dysfunktionen unterschiedlichen Schweregrades (Diao et al., 2005; Gupta et al., 2004; Gupta and Steward, 2003; Ochoa et al., 1972; Rydevik et al., 1984). Durch die Schädigung des Gefäßendothels kommt es weiterhin zur Entstehung eines epineuralen Ödems, das eine Drucksteigerung im Nervengewebe und damit dessen weitere Schädigung herbeiführt (Oaklander et al., 1987).

Die komplette Durchtrennung aller Strukturen peripherer Nerven wird in tierexperimentellen Versuchen genutzt, um das klinische Bild einer Schnitt- oder Nervenzerreißungsverletzung zu simulieren. In der Regel erfolgt im Anschluss an die Durchtrennung die Wiederverbindung des proximalen und distalen Nervenstumpfes mithilfe einer spannungsfrei durchgeführten Nervennaht, häufig unter Verwendung eines zu untersuchenden Nerventransplantats (Millesi, 1984; Millesi, 2000).

2.5 Wasserstrahldissektion

Die Wasserstrahldissektion stellt eine noch recht junge chirurgisch genutzte Technik der Gewebetrennung dar. Mittels einer Pumpe wird ein Wasserdruck aufgebaut, der bei der Passage durch ein feines Düsenendstück in kinetische Energie umgewandelt wird und dann zur selektiven Trennung von Gewebe genutzt werden kann. Diese Technik der Werkstofftrennung mit Hilfe eines Wasserstrahls wird beispielsweise in der Werkzeugindustrie zur Separation metallischer von nichtmetallischen Komponenten bereits seit Jahrzehnten genutzt (Kolb, 2013).

Erste Erfahrungen mit dieser Technik in der Medizin wurden 1982 von den Chirurgen Papachristou und Barthers in der Leberchirurgie gesammelt. Sie konnten zeigen, dass sich durch die Schneidetechnik des Wasserstrahls parenchymales Gewebe gezielt und schonend von Blutgefäßen und Gallengängen trennen lässt, was sich positiv auf den intraoperativen Blutverlust und die Dauer des Eingriffs auswirkte (Papachristou and Barthers, 1982). Auf dem Boden dieser und folgender Arbeiten wurde die Technik

der Wasserstrahldissektion weiterentwickelt und findet seitdem v.a. in der Leber- und Nierenchirurgie Anwendung (Hata et al., 1994; Jeppsson, 1990; Lesurtel et al., 2005; Penchev et al., 1997; Penchev et al., 1999; Rau et al., 2001; Richter et al., 2009; Schob et al., 1994; Schob et al., 1995). Doch auch in zahlreichen anderen chirurgischen und nichtchirurgischen Fachdisziplinen werden die Vorteile der Wasserstrahldissektion mit Blick auf neue Einsatzgebiete untersucht (Corvin et al., 2005; Fritsche et al., 2011; Honl et al., 2003a; Honl et al., 2003b; Honl et al., 2003c; Kikawada et al., 2000; Kobayashi et al., 1995; Lipshitz et al., 1996; Nagele et al., 2011; Parolini et al., 1998; Sander and Poesl, 1993).

In der Neurochirurgie wurde die Technik der Wasserstrahldissektion seit 1997 intensiv analysiert und in den Folgejahren zunehmend klinisch eingesetzt. Bisher konzentrierte man sich in der Anwendung der Wasserstrahldissektion hauptsächlich auf den Nutzen bei der Behandlung intrakranieller Pathologien. So bestand schon früh Interesse an dieser Technik, um neue Möglichkeiten einer selektiven und schonenden Trennung von krankem und gesundem Hirngewebe zu evaluieren.

Seitdem wurde neben intensiver tierexperimenteller Forschung (Oertel et al., 2004a; Oertel et al., 2004b) das klinische Einsatzgebiet der Wasserstrahldissektion in zahlreichen Studien zur Behandlung intrakranieller Pathologien erweitert. Krankheitsbilder wie Gliome und Meningeome, intrakranielle Metastasen, Kleinhirnbrückenwinkeltumoren und Temporallappenepilepsien wurden mit dieser Technik behandelt (Oertel et al., 2003b; Oertel et al., 2005; Oertel et al., 2003c; Oertel et al., 2004c; Piek et al., 2002; Piek et al., 1998). Toth et al. untersuchten die Wasserstrahldissektion in einer Serie von 55 Meningeomen und konnten gegenüber der alleinigen mikrochirurgischen Technik die Vorteile einer kürzeren Operationsdauer, einer präziseren Separation der Hirn-Tumor-Grenze sowie einer Reduktion der postoperativen Ödembildung darlegen (Toth et al., 1987). Insbesondere bei, verglichen mit gesundem Hirnparenchym, weichen Tumoren konnten die hervorragenden Trennungseigenschaften beobachtet werden. Terzis et al. beschrieben weitere positive Aspekte der Technik wie das Fehlen thermischer Effekte sowie den Erhalt auch sehr kleiner intrakranieller Gefäße und damit eine Reduktion des intraoperativen Blutverlustes (Terzis et al., 1989).

In einer 2003 publizierten experimentellen Studie konnten Oertel et al. eine enge Korrelation zwischen eingesetztem Druck und Schnitttiefe sowie die ausgezeichneten

gewebeschonenden Dissektionseigenschaften des eingesetzten Wasserstrahlgerätes nachweisen (Oertel et al., 2003a).

Basierend auf den guten Ergebnissen bei der Behandlung intrakranieller Pathologien untersuchte die Arbeitsgruppe um Tschan in den letzten Jahren die Anwendung der Wasserstrahldissektion auf dem Feld der kranialen und peripheren Nerven Chirurgie (Tschan et al., 2009; Tschan et al., 2010). Hierzu wurden auf tierexperimenteller Basis Läsionsmodelle kranialer und peripherer Nerven entwickelt, mit denen sich anhand unterschiedlicher Druckeinstellungen eines Wasserstrahldisсекtors das Ausmaß einer eintretenden Nervenschädigung bestimmen und reproduzierbar applizieren lässt.

Am N. vestibulocochlearis der Ratte konnte gezeigt werden, dass dieser Hirnnerv eine gezielte Läsion mit bis zu 6 bar Wasserdruck problemlos toleriert. Nach Kontrolle der prä- und postoperativ erfassten Hirnstammaudiogramme und der makroskopischen sowie mikroskopischen Untersuchung der Läsionsstelle, ließen sich weder funktionell noch strukturell bei Verwendung dieser Druckstufe Schädigungen nachweisen. Wurde der Wasserstrahl jedoch mit 8 bar Wasserdruck appliziert, resultierte bei allen Tieren ein inkomplettes funktionelles Defizit, welches sich innerhalb von 12 Wochen bei 60% der Ratten wieder zurückbildete. Unter Verwendung eines Wasserdrucks von 10 bar fanden sich schwere Schädigungen sowohl auf funktioneller als auch auf struktureller Ebene, wobei die Kontinuität des Nervs nicht unterbrochen wurde. Nach 12 Wochen ergab sich jedoch hierbei keine Erholung der neurologischen Ausfallsymptomatik (Tschan et al., 2009).

In einem zweiten in-vivo-Modell wurde die gleiche Technik auf die traumatische Läsion eines peripheren Nervs übertragen (Tschan et al., 2010). Bei dieser Versuchsreihe wurde ein Wasserstrahl mit definierter Druckeinstellung über den N. ischiadicus der Ratte appliziert. Auch hierbei ließen sich die funktionellen und strukturellen Schädigungen des Nervs zuverlässig in Abhängigkeit der gewählten Druckstufe reproduzieren. So kam es unter Verwendung eines Druckes von unter 40 bar zu keiner makroskopisch sichtbaren Läsion und lediglich zu milden postoperativen Funktionseinschränkungen der operierten Extremitäten, die sich allesamt nach einer Woche vollständig erholten. Bei der histologischen Auswertung

der Nerven nach 12 Wochen ließen sich keine pathologischen Veränderungen nachweisen. Wurde der Druck des Wasserstrahls auf 40-80 bar erhöht, konnten sowohl anatomische als auch funktionelle Beeinträchtigungen beobachtet werden. Bei 40 und 50 bar hatte die Manipulation am Nerv eine direkte makroskopisch und klinisch festzustellende Schädigung zur Folge, die sich dann innerhalb der ersten postoperativen Woche weitestgehend erholte. Wurde der Wasserstrahl mit 60 bzw. 70 bar appliziert, benötigte die Normalisierung elektrophysiologisch erhobener Befunde und das Auftreten histomorphologischer Zeichen einer stattfindenden Nervenregeneration mit bis zu 12 Wochen deutlich länger. Auch nach Applikation eines Wasserstrahls von 80 bar wurde der Nerv in seiner Kontinuität nicht unterbrochen, jedoch zeigte sich nach 12 Wochen nur eine unvollständige Regeneration anhand der elektrophysiologisch und klinisch erhobenen Parameter. Da sich unter Verwendung dieses Läsionsmodells die eintretende Schädigung des Nervs in Abhängigkeit der gewählten Druckstufe präzise definieren und reproduzieren lässt, eignete es sich hervorragend für unser Forschungsvorhaben die Auswirkungen einer systematischen G-CSF-Therapie auf den funktionell beeinträchtigten, in seiner Kontinuität jedoch nicht unterbrochenen N. ischiadicus zu untersuchen.

2.6 Fragestellung der Arbeit

Vor dem Hintergrund der in vorangegangenen Arbeiten herausgestellten positiven Wirkungen von G-CSF auf Erkrankungen des Nervensystems (s.o.) ist es die Zielsetzung der hier vorliegenden Arbeit, den Effekt von G-CSF auf den Funktionserhalt und die Regeneration des N. ischiadicus der Ratte nach einer kurzzeitigen mechanischen Läsion definierten Schweregrades unter standardisierten experimentellen Bedingungen zu evaluieren, um hieraus Erkenntnisse über eine etwaig zu verbessernde Therapie der peripheren Nervenverletzung, wie sie bei einem traumatischen Geschehen oder auch durch iatrogene chirurgische Manipulation entsteht, zu gewinnen.

3 Material und Methoden

3.1 Studiendesign

In der vorliegenden Studie wurden 72 männliche Sprague-Dawley Ratten untersucht. Diese wurden 3 verschiedenen Gruppen zugeteilt. Die Versuchstiere wurden in 2 Studiengruppen und eine Kontrollgruppe à 24 Tiere unterteilt. Die Tiere der ersten Studiengruppe erhielten intravenös rekombinanten humanen G-CSF [Neupogen®] in einer Dosierung von 60 µg/kg Körpergewicht, der jeweils am 1., 3. und 5. postoperativen Tag appliziert wurde. Den Tieren der zweiten Studiengruppe wurde G-CSF in derselben Dosierung zusätzlich am Tag vor der Operation und wiederum am 1., 3. und 5. postoperativen Tag intravenös verabreicht. Die verbleibenden 24 Tiere dienten als Kontrollgruppe und erhielten anstelle des G-CSF Glucose-Lösung [G5%] an den Tagen 1, 3 und 5 nach der Nervenläsion.

Tag der Tötung	G-CSF d1, d3, d5	G-CSF d-1, d1, d3, d5	G5% d1, d3, d5
d7	12	12	12
d42	12	12	12
Summe	24	24	24

Tab 3.1 Aufteilung der Versuchstiere entsprechend dem Studiendesign

Bei der Versuchsserie erfolgte in Vollnarkose die mikrochirurgische Freilegung des rechten N. ischiadicus nach Spaltung des M. gluteus 10 mm distal des Foramen obturatum und oberhalb der Aufteilung des Nervs im Oberschenkel. Mittels Wasserstrahlskalpell wurde eine Läsion des Nervs induziert, wobei die Druckstufe des Wasserstrahls auf 50 bar festgelegt wurde, um eine Teilläsion des N. ischiadicus zu erzielen.

Nach Ablauf der 1. postoperativen Woche wurden 12 Tiere jeder Gruppe getötet, um die Nn. ischiadici für die histopathologische Analyse zu gewinnen. Die andere Hälfte der Tiere jeder Gruppe wurde 6 Wochen nach der Operation getötet. Zusätzlich zu der auch bei diesen Langzeittieren durchgeführten histopathologischen Untersuchung des N. ischiadicus wurden hier noch die Rückenmarksegmente L4 und L5 entnommen, um diese einer Analyse der Dichte der α -Motoneurone des Vorderhorns zuführen zu können.

Um das Ausmaß der durch die Operation induzierten neurologischen Schädigung klinisch zu erfassen, wurde am 1. postoperativen Tag der Sciatic Functional Index (SFI) bestimmt. Weitere Messungen dieses Wertes erfolgten nach der 1., 2., 4. und 6. postoperativen Woche, wodurch die klinische Entwicklung des neurologischen Defizits im Verlauf evaluiert wurde.

Ergänzend erfolgten in Vollnarkose elektrophysiologische Untersuchungen mit Erfassung der motorischen Nervenleitgeschwindigkeit (mNLG) des N. ischiadicus und des muskulären Summenaktionspotentials (MSAP). Die Messungen wurden vor Beginn jeder Operation und nach der chirurgischen Freilegung des N. Ischiadicus durchgeführt, um die elektrophysiologische Integrität des Nervs vor der Läsion zu dokumentieren. Weitere Messungen erfolgten intraoperativ direkt nach stattgehabter Läsion durch das Wasserstrahlskalpell und unmittelbar postoperativ nach erfolgtem Wundverschluss. Im weiteren Verlauf wurden die elektrophysiologischen Messungen gemeinsam mit der neurologisch-klinischen Untersuchung am 1. postoperativen Tag, nach der 1., 2., 4. und 6. Woche durchgeführt. Hierbei wurden die mNLG und das MSAP immer proximal und distal der Läsionsstelle abgeleitet, um auch einen evtl. aufgetretenen Rückgang der neurophysiologischen Potentiale des N. Ischiadicus in proximaler Richtung zu erfassen.

3.2 Tiermodell

Zur Durchführung der Experimente am Säugetiermodell wurden adulte männliche Sprague-Dawley-Ratten mit einem Gewicht zwischen 300g und 400g untersucht. Die Tiere waren einzeln oder zu zweit in Käfigen mit einem 12 Stunden dauernden Tag-Nacht-Rhythmus untergebracht. Der Zugang zu Futter und Wasser erfolgte ad libitum. Alle Experimente wurden mit Genehmigung des Tierschutzbeauftragten des Fachbereichs Medizin der Universitätsmedizin Mainz und des Landesuntersuchungsamtes Rheinland-Pfalz durchgeführt (AZ 23 177-07 / G10-1-30).

3.3 Wasserstrahldissektor

Bei den Versuchen wurde zur Applikation der Läsion am N. ischiadicus der Wasserstrahldissektor Erbejet® 2 der Firma Erbe Elektromedizin GmbH (Tübingen, Deutschland) eingesetzt (Abb. 3.1, mit freundlicher Genehmigung der ERBE Elektro GmbH).



Abb. 3.1 Erbejet®

Der Wasserstrahl wird hierbei durch eine mechanische Pumpvorrichtung (Doppelkolbenpumpe) generiert, welche eine konstante Applikation des Wasserstrahls ermöglicht. Das Gerät erzeugt Drücke im Bereich zwischen 1 und 80

bar, innerhalb dessen die Druckstufe direkt am Gerät manuell eingestellt werden kann. Über eine flexible PVC-Kapillare ist der stiftförmige Applikator (Abb. 3.2, mit freundlicher Genehmigung der ERBE Elektro GmbH), der aus einem zentral gelegenen Düsenchaft mit einem Durchmesser von 120µm und einem umgebenden Absaugrohr besteht, an die Pumpvorrichtung angeschlossen.



Abb. 3.2 Applikator, bajonett

Bei dem durch die Bedienung eines Fußschalters abgegebenen Wasserstrahl handelt es sich um einen nicht-rotierten, laminaren Flüssigkeitsstrahl. Als Trennmedium wird sterile 0,9%ige isotonische Kochsalzlösung verwendet, die in üblichen Infusionsflaschen an das System angeschlossen und über die Düse mit einem Volumenfluss zwischen 1 und 55 ml/min appliziert werden kann. Ebenfalls einzustellen ist die Absaugstärke des Handstücks, die in einem Bereich zwischen -100 bis -800 mbar und einer maximalen Saugleistung von 25 l/min gewählt werden kann. Die Aktivierung der Absaugung erfolgt synchron zur Applikation des Wasserstrahls oder alternativ zusätzlich per Bedienung des dafür vorgesehenen Fußschalters, je nach Bedarf und Sichtverhältnissen im Operationsfeld. Für unterschiedliche Anwendungsmöglichkeiten bietet das Gerät unterschiedliche fest einzustellende Programmierungen, die eine reproduzierbare Qualität in der Anwendung des Wasserstrahls gewährleisten.

Der Erbejet® 2 besitzt eine von den zuständigen Behörden erteilte Zulassung zur operativen Anwendung am Menschen in Deutschland und in den Vereinigten Staaten von Amerika.

3.4 Wasserstrahldissektion des N. ischiadicus

Die Narkose der Versuchstiere erfolgte unmittelbar vor der Operation mit einer Chloralhydratlösung, die intraperitoneal (i.p.) in einer Dosierung von 36mg/kg Körpergewicht gegeben wurde. Zur Analgosedierung wurde Tramadol i.p. in einer Dosierung von 50 mg/kg Körpergewicht verabreicht, wobei die Sedierung der Versuchstiere nach individuellem Bedarf für die Dauer des Eingriffs aufrechterhalten wurde. Die Dauer des Eingriffs zusammen mit den prä-, intra- und postoperativen elektrophysiologischen Messungen betrug pro Tier rund 60 Minuten.

Um die exakte Positionierung der Nadelelektroden für die elektrophysiologische Diagnostik zu gewährleisten, wurden beide Hinterläufe rasiert und desinfiziert. Der ideale Ort der Nadelpunktion wurde zur späteren Berechnung sowie für die Folgemessungen mit einem wasserfesten Stift markiert. Der Hautschnitt erfolgte posterolateral parallel zum rechten Femur mit einem Skalpell. Anschließend wurde die Faszie des M. gluteus eröffnet. Mithilfe eines gebogenen Wundspreizers wurde der N. ischiadicus auf mittlerer Höhe des Oberschenkels vorsichtig freigelegt und dargestellt.

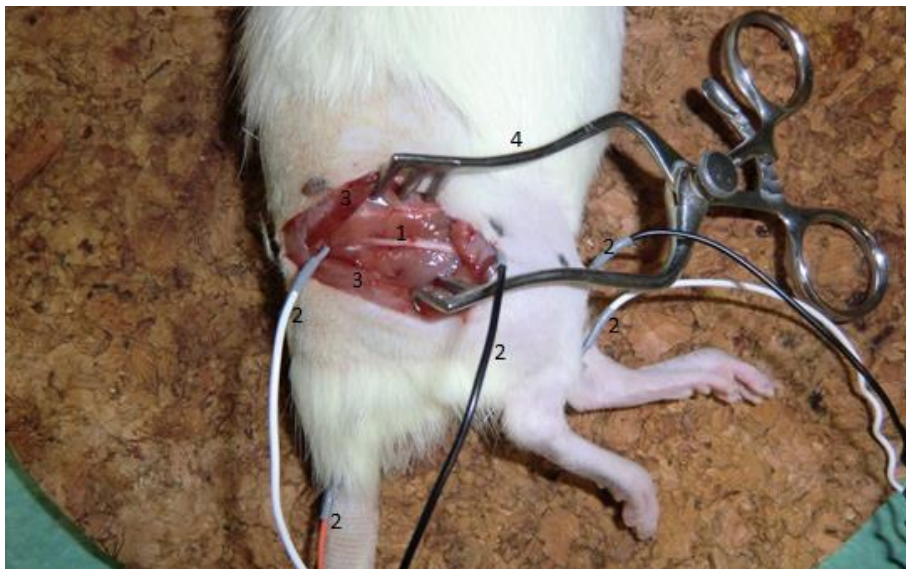


Abb. 3.3 Operationssitus nach Freilegung des N. Ischiadicus (1) und Platzierung der Nadelelektroden (2). Der M. gluteus (3) wurde scharf durchtrennt und mittels Wundspreizer (4) gespreizt.

Unter mikroskopischer Aufsicht wurde der Nerv mittels Mikropinzette und Mikroschere von der ihn umgebenden Muskelfaszie mobilisiert und so von seinem Austrittspunkt aus der Hüfte bis zu der Stelle, an der er sich in seine motorischen Äste aufgabelt, freigelegt (Abb. 3.4). Die Freilegung des Nervs erfolgte unter größter Vorsicht, um eine Beschädigung durch übermäßiges Spreizen und daraus resultierenden Zugkräften zu vermeiden.

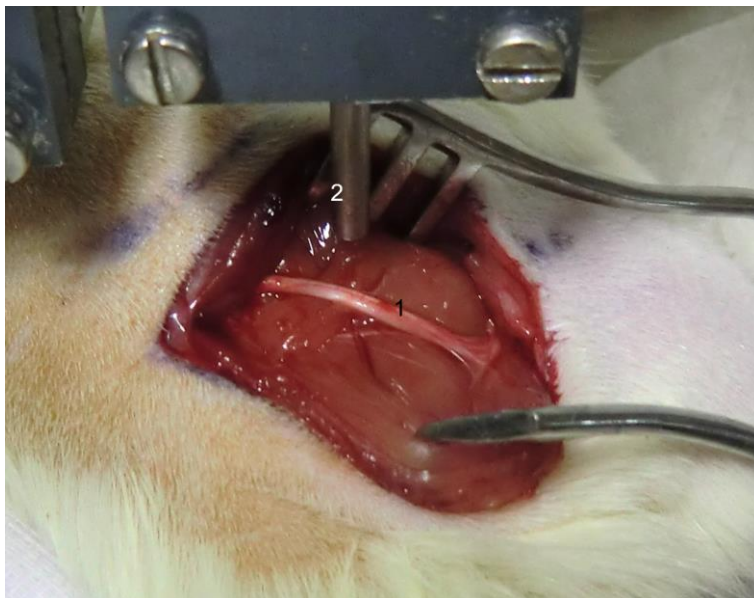
Die Applikation des Wasserstrahls auf den rechten N. ischiadicus erfolgte mithilfe eines computergestützten Systems, das durch die Möglichkeit der Fixierung des Handstücks eine lineare und gleichmäßige Bewegung des Wasserstrahls über den Nerv und damit das Herbeiführen einer reproduzierbaren Läsion gewährleistete. Bei dem speziell für diese Zwecke entwickelten Computerprogramm handelt es sich um den Software Servomanager 6.4.1., Parker Automation der Firma Erbe Elektromedizin GmbH, Tübingen (Abb. 3.5). Durch die Möglichkeit der Auswahl vorinstallierter Programme geschieht die Applikation des Wasserstrahls in einer gleich bleibenden Geschwindigkeit und einem definierten Abstand zum Nerv. Im vorliegenden Experiment wurden ein Abstand von 2 mm von der Spitze der Düse bis zur Oberfläche des Nervs und eine Schnittgeschwindigkeit von 1 cm/s gewählt. Die hierdurch erreichte Standardisierung in der Anwendung des Wasserstrahls gewährleistete die nötige Vergleichbarkeit der Ergebnisse des Experiments.

Der Verschluss der Muskelfaszie erfolgte mit 5/0-Vicryl-Einzelknopfnähten, gefolgt vom intrakutanen Hautverschluss, um einem Abnagen der Fäden durch die Versuchstiere vorzubeugen.

Zur postoperativen Schmerztherapie wurde Tramadol (50 mg/kg Körpergewicht) für eine Woche p.o. über das Trinkwasser verabreicht.



**Abb. 3.4 Software Servomanager 6.4.1. mit fixiertem Bajonettapplikator des Wasserstrahl-
dissektors (1) und programmierbarer bewegungskontrollierter Auflagefläche für die
Versuchstiere**



**Abb. 3.5 Software Servomanager 6.4.1: Intraoperative Versuchsanordnung unmittelbar vor
Durchführung der Wasserstrahl-Läsion. 1: N. ischiadicus, 2: Wasserstrahlapplikator**

3.5 Nervenleitgeschwindigkeit und Muskelsummenaktionspotential

Bei der Erfassung der Nervenleitgeschwindigkeit handelt es sich um ein weit verbreitetes elektrophysiologisches Verfahren zur Diagnostik und Verlaufsbeurteilung peripherer Nervenläsionen. Der große Vorteil gegenüber der direkten histologischen Untersuchung besteht in der Tatsache, dass die Tiere für die Gewinnung der Untersuchungsdaten lediglich narkotisiert, nicht jedoch getötet werden müssen.

Die elektrophysiologischen Untersuchungen wurden mit dem Medelec™ Synergy (Version 12.2) N-EP - EMG/EP – Monitoring-System durchgeführt (Abb. 3.7).



Abb. 3.6 Medelec™ Synergy

Im Vorfeld der elektrophysiologischen Untersuchungen wurden die Tiere mit 36 mg/kg KG Chloralhydratlösung i.p. in Narkose versetzt.

Zur Beurteilung der Funktion des N. ischiadicus wurden subdermal monopolare Nadelelektroden (Ambu A/S, Ballerup, Dänemark) benutzt, die sowohl als Ableitungselektroden wie auch als Stimulationselektroden dienten. Die prä- und postoperativen elektrophysiologischen Messungen wurden ebenso wie alle Folgeuntersuchungen an jeweils beiden Nn. ischiadici der Versuchstiere

durchgeführt. Hierbei galt es unter Berücksichtigung der Anatomie des Tieres die Elektroden möglichst nahe an den N. ischiadicus zu positionieren, um dadurch den Gewebewiderstand zwischen Nerv und Elektrode zu minimieren. Durch die Abgabe kurzer Probeimpulse ließ sich die korrekte Lage der Nadeln verifizieren.

Die erste Ableitungselektrode (differente Elektrode) wurde subkutan oberhalb des M. tibialis anterior platziert, die Referenzelektrode (indifferente Elektrode) befand sich 1,0 cm bis 1,5 cm distal der Ableitungselektrode oberhalb der Sehne des M. tibialis anterior. Bei der distalen Stimulation des N. ischiadicus wurde die Kathode in der Fossa poplitea platziert. Bei der proximalen Nervenstimulation wurde sie proximal der Läsionsstelle über dem N. ischiadicus der untersuchten Extremität platziert. Die Anode befand sich dabei jeweils in der paravertebralen Muskulatur, die Erdungselektrode im Schwanz der Ratte.

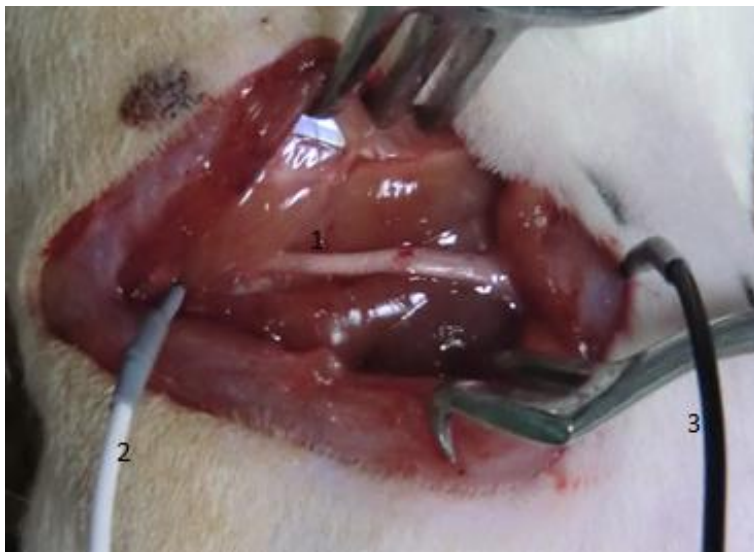

Abb. 3.7 Positionierung der Elektroden zur Erfassung der Nervenleitgeschwindigkeit.

1: N.ischiadicus, 2: Stimulationselektrode, 3. Ableitungselektrode.

Um eine gleichmäßige und vollständige Aktivierung des Nervs und der von ihm versorgten Muskelgruppen zu garantieren, wurde der Nerv mit supramaximaler Stromstärke gereizt. Hierzu wurde zunächst die Stromstärke ermittelt, bei der die abgeleitete Amplitude eine maximale Auslenkung zeigte und anschließend mit einer

entsprechend 30% höheren Stromstärke für 20 msec stimuliert, wobei darauf geachtet wurde, dass die maximale Stromstärke 7 mA nicht überschritt.

Anhand der Distanz zwischen distalem und proximalem Reizort (mm) und Differenz der distalen und proximalen Latenzzeit (msec) konnte die mNLG berechnet werden.

Die Messung des Muskelsummenaktionspotentials (MSAP) ist ein Bestandteil der Ermittlung der mNLG und findet häufig Anwendung in tierexperimentellen Untersuchungen, bei denen die Auswirkungen einer Nervenläsion auf die nachgeschaltete Muskulatur beurteilt werden soll. Die Höhe des Muskelsummenaktionspotentials ist abhängig von der Anzahl funktionstüchtiger Nerven- und Muskelfasern.

Um das MSAP über der Muskulatur der Versuchstiere ableiten zu können, wurden Elektroden jeweils proximal und distal der Läsionsstellen des N. ischiadicus platziert und die Nervenfasern gereizt. Anschließend wurden die so evozierten Potentiale über dem M. tibialis anterior abgeleitet. Erhoben wurden dabei die Schwellenstromstärke, die maximale Reizstromstärke, die Latenzzeit von Auslösen eines Potentials bis zu dessen Ableitungszeitpunkt sowie die maximal auslösbare Amplitude. Zur Vergleichbarkeit der Ergebnisse wurden jeweils auch die MSAPs der gesunden Seite abgeleitet.

3.6 Beurteilung des neurologischen Defizits mittels Sciatic Functional Index

Der Sciatic Functional Index (SFI) stellt eine nicht-invasive quantitative Methode zur Beurteilung der funktionellen Erholung des N. ischiadicus der Ratte dar. Die Methode wurde 1982 von De Medinaceli et al. etabliert (de Medinaceli et al., 1982) und 1986 von Carlton und Goldberg (Carlton and Goldberg, 1986) bzw. 1989 von Bain et al. (Bain et al., 1989) modifiziert. Der SFI beruht auf der Beobachtung, dass sich nach einer Läsion des N. ischiadicus und dem damit verbundenen Ausfall der von diesem Nerv versorgten Muskulatur das Gangbild einer Ratte in charakteristischer Art und Weise verändert.

Zur Berechnung des SFI wurden die Fußabdrücke der Versuchstiere analysiert, die diese auf einem Papierstreifen hinterließen (Abb. 3.8).

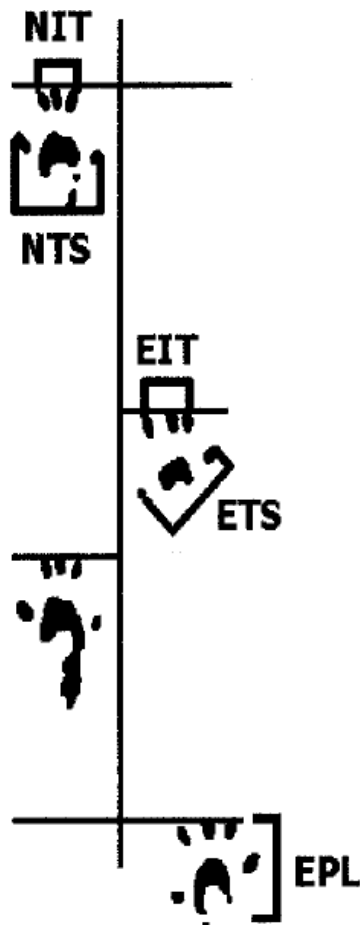


Abb. 3.8 Schematische Darstellung der Pfotenabdrücke und Parameter, die zur Berechnung des Sciatic Functional Index nach Carlton und Goldberg von 1986 herangezogen werden. PL = print length, Distanz von der Ferse bis zu den Zehen; TS = toe spread, Distanz zwischen erster und fünfter Zehe; IT = intermediate toe spread, Distanz zwischen zweiter und vierter Zehe; N = normal; E = experimental.

Aus Schiaveto de Souza et al., 2004

Hierzu wurde ein nach oben geöffneter 50 cm langer Laufkanal mit einer Breite von 10 cm und einer Höhe von 15 cm angefertigt, der in einer abgedunkelten Box mündete. Um den Ratten die Möglichkeit zu geben sich an die Vorrichtung zu gewöhnen, wurde jedes Tier vor der definitiven Messung an den Anfang des Laufkanals gesetzt. Ihrem Instinkt folgend liefen die Tiere durch den Kanal in die sich an dessen Ende befindende abgedunkelte Box. Im Anschluss an diese Übungsläufe wurde ein 43 cm langer und 10 cm breiter Papierstreifen in den Laufkanal eingelegt.

Nun wurden beide Hinterläufe des jeweils zu untersuchenden Tiers vorsichtig auf ein mit schwarzer Tinte getränktes Stempelkissen gedrückt, um das Versuchstier anschließend ein weiteres Mal durch den mit dem Papierstreifen ausgelegten Holzkanal laufen zu lassen. Die so gewonnenen Fußabdrücke der Hinterläufe lieferten die zur Berechnung des SFI nötigen Maße. Der SFI bemisst sich als der relative Unterschied zwischen dem für die verletzte und für die gesunde Seite erhobenen Wert. Zur Ermittlung dieser Werte wurde die Formel nach Carlton und Goldberg angewandt (Carlton and Goldberg, 1986), (Schiaveto de Souza et al., 2004).

$$\text{SFI} = [(NPL - EPL)/EPL + (ETS - NTS)/NTS + (EIT - NIT)/NIT] \times 73$$

Hierbei wurde die Länge der Fußabdrücke (print length, PL) als die Distanz in cm von der Spitze der 3. Zehe bis zum Ende des Fersenballens bemessen. Bei gesunden Ratten ist die Länge des Fußabdruckes kurz, da diese sich beim Laufen ausschließlich auf ihren Zehen und dem vorderen Fußballen abstützen. Tiere mit einer neuromuskulären Schädigung verlieren die Fähigkeit der Extension im Fußgelenk und treten daher beim Laufen mit der gesamte Länge der Pfote auf oder schleifen diese sogar über den Untergrund, sodass ein entsprechend längerer bzw. verwischter Abdruck entsteht (Abb. 4.3 a und b).

Der Zehenabstand (toe spread, TS) wurde definiert als die Länge der Verbindungslinie der beiden Mittelpunkte der 1. und der 5. Zehe. Der mittlere Zehenabstand (intermediate toe spread, IT) kennzeichnet die Distanz von der 2. bis zur 4. Zehe. Eine Ratte ohne neuromuskuläre Schädigung spreizt beim Laufen die Zehen, wodurch sie auf dem Papierstreifen einen breiten Fußabdruck mit entsprechend großem TS hinterlässt. Im Gegensatz dazu verlieren Ratten mit neuromuskulärer Dysfunktion die Fähigkeit die Zehen zu spreizen und es entsteht ein vergleichsweiser schmaler Fußabdruck im Laufstest.

Die genannten Messwerte wurden jeweils am 1. postoperativen Tag sowie nach der 1., 2., 4. Und 6. postoperativen Woche erhoben. Hierbei wurden sowohl die Funktion der gesunden Extremität als auch die der beeinträchtigten operierten Extremität

erfasst und mit den Präfixen E für experimentelle, operierte Seite und N für nicht operierte Seite versehen.

Jeder Papierstreifen wurde mit dem entsprechenden Code des Versuchstiers und dem Zeitpunkt der Laufanalyse gekennzeichnet, verblindet ausgewertet und für spätere Analysen aufbewahrt. Die anhand eines Papierstreifens kalkulierten SFIs zeigten untereinander ein großes Maß an Beständigkeit. Nichtsdestotrotz wurden jeweils alle Fußabdrücke ausgewertet und der Mittelwert berechnet. Zur Erhebung des SFI wurden die Messwerte in die Formel nach Carlton und Goldberg eingesetzt, s.o. Dabei entsprechen ein SFI von 0 einer normalen neuromuskulären Funktion und ein SFI von -100 einem kompletten Funktionsausfall der untersuchten Extremität. Nach entsprechender Analyse wurden die Ergebnisse der einzelnen Berechnungen den 3 Gruppen zugeordnet und der semiquantitativen statistischen Auswertung zugeführt, wobei ein SFI von 0 bis -5 als Normalbefund, ein SFI von -6 bis -50 als mäßige Schädigung und ein SFI <-50 als schwere Schädigung interpretiert wurde.

3.7 Medikamentenapplikation

Entsprechend dem Studiendesign und der Zugehörigkeit zu den verschiedenen Gruppen wurde den Versuchstieren der Studiengruppen rekombinant hergestellter G-CSF (Neupogen®) in einer Dosierung von 60 µg/kg KG intravenös (i.v.) appliziert. Die Tiere der Kontrollgruppe erhielten G5% - Lösung i.v. Beide Substanzen wurden bei 4 °C gelagert. In allen Fällen erfolgte die Medikamentengabe über einen peripheren Venenkatheter (22G) in die Schwanzvene der Tiere. Vor der G-CSF- bzw. G5%- Applikation wurden die Tiere hierzu mittels 36 mg/kg KG Chloralhydrat in Narkose versetzt.

3.8 Entnahme des Rückenmarks

Bei den Langzeittieren mit einem Beobachtungszeitraum von 6 Wochen postoperativ wurde nach der Entnahme des N. ischiadicus das Rückenmark in seiner gesamten Länge freigelegt und explantiert. Im Anschluss wurden die Rückenmarkssegmente L4 und L5 reseziert und zur Fixierung in 4%iges Paraformaldehyd überführt.

Die in Paraformaldehyd fixierten Rückenmarkssegmente L4 und L5 wurden in einer aufsteigenden Alkoholreihe dehydriert und in Paraffin eingebettet.

Die in Paraffin fixierten Rückenmarkssegmente wurden in 10µm dicke koronare Schnitte mit einem Schnittintervall von 150µm geschnitten und anschließend mit der Nissl-Färbung gefärbt. Hierbei handelt es sich um eine in der histologischen Praxis gängige Methode, mit der Nervenzellen zuverlässig dargestellt werden können. Basophile Zellbestandteile wie die Somata der α -Motoneurone werden intensiv blau dargestellt, was ihre mikroskopische Untersuchung erheblich erleichtert.

3.9 Histopathologische Auswertung

3.9.1 Entnahme des N. ischiadicus

Zu dem jeweils im Studienprotokoll vorgesehenen Zeitpunkt wurde den Versuchstieren der N. Ischiadicus entnommen. Dies erfolgte im Anschluss an die letzte neurologische Testung und die elektrophysiologische Messung nach der 1. bzw. 6. Woche. Hierzu wurden die Tiere in tiefer Analgosedierung getötet. Die Präparation des Nerven erfolgte analog dem oben beschriebenen Zugang in mikrochirurgischer Technik. Nachdem er über eine möglichst lange Strecke dargestellt wurde, wurde er am proximalen und distalen Ende mit Hilfe einer Mikroschere abgesetzt und in einem Gefäß mit Glutaraldehyd (3%iges Glutaraldehyd in 0,1mol/L Natriumcacodylatpuffer, gekühlt auf 4 °C) fixiert und anschließend eingebettet. Entlang der Dissektionsstrecke wurden Schnitte der Nn. ischiadici angefertigt und diese mit Methylen-Blau gefärbt. In der folgenden lichtmikroskopischen Auswertung wurden die Nerven auf strukturelle Läsions- und Regenerationsmerkmale untersucht. Hierbei fand das Olympus BH2, Hamburg, Germany, Anwendung.

3.9.2 Histologische Analyse des N. ischiadicus

Zur mikroskopisch strukturellen Auswertung der Nn. ischiadici wurden im Schnittpräparat im Detail aus jedem Nerven 2 Kästchen mit einer Kantenlänge von 100µm analysiert. Dabei wurde die Anzahl der markhaltigen Nervenfasern und der Durchmesser jeder Nervenfasern erfasst. Zur Auswertung wurden der durchschnittliche Nervendurchmesser aller Nervenfasern in einem Tier und die Summe der Anzahl der Nervenfasern in den 2 Kästchen herangezogen.

Auf diese Weise erfolgte die Analyse von 21.332 Nervenfasern. Um eine vergleichende graphische Darstellung der Daten zu ermöglichen, wurde jeweils die Anzahl der Nervenfasern auf 1mm² extrapoliert. Des Weiteren wurde die Anzahl der Nervenfasern jeweils auch nach ihrer Größe sortiert. Die histologische Analyse erfolgte verblindet durch das Institut für Neuropathologie der Universitätsmedizin Mainz.

3.9.3 Zählung der α -Motoneurone

Mithilfe eines Lichtmikroskops (Olympus) und der SIS/AnalySIS Software wurden die koronaren Schnitte der Rückenmarkssegmente L4 – L5 untersucht. Um die strukturellen Auswirkungen der Läsion des N. ischiadicus auf die zentralen motorischen Anteile des Nervs zu untersuchen, wurde die Anzahl der α -Motoneurone im Vorderhorn der Rückenmarksschnitte ausgezählt. Hierbei wurden solche Zelleiber als die von α -Motoneuronen erfasst, die einen deutlich identifizierbaren Nucleolus und eine mindestens 400 µm² messende Schnittfläche aufwiesen (Abb. 3.9 u. 3.10). Diese beiden histologischen Merkmale gehören zu den maßgebenden Kriterien zur morphologischen Identifikation des Somas eines α -Motoneurons (Weber et al., 1997). Anhand 10 verschiedener Schnitte jedes Rückenmarks wurden die α -Motoneurone ausgezählt, um anschließend den Mittelwert für die Anzahl der Zellkörper pro untersuchtem Segment des jeweiligen Versuchstiers zu berechnen.

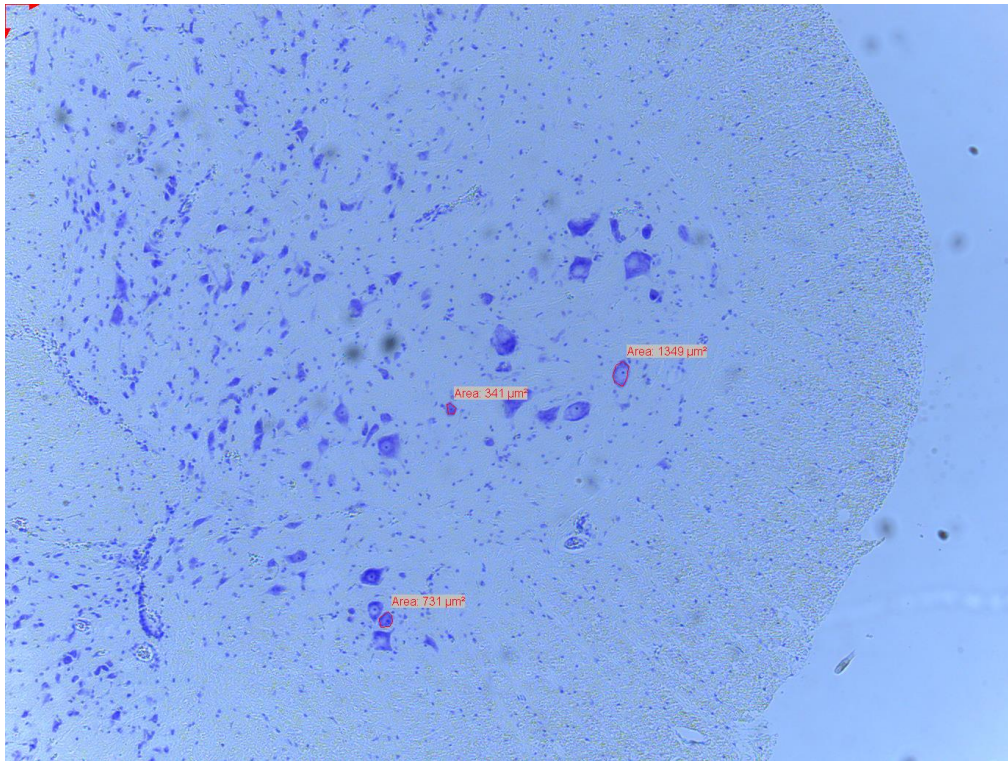


Abb. 3.9 Lumbales Rückenmark. Entsprechend der festgelegten Kriterien wurden solche Zellen als α -Motoneurone identifiziert, die einen deutlichen Nucleolus sowie eine mindestens $400\mu\text{m}^2$ messende Schnittfläche aufweisen, 45-fache Vergrößerung.

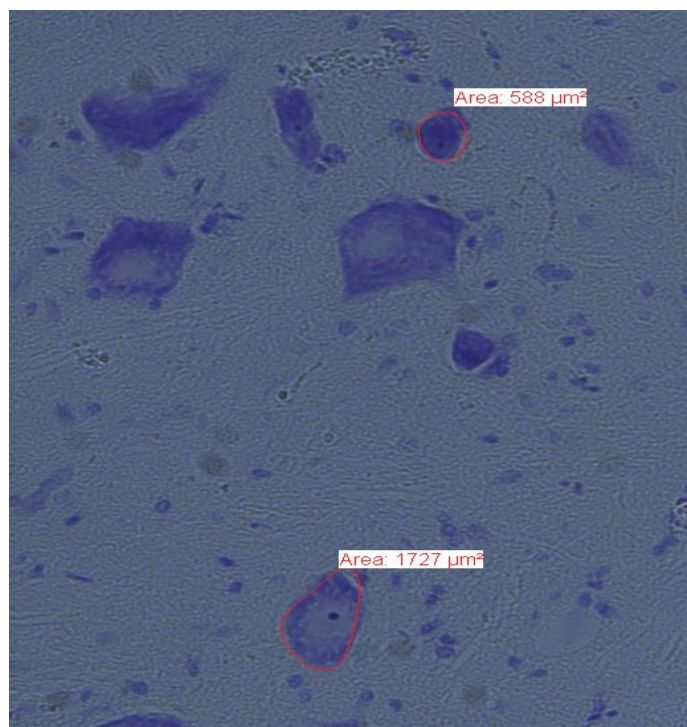


Abb. 3.10 Lumbales Rückenmark. Deutlich zu erkennen sind die basophilen Nucleoli. Bestimmung der Schnittflächen mithilfe der SIS/AnalySIS Software, 250-fache Vergrößerung.

3.10 Statistik

Alle p-Werte wurden mit Graph Pad Prism Version 5.00 (GraphPad Software, San Diego, CA, USA) durch die one way analysis of variance (ANOVA) berechnet. Ein p-Wert $< 0,05$ wurde als statistisch signifikant betrachtet. Ein p-Wert von $0,1 - 0,3$ wurde als statistischer Trend gewertet.

3.11 Literaturangaben

Die Literaturangaben wurden mit EndNote X7 (Thomson Reuters, New York, NY, USA) erstellt.

4 Ergebnisse

4.1 Makroskopische Folgen der Nervenläsion

Insgesamt wurden 72 Tiere in die Studie eingeschlossen. Diese wurden in 3 Gruppen mit jeweils 24 Tieren aufgeteilt und verglichen. Bereits makroskopisch konnten die Folgen der Nervenläsion beobachtet werden (Abb. 4.1 und Abb. 4.2).

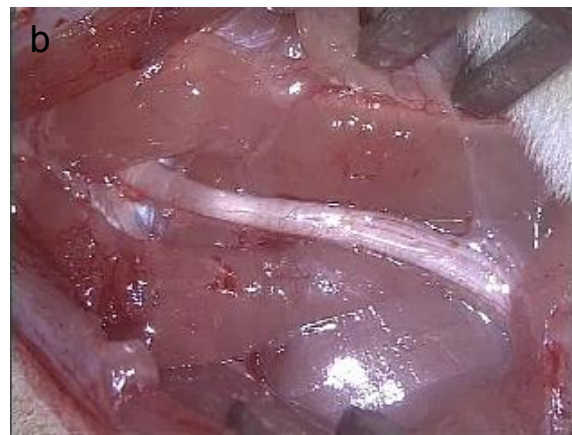
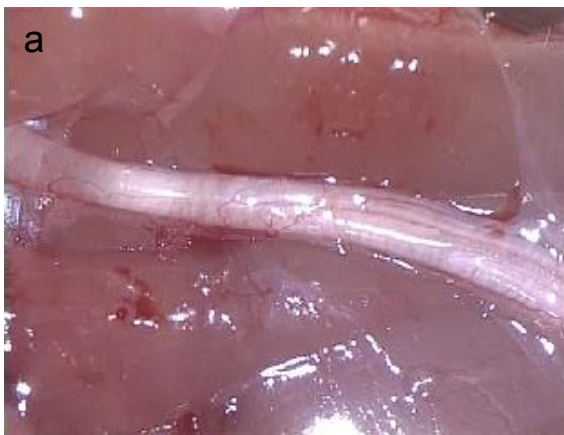
Abb. 4.1 a und b. N. ischiadicus vor der Läsion mit makromorphologischem Normalbefund

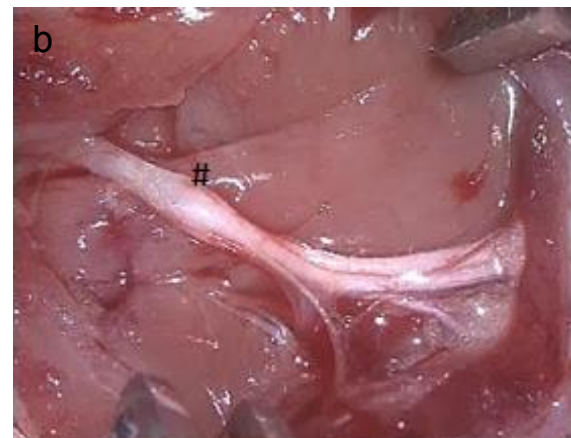
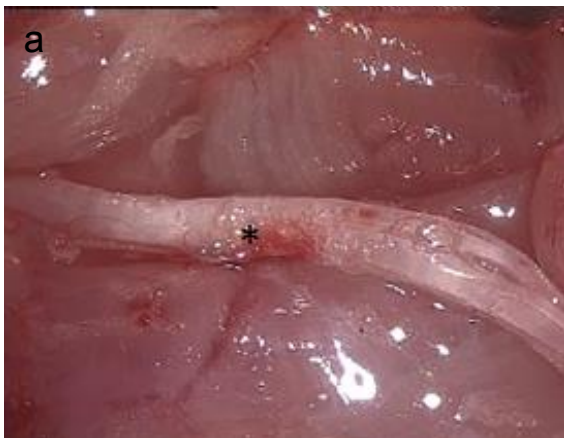

Abb. 4.2 a und b. N. ischiadicus nach stattgehabter Läsion mit makroskopisch sichtbarer kolbiger Auftreibung (#) sowie Bläschen- und Hämatombildung (*) im Hüllgewebe des Nervs

Deutlich zu erkennen ist, dass die Kontinuität des Nervs nach Applikation des Wasserstrahls nicht unterbrochen wurde. Jedoch fanden sich regelhaft eine

Bläschenbildung des Epineuriums, ein Hämatom und eine kolbige Auftreibung des Nervs bzw. des Epineuriums (siehe Abb. 4.2).

4.2 Ermittlung der neurologischen Regeneration mittels SFI

Während der Versuchsvorbereitung wurde bei jedem zu untersuchenden Tier der präoperative SFI ermittelt. Die bei dieser Messung erhobenen Werte lagen alle innerhalb des Referenzbereichs, der eine regelrechte Funktion der Zehenspreizung und damit eine regelrechte neurologische Funktion des rechten Hinterlaufs widerspiegelt (Abb. 4.3 a) Funktionell waren somit alle Tiere vor Beginn der Versuchsreihe gesund.

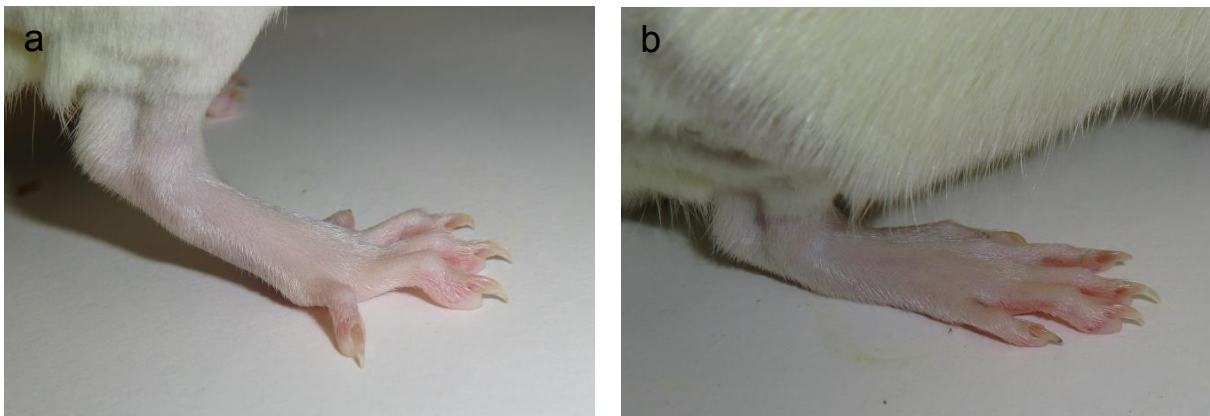


Abb. 4.3 a und b. a Physiologisches Laufmuster bei intaktem N. Ischiadicus: Lediglich die einzelnen Zehenballen werden von der Ratte aufgesetzt. b Pathologisches Laufmuster bei geschädigtem N. ischiadicus: Das Tier rollt über die komplette Fläche der Pfote ab.

Unabhängig von der Einteilung in die verschiedenen Gruppen zeigten sich am 1. postoperativen Tag bei jeweils 70,8 % der Tiere jeder Gruppe ein pathologisches Laufmuster (Abb. 4.3 b) als Ausdruck des motorischen Defizits, was sich in der Quantifizierung mittels SFI in einem Wert < -5 ausdrückte.

Im Verlauf der ersten und zweiten Woche nach der Operation erholten sich die motorischen Ausfälle bei einer Vielzahl der Tiere. Die Messwerte nach der ersten bzw. zweiten postoperativen Woche zeigten für mehr Ratten eine vollständige

Rückläufigkeit des motorischen Defizits, wenn sie mit G-CSF prä- und postoperativ bzw. nur postoperativ behandelt wurden. Verglichen mit der Kontrollgruppe, ergab sich für die Behandlung mit G-CSF ein positiver Trend, jedoch keine Signifikanz hinsichtlich der funktionellen Regeneration (Woche 1: $p = 0,2$, Woche 2: $p = 0,3$; Abb. 4.4 und 4.5).

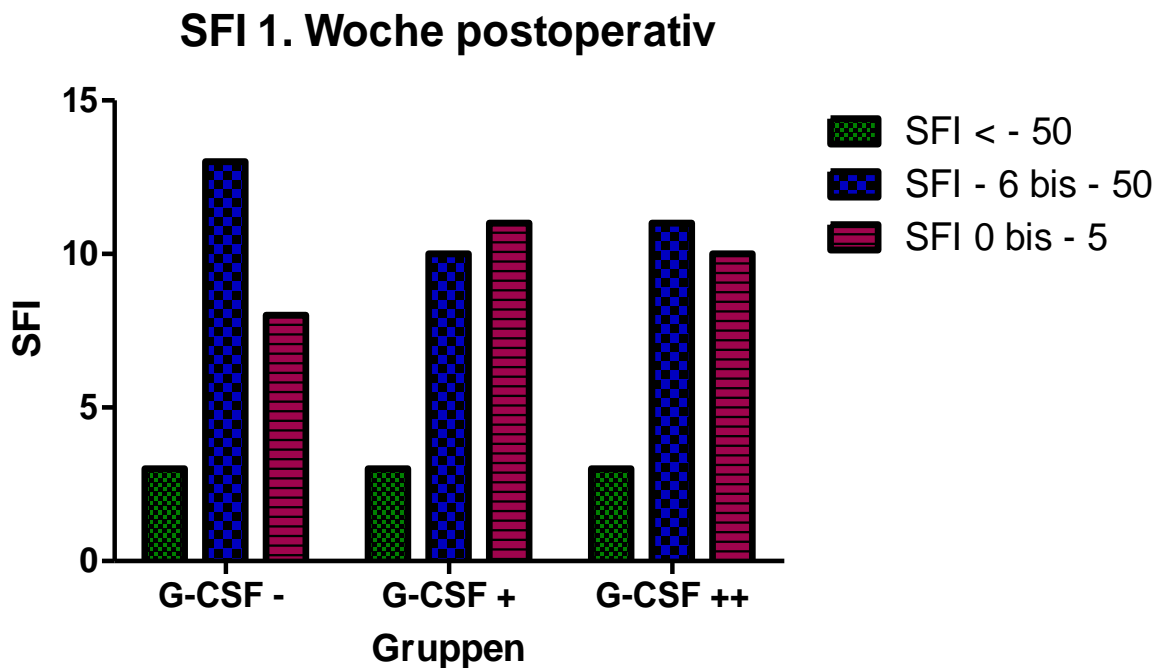


Abb. 4.4 SFI 1. Woche postoperativ. Darstellung entsprechend der Versuchsgruppen (G-CSF-: Kontrollgruppe ohne G-CSF-Applikation, G-SCF +: G-CSF-Applikation postoperativ, G-CSF ++: G-CSF-Applikation prä- und postoperativ) und Anzahl der Versuchstiere entsprechend der semiquantitativen farbkodierten Auswertung des SFI. Ausgehend von einer identischen Anzahl funktionell beeinträchtigter Tiere am 1. postoperativen Tag ist bei den Tieren der beiden Versuchsgruppen der relative Anteil der Tiere mit normwertigem SFI verglichen mit der Kontrollgruppe nach 1 Woche größer ($p=0,2$). Der Anteil der Tiere, die eine schwere Schädigung, i.S. eines SFI < - 50, davongetragen haben, ist in allen 3 Gruppen identisch.

SFI 2. Woche postoperativ

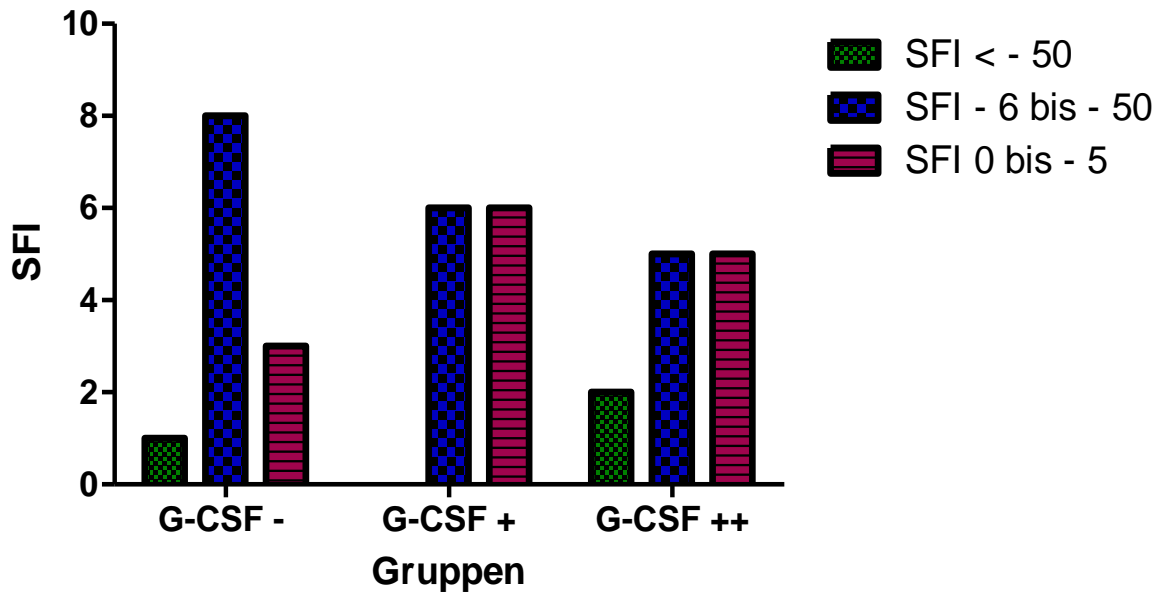


Abb. 4.5 SFI 2. Woche postoperativ. Die Gesamtzahl der Tiere wurde entsprechend des Studiendesigns auf 12 je Gruppe reduziert. Wiederum ist der relative Anteil der Tiere ohne motorisches Defizit in den beiden Studiengruppen größer als in der Kontrollgruppe ($p=0,3$).

SFI 4. Woche postoperativ

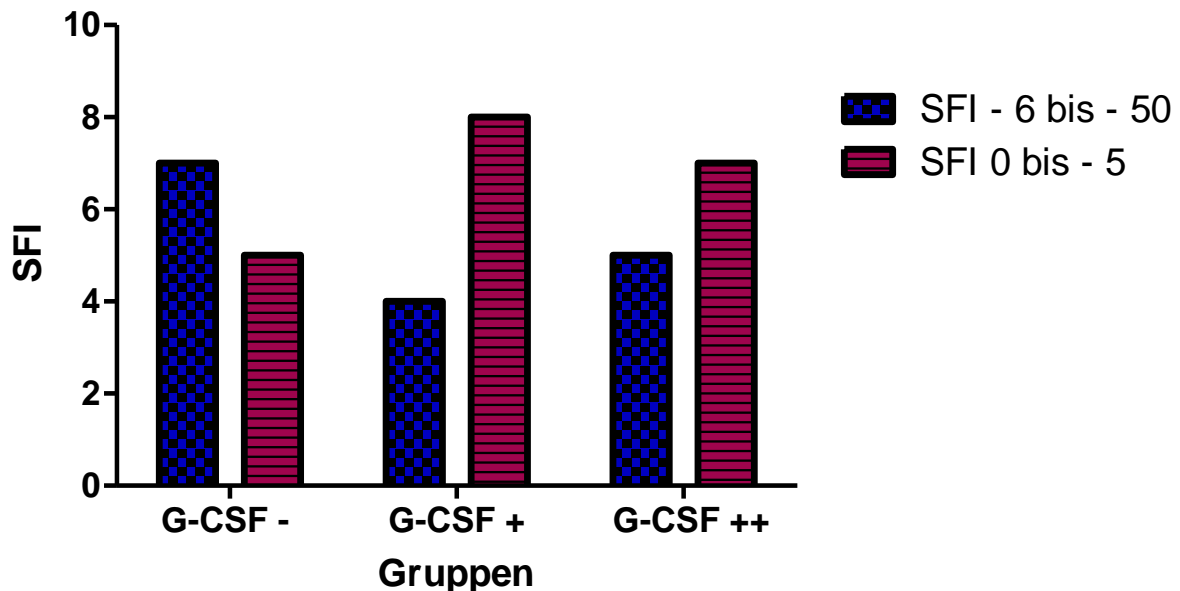


Abb. 4.6 SFI 4. Woche postoperativ. Bei den Tieren der 3 Gruppen ist es verglichen mit den Vorwerten zu einer weiteren Erholung des motorischen Defizits gekommen. In den beiden Studiengruppen ist der relative Anteil der Tiere, die der Subgruppe ohne verbliebenes motorisches Defizit zuzuordnen sind, wiederum größer als in der Kontrollgruppe.

6 Wochen postoperativ wiesen 10 von 12 (80,3%) Ratten, die prä- und postoperativ mit G-CSF behandelt wurden und 8 von 12 (66,7%) Ratten, die nur postoperativ mit G-CSF behandelt wurden, keine motorischen Defizite mehr auf, woraus sich im Vergleich zur Kontrollgruppe, in der lediglich 5 von 12 Tieren (41,7%) eine vollständige klinische Besserung des neurologischen Schadens aufwiesen, ein starker Trend einer besseren Regeneration unter G-CSF-Therapie ($p = 0,1$) ableiten ließ (s. Abb. 4.7).

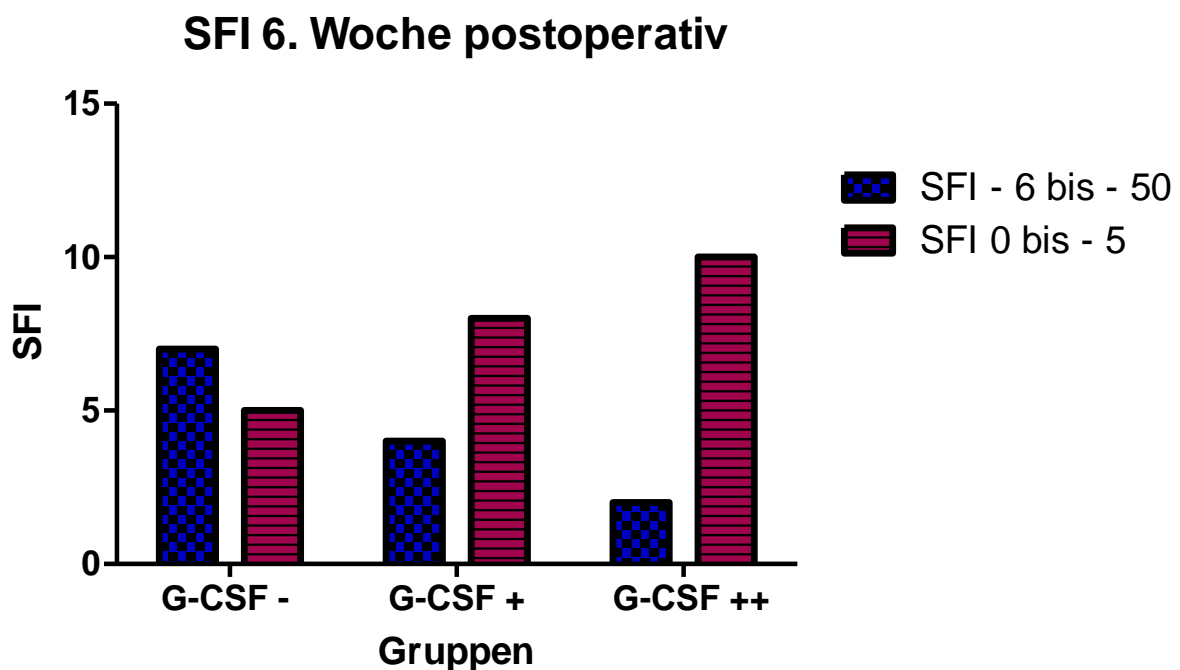


Abb. 4.7 SFI 6. Woche postoperativ. Der relative Anteil der Tiere ohne motorisches Defizit ist in den beiden Studiengruppen weiter deutlicher angestiegen als in der Kontrollgruppe (G-CSF ++: 80,3%, G-CSF +: 66,7%, G-CSF -: 41,7%). Es ergibt sich ein positiver Trend einer besseren Regeneration des motorischen Defizits bei G-CSF-Applikation ($p=0,1$).

4.3 Motorische Nervenleitgeschwindigkeit (mNLG) und muskuläres Summenaktionspotential (MSAP)

Nach Auswertung der am 1. postoperativen Tag gemessenen mNLG zeigte sich ein positiver Trend hinsichtlich einer besseren Regeneration der Nervenleitgeschwindigkeit bei den Tieren, die mit G-CSF prä- und postoperativ bzw. nur postoperativ behandelt wurden ($p = 0,3$). Ebenso verhielten sich die Ergebnisse nach der 1. postoperativen Woche ($p = 0,3$; Abb. 4.8). Nach 2 Wochen hatte sich der Quotient der mNLG bei allen Gruppen in ähnlicher Weise verbessert.

Nach 4 Wochen wiederum zeichnete sich neurophysiologisch ein starker positiver Trend in den beiden mit G-CSF behandelten Versuchsgruppen ab, der auf eine bessere Erholung der mNLG im Vergleich zu der mit G5% behandelten Kontrollgruppe schließen lässt ($p = 0,1$; Abb. 4.9).

Motorische Nervenleitgeschwindigkeit Woche 1

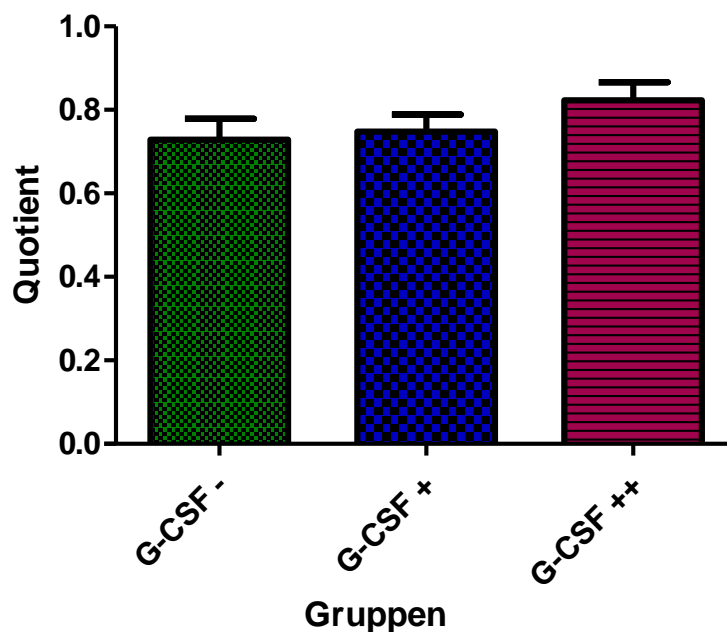


Abb. 4.8 Die Abbildung zeigt die relative mNLG (mNLG 1 Woche postoperativ/mNLG präoperativ). Im Vergleich zur Kontrollgruppe weisen die N. ischiadici der mit G-CSF behandelten Tiere eine Woche nach der Läsion eine schnellere mNLG auf.

Motorische Nervenleitgeschwindigkeit Woche 4

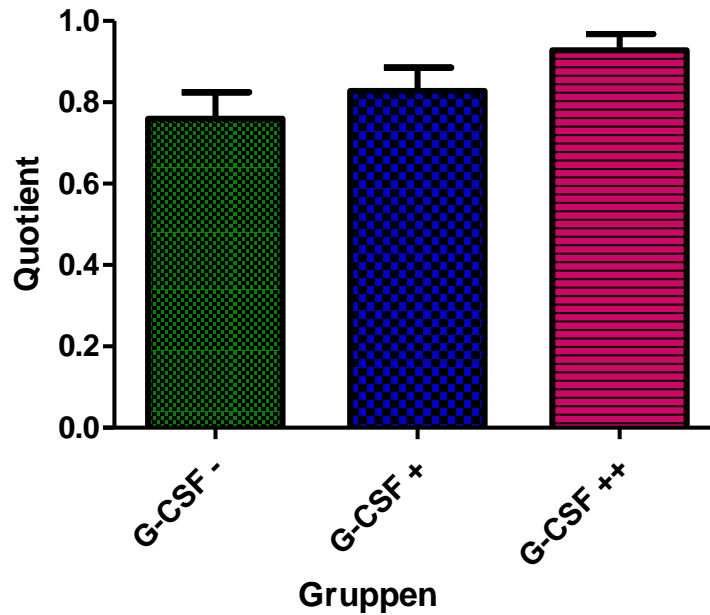


Abb. 4.9 Die relative mNLG (mNLG 4 Wochen postoperativ/mNLG präoperativ) hat sich innerhalb der Studiengruppen verglichen mit der Kontrollgruppe weiterhin deutlicher verbessert.

Motorische Nervenleitgeschwindigkeit Woche 6

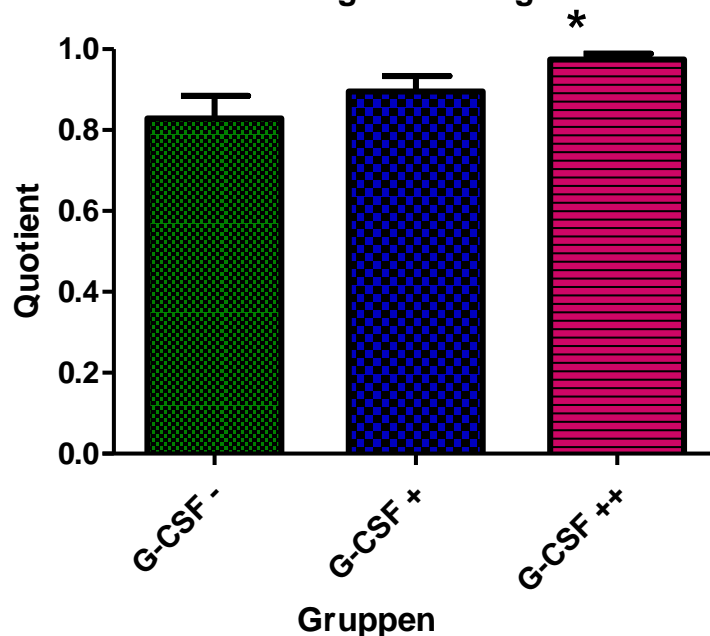


Abb. 4.10 6 Wochen postoperativ befinden sich die mNLGs der N. ischiadici der Studiengruppe mit prä- und postoperativer G-CSF-Applikation weitestgehend auf dem präoperativen Ausgangsniveau und weisen damit im Vergleich zur Kontrollgruppe eine signifikant schnellere Regeneration auf.

6 Wochen postoperativ hatten sich die mNLGs in der Versuchsgruppe, die G-CSF prä- und postoperativ erhalten hatte - verglichen mit der Kontrollgruppe - signifikant verbessert ($p < 0,05$). Zwischen der mit G-CSF postoperativ therapierten Versuchsgruppe und der Kontrollgruppe errechnete sich 6 Wochen nach der Operation kein signifikanter Unterschied in Hinsicht auf die mNLG. Jedoch zeigte sich auch hier ein starker Trend zu einer besseren Nervenfunktion bei den Tieren, die G-CSF erhalten hatten (Abb. 4.10).

Hinsichtlich einer Besserung des Quotienten des MSAP konnten positive Trends nach der 1. Woche ($p = 0,3$) und nach der 2., 4. und 6. Woche ($p = 0,2$) für die mit G-CSF prä- und postoperativ behandelte Versuchsgruppe im Vergleich mit der Kontrollgruppe herausgestellt werden. Ein signifikanter Unterschied zwischen den beiden Versuchsgruppen, die G-CSF prä- und postoperativ bzw. nur postoperativ erhalten hatten, wurde nicht beobachtet.

4.4 Histopathologische Resultate

Um histopathologische Zeichen einer stattgefundenen Nervenregeneration zu erfassen, wurde die Anzahl der Fasern pro mm^2 und darüber hinaus die Durchmesser der einzelnen Nervenfasern analysiert. Bei der Untersuchung der N. ischiadicus – Präparate derjenigen Tiere, die nach 1 Woche getötet wurden, fand sich zwischen den einzelnen Gruppen weder in Bezug auf die Nervenfaserdurchmesser noch in Bezug auf die Anzahl der Nervenfasern pro mm^2 ein signifikanter Unterschied. Jedoch konnten größere Nervenfaserdurchmesser und eine größere absolute Anzahl an Fasern in solchen Präparaten nachgewiesen werden, die von den Tieren aus den beiden mit G-CSF behandelten Versuchsgruppen stammten und die nach der 6. postoperativen Woche getötet wurden. In der Gruppe mit prä- und postoperativer G-CSF- Therapie fand sich außerdem pro mm^2 - verglichen mit der Kontrollgruppe - eine signifikant größere Anzahl dünner myelinisierter Nervenfasern mit einem Faserdurchmesser $<5\mu\text{m}$ ($p < 0,05$; Abb. 4.11).

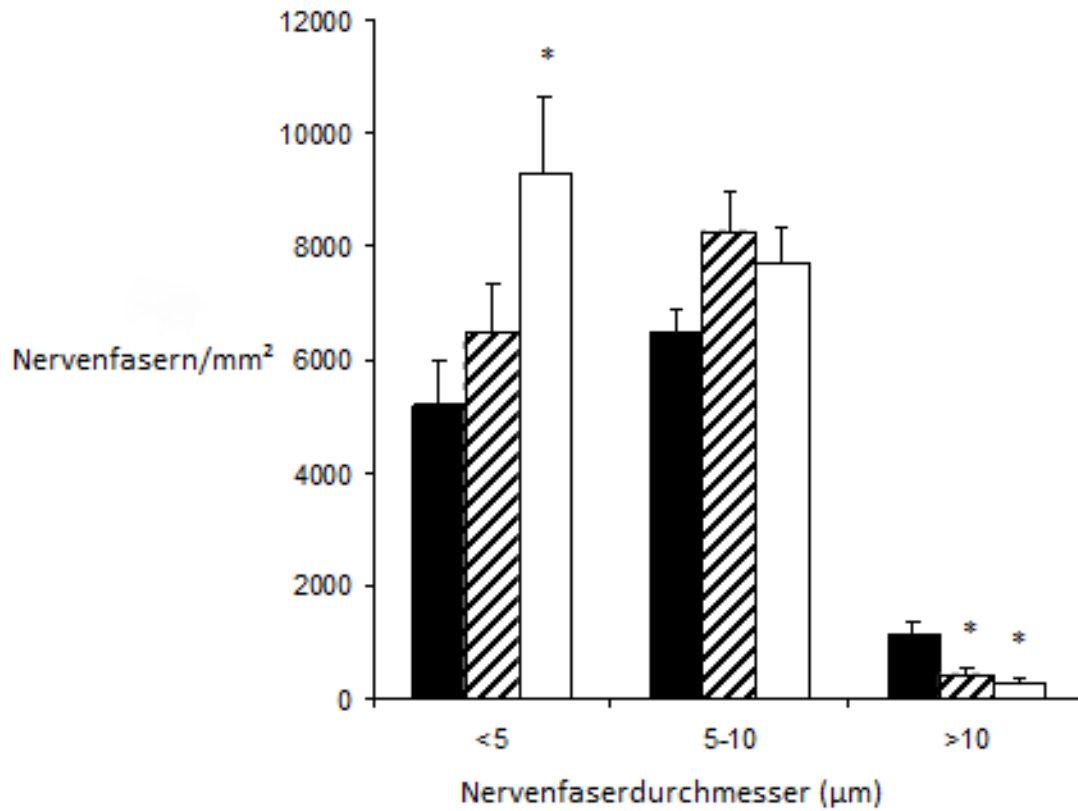


Abb. 4.11 Graphische Darstellung der Nervenfaserdurchmesser (μm) und der Anzahl der Nervenfasern/ mm^2 nach der 6. postoperativen Woche, eingeteilt in Kontrollgruppe (schwarz), G-CSF-Applikation postoperativ (gestreift) und G-CSF-Applikation prä- und postoperativ (weiß). Signifikante Ergebnisse mit * markiert. Erläuterungen siehe Text.

4.5 α - Motoneurone des Vorderhorns

Die Auswertung der mikroskopisch identifizierten α -Motoneurone auf der Läsionsseite der lumbalen Rückenmarksegmente erbrachte nach einem Zeitraum von 6 Wochen eine signifikant größere Anzahl an α -Motoneuronen bei Tieren, die mit G-CSF behandelt wurden ($p < 0.02$). Der Vergleich der beiden Studiengruppen untereinander mit präoperativer und prä-/postoperativer G-CSF-Applikation ergab keinen signifikanten Unterschied (Abb. 4.12).

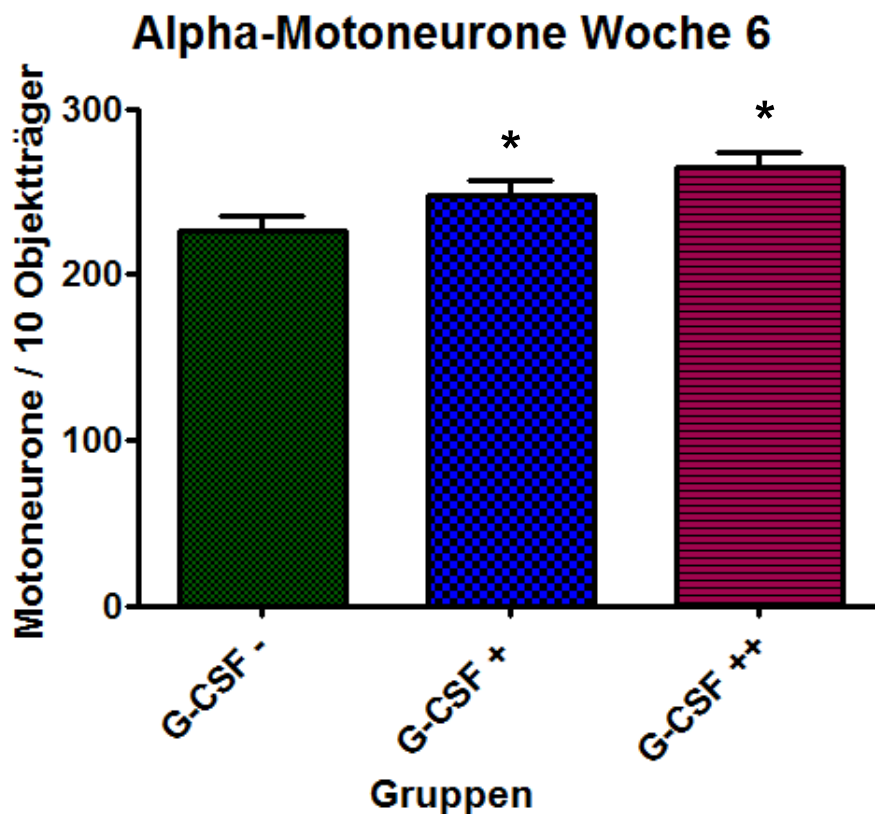


Abb. 4.12 Die Abbildung zeigt die Anzahl der α -Motoneurone (berechnet als Mittelwert aus 10 aufeinander folgenden mikroskopischen Schnittpräparaten) der N. ischiadici der Läsionsseite, aufgeteilt in die 3 Versuchsgruppen. Signifikant (*) größere Anzahl an α -Motoneuronen in den beiden Versuchsgruppen, verglichen mit der Kontrollgruppe.

5 Diskussion

Nach traumatischer Verletzung peripherer Nerven resultiert häufig ein irreversibler Schaden. Dies kann zu erheblichen Einschränkungen der Lebensqualität der betroffenen Patienten führen, z.B. durch Auftreten einer Fallhand bei Läsion des N. radialis oder dem kompletten Funktionsverlust eines Arms bei einer Läsion des Plexus brachialis. Es werden verschiedene operative und konservative Therapiemaßnahmen angewandt, um iatrogen oder traumatisch geschädigte Nerven zu behandeln. Ist ein irreversibler Nervenschaden eingetreten, kann den Betroffenen gegenwärtig oft nur eine Nerventransplantation mit sehr begrenztem zumeist einzelmuskulärem Erfolg (z.B. Armbeugung im Ellenbogengelenk bei Plexusläsionen) angeboten werden. Teilweise stellen sogar muskuläre Umstellungsoperationen die einzige alternative Behandlungsmöglichkeit dar. Allen diesen Ansätzen gemeinsam ist eine unzureichende klinisch-funktionelle Erholung der betroffenen Nerven. Dies ist umso unbefriedigender, da gerade bei Dehnungsverletzungen der Nerven oder auch bei operativer Manipulation die äußere Integrität des Nervs häufig erhalten bleibt, somit eine Leitschiene für das Aussprossen der neuen Nervenfasern vorhanden ist und dennoch nur selten eine zufriedenstellende funktionelle Erholung erreicht wird. Gegenwärtig verbleiben Patienten mit irreversibler Nervenschädigung am Plexus brachialis dauerhaft schwerbehindert.

Aufgrund der begrenzten Erfolge bestehender Behandlungsansätze ist das Gebiet der peripheren Nervenverletzung Gegenstand intensiver Forschungsbemühungen. So widmeten sich zahlreiche Forschergruppen in den vergangenen Jahren u.a. der Untersuchung neuer Techniken und alternativer Spendergewebe in der Nerventransplantation (Belkas et al., 2005; McGrath et al., 2012), der Erforschung des Nutzens einer Therapie mit verschiedenen Stammzelllinien (Amoh et al., 2009; Amoh et al., 2005; Chen et al., 2007; Dezawa et al., 2001; Kingham et al., 2007; Shimizu et al., 2007; Walsh et al., 2010; Xu et al., 2008) sowie der Evaluation neuer elektrophysiologischer Therapiekonzepte (Al-Majed et al., 2000; Gordon et al., 2010; Gordon et al., 2009).

Neben diesen lokalen Ansätzen weckten jedoch auch zunehmend die neuroprotektiven Möglichkeiten einer systemischen Therapie mit Neurotrophinen das

Interesse verschiedener Arbeitsgruppen (Alrashdan et al., 2011; Devesa et al., 2012; Haastert-Talini et al., 2011). In ähnlicher Weise konnten neuroregeneratorische und neuroprotektive Effekte von hämatopoietischen Wachstumsfaktoren identifiziert werden. Insbesondere G-CSF rückte hierbei in den Fokus wissenschaftlichen Interesses. Im Jahr 2005 fanden Schneider et al. eine hohe Immunopositivität für den G-CSFR im Kortex, dem Hippocampus, der subventrikulären Zone und in Kerngebieten des Kleinhirns und des Hirnstamms (Schneider et al., 2005a). In zahlreichen tierexperimentellen Studien zum ischämischen Schlaganfall konnten positive Effekte auf den Erhalt und die Regeneration von Nervengewebe durch die Gabe von G-CSF beobachtet werden (Schabitz and Schneider, 2007; Schneider et al., 2005a). So konnten eine gesteigerte Neuro- und Angiogenese (Diederich et al., 2009a; Diederich et al., 2009b; Lee et al., 2005), das verstärkte Aussprossen neuronaler Dendriten (Solaroglu et al., 2006) und antiinflammatorische sowie antiapoptotische Effekte (Schneider et al., 2005a; Schneider et al., 2005b) nachgewiesen werden.

Darüber hinaus wurden der G-CSFR und sein Ligand in weiteren neuronalen Geweben identifiziert. Entsprechend der breiten zentralnervösen Expression des G-CSFR wurde die systemische Anwendung von G-CSF in weiteren Modellen degenerativer Erkrankungen wie M. Alzheimer und M. Parkinson (Cao et al., 2006; Meuer et al., 2006; Sanchez-Ramos et al., 2009; Tsai et al., 2007) sowie in traumatischen Läsionsmodellen des Rückenmarks (Kadota et al., 2012; Pan et al., 2008) untersucht.

Auch auf Rückenmarksebene konnten die neuroprotektiven Wirkungen von G-CSF beobachtet werden. So fanden Pitzer et al. 2008 eine starke Expression des G-CSFR auf α -Motoneuronen im Vorderhorn des Rückenmarks. In einem SOD1(G93A)-transgenen Mausmodell der Amyotrophen Lateralsklerose (ALS) wiesen sie positive Einflüsse von G-CSF im Sinne einer Verzögerung des Verlustes motorischer Funktionen sowie einem gesteigertem Gesamtüberleben der Versuchstiere nach (Pitzer et al., 2008). Anknüpfend an diese Ergebnisse untersuchten Henriques et al. den kausalen Zusammenhang zwischen G-CSF-Therapie und dem verbesserten neurologischen Outcome der Versuchstiere. Durch eine Axotomie des N. ischiadicus bei neugeborenen Mäusen induzierten sie die Apoptose der betroffenen

Nervenfasern, inklusive der α -Motoneurone. Vier Tage nach Durchführung der Läsion konnten sie in Rückenmarksschnitten transgener Versuchstiere, die G-CSF im ZNS überexprimierten, signifikant höhere Anzahlen überlebender lumbaler α -Motoneurone im Vergleich zu den Kontrolltieren nachweisen. Außerdem wiesen die Zelleiber der α -Motoneurone der G-CSF überexprimierenden Tiere ein deutlich größeres Volumen auf. Daraus schlussfolgerte die Arbeitsgruppe, dass G-CSF sowohl direkte antiapoptotische als auch trophische Effekte auf verletzte α -Motoneurone besitzt und dass diese Mechanismen ursächlich für die neuroprotektiven Eigenschaften im SOD1(G93A)-transgenen Mausmodell der ALS sind (Henriques et al., 2010).

Was die Quantifizierung des durch die Nervenläsion entstehenden neurologisch-funktionellen Defizits und dessen Entwicklung im postoperativen Verlauf anbelangt, traf diese Studie jedoch keine Aussage. Im Gegensatz zu den vielfach untersuchten Auswirkungen einer G-CSF-Applikation in ischämischen Schlaganfallmodellen, wurden die therapeutischen Möglichkeiten von G-CSF in Bezug auf das Vorliegen einer traumatischen peripheren Nervenverletzung bisher nur wenig exploriert.

Pan et al. untersuchten in 2 Arbeiten von 2009 die Auswirkungen einer kombinierten G-CSF/Stammzell-Therapie bzw. einer alleinigen G-CSF-Therapie am Ratten- bzw. Mausmodell der peripheren Nervenläsion (Pan et al., 2009a; Pan et al., 2009b).

In der im März 2009 publizierten Studie griff die Arbeitsgruppe vorangegangene Erkenntnisse ihrer Stammzellforschung bei der peripheren Nervenregeneration auf, in denen sie neuroprotektive Effekte transplantierte Stammzellen, die aus Amnionflüssigkeit gewonnen wurden, darlegte (Pan et al., 2007; Pan et al., 2006). Zur Induktion einer Nervenläsion klemmten sie den freigelegten N. ischiadicus bei Ratten für 20 min mit einer Gefäßklemme ab. Es resultierte eine Nervenschädigung, die sie mit Fibrinkleber versorgten. Je nach Zuteilung zu den verschiedenen Versuchsgruppen handelte es sich hierbei um normalen oder um mit Stammzellen angereicherten Fibrinkleber. Zusätzlich wurden 2 Gruppen - davon eine, die parallel mit Stammzellen behandelt wurde - mit einer täglichen intraperitonealen Injektion von G-CSF therapiert. Ziel dieser Studie war es zu prüfen, ob die bekannte neuroprotektive Wirkung der Stammzelltherapie durch eine parallel durchgeführte G-CSF-Applikation verstärkt werden könnte. Anhand der Auswertung klinischer (SFI),

elektrophysiologischer (mNLG und CMAP), histologischer (Neurofilament, Vaskularisation, Myelinbildung, Anzahl vitaler Stammzellen) sowie serologischer und zytologischer (pro-, antiinflammatorische Moleküle/Zellen im Blut) Befunde kam die Arbeitsgruppe zu dem Schluss, dass bereits eine jeweils alleinige Therapie mit Stammzellen bzw. G-CSF neuroprotektive Wirkungen entfaltet, eine kombinierte Gabe beider Therapeutika allerdings zu einer Potenzierung dieser positiven Effekte führt. Als ursächlich für diese verbesserte neuronale Regeneration führten sie v.a. die direkten antiapoptotischen und antiinflammatorischen Wirkungen von G-CSF an, die sowohl zu einer gesteigerten Anzahl überlebender Stammzellen als auch zu verringertem Sterben verletzter Neurone führten.

Im April 2009 publizierten Pan et al. eine weitere Arbeit. In dieser Studie wurde die Stammzellen mobilisierende Wirkung von G-CSF im Knochenmark untersucht. Wieder wurde eine Gefäßklemme für 20 min auf den N. ischiadicus, diesmal jedoch im Mausmodell, gesetzt. Eine Woche nach der Läsion konnten sie bei Tieren, die mit G-CSF behandelt wurden, gegenüber unbehandelten Tieren eine signifikante Besserung der neuronalen Regeneration beobachten. Hierbei fiel auf, dass es hauptsächlich die aus dem Knochenmark stammenden CD34+ Zellen waren, die sich nach einer Läsion des N. ischiadicus im verletzten Gewebe ansammelten und hier evtl. über direkte proliferative und/oder indirekt trophische Effekte positiv auf die Nervenregeneration wirkten. Daneben konnten Pan et al. eine gesteigerte Expression des VEGF, einhergehend mit einer beschleunigten Angiogenese und erhöhten Gefäßdichte im Läsionsgebiet nachweisen, wodurch es vermutlich zu einer verbesserten Reperfusion des zuvor abgeklemmten N. ischiadicus unter G-CSF kam. (Pan et al., 2009b)

An die vielversprechenden Ergebnisse dieser vorangegangenen Versuche anknüpfend, wurden in der hier vorliegenden Arbeit die Auswirkungen einer Läsion des N. ischiadicus definierten Schweregrades am Rattenmodell untersucht. In dieser Arbeit sollte die klinische Situation einer peripheren Nervenläsion möglichst realitätsgetreu simuliert werden. Bei der Erhebung der Daten konzentrierten wir uns auf die Erfassung und Quantifizierung des klinisch-funktionellen Defizits sowie auf elektrophysiologische und histologische Parameter im postoperativen Verlauf, wie es auch im klinischen Alltag durchgeführt wird.

Um die periphere Nervenläsion zu induzieren, bedienten wir uns der Technik der Wasserstrahldissektion. Diese Technik wurde in Vorarbeiten zu dieser Studie entwickelt und eignet sich unserer Ansicht nach hervorragend, um die klinische Situation im Rahmen eines Traumas mit einem kurzzeitigen Dehnungsereignis bzw. eine intraoperative Manipulation mit einhergehender Irritation des peripheren Nervs zu simulieren. Weiterhin resultiert bei der gewählten Druckstufe von 50 bar eine zuverlässig reproduzierbare Schädigung der Axone bei erhaltener Kontinuität des Nervs (Tschan et al., 2010).

Zur Quantifizierung des postoperativen motorisch-funktionellen Defizits errechneten wir zu den im Studiendesign festgelegten Zeitpunkten den SFI. Bei diesem Index handelt es sich um eine im N. ischiadicus-Modell der Ratte gebräuchliche Größe, anhand derer sich der Schweregrad einer funktionellen Beeinträchtigung der durch den N. ischiadicus versorgten Muskelgruppen beurteilen lässt (Oliveira et al., 2001). Bei der Erhebung des SFI konnten in der überwiegenden Anzahl der Fälle jeweils mehrere Fußabdruckpaare auf einem Papierstreifen berücksichtigt und daraus ein Mittelwert gebildet werden. Dass die einzelnen messbaren SFIs generell sehr ähnliche Werte lieferten, spricht in diesem Zusammenhang für die Zuverlässigkeit dieses Indexes.

Während der Vorbereitung der Eingriffe wurde bei jedem Tier der präoperative SFI erhoben. Da dieser Wert bei jedem untersuchten Tier innerhalb des Referenzbereichs lag, kann von einer präoperativ unbeeinträchtigten neuromuskulären Funktion aller Versuchstiere ausgegangen werden. Direkt postoperativ traten bei 70,3% der Tiere jeder Versuchsgruppe deutliche motorische Defizite auf. Wir deuten dies als Zeichen eines von der unterschiedlichen Medikation unabhängigen und homogenen Läsionsmusters. In Anbetracht des nicht unerheblichen Anteils postoperativ motorisch unbeeinträchtigter Tiere hätte evtl. eine etwas höhere Druckstufe des Wasserstrahldisсекtors gewählt werden können, um dadurch möglicherweise mehr Tiere mit einem deutlichen funktionellen Defizit für die folgenden Untersuchungen zu gewinnen. In den weiteren SFI-Kontrollmessungen zeichnete sich ab, dass nach der 1. und 2. postoperativen Woche die motorischen Beeinträchtigungen derjenigen Tiere, die mit G-CSF behandelt wurden, in größerem Ausmaß rückläufig waren als diejenigen der Tiere der Kontrollgruppe. Statistisch leitete sich hieraus ein positiver Trend, jedoch kein signifikanter Unterschied unter G-

CSF-Therapie ab ($p = 0,2$). Ähnliches gilt für die 6-Wochen-Untersuchung. Hier konnte ein starker Trend, jedoch ebenfalls keine signifikante Beeinflussung des SFI unter Therapie mit G-CSF beobachtet werden.

Im Gegensatz zu unseren Ergebnissen beschrieben Pan et al. in ihrer 2008 publizierten Arbeit eine signifikante Besserung des SFI, wenn die Tiere mit G-CSF behandelt wurden. Ebenso beobachteten sie in ihrer Arbeit von 2009 eine signifikante Besserung des am 7. Postoperativen Tag erhobenen SFI, wenn die Tiere mit G-CSF behandelt wurden. Diese Differenz der Ergebnisse könnte zum einen auf dem unterschiedlichen Läsionsmodell und der damit verbundenen schwerwiegenderen Schädigung des N. ischiadicus zurückzuführen sein. Zum anderen weist die Methode des SFI neben ihren Vorteilen auch Schwachstellen auf. So war es bei einigen Teststreifen nicht möglich mehrere Abdruckpaare zu analysieren, bei wenigen konnten keine Fußabdrücke verwertet werden. Dies lag zum einen an der Tatsache, dass die Ratten teilweise nicht gleichmäßig über den Teststreifen liefen, sondern zwischenzeitlich stehen blieben oder sich setzten. Zum anderen konnten wir bei Tieren, die ein klinisch sehr eindrucksvolles funktionelles Defizit aufwiesen, beobachten, dass die betroffene Extremität lediglich über den Papierstreifen geschleift wurde. Ein Fußabdruck im eigentlichen Sinne konnte in solchen Fällen also nicht gewonnen werden. Des Weiteren ist in der Literatur ein methodischer Fehler beschrieben, der auf die zu einem gewissen Grad subjektive Auswahl der für die Berechnung des SFI herangezogenen Pfotenpunkte zurückzuführen ist (Monte-Raso et al., 2008).

Bei der Analyse der elektrophysiologischen Befunde fand sich bezüglich der mNLG ein positiver Trend hinsichtlich einer deutlicheren Verbesserung der mNLG am 1. postoperativen Tag ($p=0,2$) bzw. nach der 1. postoperativen Woche ($p=0,3$) sowohl in der Versuchsgruppe, die prä- und postoperativ G-CSF erhalten hatte als auch in der Gruppe, die nur postoperativ G-CSF erhalten hatte. G-CSF scheint in diesem frühen Zeitraum der Versuche die Regeneration der geschädigten Nerven unterstützt bzw. beschleunigt zu haben. Nach der 2. postoperativen Woche ergaben die Messungen der mNLGs sehr ähnliche Ergebnisse bei allen 3 Versuchsgruppen, was eine für diese Zeitspanne ähnlich gute Erholung der elektrophysiologischen Funktion des Nervs nahelegt. Nach 4 Wochen zeichnete sich wiederum ein deutlicher Trend zu

einer besseren Erholung der mNLG unter G-CSF-Therapie ab ($p=0,1$) und nach 6 Wochen hatte sich die mNLG sowohl der prä-/postoperativ als auch der ausschließlich postoperativ mit G-CSF behandelten Tiere signifikant besser erholt als bei den Tieren, die mit G5% behandelt wurden ($p<0,05$). Ein Unterschied zwischen den beiden Gruppen, die G-CSF prä-/postoperativ bzw. nur postoperativ erhalten haben, ließ sich nicht feststellen. Scheinbar ist es in Bezug auf die mNLG weniger entscheidend, ob G-CSF bereits präoperativ oder erst nach erfolgter Manipulation am Nerv gegeben wird. Vielmehr zeigt sich anhand der signifikant verbesserten mNLG der 6-Wochentiere, dass die neurophysiologische Regeneration des partiellen Leitungsblocks entsprechend der eingangs erwähnten relativ langsamen Wachstumsgeschwindigkeit aussprossender Nervenfasern einen längeren Zeitraum in Anspruch nimmt. Die Ergebnisse der vorliegenden Studie lassen den Schluss zu, dass sich eine G-CSF-Therapie während der Akutphase der Nervenläsion, in der die antiapoptotischen und neuroprotektiven Eigenschaften des G-CSF zum Tragen kommen, positiv auf das Regenerationspotential im weiteren Verlauf auswirkt. Diese Beobachtung deckt sich mit den Ergebnissen der histologischen Analyse der Nerven der 6-Wochen-Tiere, bei denen positive Effekte einer G-CSF-Therapie hinsichtlich der strukturellen Regeneration beobachtet wurden (s.u.).

Die Messwerte des MSAP, das als Parameter der Anzahl und Funktion regenerierender und den Muskel innervierender Nervenfasern gilt, entwickelten sich in ähnlicher Weise. Auch hier konnte ein positiver Trend für die mit G-CSF behandelten Tiere im Zeitraum zwischen der 1. und 6. postoperativen Woche beobachtet werden. Daraus lässt sich folgern, dass die neuromuskuläre Kopplung und damit die eigentliche Funktion des untersuchten Endorgans von der G-CSF-Therapie profitiert, auch wenn keine signifikante Besserung nachgewiesen werden konnte. Prinzipiell decken sich diese Ergebnisse mit denen von Pan et al., sodass man anhand der neurophysiologischen Entwicklung auch dann von einem regenerativen Nutzen von G-CSF am peripheren Nerven ausgehen kann, wenn die Versuchstiere nicht parallel mit einer Stammzelltransplantation behandelt wurden (Pan et al., 2009a; Pan et al., 2009b).

Bei der histologischen Auswertung der Nerven konnte in der vorliegenden Arbeit beobachtet werden, dass die Nerven der Tiere, die über 6 Wochen mit G-CSF

behandelt wurden, sowohl in Bezug auf die absolute Zahl als auch auf die Dichte der Nervenfasern pro mm² signifikant höhere Werte erreichten als die Nerven der Kontrolltiere ($p < 0,05$). Außerdem fiel in den Präparaten der mit G-CSF behandelten Tiere eine signifikant größere Anzahl dünner myelinisierter Nervenfasern auf. In der Literatur wird in Studien zur strukturellen Regeneration peripherer Nerven ein vermehrtes Aufkommen dieser dünnen myelinisierten Nervenfasern als Zeichen eines gesteigerten Regenerationsprozesses interpretiert (Kemp et al., 2011; Lee et al., 2003).

Diese Ergebnisse unterstützend fand sich bei der Analyse der lumbalen Rückenmarksegmente eine signifikant größere Anzahl an α -Motoneuronen ($p < 0,05$), wenn die Versuchstiere G-CSF prä- und postoperativ oder ausschließlich postoperativ erhalten hatten.

Die Ergebnisse aus den histologischen Untersuchungen der vorliegenden Arbeit legen nahe, dass die Therapie mit G-CSF sowohl neuroprotektive als auch neuroregenerative Effekte erzielt. Trotz dieser positiven Einflüsse auf die strukturelle Integrität des peripheren Nervs resultierte hieraus jedoch bei der Auswertung der MSAP lediglich ein positiver Trend, aber kein signifikanter Unterschied der Amplitudenhöhe des MSAP, das der Beurteilung der funktionellen neuromuskulären Kopplung dient (Pan et al., 2009b).

In der Gesamtheit der Ergebnisse der vorliegenden Arbeit konnten positive Effekte einer G-CSF-Therapie nach einer mechanischen Läsion des N. ischiadicus beobachtet werden.

Über welche Mechanismen die protektive und regenerative Wirkung auf α -Motoneurone und die Axone des peripheren Nervs im Detail vermittelt werden, stellt einen interessanten Ansatz für weitere Arbeiten auf diesem Gebiet dar. Von besonderem Interesse ist hierbei die durch G-CSF vermittelte antiapoptotische Wirkung auf die Neurone des Rückenmarks. Ein genaueres Verständnis der zugrundeliegenden molekularen und zellulären Prozesse ist die nötige Voraussetzung für den erfolgreichen therapeutischen Einsatz von G-CSF.

Da insbesondere Tiere, die über 6 Wochen untersucht wurden, von den positiven Effekten profitierten, zeigt, dass der Regenerationsprozess eines peripheren Nervs über einen längeren Zeitraum positiv beeinflusst werden kann und dass bereits in der

frühen Phase nach erfolgter Nervenverletzung die Steigerung des späteren Regenerationspotentials möglich ist. In Bezug auf die Anwendung von G-CSF wären weitere Untersuchungen hinsichtlich der Dauer der G-CSF-Applikation und der optimalen Dosierung des Medikaments wünschenswert.

Hinsichtlich des Zeitpunkts der G-CSF-Gabe konnte beobachtet werden, dass die Ergebnisse der vorliegenden Arbeit keine nennenswerte neurologische Verbesserung nach einer zusätzlichen präoperativen G-CSF-Applikation im Vergleich zur ausschließlichen postoperativen G-CSF-Applikation zeigen. Der Ansatz einer prophylaktischen G-CSF-Applikation als protektive Maßnahme vor der operativen Manipulation am Nervengewebe scheint also zumindest in Bezug auf das angewandte Läsionsmodell fraglich.

Zusammenfassend unterstützt die vorliegende Arbeit die Hypothese, dass die Gabe von G-CSF in Zukunft einen Bestandteil der Therapie schwerer Nervenläsionen darstellen könnte. Besonders attraktiv ist, dass es sich bei G-CSF um ein Medikament handelt, das bereits seit vielen Jahren in der Therapie von Erkrankungen des hämatopoietischen Systems einen herausragenden Stellenwert besitzt und dass in diesem Zusammenhang sowohl erwünschte als auch unerwünschte Wirkungen von G-CSF bekannt sind. Dementsprechend ist es gut vorstellbar, dass G-CSF auch als Therapeutikum auf dem Gebiet der peripheren Nervenverletzung sicher angewandt werden kann. Vor diesem Hintergrund sind weitere Studien mit dem Schwerpunkt der Untersuchung der verschiedenen durch die Applikation von G-CSF induzierten Signaltransduktionskaskaden auf zellulärer Ebene des zentralen und peripheren Nervensystems von großer Bedeutung.

6 Literaturverzeichnis

1. Al-Majed AA, Neumann CM, Brushart TM, Gordon T (2000) Brief electrical stimulation promotes the speed and accuracy of motor axonal regeneration. *The Journal of neuroscience : the official journal of the Society for Neuroscience* 20:2602-2608
2. Alrashdan MS, Sung MA, Kwon YK, Chung HJ, Kim SJ, Lee JH (2011) Effects of combining electrical stimulation with BDNF gene transfer on the regeneration of crushed rat sciatic nerve. *Acta neurochirurgica* 153:2021-2029
3. Amoh Y, Kanoh M, Niiyama S, Hamada Y, Kawahara K, Sato Y, et al. (2009) Human hair follicle pluripotent stem (hfPS) cells promote regeneration of peripheral-nerve injury: an advantageous alternative to ES and iPS cells. *Journal of cellular biochemistry* 107:1016-1020
4. Amoh Y, Li L, Campillo R, Kawahara K, Katsuoka K, Penman S, et al. (2005) Implanted hair follicle stem cells form Schwann cells that support repair of severed peripheral nerves. *Proceedings of the National Academy of Sciences of the United States of America* 102:17734-17738
5. Bain JR, Mackinnon SE, Hunter DA (1989) Functional evaluation of complete sciatic, peroneal, and posterior tibial nerve lesions in the rat. *Plastic and reconstructive surgery* 83:129-138
6. Bath PM, Sprigg N, England T (2013) Colony stimulating factors (including erythropoietin, granulocyte colony stimulating factor and analogues) for stroke. *The Cochrane database of systematic reviews* 6:CD005207
7. Belkas JS, Munro CA, Shoichet MS, Johnston M, Midha R (2005) Long-term in vivo biomechanical properties and biocompatibility of poly(2-hydroxyethyl methacrylate-co-methyl methacrylate) nerve conduits. *Biomaterials* 26:1741-1749
8. Boneberg EM, Hareng L, Gantner F, Wendel A, Hartung T (2000) Human monocytes express functional receptors for granulocyte colony-stimulating factor that mediate suppression of monokines and interferon-gamma. *Blood* 95:270-276
9. Brown MC, Perry VH, Lunn ER, Gordon S, Heumann R (1991) Macrophage dependence of peripheral sensory nerve regeneration: possible involvement of nerve growth factor. *Neuron* 6:359-370

10. Burgess AW, Metcalf D (1980) Characterization of a serum factor stimulating the differentiation of myelomonocytic leukemic cells. *International journal of cancer* 26:647-654
11. Bussolino F, Wang JM, Defilippi P, Turrini F, Sanavio F, Edgell CJ, et al. (1989) Granulocyte- and granulocyte-macrophage-colony stimulating factors induce human endothelial cells to migrate and proliferate. *Nature* 337:471-473
12. Cao XQ, Arai H, Ren YR, Oizumi H, Zhang N, Seike S, et al. (2006) Recombinant human granulocyte colony-stimulating factor protects against MPTP-induced dopaminergic cell death in mice by altering Bcl-2/Bax expression levels. *Journal of neurochemistry* 99:861-867
13. Carlton JM, Goldberg NH (1986) Quantitating integrated muscle function following reinnervation. *Surg Forum* 37:611 - 612
14. Cesaro S, Marson P, Gazzola MV, De Silvestro G, Destro R, Pillon M, et al. (2002) The use of cytokine-stimulated healthy donors in allogeneic stem cell transplantation. *Haematologica* 87:35-41
15. Chen CJ, Ou YC, Liao SL, Chen WY, Chen SY, Wu CW, et al. (2007) Transplantation of bone marrow stromal cells for peripheral nerve repair. *Experimental neurology* 204:443-453
16. Corvin S, Sturm W, Schlatter E, Anastasiadis A, Kuczyk M, Stenzl A (2005) Laparoscopic retroperitoneal lymph-node dissection with the waterjet is technically feasible and safe in testis-cancer patient. *Journal of endourology / Endourological Society* 19:823-826
17. de Medinaceli L, Freed WJ, Wyatt RJ (1982) An index of the functional condition of rat sciatic nerve based on measurements made from walking tracks. *Experimental neurology* 77:634-643
18. Devesa P, Gelabert M, Gonzalez-Mosquera T, Gallego R, Relova JL, Devesa J, et al. (2012) Growth hormone treatment enhances the functional recovery of sciatic nerves after transection and repair. *Muscle & nerve* 45:385-392
19. Devor M, Govrin-Lippmann R (1979) Selective regeneration of sensory fibers following nerve crush injury. *Experimental neurology* 65:243-254
20. Dezawa M, Takahashi I, Esaki M, Takano M, Sawada H (2001) Sciatic nerve regeneration in rats induced by transplantation of in vitro differentiated bone-marrow stromal cells. *The European journal of neuroscience* 14:1771-1776

21. Diao E, Shao F, Liebenberg E, Rempel D, Lotz JC (2005) Carpal tunnel pressure alters median nerve function in a dose-dependent manner: a rabbit model for carpal tunnel syndrome. *Journal of orthopaedic research : official publication of the Orthopaedic Research Society* 23:218-223
22. Diederich K, Schabitz WR, Kuhnert K, Hellstrom N, Sachser N, Schneider A, et al. (2009a) Synergetic effects of granulocyte-colony stimulating factor and cognitive training on spatial learning and survival of newborn hippocampal neurons. *PloS one* 4:e5303
23. Diederich K, Sevimli S, Dorr H, Kosters E, Hoppen M, Lewejohann L, et al. (2009b) The role of granulocyte-colony stimulating factor (G-CSF) in the healthy brain: a characterization of G-CSF-deficient mice. *The Journal of neuroscience : the official journal of the Society for Neuroscience* 29:11572-11581
24. Dong F, Larner AC (2000) Activation of Akt kinase by granulocyte colony-stimulating factor (G-CSF): evidence for the role of a tyrosine kinase activity distinct from the Janus kinases. *Blood* 95:1656-1662
25. Fritsche HM, Otto W, Eder F, Hofstadter F, Denzinger S, Chaussy CG, et al. (2011) Water-jet-aided transurethral dissection of urothelial carcinoma: a prospective clinical study. *Journal of endourology / Endourological Society* 25:1599-1603
26. Gibson CL, Bath PM, Murphy SP (2005) G-CSF reduces infarct volume and improves functional outcome after transient focal cerebral ischemia in mice. *Journal of cerebral blood flow and metabolism : official journal of the International Society of Cerebral Blood Flow and Metabolism* 25:431-439
27. Gordon T, Amirjani N, Edwards DC, Chan KM (2010) Brief post-surgical electrical stimulation accelerates axon regeneration and muscle reinnervation without affecting the functional measures in carpal tunnel syndrome patients. *Experimental neurology* 223:192-202
28. Gordon T, Udina E, Verge VM, de Chaves EI (2009) Brief electrical stimulation accelerates axon regeneration in the peripheral nervous system and promotes sensory axon regeneration in the central nervous system. *Motor control* 13:412-441
29. Gupta R, Rowshan K, Chao T, Mozaffar T, Steward O (2004) Chronic nerve compression induces local demyelination and remyelination in a rat model of carpal tunnel syndrome. *Experimental neurology* 187:500-508

30. Gupta R, Steward O (2003) Chronic nerve compression induces concurrent apoptosis and proliferation of Schwann cells. *The Journal of comparative neurology* 461:174-186
31. Haastert-Talini K, Schmitte R, Korte N, Klode D, Ratzka A, Grothe C (2011) Electrical stimulation accelerates axonal and functional peripheral nerve regeneration across long gaps. *Journal of neurotrauma* 28:661-674
32. Hata Y, Sasaki F, Takahashi H, Ohkawa Y, Taguchi K, Une Y, et al. (1994) Liver resection in children, using a water-jet. *Journal of pediatric surgery* 29:648-650
33. Henriques A, Pitzer C, Dittgen T, Klugmann M, Dupuis L, Schneider A (2011) CNS-targeted viral delivery of G-CSF in an animal model for ALS: improved efficacy and preservation of the neuromuscular unit. *Molecular therapy : the journal of the American Society of Gene Therapy* 19:284-292
34. Henriques A, Pitzer C, Dupuis L, Schneider A (2010) G-CSF protects motoneurons against axotomy-induced apoptotic death in neonatal mice. *BMC neuroscience* 11:25
35. Hill CP, Osslund TD, Eisenberg D (1993) The structure of granulocyte-colony-stimulating factor and its relationship to other growth factors. *Proceedings of the National Academy of Sciences of the United States of America* 90:5167-5171
36. Holig K (2013) G-CSF in Healthy Allogeneic Stem Cell Donors. *Transfusion medicine and hemotherapy : offizielles Organ der Deutschen Gesellschaft fur Transfusionsmedizin und Immunhamatologie* 40:225-235
37. Hölper B, Eichler M (2012) *Kompendium Neuro- und Wirbelsäulen Chirurgie*. Vol. 3. pro INN-Verlag, Germany
38. Honl M, Rentzsch R, Schwieger K, Carrero V, Dierk O, Dries S, et al. (2003a) The water jet as a new tool for endoprosthesis revision surgery--an in vitro study on human bone and bone cement. *Bio-medical materials and engineering* 13:317-325
39. Honl M, Schwieger K, Carrero V, Rentzsch R, Dierk O, Dries S, et al. (2003b) [The pulsed water jet for selective removal of bone cement during revision arthroplasty]. *Biomedizinische Technik Biomedical engineering* 48:275-280
40. Honl M, Uebeyli H, Dierk O, Schwieger K, Rentzsch R, Carrero V, et al. (2003c) [Use of a water jet for synovectomy: in vitro study of feasibility]. *Zeitschrift fur Orthopadie und ihre Grenzgebiete* 141:322-327
41. Hunter MG, Avalos BR (1998) Phosphatidylinositol 3'-kinase and SH2-containing inositol phosphatase (SHIP) are recruited by distinct positive and negative

growth-regulatory domains in the granulocyte colony-stimulating factor receptor. *Journal of immunology* 160:4979-4987

42. Jeppsson B (1990) Liver dissection in hepatic surgery: ultrasound vs water jet vs suction knife. *Hepatology* 11:509-510

43. Junqueira LCU, Carneiro J (2005) *Histologie*. Vol. 6. Springer, Berlin Heidelberg

44. Kadota R, Koda M, Kawabe J, Hashimoto M, Nishio Y, Mannoji C, et al. (2012) Granulocyte colony-stimulating factor (G-CSF) protects oligodendrocyte and promotes hindlimb functional recovery after spinal cord injury in rats. *PloS one* 7:e50391

45. Kaushansky K, Lin N, Adamson JW (1988) Interleukin 1 stimulates fibroblasts to synthesize granulocyte-macrophage and granulocyte colony-stimulating factors. Mechanism for the hematopoietic response to inflammation. *The Journal of clinical investigation* 81:92-97

46. Keating GM (2011) Lenograstim: a review of its use in chemotherapy-induced neutropenia, for acceleration of neutrophil recovery following haematopoietic stem cell transplantation and in peripheral blood stem cell mobilization. *Drugs* 71:679-707

47. Kemp SW, Webb AA, Dhaliwal S, Syed S, Walsh SK, Midha R (2011) Dose and duration of nerve growth factor (NGF) administration determine the extent of behavioral recovery following peripheral nerve injury in the rat. *Experimental neurology* 229:460-470

48. Kikawada T, Nonoda T, Matsumoto M, Kikura M, Kikawada K (2000) Treatment of intractable diseased tissue in the maxillary sinus after endoscopic sinus surgery with high-pressure water jet and preservation of the periosteum. *Archives of otolaryngology--head & neck surgery* 126:55-61

49. Kingham PJ, Kalbermatten DF, Mahay D, Armstrong SJ, Wiberg M, Terenghi G (2007) Adipose-derived stem cells differentiate into a Schwann cell phenotype and promote neurite outgrowth in vitro. *Experimental neurology* 207:267-274

50. Kobayashi M, Sawada S, Tanigawa N, Senda T, Okuda Y (1995) Water jet angioplasty--an experimental study. *Acta radiologica* 36:453-456

51. Koeffler HP, Gasson J, Ranyard J, Souza L, Shepard M, Munker R (1987) Recombinant human TNF alpha stimulates production of granulocyte colony-stimulating factor. *Blood* 70:55-59

52. Kolb M (2013) Wasserstrahlschneiden. Vol. 2. Verlag Moderne Industrie, Landsberg am Lech
53. Lee AC, Yu VM, Lowe JB, 3rd, Brenner MJ, Hunter DA, Mackinnon SE, et al. (2003) Controlled release of nerve growth factor enhances sciatic nerve regeneration. *Experimental neurology* 184:295-303
54. Lee ST, Chu K, Jung KH, Ko SY, Kim EH, Sinn DI, et al. (2005) Granulocyte colony-stimulating factor enhances angiogenesis after focal cerebral ischemia. *Brain research* 1058:120-128
55. Lesurtel M, Selzner M, Petrowsky H, McCormack L, Clavien PA (2005) How should transection of the liver be performed?: a prospective randomized study in 100 consecutive patients: comparing four different transection strategies. *Annals of surgery* 242:814-822, discussion 822-813
56. Lipshitz I, Bass R, Loewenstein A (1996) Cutting the cornea with a waterjet keratome. *Journal of refractive surgery* 12:184-186
57. Lubinska L (1977) Early course of Wallerian degeneration in myelinated fibres of the rat phrenic nerve. *Brain research* 130:47-63
58. Lunn ER, Brown MC, Perry VH (1990) The pattern of axonal degeneration in the peripheral nervous system varies with different types of lesion. *Neuroscience* 35:157-165
59. McGrath AM, Brohlin M, Kingham PJ, Novikov LN, Wiberg M, Novikova LN (2012) Fibrin conduit supplemented with human mesenchymal stem cells and immunosuppressive treatment enhances regeneration after peripheral nerve injury. *Neuroscience letters* 516:171-176
60. Meuer K, Pitzer C, Teismann P, Kruger C, Goricke B, Laage R, et al. (2006) Granulocyte-colony stimulating factor is neuroprotective in a model of Parkinson's disease. *Journal of neurochemistry* 97:675-686
61. Millesi H (1984) Nerve grafting. *Clinics in plastic surgery* 11:105-113
62. Millesi H (2000) Techniques for nerve grafting. *Hand clinics* 16:73-91, viii
63. Monte-Raso VV, Barbieri CH, Mazzer N, Yamasita AC, Barbieri G (2008) Is the Sciatic Functional Index always reliable and reproducible? *Journal of neuroscience methods* 170:255-261
64. Mumenthaler M, Stöhr M, Müller-Vahl H (2007) Läsionen peripherer Nerven und radikuläre Syndrome. Thieme Stuttgart

65. Nagata S, Fukunaga R (1991) Granulocyte colony-stimulating factor and its receptor. *Progress in growth factor research* 3:131-141
66. Nagele U, Kugler M, Nicklas A, Merseburger AS, Walcher U, Mikuz G, et al. (2011) Waterjet hydrodissection: first experiences and short-term outcomes of a novel approach to bladder tumor resection. *World journal of urology* 29:423-427
67. Oaklander AL, Miller MS, Spencer PS (1987) Early changes in degenerating mouse sciatic nerve are associated with endothelial cells. *Brain research* 419:39-45
68. Ochoa J, Fowler TJ, Gilliatt RW (1972) Anatomical changes in peripheral nerves compressed by a pneumatic tourniquet. *Journal of anatomy* 113:433-455
69. Oertel J, Gaab MR, Knapp A, Essig H, Warzok R, Piek J (2003a) Water jet dissection in neurosurgery: experimental results in the porcine cadaveric brain. *Neurosurgery* 52:153-159; discussion 159
70. Oertel J, Gaab MR, Piek J (2003b) Waterjet resection of brain metastases - first clinical results with 10 patients. *European journal of surgical oncology : the journal of the European Society of Surgical Oncology and the British Association of Surgical Oncology* 29:407-414
71. Oertel J, Gaab MR, Pillich DT, Schroeder HW, Warzok R, Piek J (2004a) Comparison of waterjet dissection and ultrasonic aspiration: an in vivo study in the rabbit brain. *Journal of neurosurgery* 100:498-504
72. Oertel J, Gaab MR, Runge U, Schroeder HW, Piek J (2005) Waterjet dissection versus ultrasonic aspiration in epilepsy surgery. *Neurosurgery* 56:142-146; discussion 142-146
73. Oertel J, Gaab MR, Schiller T, Schroeder HW, Warzok R, Piek J (2004b) Towards waterjet dissection in neurosurgery: experimental in-vivo results with two different nozzle types. *Acta neurochirurgica* 146:713-720
74. Oertel J, Gaab MR, Warzok R, Piek J (2003c) Waterjet dissection in the brain: review of the experimental and clinical data with special reference to meningioma surgery. *Neurosurgical review* 26:168-174
75. Oertel J, Wagner W, Piek J, Schroeder H, Gaab M (2004c) Waterjet dissection of gliomas -- experience with 51 procedures. *Minimally invasive neurosurgery : MIN* 47:154-159
76. Oliveira EF, Mazzer N, Barbieri CH, Selli M (2001) Correlation between functional index and morphometry to evaluate recovery of the rat sciatic nerve

following crush injury: experimental study. *Journal of reconstructive microsurgery* 17:69-75

77. Pan HC, Chen CJ, Cheng FC, Ho SP, Liu MJ, Hwang SM, et al. (2009a) Combination of G-CSF administration and human amniotic fluid mesenchymal stem cell transplantation promotes peripheral nerve regeneration. *Neurochemical research* 34:518-527

78. Pan HC, Cheng FC, Chen CJ, Lai SZ, Lee CW, Yang DY, et al. (2007) Post-injury regeneration in rat sciatic nerve facilitated by neurotrophic factors secreted by amniotic fluid mesenchymal stem cells. *Journal of clinical neuroscience : official journal of the Neurosurgical Society of Australasia* 14:1089-1098

79. Pan HC, Cheng FC, Lai SZ, Yang DY, Wang YC, Lee MS (2008) Enhanced regeneration in spinal cord injury by concomitant treatment with granulocyte colony-stimulating factor and neuronal stem cells. *Journal of clinical neuroscience : official journal of the Neurosurgical Society of Australasia* 15:656-664

80. Pan HC, Wu HT, Cheng FC, Chen CH, Sheu ML, Chen CJ (2009b) Potentiation of angiogenesis and regeneration by G-CSF after sciatic nerve crush injury. *Biochemical and biophysical research communications* 382:177-182

81. Pan HC, Yang DY, Chiu YT, Lai SZ, Wang YC, Chang MH, et al. (2006) Enhanced regeneration in injured sciatic nerve by human amniotic mesenchymal stem cell. *Journal of clinical neuroscience : official journal of the Neurosurgical Society of Australasia* 13:570-575

82. Papachristou DN, Barters R (1982) Resection of the liver with a water jet. *The British journal of surgery* 69:93-94

83. Parolini B, Turdiu P, Abelson M, Zarbin M, Gordon E (1998) Hydroepithelial keratectomy in rabbits with a waterjet-based instrument. *Journal of refractive surgery* 14:346-356

84. Penchev RD, Kjossev KT, Losanoff JE (1997) Application of a new water jet apparatus in open hepatobiliary surgery: hepatic resection, cholecystectomy, common bile duct lavage. *International surgery* 82:182-186

85. Penchev RD, Losanoff JE, Kjossev KT (1999) Reconstructive renal surgery using a water jet. *The Journal of urology* 162:772-774

86. Piek J, Oertel J, Gaab MR (2002) Waterjet dissection in neurosurgical procedures: clinical results in 35 patients. *Journal of neurosurgery* 96:690-696

87. Piek J, Wille C, Warzok R, Gaab MR (1998) Waterjet dissection of the brain: experimental and first clinical results. Technical note. *Journal of neurosurgery* 89:861-864
88. Pitzer C, Kruger C, Plaas C, Kirsch F, Dittgen T, Muller R, et al. (2008) Granulocyte-colony stimulating factor improves outcome in a mouse model of amyotrophic lateral sclerosis. *Brain : a journal of neurology* 131:3335-3347
89. Pollari E, Savchenko E, Jaronen M, Kanninen K, Malm T, Wojciechowski S, et al. (2011) Granulocyte colony stimulating factor attenuates inflammation in a mouse model of amyotrophic lateral sclerosis. *Journal of neuroinflammation* 8:74
90. Rau HG, Wichmann MW, Schinkel S, Buttler E, Pickelmann S, Schauer R, et al. (2001) [Surgical techniques in hepatic resections: Ultrasonic aspirator versus Jet-Cutter. A prospective randomized clinical trial]. *Zentralblatt fur Chirurgie* 126:586-590
91. Richter S, Kollmar O, Schuld J, Moussavian MR, Igna D, Schilling MK, et al. (2009) Randomized clinical trial of efficacy and costs of three dissection devices in liver resection. *The British journal of surgery* 96:593-601
92. Rydevik B, Brown MD, Lundborg G (1984) Pathoanatomy and pathophysiology of nerve root compression. *Spine* 9:7-15
93. Sanchez-Ramos J, Song S, Sava V, Catlow B, Lin X, Mori T, et al. (2009) Granulocyte colony stimulating factor decreases brain amyloid burden and reverses cognitive impairment in Alzheimer's mice. *Neuroscience* 163:55-72
94. Sander R, Poesl H (1993) Water jet guided Nd:YAG laser coagulation--its application in the field of gastroenterology. *Endoscopic surgery and allied technologies* 1:233-238
95. Schabitz WR, Kollmar R, Schwaninger M, Juettler E, Bardutzky J, Scholzke MN, et al. (2003) Neuroprotective effect of granulocyte colony-stimulating factor after focal cerebral ischemia. *Stroke; a journal of cerebral circulation* 34:745-751
96. Schabitz WR, Schneider A (2007) New targets for established proteins: exploring G-CSF for the treatment of stroke. *Trends in pharmacological sciences* 28:157-161
97. Schiaveto de Souza A, da Silva CA, Del Bel EA (2004) Methodological evaluation to analyze functional recovery after sciatic nerve injury. *Journal of neurotrauma* 21:627-635
98. Schirmer M (2004) *Neurochirurgie*. Vol. 10. Urban & Fischer Verlag/Elsevier GmbH, München Jena

99. Schneider A, Kruger C, Steigleder T, Weber D, Pitzer C, Laage R, et al. (2005a) The hematopoietic factor G-CSF is a neuronal ligand that counteracts programmed cell death and drives neurogenesis. *The Journal of clinical investigation* 115:2083-2098
100. Schneider A, Kuhn HG, Schabitz WR (2005b) A role for G-CSF (granulocyte-colony stimulating factor) in the central nervous system. *Cell cycle* 4:1753-1757
101. Schob OM, Schlumpf RB, Uhlschmid GK, Rausis C, Spiess M, Largiader F (1995) Experimental laparoscopic liver resection with a multimodal water jet dissector. *The British journal of surgery* 82:392-393
102. Schob OM, Schlumpf RB, Uhlschmid GK, Rausis C, Spiess M, Largiader F (1994) The multimodal water jet dissector--a technology for laparoscopic liver surgery. *Endoscopic surgery and allied technologies* 2:311-314
103. Sheridan WP, Morstyn G, Wolf M, Dodds A, Lusk J, Maher D, et al. (1989) Granulocyte colony-stimulating factor and neutrophil recovery after high-dose chemotherapy and autologous bone marrow transplantation. *Lancet* 2:891-895
104. Shimizu S, Kitada M, Ishikawa H, Itokazu Y, Wakao S, Dezawa M (2007) Peripheral nerve regeneration by the in vitro differentiated-human bone marrow stromal cells with Schwann cell property. *Biochemical and biophysical research communications* 359:915-920
105. Shimoda K, Feng J, Murakami H, Nagata S, Watling D, Rogers NC, et al. (1997) Jak1 plays an essential role for receptor phosphorylation and Stat activation in response to granulocyte colony-stimulating factor. *Blood* 90:597-604
106. Solaroglu I, Cahill J, Jadhav V, Zhang JH (2006) A novel neuroprotectant granulocyte-colony stimulating factor. *Stroke; a journal of cerebral circulation* 37:1123-1128
107. Solaroglu I, Jadhav V, Zhang JH (2007) Neuroprotective effect of granulocyte-colony stimulating factor. *Frontiers in bioscience : a journal and virtual library* 12:712-724
108. Stoll G, Müller HW (1999) Nerve Injury, Axonal Degeneration and Neural Regeneration: Basic Insights. *Brain Pathology* 9:313-325
109. Strecker JK, Sevimli S, Schilling M, Klocke R, Nikol S, Schneider A, et al. (2010) Effects of G-CSF treatment on neutrophil mobilization and neurological outcome after transient focal ischemia. *Experimental neurology* 222:108-113

110. Strife A, Lambek C, Wisniewski D, Gulati S, Gasson JC, Golde DW, et al. (1987) Activities of four purified growth factors on highly enriched human hematopoietic progenitor cells. *Blood* 69:1508-1523
111. Sunderland S (1947) Rate of regeneration in human peripheral nerves; analysis of the interval between injury and onset of recovery. *Archives of neurology and psychiatry* 58:251-295
112. Terzis AJ, Nowak G, Rentzsch O, Arnold H, Diebold J, Baretton G (1989) A new system for cutting brain tissue preserving vessels: water jet cutting. *British journal of neurosurgery* 3:361-366
113. Thomas PK (1989) Invited review: focal nerve injury: guidance factors during axonal regeneration. *Muscle & nerve* 12:796-802
114. Tian SS, Lamb P, Seidel HM, Stein RB, Rosen J (1994) Rapid activation of the STAT3 transcription factor by granulocyte colony-stimulating factor. *Blood* 84:1760-1764
115. Toth S, Vajda J, Pasztor E, Toth Z (1987) Separation of the tumor and brain surface by "water jet" in cases of meningiomas. *Journal of neuro-oncology* 5:117-124
116. Tsai KJ, Tsai YC, Shen CK (2007) G-CSF rescues the memory impairment of animal models of Alzheimer's disease. *The Journal of experimental medicine* 204:1273-1280
117. Tschan C, Gaab MR, Krauss JK, Oertel J (2009) Waterjet dissection of the vestibulocochlear nerve: an experimental study. *Journal of neurosurgery* 110:656-661
118. Tschan CA, Keiner D, Muller HD, Schwabe K, Gaab MR, Krauss JK, et al. (2010) Waterjet dissection of peripheral nerves: an experimental study of the sciatic nerve of rats. *Neurosurgery* 67:368-376
119. Vellenga E, Rambaldi A, Ernst TJ, Ostapovicz D, Griffin JD (1988) Independent regulation of M-CSF and G-CSF gene expression in human monocytes. *Blood* 71:1529-1532
120. Waller A (1850) Experiments on the Section of the Glossopharyngeal and Hypoglossal Nerves of the Frog, and Observations of the Alterations Produced Thereby in the Structure of Their Primitive Fibres. *Philosophical Transactions of the Royal Society of London* 140:423-429

121. Walsh SK, Gordon T, Addas BM, Kemp SW, Midha R (2010) Skin-derived precursor cells enhance peripheral nerve regeneration following chronic denervation. *Experimental neurology* 223:221-228
122. Weber UJ, Bock T, Buschard K, Pakkenberg B (1997) Total number and size distribution of motor neurons in the spinal cord of normal and EMC-virus infected mice--a stereological study. *Journal of anatomy* 191 (Pt 3):347-353
123. Wells JA, de Vos AM (1996) Hematopoietic receptor complexes. *Annual review of biochemistry* 65:609-634
124. Welsch U (2010) *Lehrbuch Histologie*. Vol. 3. Urban & Fischer Verlag/Elsevier, München
125. Welte K, Gabrilove J, Bronchud MH, Platzer E, Morstyn G (1996) Filgrastim (r-metHuG-CSF): the first 10 years. *Blood* 88:1907-1929
126. Welte K, Platzer E, Lu L, Gabrilove JL, Levi E, Mertelsmann R, et al. (1985) Purification and biochemical characterization of human pluripotent hematopoietic colony-stimulating factor. *Proceedings of the National Academy of Sciences of the United States of America* 82:1526-1530
127. Xu Y, Liu L, Li Y, Zhou C, Xiong F, Liu Z, et al. (2008) Myelin-forming ability of Schwann cell-like cells induced from rat adipose-derived stem cells in vitro. *Brain research* 1239:49-55
128. Zsebo KM, Yuschenkoff VN, Schiffer S, Chang D, McCall E, Dinarello CA, et al. (1988) Vascular endothelial cells and granulopoiesis: interleukin-1 stimulates release of G-CSF and GM-CSF. *Blood* 71:99-103

Danksagung

Die Fertigstellung dieser Arbeit wäre ohne die Unterstützung anderer Personen nicht gelungen. Bei all diesen Menschen möchte ich mich an dieser Stelle bedanken.

In erster Linie danke ich Herrn Prof. Dr. Joachim Oertel und Frau Dr. Dörthe Keiner für die Möglichkeit ein spannendes experimentelles Thema bearbeiten zu dürfen, für die gute wissenschaftliche Betreuung und Unterstützung sowohl bei der Durchführung der Laborarbeiten als auch beim Erstellen und Korrigieren der Dissertationsschrift.

Herrn Prof. Dr. Oliver Kempfski und Herrn Dr. Axel Heimann danke ich für die Gelegenheit die Labore des Instituts für neurochirurgische Pathophysiologie in Mainz nutzen zu dürfen.

Des Weiteren gilt mein Dank Frau Welsch und dem Team des Instituts für Neuropathologie Mainz, insbesondere Herr Prof. Dr. Clemens Sommer und Herr Dr. Harald von Pein, für die Hilfe bei der Anfertigung und Auswertung der mikroskopischen Präparate.

Nicht zuletzt danke ich Denise und meinen Eltern für die liebevolle Unterstützung während der Ausarbeitung der Dissertation.

Publikation

Kongressvorträge

Keiner D, von Pein H, Sommer C, Kramer A, Heimann A, Kempfski O, Oertel J
Does G-CSF have a regenerative influence on traumatic lesions of the sciatic nerve
in rats?

81st AANS Annual Scientific Meeting, American Association of Neurological
Surgeons, New Orleans, 27. April - 01.Mai 2013

Keiner D, von Pein H, Sommer C, Kramer A, Heimann A, Kempfski O, Oertel J

G-CSF and its possible regenerative effect on traumatic nerve lesion

In: Meixensberger, J. (ed.): Abstractband der 64. Jahrestagung der Deutschen
Gesellschaft für Neurochirurgie. Düsseldorf, 26.-29. Mai 2013

Artikel (eingereicht)

Keiner D, von Pein H, Sommer C, Kramer A, Heimann A, Kempfski O, Oertel J
Does G-CSF have a regenerative influence on traumatic lesions of the sciatic nerve
in rats?