

Aus der Klinik für Allgemeine Chirurgie, Viszeral-, Gefäß- und Kinderchirurgie  
Universitätsklinikum des Saarlandes, Homburg/ Saar  
Direktor: Prof. Dr. M. Schilling

## **Transanale endoskopische Mikrochirurgie (TEM)**

ein minimal invasives Verfahren zur Therapie von  
Rektumadenomen und frühen Rektumkarzinomen

Dissertation zur Erlangung des Grades eines Doktors der Medizin

der Medizinischen Fakultät

der **Universität des Saarlandes**

**2008**

vorgelegt von:

Carolin Wörns, geb. am 31.07.1980 in Neunkirchen/ Saar

**1. Tag der Promotion:** .....

**2. Dekan:** .....

**3. Berichtstatter:** .....

**Meinem Großvater**  
**Dr. med. Reinhold Braunberger**

**Inhaltsverzeichnis**

<b>1</b>	<b>ZUSAMMENFASSUNG .....</b>	<b>1</b>
<b>2</b>	<b>EINLEITUNG .....</b>	<b>5</b>
2.1	DAS REKTUMKARZINOM - INZIDENZ UND ENTSTEHUNG.....	5
2.2	FRÜHERKENNUNGSMABNAHMEN UND PROPHYLAXE .....	8
2.3	DIAGNOSTIK UND STAGING DES REKTUMKARZINOMS .....	10
2.3.1	<i>Tumorklassifikation des Rektumkarzinoms .....</i>	<i>10</i>
2.3.2	<i>Histopathologisches Grading.....</i>	<i>12</i>
2.3.3	<i>Digital-rektale Untersuchung.....</i>	<i>12</i>
2.3.4	<i>Rektoskopie und bioptische Sicherung .....</i>	<i>13</i>
2.3.5	<i>Endosonographie zur Bestimmung der Infiltrationstiefe.....</i>	<i>13</i>
2.3.6	<i>Weiterführende Diagnostik.....</i>	<i>16</i>
2.4	BEHANDLUNG VON REKTUMTUMOREN.....	17
2.4.1	<i>Behandlung von Rektumtumoren mittels endoskopischer Verfahren .....</i>	<i>17</i>
2.4.2	<i>Behandlung von Rektumtumoren mittels chirurgischer Verfahren .....</i>	<i>18</i>
2.4.2.1	Radikal chirurgische Therapie des Rektumkarzinoms.....	18
2.4.2.2	Lokale Operationsverfahren von Rektumtumoren.....	19
2.4.2.2.1	Rectotomia posterior (Kraske, 1886) .....	19
2.4.2.2.2	Transsphinkteres Verfahren (MASON, 1974).....	20
2.4.2.2.3	Lokale transanale Exzision (Parks, 1970) .....	20
2.5	DAS OPERATIONSVERFAHREN DER TRANSANALEN ENDOSKOPISCHEN MIKROCHIRURGIE (TEM) .....	21
2.5.1	<i>Instrumententechnologie und technische Voraussetzungen.....</i>	<i>21</i>
2.5.1.1	Das Operationssystem nach Buess, Theiss und Hutterer .....	21
2.5.1.2	Die chirurgischen Instrumente.....	22
2.5.1.3	Die Stereoptik.....	23
2.5.1.4	Das Gasdehnungssystem .....	24
2.5.2	<i>Die Vorbereitung des Patienten .....</i>	<i>24</i>
2.5.3	<i>Die Operationstechnik.....</i>	<i>25</i>
<b>3</b>	<b>MATERIAL UND METHODEN .....</b>	<b>28</b>
3.1	AUSGANGSSITUATION.....	28
3.2	PATIENTEN UND PRÄOPERATIVE AUSGANGSLAGE .....	28
3.2.1	<i>Einschlusskriterien und Erfassungszeitraum.....</i>	<i>28</i>
3.2.2	<i>Stammdaten .....</i>	<i>28</i>
3.2.3	<i>Präoperative Aspekte .....</i>	<i>28</i>
3.3	INTRAOPERATIVE UND POSTOPERATIVE ASPEKTE .....	29
3.4	HISTOPATHOLOGISCHE BEURTEILUNG .....	29
3.5	NACHSORGE .....	30
3.6	STATISTISCHE AUSWERTUNG DER DATEN .....	30
<b>4</b>	<b>ERGEBNISSE .....</b>	<b>31</b>
4.1	ALLGEMEINE EPIDEMIOLOGIE .....	31
4.1.1	<i>Gesamtüberblick über das Patientenkollektiv .....</i>	<i>31</i>
4.1.2	<i>Die Altersverteilung im Gesamtüberblick .....</i>	<i>31</i>
4.1.3	<i>Geschlechtsverteilung im Gesamtüberblick .....</i>	<i>32</i>
4.1.4	<i>Auftreten der verschiedenen Rektumtumorentitäten im Gesamtüberblick .....</i>	<i>32</i>
4.2	ÜBERSICHT ÜBER DIE MITTELS TEM IM BEOBACHTUNGSZEITRAUM BEHANDELTEN REKTUMADENOME.....	33
4.2.1	<i>Die Altersverteilung bei Patienten mit histologisch nachgewiesenem Rektumadenom.....</i>	<i>33</i>
4.2.2	<i>Die Geschlechtsverteilung bei Patienten mit histologisch nachgewiesenem Rektumadenom .....</i>	<i>34</i>
4.2.3	<i>Höhenlokalisation der Rektumadenome ab der Anokutanlinie .....</i>	<i>34</i>
4.2.4	<i>Tumorlokalisation der Rektumadenome bezogen auf die Zirkumferenz des Rektums .....</i>	<i>35</i>
4.2.5	<i>Wachstumsmuster und Histopathologie der Rektumadenome.....</i>	<i>36</i>
4.2.6	<i>Dysplasiegrad der Adenome .....</i>	<i>37</i>
4.3	ÜBERSICHT ÜBER DIE MITTELS TEM IM BEOBACHTUNGSZEITRAUM BEHANDELTEN REKTUMKARZINOME/-KARZINOIDE .....	38
4.3.1	<i>Verteilung der verschiedenen malignen Rektumtumoren.....</i>	<i>38</i>
4.3.2	<i>Die Altersverteilung bei Patienten mit histopathologisch nachgewiesenem pT1-Rektumkarzinom. ....</i>	<i>39</i>

4.3.3	<i>Die Geschlechtsverteilung bei Patienten mit histopathologisch nachgewiesenem pT1-Rektumkarzinom.....</i>	<i>40</i>
4.3.4	<i>Höhenlokalisierung der pT1-Rektumkarzinome ab der Anokutanlinie.....</i>	<i>41</i>
4.3.5	<i>Tumorlokalisierung der pT1-Rektumkarzinome bezogen auf die Zirkumferenz des Rektums .....</i>	<i>41</i>
4.3.6	<i>Ergebnisse der endosonographischen Untersuchung bei Patienten mit einem pT1-Rektumkarzinom .....</i>	<i>42</i>
4.3.7	<i>Differenzierungsgrad (Grading) der pT1-Rektumkarzinome und Unterscheidung in low-risk und high-risk Karzinome .....</i>	<i>43</i>
4.3.8	<i>Postoperative Beurteilung der operativen Radikalität (R-Stadium) bei Patienten mit histopathologisch gesichertem pT1-Rektumkarzinom.....</i>	<i>44</i>
4.3.9	<i>Vergleich der präoperativen histopathologischen Diagnose mit dem endgültigen histopathologischen Befund bei Patienten mit einem pT1-Rektumkarzinom.....</i>	<i>44</i>
4.3.10	<i>Präoperativ angegebene Symptome/Beschwerden bei Patienten mit einem pT1-Rektumkarzinom..</i>	<i>44</i>
4.4	<b>INTRA- UND POSTOPERATIVE KOMPLIKATIONEN IM RAHMEN DER TEM .....</b>	<b>44</b>
4.4.1	<i>Intraoperative Komplikationen im Rahmen der TEM bei Patienten mit einem Rektumadenom.....</i>	<i>45</i>
4.4.2	<i>Intraoperative Komplikationen im Rahmen der TEM bei Patienten mit einem pT1-Rektumkarzinom .....</i>	<i>45</i>
4.4.3	<i>Postoperative Komplikationen im Rahmen der TEM bei Patienten mit einem Rektumadenom.....</i>	<i>46</i>
4.4.4	<i>Postoperative Komplikationen im Rahmen der TEM bei Patienten mit einem pT1-Rektumkarzinom . .....</i>	<i>46</i>
4.4.5	<i>Dauer des Krankenhausaufenthaltes bei Patienten mit einem pT1-Rektumkarzinom.....</i>	<i>47</i>
4.5	<b>LANGZEITVERLAUF UND REZIDIVE NACH TEM BEI PATIENTEN MIT EINEM PT1-REKTUMKARZINOM....</b>	<b>48</b>
4.5.1	<i>Nachsorge bei mittels TEM behandelnden Patienten mit einem pT1-Rektumkarzinom.....</i>	<i>48</i>
4.5.2	<i>Gegenüberstellung und weiterer Verlauf der Patienten mit low-risk und High-risk Karzinomen ...</i>	<i>48</i>
4.5.3	<i>Ergebnisse des Follow-Ups der mittels TEM behandelnden Patienten mit einem pT1-Rektumkarzinom .....</i>	<i>48</i>
4.5.4	<i>Gesamtüberleben der mittels TEM behandelnden Patienten mit einem pT1-Rektumkarzinom.....</i>	<i>48</i>
4.5.5	<i>Rezidivfreies Überleben der mittels TEM behandelnden Patienten mit einem pT1-Rektumkarzinom . .....</i>	<i>49</i>
<b>5</b>	<b>DISKUSSION .....</b>	<b>52</b>
<b>6</b>	<b>LITERATURVERZEICHNIS .....</b>	<b>68</b>
<b>7</b>	<b>TABELLEN UND ABBILDUNGEN.....</b>	<b>77</b>
<b>8</b>	<b>LEBENS LAUF .....</b>	<b>80</b>
<b>9</b>	<b>DANKSAGUNG .....</b>	<b>81</b>

## **1 Zusammenfassung**

In den letzten Jahrzehnten hat die Häufigkeit kolorektaler Karzinome weltweit zugenommen. Wenn man die jährliche Inzidenz der Erkrankung betrachtet, stellt sie heute den zweithäufigsten Tumor sowohl bei Männern als auch Frauen dar. Jährlich erkranken in Deutschland ca. 60.000 Menschen an einem kolorektalen Karzinom, die Hälfte der Erkrankten weisen ein Rektumkarzinom auf. Neben der medizinischen Problematik spiegelt diese Zahl auch die gesundheitspolitische und sozioökonomische Bedeutung der Erkrankung wider.

Bei der Pathogenese der Erkrankung spielt insbesondere die so genannte Adenom-Karzinom-Sequenz eine zentrale Rolle. Man geht heute davon aus, dass 90% der Karzinome aus einem gutartigen Tumor (Adenom) durch maligne Transformation entstehen. Aus diesem Grund kommt der Früherkennung des kolorektalen Karzinoms, aber auch der rechtzeitigen Entfernung von Adenomen eine zentrale Bedeutung zu. Mittels endoskopischer Polypektomie im Rahmen der Koloskopie/Rektoskopie kann eine Vielzahl der Adenome sicher entfernt werden. Mit zunehmender Größe des Adenoms oder bei breitbasigem Wachstum ist jedoch eine operative Entfernung indiziert.

Mit Hilfe entsprechender Diagnostik (Rektoskopie, Koloskopie, Endosonographie, radiologischer Bildgebung) ist mittlerweile eine frühzeitige Diagnose des Rektumkarzinoms im Rahmen entsprechender Vorsorgeprogramme sowie die exakte Bestimmung der Tumorausdehnung zum Zeitpunkt der Erstdiagnose möglich. Bei histologischem Nachweis eines Karzinoms erfolgte bislang in der Regel die onkologische chirurgische Therapie mittels radikaler Resektionsverfahren wie die der anterioren Resektion oder der abdominoperianalen Rektumexstirpation unter Entfernung des Lymphabflussgebietes. Allerdings sind diese Verfahren mit einer nicht zu unterschätzenden Morbidität und Mortalität verbunden. Aufgrund verbesserter Diagnostik und Ausweitung der Früherkennungsprogramme ist es in den letzten Jahren möglich geworden lokale operative Behandlungsmethoden zu etablieren, die bei ausreichender Radikalität eine Reduktion der Komplikationsraten bieten bei gleichzeitig nicht wesentlich erhöhtem Rezidivrisiko. Diese Verfahren kommen sowohl bei der Resektion großer Adenome, als auch bei so genannten low-risk pT1-Karzinomen sowie beim multimorbiden Patienten, der für eine Laparotomie nicht in Frage kommt, zum Einsatz.

---

In den letzten zwei Jahrzehnten hat sich die transanale endoskopische Mikrochirurgie (TEM) als Methode der Wahl etabliert.

Die TEM, 1983 durch Buess et al. entwickelt, ist eine Operationstechnik, die minimal-invasiv die Abtragung auch hochsitzender Adenome und Rektumkarzinome im Stadium pT1 ermöglicht, wobei der Einsatz bisher auf so genannte low-risk pT1-Karzinome (pT1, G1/G2, L0, R0-Resektion aufgrund der Lage und eines Durchmessers < 3cm möglich) beschränkt ist. Aufgrund des geringen Metastasierungsrisikos (3%) dieser Karzinome ist ein Belassen des regionären Lymphabflussgebietes gerechtfertigt. Dieses Verfahren zeichnet sich durch reduzierte Komplikationsraten und geringere Patientenbelastung aufgrund weitgehender Schmerzfreiheit und frühzeitiger Mobilisation aus.

Im Rahmen der vorliegenden Dissertation wurden retrospektiv die Ergebnisse und Erfahrungen von 281 Patienten die mittels transanaler endoskopischer Mikrochirurgie an der Klinik für Allgemeine Chirurgie, Viszeral-, Gefäß- und Kinderchirurgie des Universitätsklinikums des Saarlandes operiert wurden, zusammengetragen und mit entsprechenden Kollektiven aus der Literatur verglichen.

Nach Auswertung der Ergebnisse kann festgehalten werden, dass die transanale endoskopische Mikrochirurgie ein sicheres operatives Vorgehen bei Rektumadenomen und so genannten low-risk pT1- Rektumkarzinomen darstellt. Bei im Vergleich zu radikalen chirurgischen Vorgehen identischen Langzeitergebnissen, was die Rezidivhäufigkeit angeht, ergibt sich eine deutlich geringere Patientenbelastung im Hinblick auf postoperative Schmerzen, Komplikationsraten und Liegezeiten. Für fortgeschrittenere Tumorstadien inkl. der high-risk (pT1) Karzinome ergibt sich aktuell weiterhin keine Indikation.

---

## 1 Summary

### **Transanal endoscopic microsurgery (TEM)**

**- a minimal invasive procedure for the therapy of rectal adenomas and early rectal cancer -**

Worldwide the incidence of colorectal carcinoma (CRC) has increased during the last decades and it is today the second most common cancer in men and women. 60.000 people come down with CRC per year in Germany and half of them present with rectal cancer. Apart from medical aspects, this number reflects the socio-economic relevance of this issue and the impact on health care politics.

The adenoma-carcinoma sequence plays a central role in the pathogenesis of CRC, and it is suspected that 90% of all carcinomas develop from adenomas by malignant transformation. Therefore, early detection of CRC and removal of adenomas by polypectomy is of crucial significance. Indeed, most of colorectal adenomas can be removed securely by polypectomy during colonoscopy. However, removal by surgery is indicated with increasing size of these lesions or in adenomas which grow in a carpet-like fashion.

Today an early detection within surveillance programs and an accurate staging of CRC at the time of diagnosis is possible via colonoscopy, endosonography and radiological approaches. After histological confirmation, radical surgical approaches such as anterior resection or abdomino-perineal rectum extirpation were the treatment of choice during the last decades. However, these procedures are associated with significant morbidity and mortality. Due to better diagnostics and expansion of surveillance programs, it was possible to establish microsurgical procedures during the last years, which offer a combination of reduced peri-operative complications and sufficient radicalism. These procedures are used both in patients with large rectal adenomas/low-risk carcinomas and in multimorbid patients, not suitable for radical surgical approaches. Transanal endoscopic microsurgery (TEM) has been established as the treatment of choice for these patients during the last two decades. This procedure was initially developed in 1983 by Buess et. al and allows the removal of adenomas and low-risk carcinomas also located in the upper rectum.

---



Rectal carcinomas termed as low-risk pT1-carcinomas (pT1, differentiation G1/G2, R0 resection possible due to location and size < 3 cm) exhibit a low risk for metastasis (3%). Therefore, it is justified not to perform lymphadenectomy. TEM exhibits a low rate of peri-operative complications and a low burden for patients due to reduced post-operative pain and the possibility of early mobilisation.

The aim of this medical thesis was the retrospective analysis of 281 patients who underwent TEM for rectal adenomas and carcinomas in the Department of General, Visceral, Vascular and Pediatric Surgery in the University Hospital from the University of Saarland in Germany and the comparison of the results with data from historical collectives from the literature.

In consideration of our results, TEM is a safe surgical procedure in patients with rectal adenomas and low-risk pT1-carcinomas. Rate of recurrence and overall survival is comparable to patients undergoing radical surgical approaches. Operative burden is reduced in terms of postoperative pain, peri-operative complications and length of hospital stay. However, there is no indication for TEM in patients with rectal carcinomas in advanced stages including high risk pT1-carcinomas.

---

## 2 Einleitung

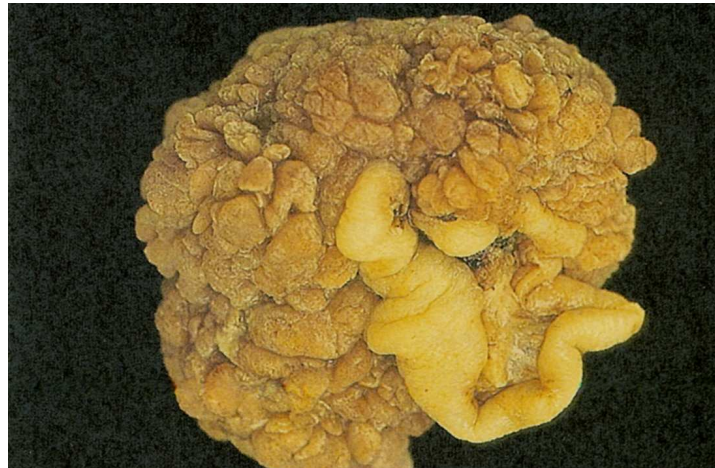### 2.1 Das Rektumkarzinom - Inzidenz und Entstehung

Das kolorektale Karzinom zählt zu den häufigsten malignen Tumoren des Menschen. Betrachtet man seine Inzidenz liegt es heute weltweit an zweiter Stelle der Tumorerkrankungen, bei Männern nach dem Prostatakarzinom, bei Frauen nach dem Mammakarzinom. Es wird davon ausgegangen, dass in der Bundesrepublik Deutschland jährlich etwa 60.000 Menschen an einem kolorektalen Karzinom erkranken, wobei die Hälfte von ihnen bereits im gleichen Jahr an den Krankheitsfolgen verstirbt (Krebs in Deutschland, Robert-Koch Institut). Bei knapp 55% der kolorektalen Karzinome handelt es sich um Karzinome des Rektums (KREIS et al., 2006). Die Inzidenz des Rektumkarzinoms liegt in Deutschland bei etwa 25 Neuerkrankungen pro 100.000 Einwohner pro Jahr, was jährlich ca. 29.000 Neuerkrankungen entspricht. Männer sind etwas häufiger als Frauen betroffen (Geschlechtsverhältnis 60:40) (Statistisches Bundesamt Deutschland).

Ein tieferes Verständnis der Pathomechanismen des kolorektalen Karzinoms hat in den letzten Jahrzehnten zu verbesserten präventiven Strategien, entsprechenden Früherkennungsprogrammen mit dem Resultat steigender Inzidenz früher Tumorstadien und verbesserten onkologisch-chirurgischen Behandlungsoptionen geführt. Die molekulare Pathogenese des kolorektalen Karzinoms ist in den letzten Jahrzehnten hinreichend definiert worden. So spielen neben exogenen Faktoren (Umwelteinflüsse, Ernährungsgewohnheiten) insbesondere Veränderungen auf molekulargenetischer Ebene eine entscheidende Rolle. Man weiß heute, dass das kolorektale Adenom die Vorstufe des Karzinoms ist (Adenom-Karzinom-Sequenz) (JACKMAN et al., 1951). Beim Adenom handelt es sich um eine benigne Neoplasie des Drüsenepithels mit Atypien verschiedenen Grades, wobei es als gutartige Veränderung langsam und expansiv verdrängend wächst, eine Kapsel besitzt und ausgereifte Gewebseigenschaften aufweist, die dem Ursprungsgewebe recht ähnlich sind. Adenome werden anhand ihres Wachstumsmusters und ihrer Histopathologie in unterschiedliche Gruppen eingeteilt. Die größte Gruppe stellen mit einer Häufigkeit von etwa 50% die tubulovillösen Adenome dar, welche sowohl tubuläre (mit Epithel ausgekleidete Kanäle) als auch villöse (finger- oder zottenartige Stromaauffaltungen, welche von einem schleimbil-

---

denden, basophilen, häufig pseudostratifizierten Epithel bedeckt werden) Anteile besitzen. Ebenso häufig sind die tubulären Adenome, die sowohl gestielt sein können als auch breitbasig wachsen (OTTO, 1997).

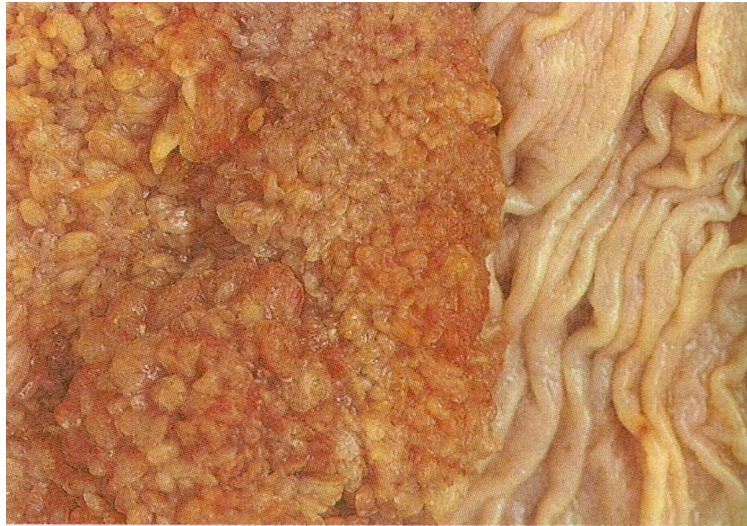

**Abbildung 1:** Tubuläres Adenom (BÖCKER et al., 1997)

Seltener (<10%) sind ausschließlich villöse Adenome, die überwiegend breitbasig wachsen und größer als tubuläre Adenome sind (OTTO, 1997). Neben der Einteilung nach dem Wachstumsmuster werden Adenome je nach Dysplasiegrad (leicht-, mittel-, schwergradig) eingeteilt.

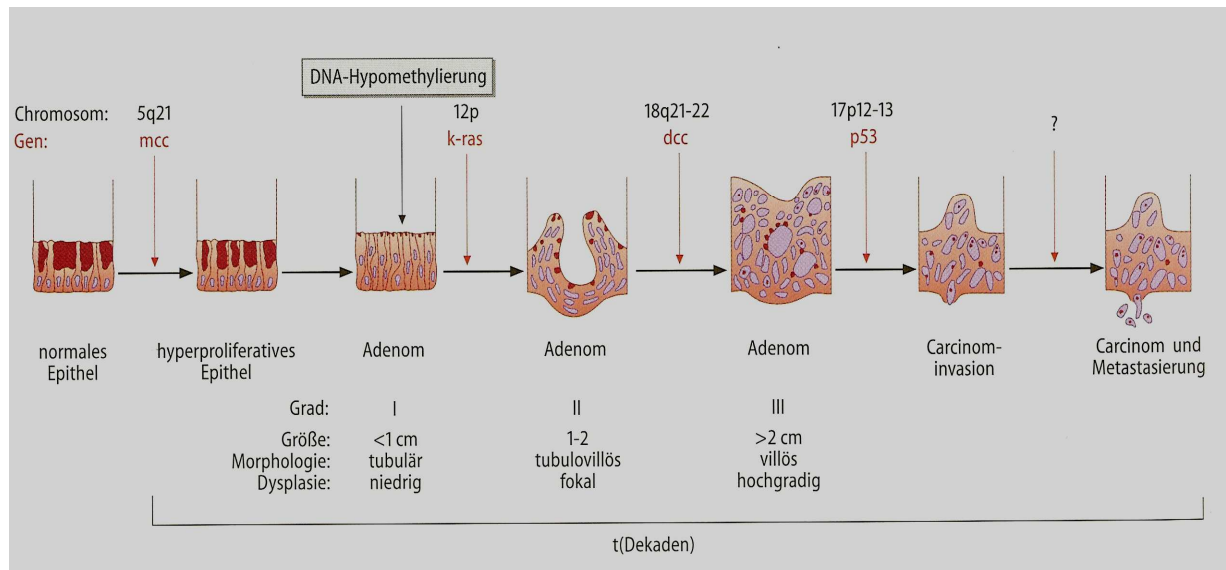
Seit 2000 gibt es eine erweiterte WHO Klassifikation der Adenome. Man unterscheidet hier zwischen geringgradiger glandulärer intraepithelialer Neoplasie (Synonym Adenom mit niedriggradigen und mittelgradigen Dysplasien, nicht invasive geringgradige Neoplasie) und hochgradiger glandulärer intraepithelialer Neoplasie (Synonym: Adenom mit hochgradigen Dysplasien, fokale oberflächliche carcinomatöse Entartung, nicht invasives Carcinom, Carcinoma in situ, TIS, nicht invasive hochgradige Neoplasie).

An dieser Stelle ist es sinnvoll den Begriff des Polypen zu definieren. Hierbei handelt es sich um einen rein deskriptiven Begriff, der einen sich makroskopisch über das Schleimhautniveau vorwölbenden Befund beschreibt. Die WHO klassifiziert Polypen in neoplastisch und nicht-neoplastisch, wobei das Adenom und Karzinom zu den neoplastischen Polypen gezählt werden (SCHÖLMERICH et al., 2001a).



**Abbildung 2:** Villöses Adenom (BÖCKER et al., 1997)

Man weiß heute, dass die Entstehung des kolorektalen Karzinoms als so genannter genetic multistep process (genetischer Mehrschrittprozess) (BOLAND, 1993) abläuft, wobei die einzelnen Schritte der Karzinomentstehung, also die Entwicklung von normalem Darmgewebe über die Hyperplasie, die Dysplasie, das Adenom bis hin zum invasiven Karzinom bereits 1975 von Muto et al. beschrieben wurden (MUTO et al., 1975). Mittlerweile ist die so genannte Adenom-Karzinom-Sequenz auch auf molekulargenetischer Ebene definiert: Die Arbeiten von Vogelstein und Kinzler (VOGELSTEIN et al., 1993) beschreiben das Zeitintervall der Entwicklung von normaler kolorektaler Schleimhaut zum invasiven Karzinom, wobei den einzelnen Stadien der malignen Transformation charakteristische Mutationen in bestimmten Genorten (APC, mcc, k-ras, dcc, p53) zugeordnet werden konnten.



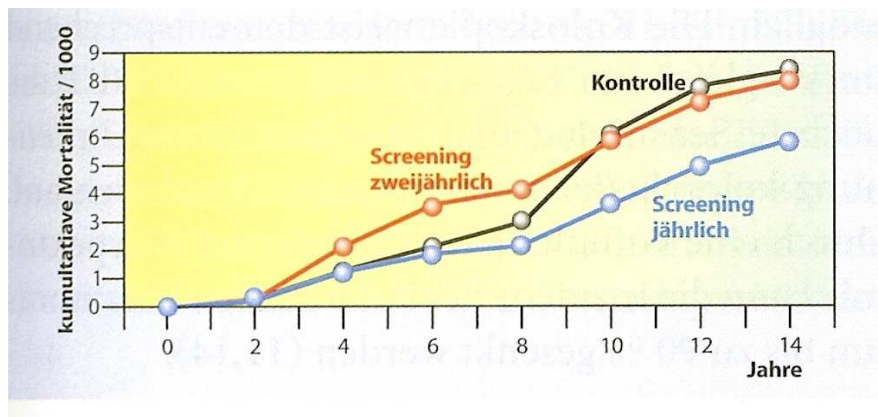
**Abbildung 3:** Adenom-Karzinom-Sequenz des kolorektalen Karzinoms modifiziert nach (PETRIDES, 1997).

Als unabhängige Risikofaktoren für die maligne Transformation innerhalb dieser Sequenz gelten insbesondere die Adenomgröße (Entartungstendenz bei einer Größe von 1 cm: 0-5%, bei 4 cm bereits 75%) aber auch der Anteil der villösen Komponente (KONISHI et al., 1982), sowie die Wachstumsform (breitbasig) und der Grad der Dysplasie. Aus den obigen Ausführungen ergibt sich die Indikation für die komplette Polypektomie eines jeden Kolonpolypen der größer als 5 mm ist (SCHÖLMERICH et al., 2001a).

## 2.2 Früherkennungsmaßnahmen und Prophylaxe

Entscheidend für die Prognose einer Tumorerkrankung sind die Ausdehnung des Primärtumors und das damit einhergehende Risiko einer lymphogenen Metastasierung bzw. des Auftretens von Fernmetastasen. Basierend auf der Adenom-Karzinom Sequenz ist die Entwicklung eines Adenoms zu einem invasiven Karzinom ein Prozess, der schätzungsweise 10-15 Jahre dauert (MUTO et al., 1975). Da erst große Tumoren klinische Symptome wie Schmerzen, Stuhlunregelmäßigkeiten (paradoxe Diarrhoen), perianaler Blutabgang, Anämie oder Zeichen der mechanischen Obstruktion (Ileus) aufweisen, ist eine rein symptomorientierte Überwachung als ineffektiv einzustufen (PANZUTO et al., 2003). Ebenso ist die Stuhluntersuchung auf okkultes Blut (FOBT) als alleinige Screeningmethode ungeeignet, da auch der rektale Blutabgang erst im fortgeschrittenen Stadium der Erkrankung auftritt. Nichtsdestotrotz konnte die Mortali-

tät des kolorektalen Karzinoms durch dieses einfach zu handhabende Verfahren um bis zu 25% gesenkt werden konnte (Abb. 4).



**Abbildung 4:** Signifikanter Überlebensvorteil der Patienten mit regelmäßigem, jährlichem FOBT-Screening (MANDEL et al., 1993) NEJM)

Laut den Leitlinien der Deutschen Gesellschaft für Verdauungs- und Stoffwechselerkrankungen werden daher heute drei Maßnahmen zur Früherkennung des Rektumkarzinoms empfohlen. Neben der jährlichen Stuhluntersuchung auf okkultes Blut, sind die Sigmoidoskopie (alle 5 Jahre ab dem 50 LJ.) bzw. die hohe Koloskopie (alle 10 Jahre ab dem 55 LJ.) mittlerweile in die Vorsorgeprogramme mit aufgenommen worden, da durch ihren Einsatz und den damit verbundenen therapeutischen Möglichkeiten (Polypektomie, Histologiegewinnung, Blutstillung, Stenteinlage bzw. Stenosedilatation) vorliegende Karzinom in einem frühen und damit prognostisch günstigen Stadium diagnostiziert werden kann (SCHÖLMERICH et al., 2001b). Bereits die Abtragung kleiner, singulärer Polypen führt im Vergleich zur Normalbevölkerung zu einem bis zu 90% verminderten Risiko, ein kolorektales Karzinom zu entwickeln (WINAWER et al., 1997). Tabelle 1 zeigt einen Überblick über die aktuell empfohlenen Vorsorgemaßnahmen in Abhängigkeit verschiedener Risikoprofile. Neben diesen Maßnahmen der Sekundärprävention ist in den letzten Jahren konsequent auf die notwendige Änderung der Ernährungsgewohnheiten (ballaststoffreich, fleisch- und fettarm, Reduktion des Übergewichts sowie des Nikotin- und Alkoholkonsum) hingewiesen worden.

Patientengruppe	Screening
Asymptomatische Bevölkerung	Ab 50. Lebensjahr jährlich FOBT + alle 5 Jahre Sigmoidoskopie. Alternative: ab 55. Lebensjahr alle 10 Jahre Koloskopie (bis zum 75. Lebensjahr)
Familiäre Belastung (Karzinom)	Koloskopie 10 Jahre vor Alter des Indexpatienten bei Karzinomdiagnose, Wiederholung alle 10 Jahre <ul style="list-style-type: none"> <li>- Indexpatient &lt;60 Jahre: Koloskopie spätestens ab 40 Jahre</li> <li>- Indexpatient &gt;60 Jahre: Koloskopie spätestens ab 50 Jahre</li> </ul>
Familiäre Belastung (Adenom)	Verwandte 1. Grades: Indexpatient <60 Jahre: <ul style="list-style-type: none"> <li>- Koloskopie ab 40 Jahre</li> <li>- Wiederholung alle 10 Jahre</li> </ul>
HNPCC	Ab 25. Lebensjahr jährliche Koloskopie, molekulargenetische Diagnostik
FAP	Humangenetische Beratung 10. Lebensjahr und molekulargenetische Untersuchung, bei Trägerschaft jährliche Rektosigmoidoskopie und Koloskopie, bei Adenomdiagnose prophylaktische Proktokolektomie ?
Attenuierte FAP	Koloskopie, optimaler Zeitpunkt unklar, im Zweifel Vorgehen wie bei klassischer FAP
Colitis ulcerosa	Pancolitis >8 Jahre bestehend oder linksseitige Kolitis >15 Jahre bestehend: <ul style="list-style-type: none"> <li>- Koloskopie mit Stufenbiopsie in ersten beiden Jahren jährlich</li> <li>- danach alle 2 Jahre, Proktokolektomie bei Dysplasienachweis</li> </ul>
Morbus Crohn	Keine generelle endoskopische Überwachung empfohlen
Hamartomatöse	Überwachungsstrategie individuell, Zusammenarbeit mit Zentrum

**Tabelle 1:** Zeitpunkt und Intervalle der Screeningverfahren modifiziert nach (SCHÖLMERICH et al., 2001b).

## 2.3 Diagnostik und Staging des Rektumkarzinoms

### 2.3.1 Tumorklassifikation des Rektumkarzinoms

Für die klinische Stadieneinteilung kolorektaler Karzinome wird in Deutschland und in den USA die von Beart et al. (1978) und Wood et al. (1979) eingeführte TNM-Klassifikation verwendet (Tabelle 2). Sie erfasst durch verschiedene Komponenten sowohl die Invasionstiefe des Tumors (pT), den Status der regionären Lymphknoten (pN) als auch das Vorhandensein von Fernmetastasen (pM). Ein Ort von Metastasen erster Ordnung ist, entsprechend dem venösen Abfluss über das Pfortadersystem, die Leber, zweithäufigster Metastasierungsort ist die Lunge. Beim tiefen Rektumkarzinom kommt es, bedingt durch die venöse Drainage über Beckenvenen und paravertebrale Venen auch primär zur Lungenmetastasierung. Weitere Absiedlungsorte sind Skelett, Nebennieren und Gehirn. Eine Sonderform des Primärtumors stellt das so genannte

Carcinoma in situ (Tis) dar, welches zwar infiltrativ wächst, bei erhaltener Basalmembran jedoch keine Lymphknotenmetastasierung aufweist.

### T-Primärtumor

<b>pTX</b>	Primärtumor kann nicht beurteilt werden
<b>pT0</b>	kein Anhalt für Primärtumor
<b>pTis</b>	Carcinoma in situ: intraepithelial oder Infiltration der Lamina propria
<b>pT1</b>	Tumor infiltrierte Submukosa
<b>pT2</b>	Tumor infiltrierte Muscularis propria
<b>pT3</b>	Tumor infiltrierte durch die Muscularis propria in die Subserosa oder in nicht peritonealisiertes perikolisches oder perirektales Gewebe
<b>pT4</b>	Tumor infiltrierte direkt in andere Organe oder Strukturen und/oder perforierte das viszerale Peritoneum

### N-Lymphknotenstatus

<b>pNX</b>	regionäre Lymphknoten können nicht beurteilt werden
<b>pN0</b>	keine regionären Lymphknotenmetastasen
<b>pN1</b>	Metastasen in 1-3 regionären Lymphknoten
<b>pN2</b>	Metastasen in 4 oder mehr regionären Lymphknoten
<b>pN3</b>	Metastasen entlang eines benachbarten Gefäßstammes

### M-Fernmetastasen

<b>pMX</b>	das Vorliegen von Fernmetastasen kann nicht beurteilt werden
<b>pM0</b>	keine Fernmetastasen
<b>pM1</b>	Fernmetastasen

**Tabelle 2:** TNM/pTNM-Klassifikation des kolorektalen Karzinoms 2004



### 2.3.2 Histopathologisches Grading

Ein weiteres für Prognose und Therapie entscheidendes Beurteilungskriterium ist der histopathologische Differenzierungsgrad (Grading 1 bis 4) (Tabelle 3), wobei gering differenzierte Tumoren (G3/G4) mit einer erhöhten Wachstumsgeschwindigkeit und Malignität bei gleichzeitig erhöhter Strahlenempfindlichkeit vergesellschaftet sind (SCHÖLMERICH et al., 2001b).

GX	Differenzierungsgrad kann nicht bestimmt werden
G1	gut differenziert
G2	mäßig differenziert
G3	schlecht differenziert
G4	undifferenziert

**Tabelle 3:** Spiessl et al. Leitfaden zur TNM Klassifikation maligner Tumoren

Die Beantwortung der Fragen nach lokaler Tumorausbreitung, Differenzierung und Operabilität des Prozesses sind von zentraler Bedeutung, da nur durch ein exaktes präoperatives Staging dem Patienten das bestmögliche Therapiekonzept angeboten werden kann, wobei im günstigsten Falle die im nachfolgenden genannten Untersuchungen vom gleichen Untersucher durchgeführt werden.

### 2.3.3 Digital-rektale Untersuchung

Neben der Anamnese, einer allgemeinen körperlichen Untersuchung, Fragen nach familiärer Belastung und nach B-Symptomen gehört die digital-rektale Untersuchung zum Basisprogramm des Tumorstagings. Bei der digital-rektalen Untersuchung wird insbesondere das Ausmaß der Wandinfiltration nach der Klassifikation von Mason (MASON, 1976) vorgenommen (Tabelle 4). Gleichzeitig dient diese visuelle und palpatorische Untersuchung zur Testung der Sphinkterfunktion (Kneifdruck).

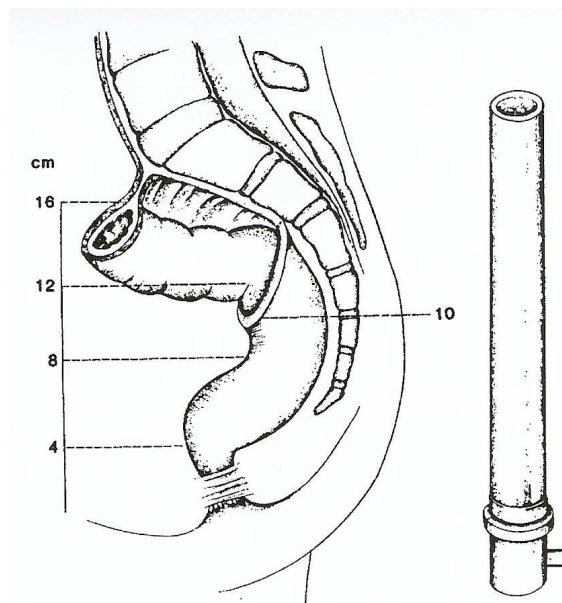
Mason I	Tumor mit der Mukosa verschieblich
Mason II	Tumor mit der Darmwand verschieblich
Mason III	Tumorverschieblichkeit eingeschränkt, Teilfixierung
Mason IV	Tumor und Rektumwand fixiert
Mason V	Disseminierte Erkrankung, Fernmetastasen

**Tabelle 4:** Mason-Klassifikation zur Verschieblichkeit des Rektumkarzinoms im Rahmen der digital-rektalen Untersuchung

### 2.3.4 Rektoskopie und bioptische Sicherung

Bei der Rektoskopie handelt es sich um eine endoskopische Untersuchung des Rektums bei der mit einem starren Endoskop die Höhenlokalisierung des Rektumtumors ( $\leq 16$  cm von der Anokutanlinie) festgelegt bzw. eine Histologie gewonnen werden kann. So werden Adenome und Karzinome aufgrund ihrer Entfernung zur Anokutanlinie unter Berücksichtigung einer Anuslänge von 3 cm in drei Drittel unterteilt (Abb. 5). Um die Dignität des Tumors bereits präoperativ zu sichern, sollten entsprechende Biopsien des tumorverdächtigen Gewebes durchgeführt werden. Hierbei ist anzumerken, dass es insbesondere bei großen Adenomen oft zu einem lediglich fokalen Karzinombefall kommt, der dem bioptischen Nachweis entgehen kann (KREIS et al., 2006).

Unteres Rektumdrittel	4-7 cm
Mittleres Rektumdrittel	8-11 cm
Oberes Rektumdrittel	12-16 cm



**Abbildung 5:** Klassifikation des Rektumkarzinoms nach der Höhenlokalisierung im Rahmen der Rektoskopie (KREIS et al., 2006).

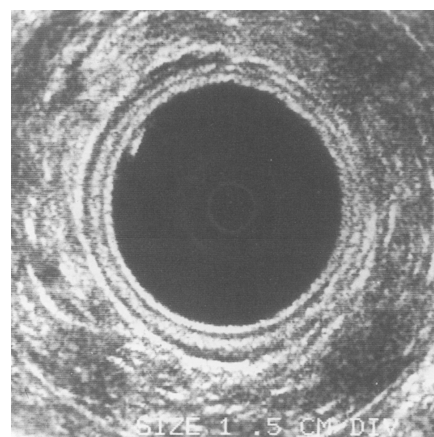
### 2.3.5 Endosonographie zur Bestimmung der Infiltrationstiefe

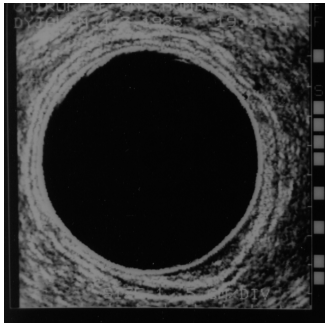
Zur prätherapeutischen Einschätzung der Rektumwandinfiltration (uT-Status) durch den Tumor und der Beurteilung eines lokoregionären Lymphknotenbefalls (uN-Status) ist die rektale Endosonographie die Methode der Wahl. Diese 1984 von Feifel et al.

entwickelte Methode (FEIFEL et al., 1985) ermöglicht die reproduzierbare Darstellung des Tumors, seiner Infiltrationstiefe, seinen Bezug zu den umgebenden Organen als auch die der regionären Lymphknoten mittels hochfrequentem Ultraschall (7,5 – 20 MHz) (Abb. 6). Mit ihrer Hilfe gelingt es in ca. 90% der Fälle, die Tumordinvasionstiefe bereits präoperativ zu bestimmen (GLASER et al., 1993), was für die Therapieplanung (lokale Resektion vs. radikal chirurgisches Vorgehen) von entscheidender Bedeutung ist (KIPFMULLER et al., 1993). Problematisch und nicht zufrieden stellend allerdings sind die Ergebnisse des EUS bezüglich der Erfassung des Lymphknotenstatus.

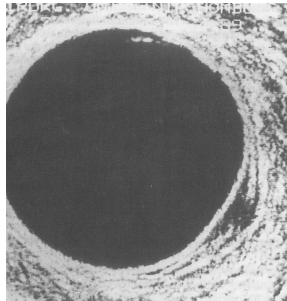
So kann die lokoregionäre, lymphnodale Metastasierung lediglich mit einer Sensitivität von 60-70% prognostiziert werden (CHEN et al., 2002; HUNERBEIN et al., 2004; LIERSCH et al., 2003).

uT0-uT1	Tumor auf Mukosa und Submucosa beschränkt
uT2	Tumor infiltriert die Muskularis propria
uT3	Tumor penetriert das pararektale Gewebe
uT4	Infiltration von Nachbarorganen

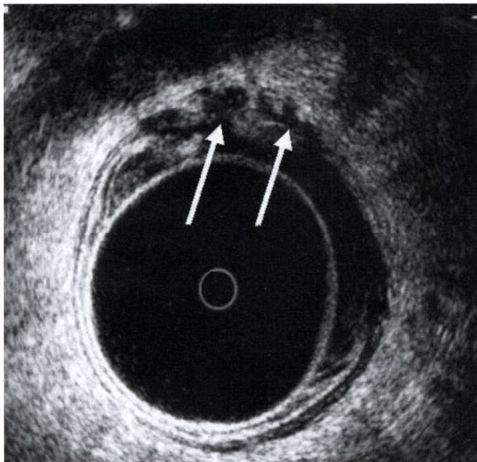




uT1-Tumor

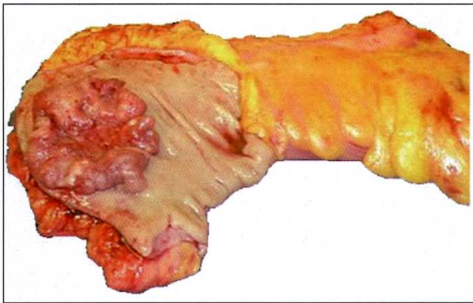


uT2-Tumor

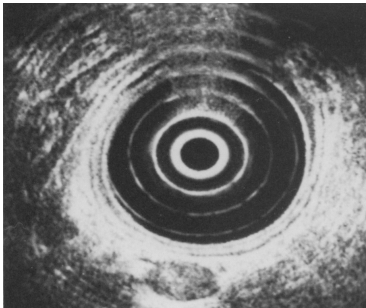


a

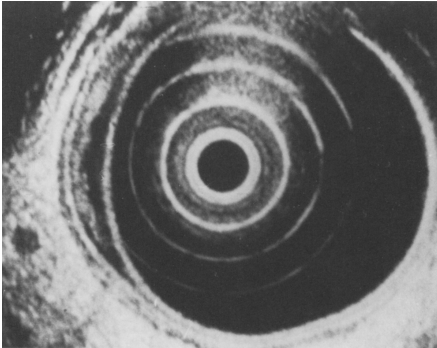
uT3 Tumor



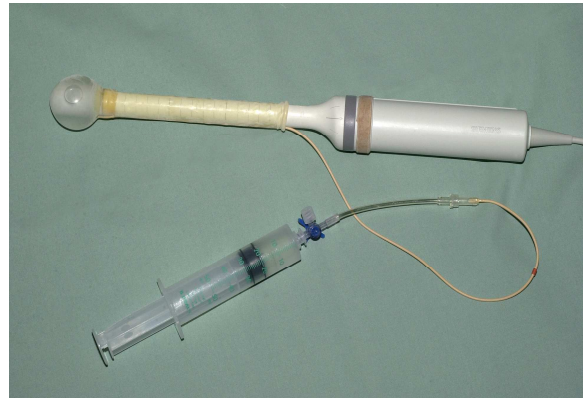
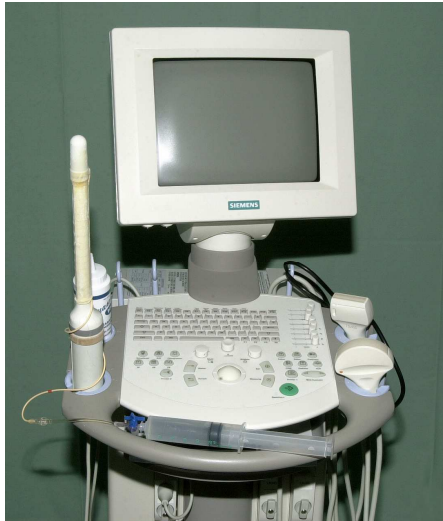b



Entzündlicher Lymphknoten mit gemischter Echogenität



V.a. Lymphknotenmetastase, echoarmer Lymphknoten



**Abbildung 6:** Endosonographische Beurteilung und Stadieneinteilung des Rektumkarzinoms und Rektumadenoms sowie der Lymphknoten

### 2.3.6 Weiterführende Diagnostik

Bei fortgeschrittenen Tumoren ist eine kontrastmittelgestützte Computertomographie des Beckens zur Beurteilung des Befalls von Nachbarorganen indiziert. Zum Ausschluss von Fernmetastasen ist eine Röntgenuntersuchung des Thorax, eine Abdomensonographie und ggf. eine abdominelle Computertomographie zur Beurteilung der Leber sowie der parailiakalen/paraaortalen Lymphknoten erforderlich. Eine komplette hohe Koloskopie sollte zum Ausschluss synchroner Tumoren (bis zu 5%) erfolgen. Die CEA - und CA 19-9 - Tumorwerte sind ein unabhängiger Prognosefaktor und sollte im Rahmen des Routinelabors (Blutbild, Leberwerte, BSG) präoperativ bestimmt werden.

In Abhängigkeit der im Rahmen der oben angegebenen Untersuchungen erhobenen Befunde ergibt sich ein differenzierter Behandlungsalgorithmus (Abb. 7). Einschränkend sei gesagt, dass im Rahmen dieser Dissertation nicht auf die Behandlung fortgeschrittenerer Tumoren und die damit verbundenen Möglichkeiten einer (neo-) adjuvanten Radio-/Chemotherapie eingegangen wird.

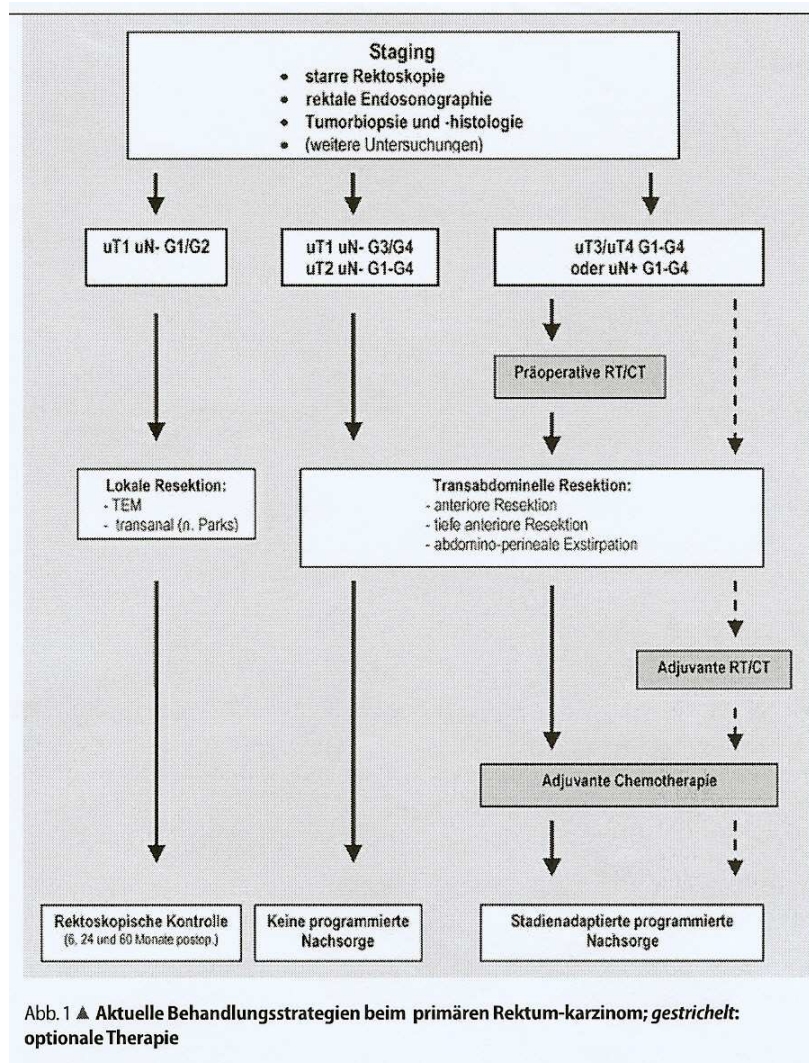


Abbildung 7: Behandlungsalgorithmus des primären Rektumkarzinoms (LIERSCH et al., 2005)

## 2.4 Behandlung von Rektumtumoren

### 2.4.1 Behandlung von Rektumtumoren mittels endoskopischer Verfahren

50% der Darmpolypen kommen im Rektum vor und aufgrund ihrer malignen Potenz besteht bei Adenomen, größer als 5 mm, die im Rahmen einer Screeninguntersuchung entdeckt werden, die Indikation zur Durchführung einer kompletten Polypektomie (Schlinge). Adenome mit einer Größe kleiner als 5 mm werden lediglich biopsiert (Zange), da sie bei der Polypektomie verkochen würden und eine histologische Beurteilung nicht mehr möglich wäre. Bei größeren (> 3 cm, in manchen Publikationen

auch schon ab 2 cm) oder sehr breitbasig wachsenden Adenomen sind der endoskopischen Abtragung Grenzen gesetzt und eine chirurgischen Abtragung ist indiziert. Die Verfahren entsprechen denen der chirurgischen Therapie des Rektumkarzinoms und werden daher dort erläutert.

Die rein endoskopische Behandlung von Rektumkarzinomen muss sehr differenziert betrachtet werden. Lediglich pT1-Karzinome, die im Gesunden (karzinomfreie Polypenbasis) entfernt werden können, ein Grading der Stufe G1/G2 sowie eine fehlende Lymphgefäßinfiltration (L0) aufweisen, können ausschließlich endoskopisch behandelt bzw. lokal reseziert werden, da Lymphknotenmetastasen bei diesen so genannten low-risk Karzinomen nur in bis zu 5% der Fälle zu erwarten sind (HERMANEK et al., 1986; SALM et al., 1994). Allerdings steigt die Wahrscheinlichkeit mit zunehmender Entdifferenzierung (G3/G4, high-risk Karzinome) bereits auf bis zu 12 % an (HERMANEK et al., 1986). High-risk Karzinome (ab pT1, G3/G4, und/oder L1) bedürfen daher einer radikal chirurgischen Therapie.

## **2.4.2 Behandlung von Rektumtumoren mittels chirurgischer Verfahren**

### **2.4.2.1 Radikal chirurgische Therapie des Rektumkarzinoms**

Nach histologischer Sicherung eines Rektumkarzinoms sind die Aussagen des Pathologen zum Differenzierungsgrad, zur Entfernung im Gesunden sowie zur Lymphgefäßinvasion von entscheidender Bedeutung. Lediglich bei low-risk Karzinomen (pT1, G1/G2, L0) kann eines der im weiteren Verlauf dargestellten lokalen Resektionsverfahren angewendet werden, bei high-risk Karzinomen muss aufgrund des höheren Risikos für Lymphknotenmetastasen bzw. der anzunehmenden bereits bestehenden Lymphknotenmetastasierung eine offene onkologische radikal chirurgische Resektion erfolgen.

Die Behandlung von Rektumtumoren ist für den Chirurgen in vielerlei Hinsicht eine Herausforderung. Bei der Vorgehensweise zur chirurgischen kurativen Therapie sind sowohl Tumorlokalisation, Tiefeninfiltration, Befall von Lymphknoten, Sphinkterfunktion aber auch die Komorbidität des Patienten entscheidend. Von Seiten der Zielsetzungen steht an erster Stelle die Kuration, das heißt die lokale Tumorkontrolle unter Vermeidung eines Rezidivs bzw. der Verhinderung einer systemischen Verbreitung.

---

Darüber hinaus stellen der Erhalt der Kontinenz, die Wiederherstellung der Darmkontinuität sowie die Bewahrung der Sexual- und Blasenfunktion durch Schonung der Nervenstrukturen im Becken für die Lebensqualität des Patienten wichtige Ziele dar. Als so genannte radikale chirurgische Verfahren stehen zum einen die (tiefe) anteriore Rektumresektion als Kontinuitätserhaltendes Verfahren und die abdominoperineale Rektumexstirpation (bei Sphinkterinfiltration) zur Auswahl. Beide Verfahren beinhalten die R0-Resektion (kein Residualtumor) des Tumors samt partieller (PME) bzw. kompletter Entfernung (TME) des Mesorektums. Die Entfernung des regionären Lymphabflussgebietes geschieht hierbei in Abhängigkeit von der Primärtumorlokalisation, bei Tumoren des mittleren und unteren Rektumdrittels wird eine TME durchgeführt, bei Tumoren des oberen Rektumdrittels lediglich eine PME.

#### **2.4.2.2 Lokale Operationsverfahren von Rektumtumoren**

Aufgrund der Invasivität und der damit verbundenen Komplikationsraten der radikal chirurgischen Verfahren wurden Alternativen zur Behandlung von lokal begrenzten Rektumtumoren in Form lokaler Resektionsmethoden entwickelt. Schon vor über 150 Jahren wurde die lokale Exzision von Rektumtumoren erstmalig beschrieben, jedoch hat sie erst in den letzten 5-10 Jahren einen allgemein akzeptierten Stellenwert in der onkologischen Behandlung von Rektumtumoren erhalten (AMBACHER et al., 1999; BLEDAY, 1997; PATY et al., 2002; SENGUPTA et al., 2001; STEELE et al., 1996).

##### **2.4.2.2.1 Rectotomia posterior (Kraske, 1886)**

Eine der ersten Methoden war das Verfahren nach Kraske, das einen parasakralen (posterioren) Zugangsweg zum Rektum darstellt, der es ermöglichte hoch sitzende Rektumtumore und Tumore im mittleren Drittel zu entfernen. Der Patient wurde hierbei in Knie-Ellenbogen Position gelagert. Der M. gluteus maximus wurde parasakral abgelöst und der Tumor nach Mobilisation des Rektums entfernt (KRASKE et al., 1989).

---



#### **2.4.2.2.2 Transsphinkteres Verfahren (MASON, 1974).**

Mason empfahl für Tumoren des unteren und mittleren Rektumdrittels einen transsphinkteren Zugangsweg. Der M. sphincter ani internus und externus wird hierbei gespalten und nach Entfernung des Tumors wieder schichtweise verschlossen (MASON, 1974).

#### **2.4.2.2.3 Lokale transanale Exzision (Parks, 1970)**

Als Alternative besteht die Möglichkeit einer transanal Abtragung des Rektumtumors. Es erfolgt eine manuelle Sphinkterdehnung danach das Einbringen des so genannten Parkspreizer, der die Integrität des Beckenbodens und des Schließmuskel erhält. Um eine weitgehende Relaxation zu gewährleisten, wird die Methode in Spinal- oder Allgemeinanästhesie durchgeführt. Nach Einsetzen des Spreizers wird der Tumor durch Rotation oder mit Hilfe von Retraktoren eingestellt. Um Blutungen vorzubeugen, und um den Tumor von der Mukosa abzuheben, wird in die Submukosa eine Ornithin-Vasopressin Kochsalzlösung injiziert. Durch die Unterspritzung kann die Mukosa soweit von der Muskularis propria abgehoben werden, dass man in die Submukosa eindringen kann. Diese wird dann mit einem Sicherheitsabstand von 5-10 mm zum Tumor inzidiert (PARKS, 1970). Dieses Vorgehen eignet sich lediglich zur Entfernung von Adenomen, bei malignen Tumoren ist eine Vollwandexzision erforderlich.

Erreichbar sind Tumore des unteren bis maximal mittleren Drittels.

Aufgrund hoher Komplikationsraten bei den posterioren Verfahren und unbefriedigenden Rezidivraten beim transanal Zugang wird deutlich, dass es erforderlich war, eine adäquate Alternative zur lokalen Resektion von Adenomen und low-risk Karzinomen zu finden. Von ihr war zu fordern, bei der Behandlung von Rektumtumoren im gesamten Rektum anwendbar zu sein, kurative Sicherheit bei geringen intra- und postoperativen Komplikationen zu gewährleisten und darüber hinaus ein hohes Maß an Patientenkomfort zu bieten.

---

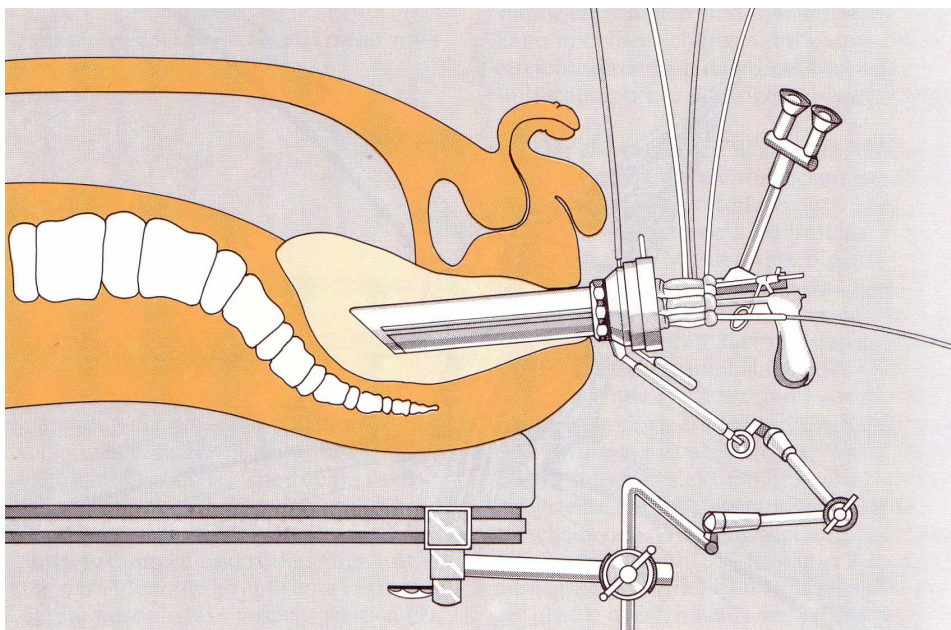
## 2.5 Das Operationsverfahren der transanal endoskopischen Mikrochirurgie (TEM)

Im Jahre 1983 wurde die transanale endoskopische Mikrochirurgie (TEM) von Buess et al. entwickelt (BUSS et al., 1985; BUSS et al., 1983). Dabei stellt die TEM eine Weiterentwicklung des konventionellen transanal Verfahrens dar, das eine Operation über einen direkten endoluminalen Zugang mittels Rektoskop unter Integritätserhaltung von Schließmuskelapparat und Beckenboden ermöglicht. Durch die Aufdehnung des Rektums mit CO<sub>2</sub> unter Druckbegrenzung von 12 mmHg und der Verwendung einer Stereoptik sind eine herausragende Übersichtlichkeit und ein präzises Operieren möglich.

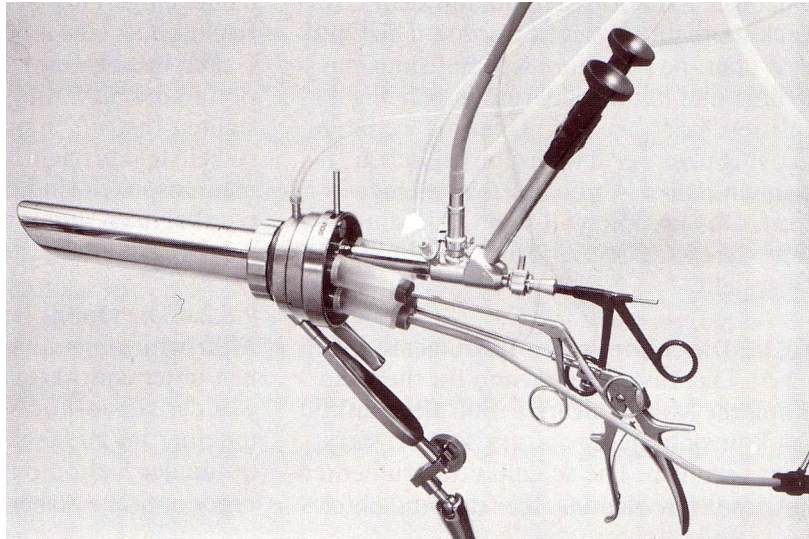
### 2.5.1 Instrumententechnologie und technische Voraussetzungen

#### 2.5.1.1 Das Operationssystem nach Buess, Theiss und Hutterer

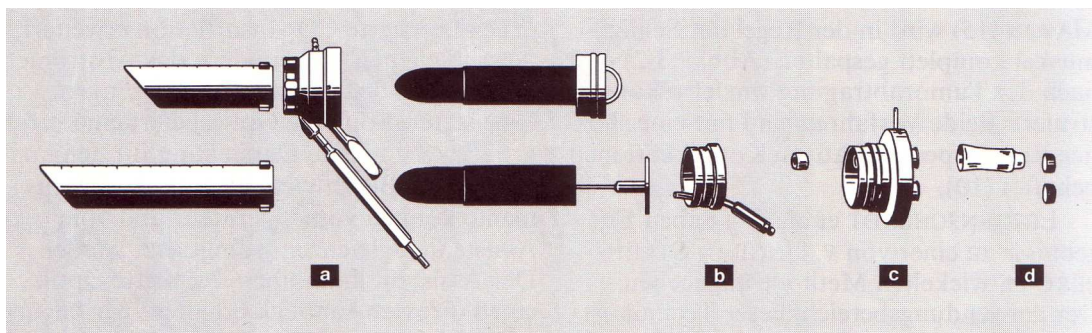
Mit Unterstützung der Firma WOLF entwickelte Buess 1983 ein Operationssystem, bestehend aus einem Rektoskop mit einem speziellen Arbeitseinsatz für chirurgische Instrumente und einer Stereoptik (Abb. 8-10).



**Abbildung 8:** Darstellung des Operationsfeldes bei der TEM (BUSS, 1990)



**Abbildung 9:** Das Operationsrektoskop mit eingesetztem Instrumentarium (BUESS, 1990)




**Abbildung 10:** a) Griffstück, b) Sichtfensterdeckel, c) Arbeitseinsatz, d) Abdichtelemente

Das Rektoskop an sich hat einen Durchmesser von 4 cm, eine Länge von 12 oder 20 cm und ermöglicht daher einen exzellenten Zugang zu Tumoren im gesamten Rektum. Nach vorsichtiger digitaler Dehnung des Sphinkters wird das Rektoskop transanal platziert. Nach exakter Einstellung des Befundes wird das Rektoskop am Griffstück mit einem Haltearm (Martinsarm) am Operationstisch befestigt. Zum besseren Schutz der Optik sind die Rektoskoptuben vorne abgeflacht. Besondere Bedeutung hat der Arbeitseinsatz. Er enthält insgesamt fünf Öffnungen, über die oben liegende wird die Optik eingeführt, die anderen Öffnungen sind für maximal vier chirurgische Instrumente vorgesehen, Dichtungshüllen und Dichtungskappen verhindern einen Gasverlust.

### 2.5.1.2 Die chirurgischen Instrumente

Besonders an das Instrumentarium der TEM sind hohe Ansprüche gestellt. Pinzetten, Scheren, Fasszangen, Nadelhalter, Klippapplikator, Hochfrequenzmesser und Sauger

sind so geformt, dass ein perfekter Zugang zur Sakralhöhle gewährleistet ist. Aus diesem Grunde sind die Spitzen der Instrumente parallel zum Schaft nach unten versetzt (Abb. 11). Sie ermöglichen eine subtile Präparation, eine vollständige En-bloc-Resektion des Tumors sowie einen suffizienten Verschluss des Defektes durch eine quere, fortlaufende Naht. Alternativ besteht zur elektrischen Nadel die Möglichkeit ein so genanntes UltraCision®-Gerät einzusetzen, bei dem die Energie zur Gewebdissektion nicht thermisch sondern kinetisch übertragen wird, was die Übersichtlichkeit des OP-Situs durch verminderte Rauchentwicklung und weniger Blutungen weiter optimiert. Nachteil dieses Verfahrens ist der permanente Tröpfchenbeschlag der Optik.



**Abbildung 11:** Das chirurgische Instrumentarium im Rahmen der TEM (BUESS, 1990).

### 2.5.1.3 Die Stereoptik

Um präzises endoskopisches Arbeiten zu gewährleisten ist eine gute Optik essentiell. Die Stereoptik wird diesem Anspruch gerecht, da sie eine 6-fache Vergrößerung ermöglicht. Zwei optische Systeme (Lumina-Optiken, Fa. Wolf) mit einem Abstand von 6,8 mm an der Instrumentenspitze dienen zur Übertragung (Abb. 12).



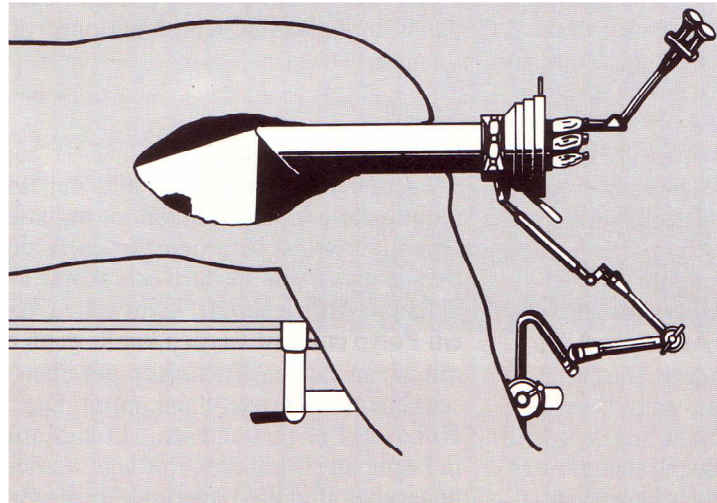
Abbildung 12: Die Stereoptik der TEM (BUESS, 1990)

#### 2.5.1.4 Das Gasdehnungssystem

Eine konstante Dehnung des Rektums wird über eine druckkontrollierte CO<sub>2</sub>-Gasinsufflation erreicht (Pneumorektum), wobei die CO<sub>2</sub>-Zufuhr (konstanter Druck von 12 mmHg) über einen speziellen Druckmesskanal sowie einen Insufflationskanal gesteuert wird. Eine spezielle Rollenpumpe dient als Absaugelement.

#### 2.5.2 Die Vorbereitung des Patienten

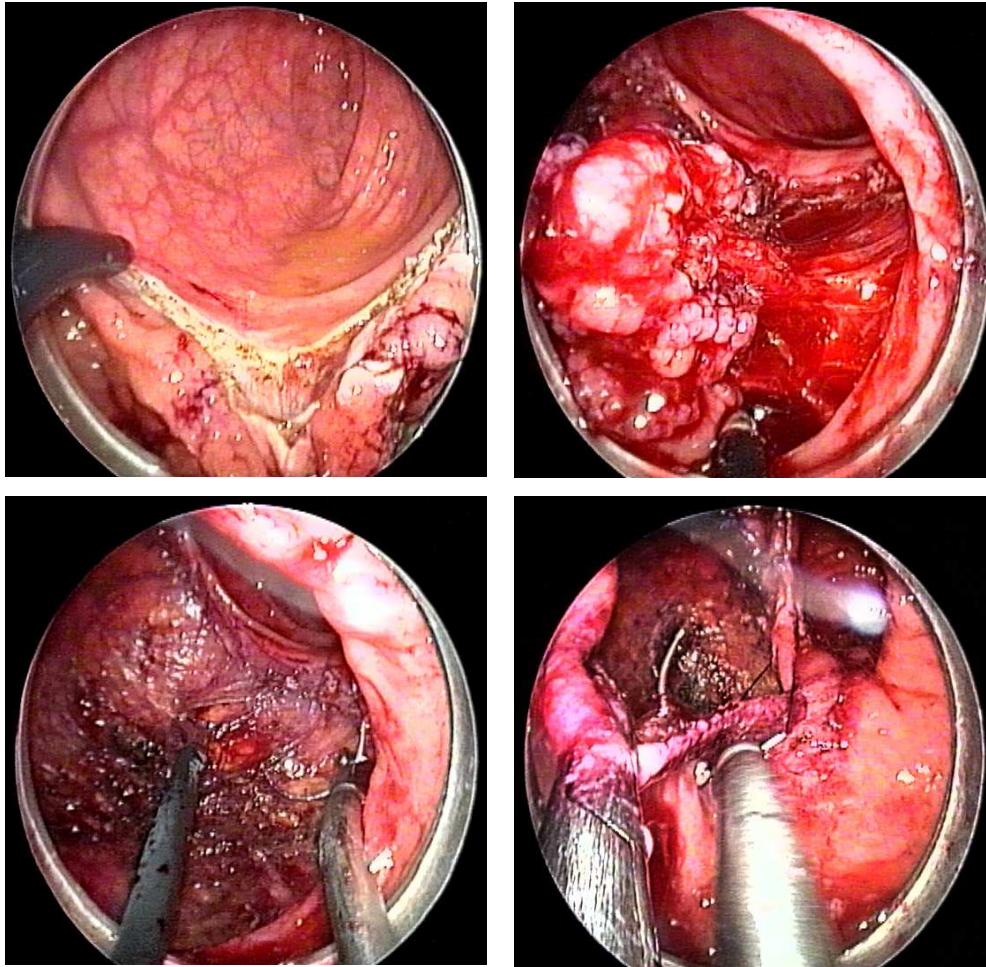
Wie vor allen kolonchirurgischen Eingriffen erfolgen eine entsprechende Darmreinigung sowie die prophylaktische Gabe eines Antibiotikums. Die Operation kann entweder in Allgemein- oder Regionalanästhesie erfolgen. Bei der TEM ist auf Grund der technischen Gegebenheiten der Optik eine besondere Lagerung des Patienten notwendig. Da das Stereoskop doppelt abgewinkelt ist, befindet sich das zu präparierende Areal immer unterhalb der Spitze des Rektoskops in 6-Uhr-Position. Daher wird der Patient je nach Lage des Tumors in Steinschnitt-, Bauch- oder Seitenlage gelagert (Abb. 13). Für einen Patienten in Bauchlage oder Seitenlage ist eine Regionalanästhesie aufgrund der langen OP-Dauer als eher unkomfortabel einzuschätzen.



**Abbildung 13:** Lagerung des Patienten (BUESS, 1990)

### 2.5.3 Die Operationstechnik

Das Rektoskop wird nach vorsichtiger manueller Sphinkterdehnung in das Rektum eingeführt. Um optimal arbeiten zu können wird nach Lokalisation des Tumors der Operationstisch und Operationsstuhl entsprechend eingestellt. Hat man eine Position gefunden in der eine gute Übersicht gewährleistet ist, wird das Rektoskop am Martinsarm befestigt. Erst danach werden die chirurgischen Instrumente über den Arbeitseinsatz eingeführt und das Gasdehnungssystem angeschlossen. Vor der Präparation ist es wichtig einen Sicherheitsabstand festzulegen. Bei großen Adenomen wählt man einen Saum von 5 mm im Gesunden, da in < 20% der Fälle mit einem Karzinomnachweis in der endgültigen histopathologischen Aufarbeitung zu rechnen ist. Bei Karzinomen sollte der Sicherheitsabstand 10 mm betragen. Der Resektionsrand wird vor Beginn der Präparation durch so genannte Koagulationspunkte gekennzeichnet (Abb. 14).

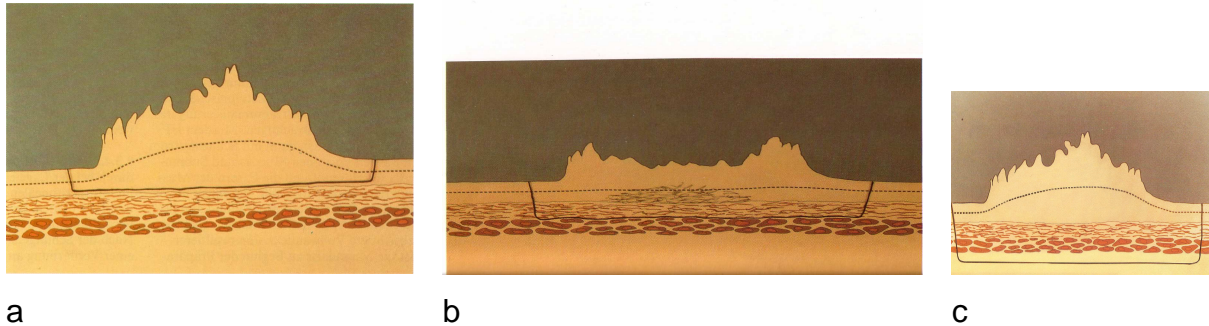


**Abbildung 14:** Bilder des OP-Situs während einer TEM

Die Exzision des Tumors kann je nach Art und Lage des Areals unterschiedlich erfolgen (Abb. 15). Man unterscheidet zwischen einer Schleimhaut-, Teilwand- bzw. Vollwandexzision. Eine Schleimhautexzision kann bei kleineren Polypen durchgeführt werden, bei denen bioptisch keine Malignität nachweisbar war (Adenome). Hierbei wird die Schleimhaut mittels einer Pinzette angehoben und die Mukosa und Submukosa mittels Schneidestrom durchtrennt. Nach Freilegung der Lamina muscularis propria kann die Präparation durchgeführt werden. Eine Teilwandexzision eignet sich zur Entfernung größerer Polypen (Adenome) bei denen eine Schlingenabtragung nicht mehr möglich ist. Hier werden sowohl Mukosa, Submukosa als auch die Muscularis propria abgetrennt. Die Vollwandexzision wird bei großen Adenomen und bei kleineren Karzinomen (low- risk- Karzinomen) durchgeführt. Submukosa, Mukosa und Muskularis werden durchtrennt und es wird zwischen Muskularis und retroperitonealem Fettgewebe exzidiert. Eine erweiterte Variante stellt die Vollwandexzision unter Mitresektion des retrorektalen Fettes zur Entfernung der dem Tumor anliegenden Lymphknoten dar.

---

Vorraussetzung für die von rechts nach links laufende Naht ist vollständige Bluttrockenheit. Als Faden, der in der Regel 6 cm misst, wird ein monofile resorbierbares Material der Stärke 3/0 verwendet. Da ein Knoten aufgrund der beengten Verhältnisse im Rektum technisch nicht möglich ist, werden Silberclips verwendet. Die exzidierten Präparate werden aufgespannt und zur histopathologischen Begutachtung gebracht.



**Abbildung 15:** Schematische Darstellung der Schleimhautexzision (a), Teilwandexzision (b) und Vollwandexzision (c) (BUESS, 1990)

Zusammenfassend kann festgehalten werden, dass die transanale endoskopische Mikrochirurgie (TEM) ein geeignetes Verfahren ist, Adenome im gesamten Rektum zu operieren. Unter Beachtung der strengen Indikationskriterien (pT1, G1/G2, L0, R0-Resektion aufgrund der Lage und eines Durchmessers < 3 cm möglich) wurden in ersten Studien ein Gesamtüberleben > 90% sowie eine Lokalrezidivrate < 5% für Patienten mit low-risk Karzinomen erzielt.

Das Ziel dieser Dissertation ist es, die Erfahrungen eines universitären Zentrums mit der TEM bei der Therapie von Adenomen und low-risk Karzinomen (im Folgenden als pT1-Karzinome bezeichnet) des Rektums retrospektiv darzustellen und die Ergebnisse mit entsprechenden Kollektiven aus der Literatur zu vergleichen.



## **3 Material und Methoden**

### **3.1 Ausgangssituation**

Seit 1989 wird die transanale endoskopische Mikrochirurgie (TEM) in der Klinik für Allgemeine Chirurgie, Viszeral-, Gefäß- und Kinderchirurgie des Universitätsklinikums des Saarlandes durchgeführt.

### **3.2 Patienten und präoperative Ausgangslage**

#### **3.2.1 Einschlusskriterien und Erfassungszeitraum**

Im Rahmen dieser Dissertation wurden zunächst die OP-Bücher der Klinik für Allgemeine Chirurgie, Viszeral-, Gefäß- und Kinderchirurgie der Universität des Saarlandes nach Operationen mittels TEM durchsucht. Zusätzlich zu dieser schriftlichen Dokumentationsform existiert seit 1996 an der Abteilung eine elektronische Dokumentation der OP-Leistungen. Dieses EDV-gestützte System wurde ebenfalls mit Hilfe eines entsprechenden Abfragemodus gesichtet.

Erfasst wurden alle Patienten, die sich im Zeitraum vom 1.1.1989 bis 31.12.2004 einer TEM aufgrund einer benignen oder malignen Raumforderung des Rektums unterzogen haben. Einbezogen wurden sowohl Patienten mit der Diagnose eines Adenoms, eines pT1-Karzinoms, pT2-Karzinoms, pT3-Karzinoms sowie eines Karzinoids des Rektums.

#### **3.2.2 Stammdaten**

Die Stammdaten der hierbei erfassten Patienten wurden mittels Auswertung der entsprechenden stationären Krankenakten sowie der Ambulanzakten der Patienten erhoben. Dokumentiert wurden folgende Stammdaten: Name, Vorname, Geschlecht, Geburtsdatum, aktuelles Alter (am 30.06.2005) und das Alter zum Zeitpunkt der Operation.

#### **3.2.3 Präoperative Aspekte**

Darüber hinaus wurden Daten im Rahmen der präoperativen Diagnostik erfasst. Präoperativ wurde bei allen Patienten neben einer klinischen Untersuchung eine rektal-digitale Untersuchung durchgeführt. Mit einer Rektoskopie (mittels starrem Rektoskop) wurde die Höhenlokalisation ( $\leq 16$  cm von der Anokutanlinie) und Lage des Rektum-

---

tumors festgelegt. Tumore, die histopathologisch einem Adenom, einem pT1-Karzinom (low-risk Karzinom, pT1, G1/G2, L0) oder einem Karzinoid des Rektums entsprachen, kamen für eine lokale Resektion mittels TEM in Frage. Falls vorhanden wurde das Ergebnis der Endosonographie dokumentiert. Die rektale Endosonographie ist zur präoperativen Einschätzung einer Rektumwandinfiltration (uT-Status) durch den Tumor und der Beurteilung eines lokoregionären Lymphknotenbefalls (uN-Status) die Methode der Wahl. Als lokal resektabel galten nur Tumoren, bei denen die Invasions-tiefe die Mucosa/Submucosa nicht überschritt (uT0-T1). Suspekte Lymphknoten (Größe, Echogenität, Randsaum) mit dem Verdacht auf das Vorliegen einer lymphogenen Metastasierung durften nicht nachweisbar sein. Da die TEM bei pT2- und pT3-Karzinomen derzeit keine Indikation darstellt, wurden diese bei den weiteren Auswertungen nicht berücksichtigt. Hier handelte es sich um Eingriffe mit palliativer Intention.

### 3.3 Intraoperative und postoperative Aspekte

Erfasst wurden sowohl Komplikationen während der Operation, als auch Komplikationen die unmittelbar oder nach  $\leq 30$  Tagen auftraten.

### 3.4 Histopathologische Beurteilung

Die endgültige postoperative Diagnose wurde dem histopathologischen Befund entnommen und dokumentiert. Bei histologisch gesichertem Rektumadenom wurde zwischen tubulär, villös sowie tubulovillöser Wachstumsform unterschieden. Ebenso wurde der Dysplasiegrad der Rektumadenome mit leicht, mittel oder schwergradig erfasst. Die Einteilung und Dokumentation der pT1-Rektumkarzinome erfolgte nach der TNM-Tumorklassifikation (HERMANEK, 1994). Ebenso wurde der histopathologische Differenzierungsgrad (Grading 1-3) für die pT1-Rektumkarzinome erfasst. Eine Differenzierung in low-risk und high-risk Karzinome erfolgte entsprechend den Richtlinien (HERMANEK et al., 1986), wobei lediglich die pT1-Rektumkarzinome guter bis mäßiger Differenzierung (G1/G2) mit fehlender Lymphknoten- (N0) und Gefäßinfiltration (L0) den low-risk Karzinomen zugeordnet wurden.

---

### **3.5 Nachsorge**

Um den weiteren Verlauf der Patienten mit der Diagnose eines pT1-Rektumkarzinoms verfolgen zu können, wurden zusätzlich die Ambulanzakten eingesehen, um Daten und Ergebnisse der letzten Nachsorgerektoskopie und Endosonographie zu erfassen. Prinzipiell wurde bei allen Patienten eine Rektoskopie im Abstand von 6 Monaten empfohlen, gefolgt von einer hohen Koloskopie nach 2 und 5 Jahren, jedoch wurden diese Nachsorgeintervalle nicht von allen Patienten eingehalten. In einigen Fällen konnte durch eine persönliche telefonische Kontaktaufnahme mit dem Patient oder dem behandelnden Hausarzt der aktuelle Gesundheitsstatus ermittelt werden. Lag die letzte Nachsorge länger als 2 Jahre zurück, wurde der Patient einbestellt und vom Doktoranden rektoskopiert und endosonographiert.

### **3.6 Statistische Auswertung der Daten**

Die Patientendaten wurden im Sinne einer retrospektiven Auswertung elektronisch erfasst und mittels Microsoft Excel® verwaltet. Es fand eine deskriptive statistische Auswertung statt. Die Ergebnisdarstellung erfolgte mit Pivottabellen und beinhaltet neben den Absolutzahlen auch Durchschnitts- und Mittelwerte sowie prozentuale Angaben.

---

## 4 Ergebnisse

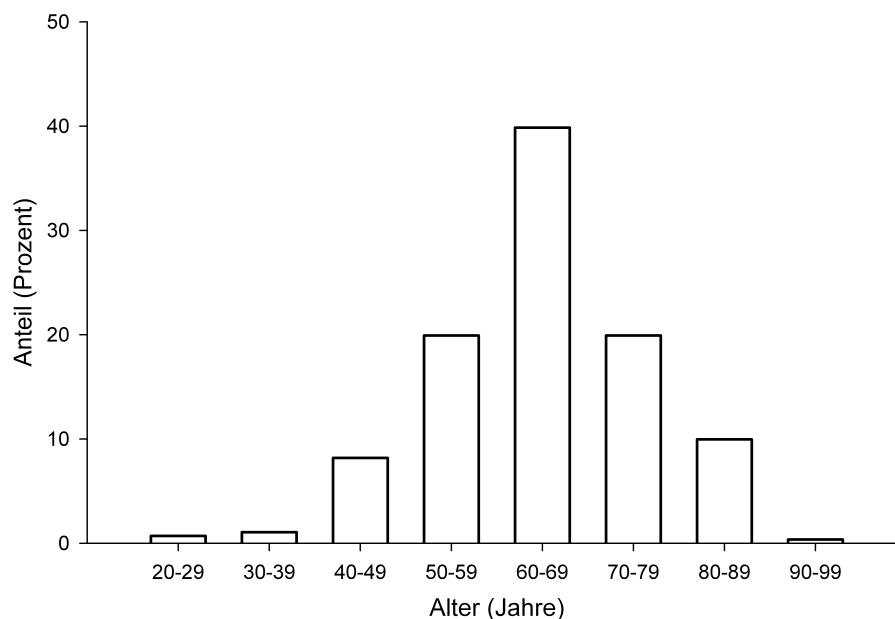
### 4.1 Allgemeine Epidemiologie

#### 4.1.1 Gesamtüberblick über das Patientenkollektiv

Über einen Behandlungszeitraum von 15 Jahren (01.01.1989 – 31.12.2004) wurden 281 Patienten in der Klinik für Allgemeine Chirurgie, Viszeral-, Gefäß- und Kinderchirurgie des Universitätsklinikums des Saarlandes mit der Technik der transanal endoskopischen Mikrochirurgie (TEM) an einem benignen oder malignen Rektumtumor operiert. Das entspricht 18,73 TEM- Operationen pro Jahr.

#### 4.1.2 Die Altersverteilung im Gesamtüberblick

Die Patienten waren unabhängig von der Dignität des Rektumtumors zum Zeitpunkt des operativen Eingriffs im Mittel 62.7 ( $\pm 16$ ) Jahre alt. Der jüngste Patient war 29 Jahre, der älteste Patient 90 Jahre alt (Abb. 16).

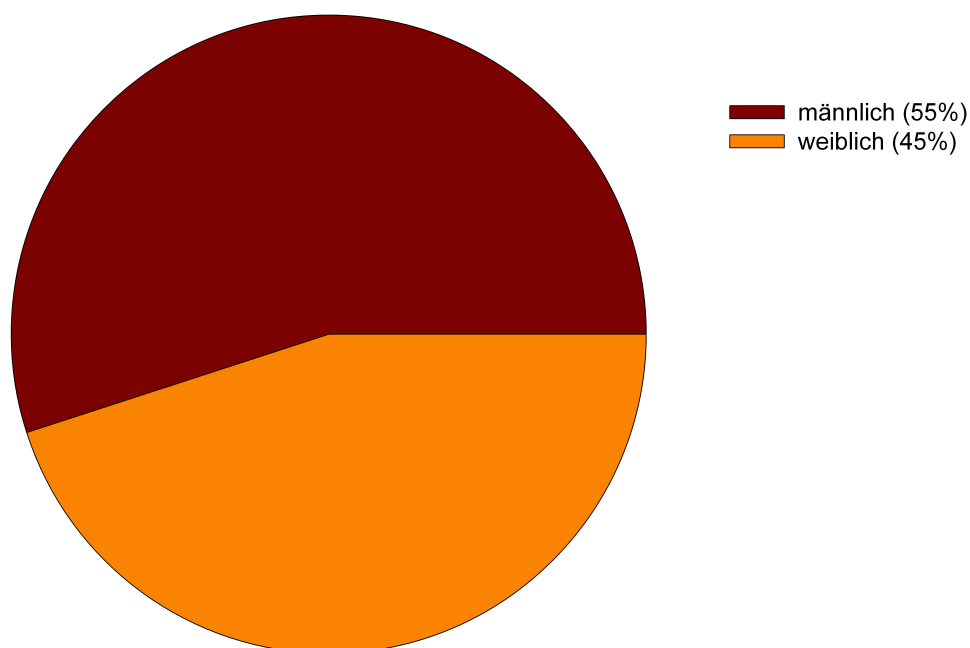


**Abbildung 16:** Prozentualer Anteil der Patienten mit einem benignen oder malignen Rektumtumor geordnet nach Altersgruppen

Die Altersverteilung zeigt deutlich die Häufung der Rektumtumoren bei einem Altersgipfel zwischen 60-69 Jahren sowohl bei Männern als auch bei Frauen. 40 % der Rektumtumoren traten unabhängig von ihrer Dignität in dieser Altersgruppe auf.

#### 4.1.3 Geschlechtsverteilung im Gesamtüberblick

Von den 281 operierten Patienten waren 125 (45%) weiblichen und 156 (55%) männlichen Geschlechts (Abb. 17).



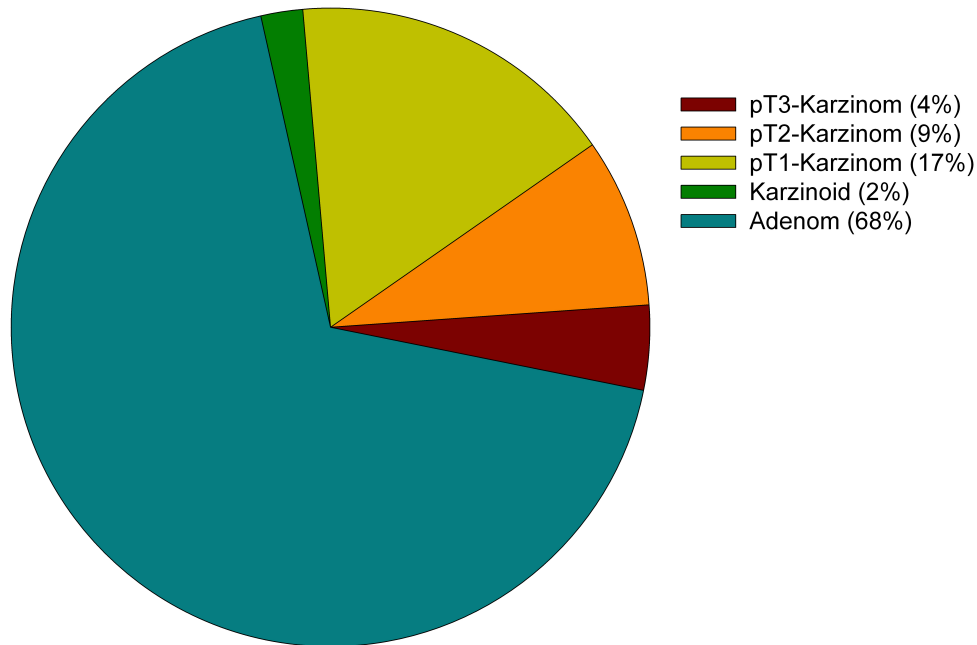
**Abbildung 17:** Prozentualer Anteil der Patienten mit einem benignen oder malignen Rektumtumor geordnet nach ihrem Geschlecht

#### 4.1.4 Auftreten der verschiedenen Rektumtumorentitäten im Gesamtüberblick

Ausgehend vom endgültigen postoperativen, histopathologischen Befund (Vollwandexzidate) erfolgte eine Einteilung der Patienten in fünf verschiedene Gruppen (Abb. 18). Neben der histologischen Beschreibung der Tumorart wurde im Falle eines Karzinoms auch das Staging gemäß der TNM Klassifikation dem Befund entnommen.

192 (68%) Patienten hatten einen benignen Rektumtumor (Adenom), 89 (32%) hatten einen malignen Rektumtumor. 47 (17%) Patienten wiesen ein Karzinom im pT1 Stadium auf. Bei 24 (9%) Patienten fand sich ein Karzinom im pT2 Stadium und bei 12

(4%) Patienten lag ein Karzinom im pT3 Stadium vor. Bei 6 (2%) Patienten konnte histologisch ein Karzinoid nachgewiesen werden.



**Abbildung 18:** Prozentualer Anteil der Patienten, aufgeteilt nach dem postoperativen histopathologischen Befund. Die Einteilung erfolgte nach Adenomen, Karzinomen der Stadien pT1-pT3 sowie nach Karzinoiden.

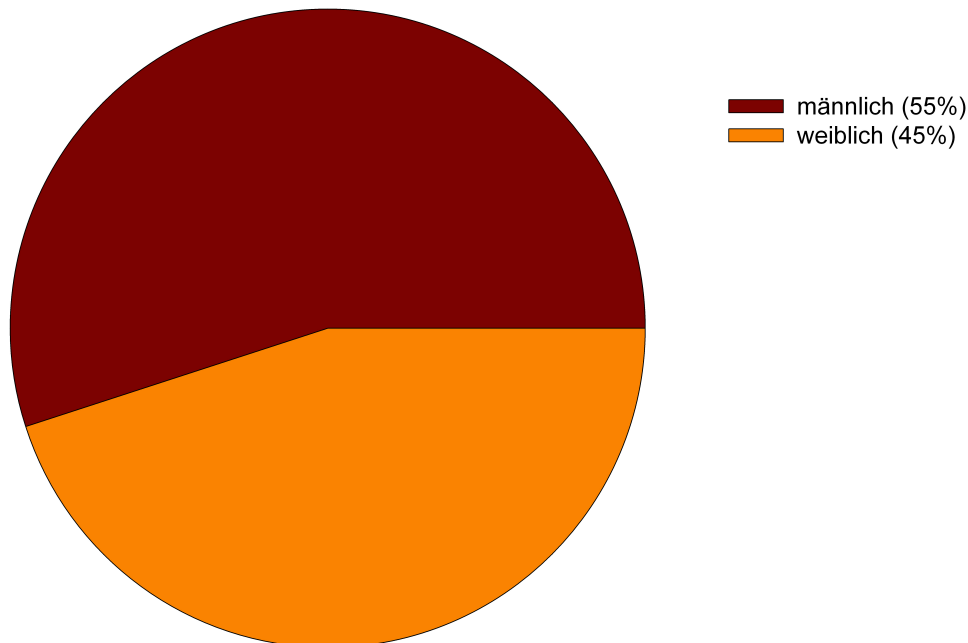
## 4.2 Übersicht über die mittels TEM im Beobachtungszeitraum behandelten Rektumadenome

### 4.2.1 Die Altersverteilung bei Patienten mit histologisch nachgewiesenem Rektumadenom

Von 281 Patienten, die sich im Beobachtungszeitraum einer TEM unterzogen haben, ergab sich im postoperativen histopathologischen Befund bei 192 (68%) Patienten ein benigner Tumor (Rektumadenom). Patienten mit der histopathologischen Diagnose eines Adenoms waren zum Zeitpunkt des operativen Eingriffs im Mittel  $62.08(\pm 15)$  Jahre alt. Der jüngste Patient war 29 Jahre, der älteste Patient 88 Jahre alt. Es zeigte sich eine Häufung ( $n=81$ , 42%) in der Altersgruppe 60-69 Jahre.

#### 4.2.2 Die Geschlechtsverteilung bei Patienten mit histologisch nachgewiesenem Rektumadenom

Von den 192 an einem Rektumadenom operierten Patienten waren 87 (45%) weiblichen und 105 (55%) männlichen Geschlechts (Abb. 19).



**Abbildung 19:** Geschlechtsverteilung der Patienten mit einem histopathologisch gesichertem Rektumadenom.

#### 4.2.3 Höhenlokalisierung der Rektumadenome ab der Anokutanlinie

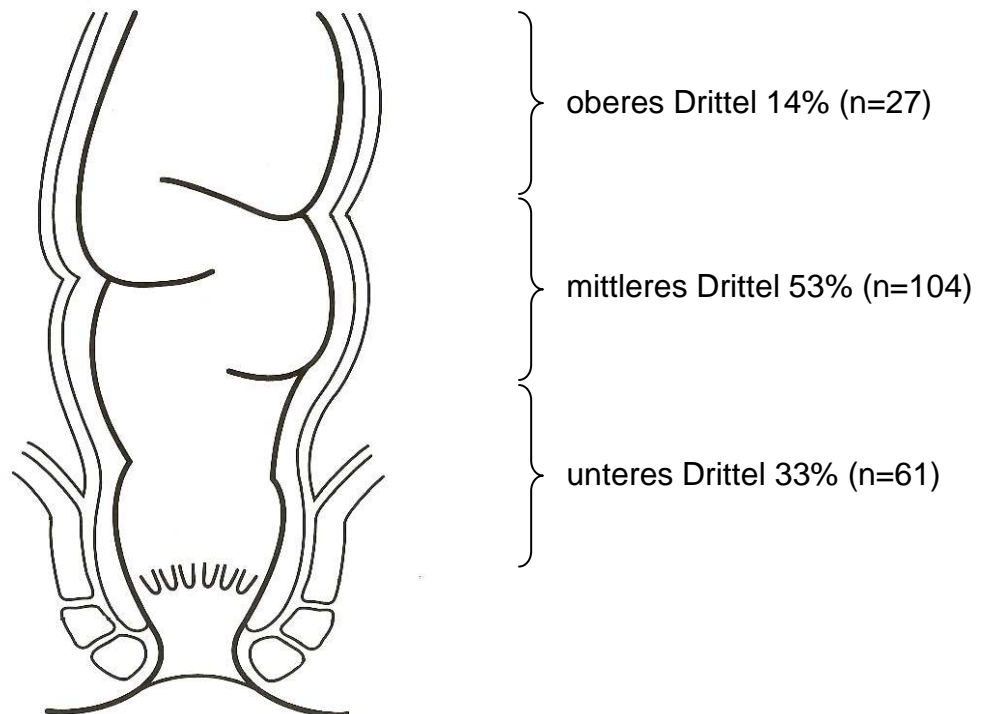
Anhand der Rektoskopieberichte konnte die Höhenlokalisierung der Rektumadenome ab der Anokutanlinie ermittelt werden (Abb. 20). Die Länge des Analkanals variiert bei Männern und Frauen zwischen 2 und 4 cm. Die Tumoren lagen insgesamt zwischen 4 -16 cm ab ano. Die Aufteilung erfolgte nach folgender Klassifikation in drei Gruppen:

<b>Unteres Rektumdrittel:</b>	≤ 7 cm
<b>Mittleres Rektumdrittel:</b>	8-11 cm
<b>Oberes Rektumdrittel:</b>	12-16 cm

61 (33%) der Adenome waren im unteren Rektumdrittel lokalisiert. Der Hauptanteil der Adenome lag mit 104 (53%) im mittleren Rektumdrittel. 27 (14%) der Adenome lagen im oberen Rektumdrittel. Wenn man die Prozentzahlen für die Adenome des unteren und mittleren Drittels zusammenzählt (86%), so spiegelt diese Zahl in etwa den Pro-

---

zentsatz der Rektumadenome wider, die mittels einer rektal-digitalen Untersuchung (ca. 9 cm ab ano) hätten entdeckt werden können.

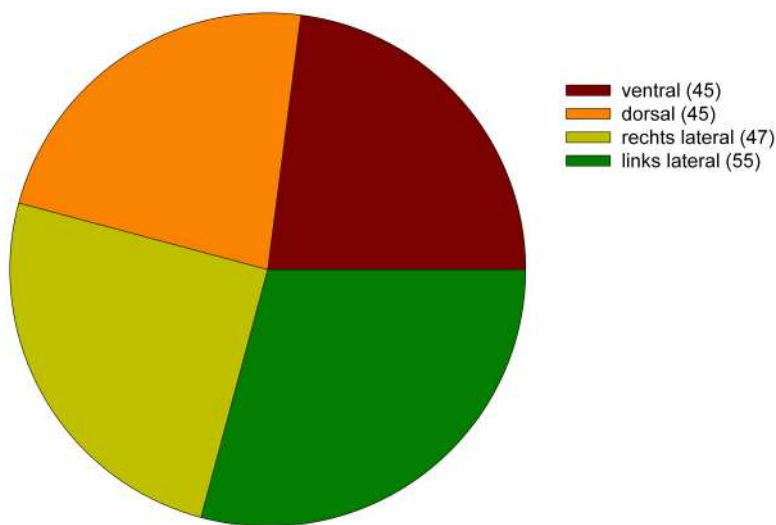


**Abbildung 20:** Prozentuale und absolute Verteilung der mittels TEM entfernten Rektumadenome nach ihrer Höhenlokalisierung ab der Anokutanlinie.

#### 4.2.4 Tumorlokalisierung der Rektumadenome bezogen auf die Zirkumferenz des Rektums

Anhand der Rektoskopieberichte konnte die Tumorlokalisierung der Adenome (n=192) bezogen auf die Rektumzirkumferenz ermittelt werden (Abb. 21). Insgesamt wurde zwischen vier Lokalisationen unterschieden. Je nach Lokalisation des Tumors (ventral, dorsal, lateral rechts, lateral links) wurde die Lagerung des Patienten auf dem OP-Tisch so vorgenommen (Bauchlage, Steinschnittlage, rechtslateraler oder linkslateraler Lagerung), dass der Tumor bei sechs Grad zu liegen kam. Jeweils 45 (23%) der Patienten zeigten eine ventrale bzw. dorsale Lokalisation des Tumors, konsekutiv wurde bei diesen Patienten eine Bauch- oder Steinschnittlage auf dem OP-Tisch gewählt. 55/47 (29%/25%) zeigten eine links- bzw. rechtslaterale Lokalisation des Adenoms und wurden entsprechend in Links- oder Rechtsseitenlage gelagert.

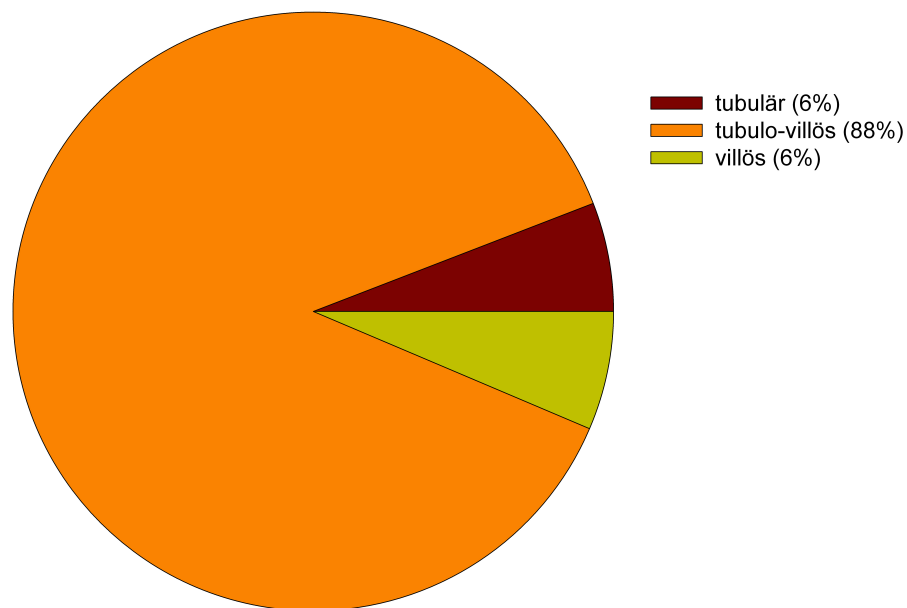




**Abbildung 21:** Anzahl der mittels TEM entfernten Rektumadenome nach ihrer Lokalisation bezogen auf die Zirkumferenz des Rektums. Insgesamt wurde zwischen vier Lokalisationen unterschieden (ventral, dorsal, lateral rechts, lateral links). Die Lokalisation des Tumors im Rektum war für die Lagerung des Patienten auf dem OP-Tisch von entscheidender Bedeutung.

#### 4.2.5 Wachstumsmuster und Histopathologie der Rektumadenome

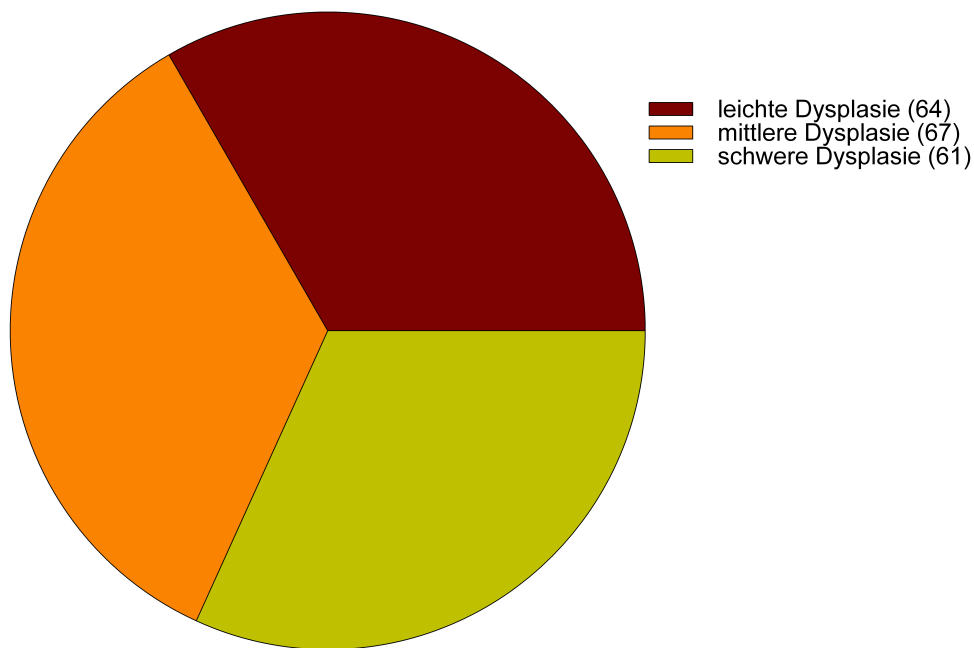
Entsprechend der Einteilung nach Böcker et al. (BÖCKER et al., 1997) wurden die Adenome (n=192) anhand des postoperativen histopathologischen Befundes in drei verschiedene Gruppen eingeteilt (Abb. 22). Die größte Gruppe stellten mit 88% (n=168) die tubulovillösen Adenome dar, die tubulären (6%, n=12) bzw. die villösen (6%, n=12) waren wesentlich seltener. Die Ergebnisse decken sich mit der zu erwartenden Verteilung gemäß der Literatur (OTTO, 1997). Das Entartungsrisiko tubulärer Adenome ist am geringsten einzustufen, das der villösen Adenome am höchsten.



**Abbildung 22:** Prozentuale Verteilung der mittels TEM entfernten Rektumadenome nach dem histopathologischen Wachstumsmuster. Es wurde zwischen tubulovillösen, tubulären und villösen Adenomen unterschieden

#### 4.2.6 Dysplasiegrad der Adenome

Ebenso wurde anhand des postoperativen histopathologischen Befundes der Dysplasiegrad der Rektumadenome (n=192) ermittelt (Abb. 23). 64 (33%) Patienten wiesen ein Adenom mit leichtgradiger Dysplasie auf, 67 (35%) ein Adenom mit mittelgradiger Dysplasie und 61 (32%) mit schwerer Dysplasie. Das Entartungsrisiko eines Adenoms steigt mit dem Schweregrad der Dysplasie.

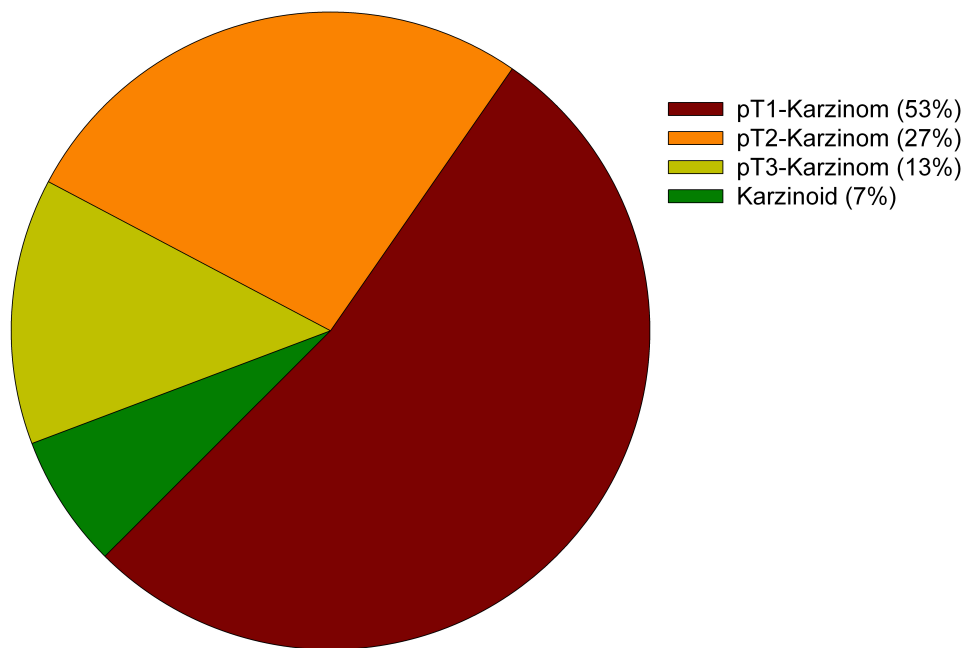


**Abbildung 23:** Anzahl der mittels TEM entfernten Rektumadenome nach dem Dysplasiegrad. Es wurde zwischen leichter, mittelgradiger und schwerer Dysplasie unterschieden.

### 4.3 Übersicht über die mittels TEM im Beobachtungszeitraum behandelten Rektumkarzinome/-karzinoide

#### 4.3.1 Verteilung der verschiedenen malignen Rektumtumoren

Von 281 Patienten, die sich im Beobachtungszeitraum einer TEM unterzogen haben, ergab sich im postoperativen histopathologischen Befund bei 89 (32%) Patienten ein maligner Tumor. 83 (93%) der Patienten wiesen ein Adenokarzinom des Rektums (Rektumkarzinom) auf, entsprechend der TNM-Klassifikation handelte es sich bei 47 (53%) Patienten um ein pT1-Karzinom, bei 24 (27%) um ein pT2-Karzinom und bei 12 (13%) um ein pT3-Karzinom. Bei 6 (7%) Patienten lag ein Karzinoid vor (Abb. 24).

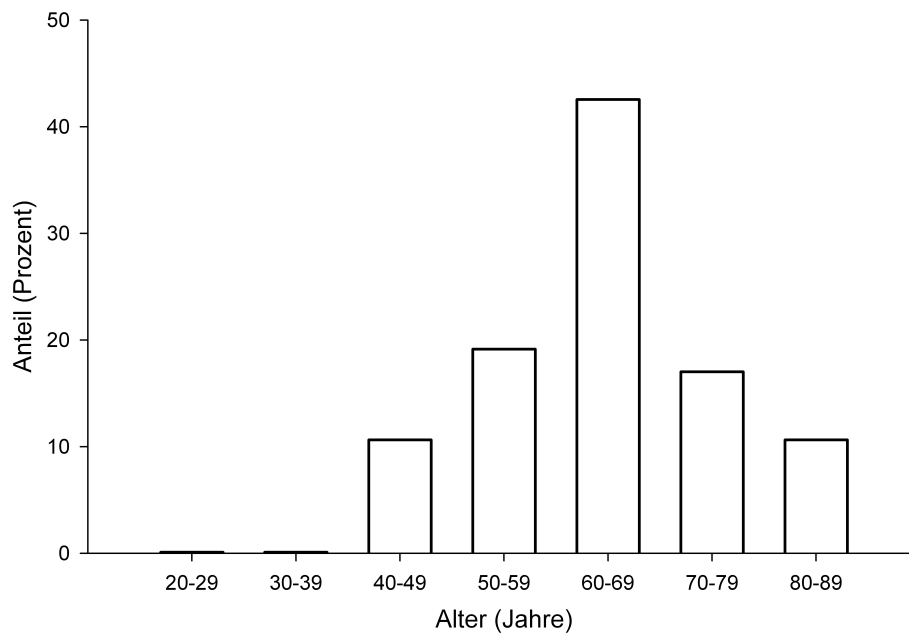


**Abbildung 24:** Prozentuale Verteilung der mittels TEM entfernten malignen Rektumtumoren (Rektumkarzinome/-karzinoide). Die Adenokarzinome wurden entsprechend der TNM-Klassifikation weiter unterteilt (pT1-pT3).

Da derzeit keine gesicherte Indikation für den Einsatz der TEM bei Karzinomen im Stadium pT2 bzw. pT3 besteht, wird im weiteren Verlauf der Ausführungen lediglich auf die Karzinome im Stadium pT1 eingegangen. Es handelte sich bei den Eingriffen, die bei Karzinomen im Stadium pT2 bzw. pT3 vorgenommen wurden, entweder um rein palliative Operationen, da eine offene abdominelle Operation (Laparatomie) bei diesen Patienten auf Grund der Komorbidität nicht möglich war, oder das präoperative Staging erwies sich im Nachhinein als falsch. Ebenso wurden die Karzinoide bei den weiteren Ausführungen nicht berücksichtigt.

#### **4.3.2 Die Altersverteilung bei Patienten mit histopathologisch nachgewiesenem pT1-Rektumkarzinom**

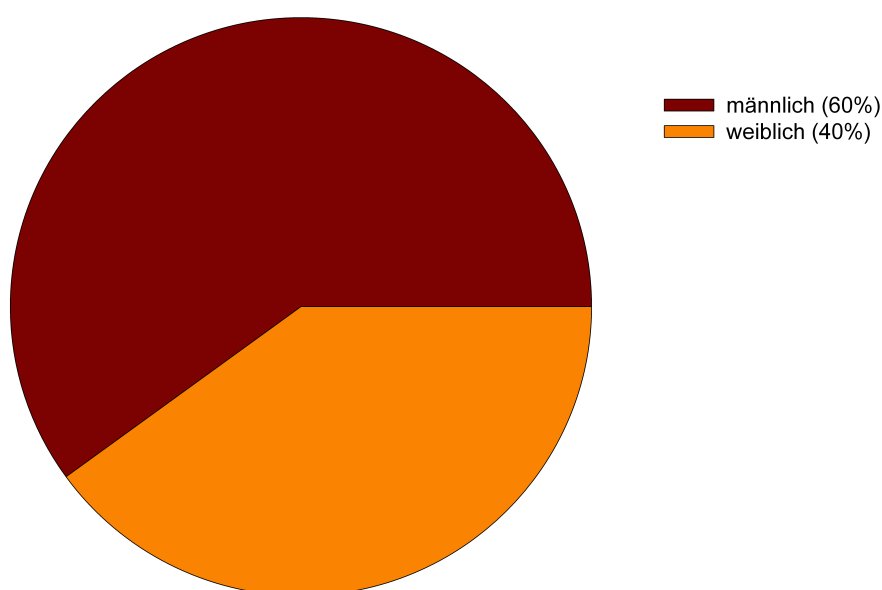
Patienten mit der histopathologischen Diagnose eines pT1-Karzinoms (n=4; 53%) waren zum Zeitpunkt des operativen Eingriffs im Mittel  $64 \pm 9$  Jahre alt. Der jüngste Patient war 29 Jahre, der älteste Patient 83 Jahre alt (Abb. 25). Es zeigte sich eine Häufung (n=22; 47%) in der Altersgruppe 60-69 Jahre.



**Abbildung 25:** Prozentualer Anteil der Patienten mit einem pT1-Rektumkarzinom geordnet nach Altersgruppen

#### 4.3.3 Die Geschlechtsverteilung bei Patienten mit histopathologisch nachgewiesenem pT1-Rektumkarzinom

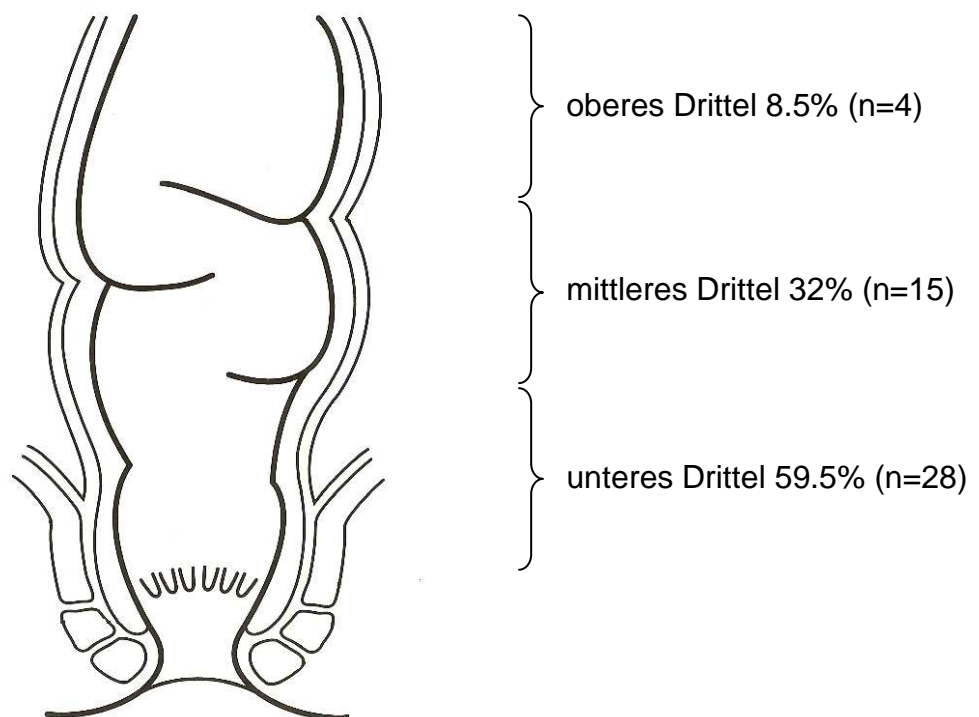
Von den 47 an einem pT1-Rektumkarzinom operierten Patienten waren 19 (40%) weiblichen und 28 (60%) männlichen Geschlechts (Abb. 26).



**Abbildung 26:** Prozentualer Anteil der Patienten mit einem pT1-Rektumkarzinom geordnet nach ihrem Geschlecht

#### 4.3.4 Höhenlokalisierung der pT1-Rektumkarzinome ab der Anokutanlinie

Anhand der Rektoskopieberichte konnte die Höhenlokalisierung der pT1-Rektumkarzinome (n=47) ab der Anokutanlinie ermittelt werden. Die Aufteilung erfolgte nach der Klassifikation gem. Abbildung 27 in drei Gruppen. Die meisten pT1-Karzinome die mit einer TEM behandelt wurden lagen im unteren (n=28; 59.5%) oder mittleren (n=15, 32%) Rektumdrittel. Die wenigsten (n=4; 8.5%) der pT1-Karzinome lagen im oberen Rektumdrittel. Wenn man die Prozentzahlen für die pT1-Karzinome des unteren und mittleren Drittels zusammenzählt (92%), so spiegelt diese Zahl in etwa den Prozentsatz der Karzinome wider, die mittels einer rektal-digitalen Untersuchung (ca. 9 cm ab ano) entdeckt werden können.

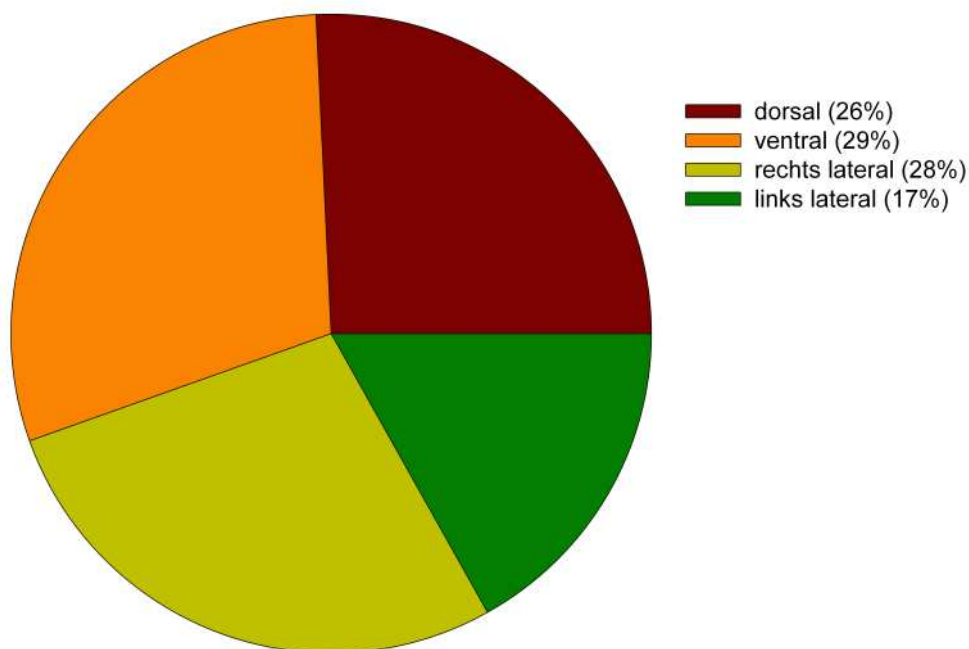


**Abbildung 27:** Prozentuale und absolute Verteilung der mittels TEM entfernten pT1-Rektumkarzinome nach ihrer Höhenlokalisierung ab der Anokutanlinie

#### 4.3.5 Tumorlokalisierung der pT1-Rektumkarzinome bezogen auf die Zirkumferenz des Rektums

Anhand der Rektoskopieberichte konnte die Tumorlokalisierung der pT1-Rektumkarzinome (n=47) bezogen auf die Rektumzirkumferenz ermittelt werden (Abb.

28). Insgesamt wurde zwischen vier Lokalisationen unterschieden. Je nach Lokalisation des Tumors (ventral, dorsal, lateral rechts, lateral links) wurde die Lagerung des Patienten auf dem OP-Tisch so vorgenommen (Bauchlage, Steinschnittlage, rechtslateraler oder linkslateraler Lagerung), dass der Tumor bei sechs Grad zu liegen kam. 12 (26%) der Patienten zeigten eine dorsale Lokalisation des Tumors, konsekutiv wurde bei diesen Patienten eine Steinschnittlage auf dem OP-Tisch gewählt. 14 (29%) der Patienten zeigten eine ventrale Lokalisation des Tumors, konsekutiv wurde bei diesen Patienten eine Bauchlage auf dem OP-Tisch gewählt. 13/8 (28/17%) zeigten eine rechts- bzw. linkslaterale Lokalisation des pT1-Karzinom und wurden entsprechend in Rechts- oder Linksseitenlage gelagert.



**Abbildung 28:** Prozentuale Verteilung der mittels TEM entfernten pT1-Rektumkarzinome nach ihrer Lokalisation bezogen auf die Zirkumferenz des Rektums. Insgesamt wurde zwischen vier Lokalisationen unterschieden (ventral, dorsal, lateral rechts, lateral links). Die Lokalisation des Tumors im Rektum war für die Lagerung des Patienten auf dem OP-Tisch von entscheidender Bedeutung.

#### 4.3.6 Ergebnisse der endosonographischen Untersuchung bei Patienten mit einem pT1-Rektumkarzinom

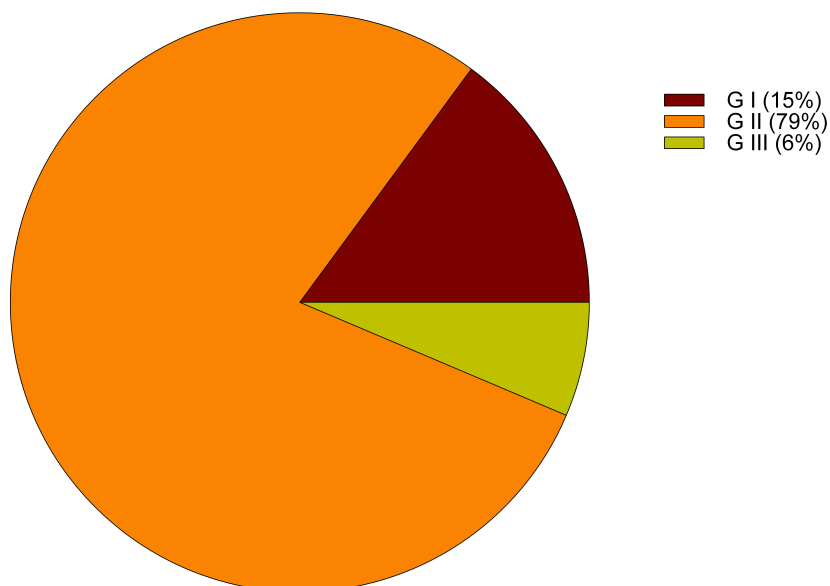
Bei insgesamt 22 (40%) Patienten mit histopathologisch gesichertem pT1-Rektumkarzinom war eine präoperative Endosonographie dokumentiert worden. Bei 20 (90%) Patienten lag ein uT1 Stadium vor, bei 2 (10%) ein uT2 Stadium.

#### 4.3.7 Differenzierungsgrad (Grading) der pT1-Rektumkarzinome und Unterscheidung in low-risk und high-risk Karzinome

Die pT1-Rektumkarzinome wurden anhand des postoperativen histopathologischen Befundes entsprechend ihres Differenzierungsgrades (Grading) eingeteilt (Abb. 29).

7 (15%) Patienten wiesen ein gut differenziertes, 37 (79%) ein mäßig differenziertes und 3 (6%) ein schlecht differenziertes Rektumkarzinom auf. Die schlecht differenzierten Rektumkarzinome im Stadium pT1 gehören bereits zu den high-risk Karzinomen mit entsprechend höherer Wahrscheinlichkeit einer lymphogenen Metastasierung. Darüber hinaus zeigte sich bei einem Patienten eine L1 Situation (GII L1).

Unter Berücksichtigung des postoperativen histopathologischen Befundes lag zusammenfassend bei 43 (91%) Patienten ein low-risk, bei 4 (9%) Patienten ein high-risk Rektumkarzinom vor.



**Abbildung 29:** Prozentuale Verteilung der mittels TEM entfernten pT1-Rektumkarzinome entsprechend ihrer Differenzierung (Grading). Es wurde zwischen G1 (gut differenziert), G2 (mäßig differenziert) und G3 (schlecht differenziert) unterschieden.



#### **4.3.8 Postoperative Beurteilung der operativen Radikalität (R-Stadium) bei Patienten mit histopathologisch gesichertem pT1-Rektumkarzinom**

Bei 45 (96%) Patienten konnte eine R0-Resektion durchgeführt werden. Bei einem (2%) Patienten war nur eine R1-Resektion möglich. Ein (2%) Präparat war nicht beurteilbar, da es in mehrere Stücke zerrissen war und entsprach damit einer RX-Situation.

#### **4.3.9 Vergleich der präoperativen histopathologischen Diagnose mit dem endgültigen histopathologischen Befund bei Patienten mit einem pT1-Rektumkarzinom**

Von den 47 aufgrund des postoperativen histopathologischen Befundes gesicherten pT1-Rektumkarzinomen existierte in 42 (89%) der Fälle eine präoperative Histologie (Biopsie). In 5 Fällen (11%) gab es keinen präoperativen histologischen Befund. Lediglich in 27 (64%) der vorliegenden präoperativen Histologien war ein Karzinom befundet worden, in 15 (36%) der Fälle wurde die Diagnose eines Adenoms gestellt.

#### **4.3.10 Präoperativ angegebene Symptome/Beschwerden bei Patienten mit einem pT1-Rektumkarzinom**

Von den 44 anamnestizierten Patienten mit histopathologisch gesichertem pT1-Rektumkarzinom gaben 26 (59%) perianalen Blutabgang bzw. makroskopisch Blut im Stuhl an. Der Haemooocult-Test war bei 3 (7%) Patienten positiv. Schmerzen im Unterbauch, Blähungen, sowie Diarrhoen wurden ebenfalls von jeweils 3 (7%) Patienten angegeben. 5 (11%) Patienten beklagten einen Gewichtsverlust, bei einem (2%) Patienten wurde die laborchemisch nachgewiesene Anämie als Grund für die Durchführung der endoskopischen Diagnostik angegeben. 10 (23%) Patienten waren vollkommen beschwerdefrei und der Tumornachweis erfolgte als Zufallsbefund im Rahmen einer Vorsorgeuntersuchung.

### **4.4 Intra- und postoperative Komplikationen im Rahmen der TEM**

Bei Patienten mit der Diagnose eines Rektumadenoms bzw. eines pT1-Rektumkarzinoms wurden die intraoperativen Komplikationen erfasst und in Major-

bzw. Minorkomplikationen eingeteilt. Der Wechsel des OP-Verfahrens stellt eine Majorkomplikation, intraoperative Blutungen stellten Minorkomplikationen dar.

#### 4.4.1 Intraoperative Komplikationen im Rahmen der TEM bei Patienten mit einem Rektumadenom

Insgesamt wurden 192 Patienten aufgrund eines Rektumadenoms mittels TEM im Beobachtungszeitraum behandelt. Bei 3 (2%) Patienten kam es während der Operation zu einer akzidentiellen Rektumperforation (Majorkomplikation), in diesen Fällen erfolgte der Wechsel der OP-Methode und es erfolgte eine anteriore Resektion bzw. eine Diskontinuitätsresektion (Tabelle 5). Bei der überwiegenden Mehrzahl von 189 (98%) Patienten gab es keinerlei Komplikationen. Insgesamt traten keine Minorkomplikationen auf.

#### 4.4.2 Intraoperative Komplikationen im Rahmen der TEM bei Patienten mit einem pT1-Rektumkarzinom

Insgesamt wurden 47 Patienten aufgrund eines pT1-Rektumkarzinoms mittels TEM im Beobachtungszeitraum behandelt. Bei einem (2%) Patienten kam es während der Vollwandexzision zu einer akzidentiellen Eröffnung des Peritoneums in Richtung Bauchhöhle (Majorkomplikation) und es wurde intraoperativ eine Diskontinuitätsresektion unter Belassung eines Hartmannstumpfes und einer Anlage eines Descendostomas durchgeführt. In 3 (6%) Fällen kam es zu verstärkten Blutungen (Minorkomplikationen), die aber mittels Elektrokoagulation im Rahmen der TEM beherrscht werden konnten (Tabelle 5). Bei der überwiegenden Mehrzahl von 43 (92%) Patienten gab es keinerlei Komplikationen.

	Minorkomplikationen		Majorkomplikationen	
<b>Adenom</b>	keine	<b>0</b>	Rektumperforation	<b>3</b>
<b>Karzinom</b>	Blutung	<b>3</b>	Rektumperforation	<b>1</b>
<b>Σ</b>		<b>3</b>		<b>4</b>

**Tabelle 5:** Übersicht über die intraoperativen Major-(Perforation mit Wechsel der OP-Methode) und Minorkomplikationen (Blutungen) im Rahmen der mittels TEM behandelten Patienten mit einem Rektumadenom bzw. pT1-Rektumkarzinom.

#### **4.4.3 Postoperative Komplikationen im Rahmen der TEM bei Patienten mit einem Rektumadenom**

Bei allen Patienten wurden die postoperativen Komplikationen erfasst. Auch hier erfolgte die Unterteilung in Major- und Minorkomplikationen. Verstärkte perianale Blutungen, die operativ gestillt werden mussten, wurden ebenso wie die Notwendigkeit einer intensivmedizinischen Überwachung als Majorkomplikation bewertet. Zu den Minorkomplikationen wurden leichte perianale Blutungen gezählt, die mittels Tamponade stillbar waren, sowie Miktionsbeschwerden und passagere Sphinkterschwäche. Bei pT1-Rektumkarzinomen wurde zusätzlich die Krankenhausaufenthaltsdauer erfasst.

Bei 5 (3%) Patienten konnte eine perianale Blutung nicht konservativ gestillt werden (Majorkomplikation), hier war eine transanale Blutstillung mittels TEM notwendig. Eine Laparatomie musste in keinem Fall durchgeführt werden. Bei einer Patientin war auf Grund ihres fortgeschrittenen Alters eine kurzzeitige intensivmedizinische Behandlung notwendig (Majorkomplikationen, Tabelle 6). In 13 von 192 (6.7%) Fällen kam es zu leichteren Komplikationen (Minorkomplikationen). Diese beinhalten perianale Blutabgänge bei 4 (2%) Patienten, die konservativ, d.h. mit einer Tamponade und Absetzen des Heparins gestillt werden konnten. Bei 2 (1%) Patienten traten vorübergehende Miktionsbeschwerden auf, die durch Legen eines Blasenkatheters behoben werden konnten. 7 (4%) Patienten klagten postoperativ über eine passagere Sphinkterschwäche, eine häufigere Komplikation nach TEM auf Grund der Größe des Rektoskops.

#### **4.4.4 Postoperative Komplikationen im Rahmen der TEM bei Patienten mit einem pT1-Rektumkarzinom**

Bei Patienten mit einem pT1-Rektumkarzinom kam es lediglich in 4 (9%) Fällen zu perianalen Blutabgängen die konservativ behandelbar waren (Minorkomplikationen, Tabelle 6). Majorkomplikationen wurden nicht beobachtet.

---

	Minorkomplikationen		Majorkomplikationen	
<b>Adenom</b>	perianaler Blutabgang *	4	perianaler Blutabgang **	5
	Miktionsstörung	2	intensivmed. Betreuung	1
	passagere Sphinkterschwäche	7		0
<b>Karzinom</b>	Perianaler Blutabgang	4		0
<b>Σ</b>		<b>17</b>		<b>6</b>

**Tabelle 6:** Übersicht über die postoperativen Major- (perianale Blutungen, die konservativ nicht stillbar waren, Notwendigkeit einer intensivmedizinischen Überwachung) und Minorkomplikationen (leichte Blutungen, Miktionsstörungen, Sphinkterschwäche) im Rahmen der mittels TEM behandelten Patienten mit einem Adenom bzw. pT1-Karzinom des Rektums. \* Heparin, Tamponade, ø OP, \*\* transanale Blutstillung im OP

Insgesamt betrachtet betrug die postoperative Komplikationsrate bei den Adenompatienten 9.8% (19/192), bei Patienten mit einem pT1-Karzinom lag sie bei 9% (4/47).

#### 4.4.5 Dauer des Krankenhausaufenthaltes bei Patienten mit einem pT1-Rektumkarzinom

Der Ablauf des stationären Aufenthaltes bei Patienten, die mittels TEM behandelt werden, folgt einem festgelegten Schema. Die Patienten werden einen Tag präoperativ stationär zur Darmreinigung mit Prepacol® und 2 l Cleanprep® aufgenommen. Intra- und postoperativ erfolgt eine i.v.-antibiotische Abdeckung mit Ampicillin und Sulbactam, da bei der TEM eine Vollwandexcision durchgeführt wird, und somit das Risiko einer pararektalen Phlegmone besteht. Viele Patienten weisen am ersten postoperativen Tag Fieber >39°C sowie eine deutliche Erhöhung der Entzündungsparameter auf (Leukozyten, C-reaktives Protein). Ab dem 6. postoperativen Tag beginnt der Kostaufbau. Die Krankenhausaufenthaltsdauer betrug im vorliegenden Kollektiv (pT1-Rektumkarzinome) im Durchschnitt 9.62 Tage. Bei den meisten Patienten (n=36; 77%) dauerte der Aufenthalt 10 Tage, was der für die TEM angesetzten stationären Verweildauer entspricht. 11 (23%) Patienten überschritten den angesetzten stationären Aufenthalt.

## **4.5 Langzeitverlauf und Rezidive nach TEM bei Patienten mit einem pT1-Rektumkarzinom**

### **4.5.1 Nachsorge bei mittels TEM behandelnden Patienten mit einem pT1-Rektumkarzinom**

Die Patienten werden zur tumorspezifischen Nachsorge zunächst im Abstand von 6 Monaten, dann einmal jährlich zu einer Rektoskopie und Endosonographie einbestellt. Durch den Hausarzt sollte die Umfelddiagnostik (Tumormarker, Sonographie der Leber, Röntgen-Thorax-Aufnahme) durchgeführt werden. 1 Jahr postoperativ sollte einmalig eine Computertomographie des Abdomens und Beckens bzw. eine Kernspintomographie der Region veranlasst werden.

### **4.5.2 Gegenüberstellung und weiterer Verlauf der Patienten mit low-risk und High-risk Karzinomen**

Insgesamt ergab sich bei unseren Patienten viermal eine high-risk Situation, dabei gab es bei einem Patienten eine L1 Situation, bei den anderen drei lag eine GIII Situation vor. Trotz viermaligem Vorkommen von high-risk Tumoren kam es lediglich bei einem von diesen Patienten zu einem Rezidiv.

### **4.5.3 Ergebnisse des Follow-Ups der mittels TEM behandelnden Patienten mit einem pT1-Rektumkarzinom**

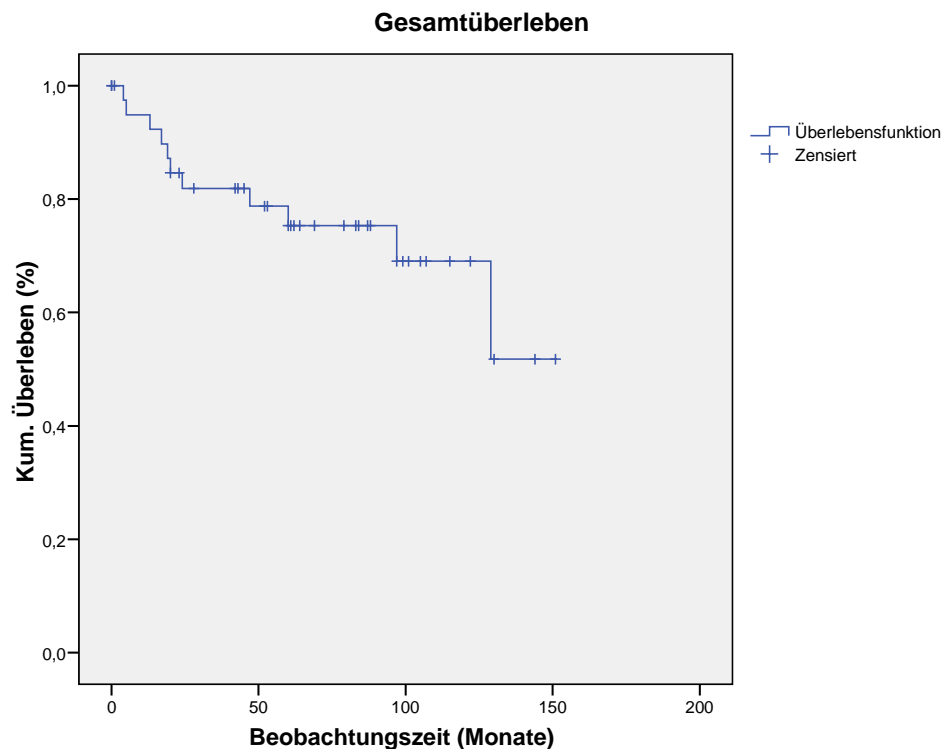
Der Nachbeobachtungszeitraum betrug im Durchschnitt 62 Monate (1-151 Monate) und entspricht damit dem für onkologische Studien geforderten Zeitraum (JUNGINGER, 2004). Die Nachsorgerate betrug 89% (42 von 47 Patienten). Von diesen 42 Patienten wiesen 38 ein low-risk Rektumkarzinom (pT1) und 4 ein high-risk Rektumkarzinom auf (pT1).

### **4.5.4 Gesamtüberleben der mittels TEM behandelnden Patienten mit einem pT1-Rektumkarzinom**

Das mittlere Gesamtüberleben betrug 113 Monate (9.4 Jahre, 95% Konfidenzintervall 94-131 Monate), das mediane Überleben ist im beobachteten Zeitraum nicht erreicht worden. Die 5-Jahres-Überlebensrate betrug 75.3% (Standardfehler 7.2%, Abb. 30).

---

Im Beobachtungszeitraum (01.01.1989- 31.03.2007)) verstarben 11 Patienten. 1 Patient tumorbedingt, 9 Patienten an kardiopulmonalen Ursachen und 1 Patient an Multiorganversagen, wobei die Ursache hierfür nicht eruierbar war. Bei 5 Patienten konnten keine Follow-Up Daten erhoben werden (lost to follow-up).



**Abbildung 30:** Kumulatives Überleben im Beobachtungszeitraum bezogen auf das Gesamtüberleben

#### 4.5.5 Rezidivfreies Überleben der mittels TEM behandelnden Patienten mit einem pT1-Rektumkarzinom

Im Beobachtungszeitraum kam es bei 4 von 42 (9.5%) nachbeobachteten Patienten zu einem Rezidiv. Die 5-Jahres-Rezidivfreiheit betrug 88,3% (Standardfehler 5.7%, Abb. 31). Einzel betrachtet, kam es bei insgesamt 38 low-risk Karzinomen zu 2 Rezidiven, was einer Rezidivrate von 5.3% entspricht. Einer von 4 Patienten mit einem high-risk Karzinom rezidierte (25%).

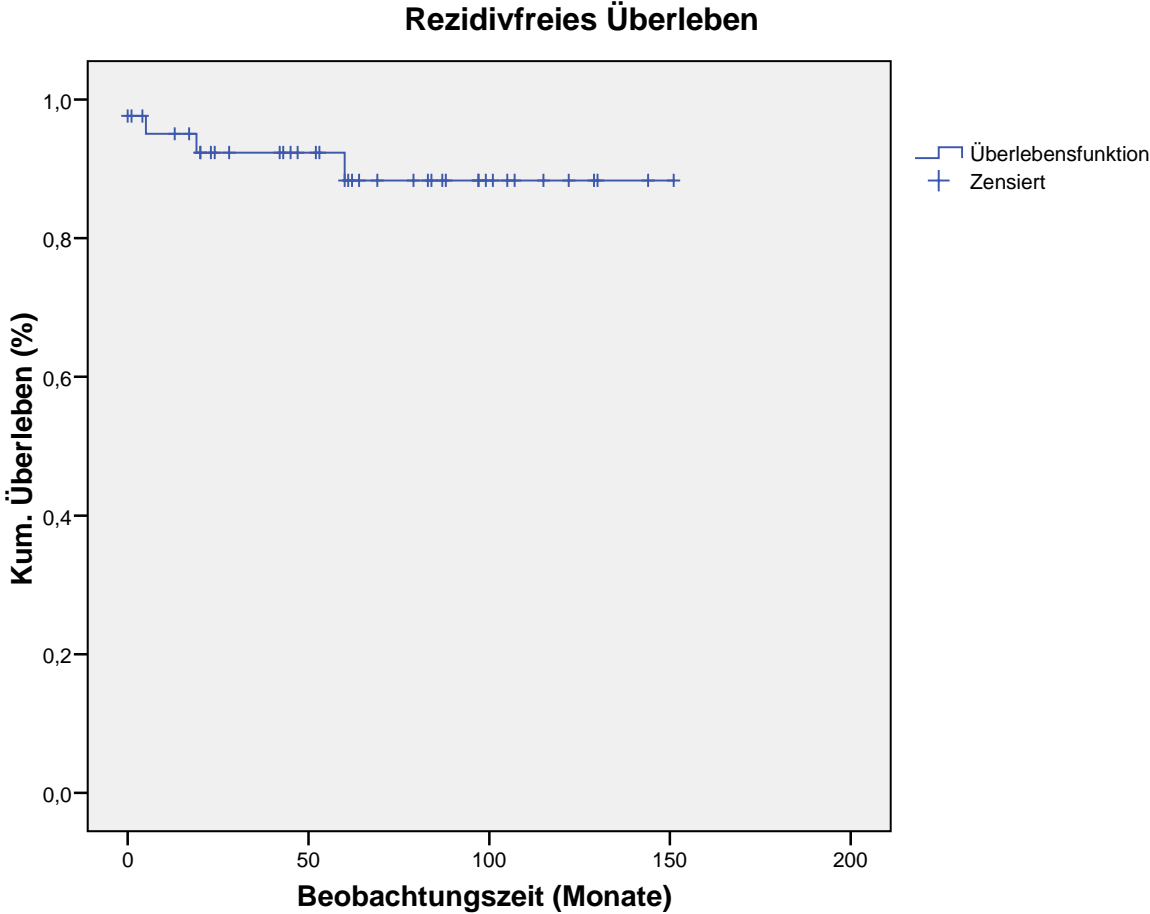


Abbildung 31: Kumulatives rezidivfreies Überleben im Beobachtungszeitraum

Im Folgenden sind die Charakteristika sowie der weitere Verlauf der Patienten, die ein Rezidiv nach TEM erlitten tabellarisch wiedergegeben.

Diagnose	Therapie	Weiterer Verlauf
pT1 G2 ( <b>low-risk</b> )	R1 Resektion mittels TEM	Bei Kontrolle nach 3 Monaten; makroskopischer Tumor: <b>Procedere:</b> erneute TEM mit Diagnose pT2 G2 und apR mit Diagnose pT2 N0 G2 <b>Weiterer Verlauf:</b> Patient verstorben- nicht tumorbedingt
pT1 N0 GII ( <b>low-risk</b> )	R0 Resektion mittels TEM	Bei Kontrolle nach 4 Jahren: intramuraler Tumor im Endosono <b>Procedere:</b> apR mit Diagnose eines intramuralen Tumors ohne Wandüberschreitung, N0 GII. <b>Weiterer Verlauf:</b> Patient verstarb Jahre nach der Operation an Multiorganversagen, Ursache war nicht eruierbar
pT1 GII ( <b>low-risk</b> )	R0 Resektion mittels TEM	Bei Kontrolle nach 3 Monaten: makroskopischer Tumor <b>Procedere:</b> apR Histo: pT3 N1 GIII V1 L1 <b>Weiterer Verlauf:</b> 11/2000 Leberfiliae, Chemotherapie, verstorben 06/2002
pT1 GII L1. <b>high-risk</b>	R0 Resektion mittels TEM	Bei Kontrolle nach 1 Jahr: Leberfiliae rechter Leberlappen. <b>Procedere:</b> Hemihepatektomie <b>Weiterer Verlauf:</b> 01/2005 : Lokalrezidiv- neoadjuvante Therapie, apR 08/2005 : Lungenmetastasen, Procedere: Unterlappenresektion 03/2007: Patient lebt

**Tabelle 7:** Charakteristika und Verlauf der Patienten mit Rezidiv nach TEM



## 5 Diskussion

Die transanale endoskopische Mikrochirurgie (TEM) hat in den letzten Jahren zunehmend an Bedeutung gewonnen. Durch Vermeidung einer offen chirurgischen Operation (konventionelles Vorgehen) mit dem Risiko einer nicht zu unterschätzenden Morbidität und der Vermeidung eines künstlichen Darmausganges bietet die TEM eine geringe Rate an Komplikationen und Nebenwirkungen unter Erhalt der Lebensqualität der Patienten. Im Vordergrund steht, die TEM hinsichtlich Sicherheit und Effektivität zu vergleichen mit konventionellen Verfahren der Rektumchirurgie. Die Therapieoptionen bewegen sich dabei in einem Spannungsfeld zwischen kurativem Anspruch mit größtmöglicher Radikalität einerseits und dem Ziel eines möglichst guten funktionellen Ergebnisses unter Erhalt des Patientenkomforts. Die Komplexität der technischen Einzelheiten und die Handhabung langer Instrumente auf kleinstem Raum wiesen vielen Operateuren die Grenzen der Geduld und des persönlichen technischen Verständnisses. Daher kam es nur zu einer begrenzten Verbreitung dieser Operationsleistung mit der Konsequenz, dass nur an wenigen Kliniken Operateure mit größerer TEM- Erfahrung tätig sind.

Aus den oben genannten Gründen ist es notwendig, diese Form der minimal invasiven Chirurgie und die mit ihr erzielten Ergebnisse durch Beobachtung geeigneter Kollektive zu analysieren und zu diskutieren. Grundvoraussetzungen für entsprechende Langzeitbeobachtungen sind dabei zum einen ein ausreichend großes Patientenkollektiv und zum anderen ein operatives Zentrum der Krankenversorgung welches die entsprechenden technisch-apparativen aber auch operativ-chirurgischen Voraussetzungen bietet. Ziel dieser Dissertation war es, die in einem geeigneten Beobachtungszeitraum an einem großen universitären Zentrum in Deutschland mit dem Verfahren der TEM operierten Patienten retrospektiv zu erfassen und die Ergebnisse mit der aktuellen Literatur zu vergleichen. Hierzu wurden insgesamt 281 Patienten mit einem Rektumadenom bzw. Rektumkarzinom erfasst, die in der Klinik für Allgemeine Chirurgie, Viszeral-, Gefäß- und Kinderchirurgie des Universitätsklinikums des Saarlandes im Zeitraum von 15 Jahren mittels TEM operiert wurden.

---

## Historie der Rektumchirurgie

Oberste Priorität bei der Therapie der Rektumadenome und vor allem der Rektumkarzinome hat die Kuration. Für die Planung einer chirurgisch-kurativen Therapie sind sowohl die Tumorlokalisierung, die Infiltrationstiefe als auch der Befall von Lymphknoten und des Analsphinkters von entscheidender Bedeutung. Allerdings spielen auch die postoperative Lebensqualität des Patienten durch Erhaltung der Kontinenz sowie die Bewahrung der Sexual- und Blasenfunktion durch Schonung der Nervenstrukturen im Beckenbereich eine entscheidende Rolle. Bei allen Überlegungen muss darüber hinaus die Komorbidität des Patienten berücksichtigt werden. Das heißt, es gilt ein Verfahren zu finden, das den Anforderungen der Kuration und der Aufrechterhaltung der postoperativen Lebensqualität unter Berücksichtigung der Komorbidität gerecht wird.

Onkologische radikal-chirurgische Verfahren wie die anteriore Rektumresektion als Kontinuitätserhaltendes Verfahren und die bei Sphinkterinfiltration notwendige abdominoperianale Rektumexstirpation weisen aufgrund ihrer Radikalität und unter Mitnahme des lokoregionären Lymphabstromgebietes in Abhängigkeit vom Tumorstadium eine niedrige Rezidivhäufigkeit von 5-10% auf (HEALD et al., 1998; HEINTZ et al., 1998; MELLGREN et al., 2000; WINDE et al., 1996). Jedoch sind beide Verfahren, alle Tumorstadien betreffend mit einer hohen Morbidität (30-50%) und Mortalität (1-12.5%) verbunden (MATZEL et al., 2003; SAUER et al., 2004; SUPPIAH et al., 2008). So werden Komplikationsraten von 20-40% verzeichnet (HEALD et al., 1998; HEINTZ et al., 1998; MELLGREN et al., 2000; WINDE et al., 1996). Insbesondere Wundheilungsstörungen Stuhl- und Miktionsbeschwerden (40-50%), sowie Anastomoseninsuffizienzen (5-10%) stehen hier im Vordergrund (SENGUPTA et al., 2001; SUPPIAH et al., 2008) Darüber hinaus liegt die peri- und intraoperative Letalität bei ca. 1-12.5% (SALM et al., 1994). Bezüglich der postoperativen Lebensqualität der Patienten spielen Stuhlinkontinenz in bis zu 50% der Fälle aber auch Harninkontinenz und erektile Dysfunktion bei bis zu 33% der Patienten eine entscheidende Rolle. Radikal-chirurgisch operierte Patienten benötigen in fast 75% der Fälle zumindest vorübergehend ein Stoma (HEALD et al., 1998), was auch auf psychologischer Ebene einen nicht unerheblichen Aspekt darstellt (WILLIAMS et al., 1983).

---

## Die minimal invasiven Verfahren der Rektumchirurgie

Den onkologisch radikal-chirurgischen Verfahren stehen die minimal invasiven Verfahren gegenüber. Das konventionelle transanale Verfahren (Operation nach Parks) ist technisch einfach durchzuführen, stößt aber an seine Grenzen, wenn es darum geht im Rektum höher gelegene Tumore zu operieren. Die Tumorränder können bei dieser konventionellen Technik schlecht eingesehen werden und es kann im Laufe der Operation zur Tumorzell dissemination (Budding) kommen, so dass eine onkologisch ausreichende Sicherheit nicht mehr gewährleistet ist (SCHAFER et al., 2005). Wegen der schlechten Übersicht bei Anwendung dieses Verfahrens werden in der Literatur je nach Autor Lokalrezidivraten zwischen 3-33% für Adenome und zwischen 10-45% für Rektumkarzinome angegeben (BURGHARDT et al., 2005). Diese Rezidivraten sind signifikant höher (26.3%) als nach radikaler Resektion (3.7%) oder nach TEM (8.9%) (LANGER et al., 2003). Die Operation nach Parks eignet sich daher nur für Tumoren des unteren Rektumdrittels bis maximal mittleren Rektumdrittels und erfordert eine differenzierte Patientenselektion.

Mason empfahl für Tumoren des unteren und mittleren Rektumdrittels einen transsphinkteren Zugangsweg. Der M. sphincter ani internus und externus wird hierbei gespalten und nach Entfernung des Tumors wieder schichtweise verschlossen (MASON, 1974). Bei Kraske wird der M. gluteus maximus parasakral abgelöst und der Tumor nach Mobilisation des Rektums entfernt (KRASKE et al., 1989). Bei diesen Verfahren ist mit erheblicher Traumatisierung und hohen perioperativen Komplikationsraten (11.4-31.1%) (HARING et al., 1978) (Wundheilungsstörungen, Kontinenzstörungen in bis zu 30%) zu rechnen und heutzutage kommen die Verfahren nach Mason und Kraske auf Grund ihrer Invasivität kaum noch zum Einsatz (HERMANEK, 1994; LIERSCH et al., 2005).

Um auch höher gelegene Tumore lokal chirurgisch behandeln zu können, war es notwendig ein Verfahren zu entwickeln, das eine gute Übersicht auch im oberen Rektum und damit ein präzises Operieren im Sinne einer onkologisch ausreichenden Sicherheit ermöglichte.

So wurde die transanale endoskopische Mikrochirurgie (TEM) 1983 von Buess et al. entwickelt (BUESS et al., 1983). Die TEM bietet neben dem Vorteil der minimalen Invasivität, die Möglichkeit Tumoren im gesamten Rektum zu exzidieren, was bislang

---

lediglich mit den radikal-chirurgischen Verfahren möglich war. Zunächst war das Verfahren nur auf die Entfernung von Rektumadenomen beschränkt. Im Verlauf der Jahre wurde die Indikation auch auf das Carcinoma in situ sowie auf die Karzinome im low-risk Stadium ausgeweitet (pT1, G1/ G2, L0, R0-Resektion).

Zu Beginn wurde bei Diagnose eines vorher nicht bekannten Karzinoms nach einer TEM radikal-chirurgisch nachreseziert. Hier zeigte sich, dass bei den meisten Patienten mit einem pT1-Karzinom weder ein Resttumor noch ein Lymphknotenbefall gefunden wurde (MENTGES et al., 1996). Unter Berücksichtigung dieser Tatsachen und unter dem Einfluss der Arbeiten von Hermanek kam es ab 1987 zu einer Erweiterung der Indikation der TEM auf pT1-Karzinome im low-risk Stadium (HERMANEK, 1994; HERMANEK et al., 1986). Bei diesen pT1-Karzinomen im low-risk Stadium beobachtete Hermanek eine niedrige Rate von Lymphknotenmetastasen (3%) (HERMANEK, 1994), ein Ergebnis, das in weiteren Studien bestätigt wurde (MELLGREN et al., 2000; MINSKY et al., 1989). Demgegenüber ist das Risiko von Lymphknotenmetastasen bei Karzinomen im high-risk Stadium auf 12% erhöht (HERMANEK, 1994). Bei diesen Patienten muss dann auch mit Lokalrezidivraten von bis zu 18% selbst nach R0 Resektion gerechnet werden (MELLGREN et al., 2000; MENTGES et al., 1996). Unter Beachtung der strengen Indikationskriterien (pT1, G1/G2, L0, R0-Resektion) wurden in ersten Studien ein Gesamtüberleben > 90% (LANGER et al., 2003; LEE et al., 2003; WINDE et al., 1996) sowie eine Lokalrezidivrate < 5% für Patienten mit Karzinomen im low-risk Stadium erzielt (HEINTZ et al., 1998).

Eine konsequente präoperative Patientenselektion und eine genaue histopathologische Untersuchung des Resektats sind bei der TEM demnach essentiell, denn nur so kann dem Patienten ein individuelles und vor allem ein sicheres und onkologisch sinnvolles Therapiekonzept angeboten werden.

Mit Hilfe der rektalen Endosonographie lässt sich die Rektumwand visuell in ihre einzelnen Schichten auflösen. Durch die Interpretation des Ultraschallbildes ist ein präoperatives Staging der Rektumtumoren möglich (BEYNON et al., 1986; HILDEBRANDT et al., 1986), aus dem die entsprechenden therapeutischen Konsequenzen resultieren. So werden die Patienten entsprechend für eine lokale Therapie oder eine radikale Operation ausgewählt.

Allerdings zeigt sich im klinischen Alltag, dass das diagnostische Potential des Ultraschalls nicht ausgeschöpft wird (MARUSCH et al., 2002). Darüber hinaus sind der rektalen Endosonographie Grenzen gesetzt. Sie erlaubt zwar eine Bestimmung der Infiltr-

---

rationstiefe, leider aber nicht mit ausreichender Sicherheit die Einschätzung der Dignität eines Rektumtumors. Die Genauigkeit des präoperativen endosonographischen Stagings bezüglich des T-Stadiums beträgt laut Literatur zwischen 64 und 94% (HERZOG et al., 1993). Damit liegt sie über der Genauigkeit des rektal digitalen Stagings nach Mason (70-75%) (MASON, 1976). Mit der digital-rektalen Untersuchung können lediglich Tumoren des unteren und mittleren Rektumdrittels erfasst werden, 20-30% der Tumoren entziehen sich damit der Beurteilung (GLASER et al., 1989). Hinsichtlich des Lymphknotenstaging, liegt die Genauigkeit der Endosonographie bei 66-88% (HERZOG et al., 1993; LEE et al., 2003; WORRELL et al., 2004). Was die Sensitivität und Spezifität betrifft, so zeigt die Studie von Lee et al., dass die endosonographische Sensitivität bezüglich des Lymphknotenstatus bei 89.4% und die Spezifität bei 73.4% liegt (LEE et al., 2003). Ebenso wie bei der rektal-digitalen Untersuchung ist auch hier die Qualität abhängig vom Untersucher (LIERSCH et al., 2005). Häufig zeigt sich in der Endosonographie ein Overstaging der kolorektalen Tumoren (HERZOG et al., 1993; WILLIAMSON et al., 1996). In einer Studie von Renzulli et al. wird von einem Overstaging bei 9 von 12 (75%) Adenompatienten berichtet (RENZULLI et al., 2004). Kusunoki et al. berichten von 29% Overstaging bei villösen Adenomen und hieraus resultierendem chirurgischen Overtreatment (KUSUNOKI et al., 1996). Der Grund des Overstagings liegt unter anderem darin begründet, dass die Läsion durch eine vorangegangene Biopsie oft entzündlich anschwillt und dadurch endosonographisch überbewertet wird.

Die rektal-digitale Untersuchung und die Endosonographie geben zwar Hinweise auf die Infiltrationstiefe eines Tumors, können jedoch auf Grund der oben genannten Gründe eine histologische Untersuchung nicht ersetzen. Anhand der Biopsie, die präoperativ bei Rektoskopie und Koloskopie entnommen wird, ist es jedoch nicht immer möglich einen Karzinomnachweis zu erbringen, da der Tumor durch die Biopsie nicht als Ganzes repräsentiert wird.

Die Indikation zur transanal endoskopischen Entfernung eines Tumors ist daher nur unter Berücksichtigung aller diagnostischen präoperativen Maßnahmen zu stellen.

---

## Das Patientenkollektiv

Das Kollektiv der vorliegenden Dissertation entspricht, was Geschlechts- und Altersverteilung angeht (45% weibliche, 55% männlichen Patienten, Altersdurchschnitt 62.7 Jahren), der Verteilung anderer Studien (FARMER et al., 2002; HEINTZ et al., 1998; LANGER et al., 2002a; PALMA et al., 2004) und belegt darüber hinaus auch die Angaben des Statistischen Bundesamtes, nämlich eine Häufung von Rektumtumoren in der Altersgruppe von 60-69 Jahren, sowie bei männlichen Patienten (Geschlechtsverteilung m : w von 60 : 40). Dies gilt sowohl bei Patienten mit einem Adenom als auch bei Patienten mit einem Karzinom.

## Ergebnisse bei Patienten mit einem Rektumadenom

Die Anwendung der TEM zur lokal chirurgischen Behandlung von Rektumadenomen ist derzeit als der Goldstandard anzusehen. Mit der TEM ist es möglich, Tumoren auch im mittleren (8-11 cm) und oberen (12-16 cm) Rektumdrittel sicher zu entfernen. So lagen in unserer Studie insgesamt 67% der Adenome im mittleren/oberen Drittel. Was die Prävalenz kolorektaler Adenome betrifft, nimmt sie laut Literatur mit steigendem Alter zu und wird in der westlichen Welt bei asymptomatischen Personen ab einem Lebensalter von 50-60 mit circa 30% angegeben (BOMBI, 1988; FRUHMORGEN, 1994). In der vorliegenden Arbeit waren Patienten mit der histopathologischen Diagnose eines Adenoms zum Zeitpunkt des operativen Eingriffs im Median 62.08 ( $\pm 15$ ) Jahre alt. Der jüngste Patient war 29 Jahre, der älteste Patient 88 Jahre alt. Es zeigte sich eine Häufung ( $n=81$ , 42%) in der Altersgruppe 60-69 Jahre. Das Durchschnittsalter liegt generell in vergleichbaren Studien zwischen 60 und 69 Jahren (PIGOT et al., 2003; SAKAMOTO et al., 1991). Von den 192 an einem Rektumadenom operierten Patienten waren 87 (45%) weiblichen und 105 (55%) männlichen Geschlechts, dies bestätigt damit die Zahlen des Statistischen Bundesamtes. Männer sind demnach häufiger als Frauen betroffen (Geschlechtsverhältnis 60:40) (Statistisches Bundesamt Deutschland).

Grundvoraussetzung für den sinnvollen Einsatz der TEM ist eine ausführliche präoperative Diagnostik. Fast alle unsere Patienten wurden präoperativ zur Beurteilung der

---

lokalen Tumorausbreitung sowohl einer rektal-digitalen Untersuchung, einer rektalen Endosonographie als auch einer Rektoskopie oder Koloskopie mit Biopsie unterzogen. Anhand der Rektoskopieberichte konnte die Höhenlokalisierung der Rektumadenome ab der Anokutanlinie ermittelt werden (Abb. 20). Die Tumoren lagen insgesamt zwischen 4 -16 cm ab ano. 61 (33%) der Adenome waren im unteren Rektumdrittel lokalisiert. Der Hauptanteil der Adenome lag mit 104 (53%) im mittleren Rektumdrittel. 27 (14%) der Adenome lagen im oberen Rektumdrittel. Wenn man die Prozentzahlen für die Adenome des unteren und mittleren Drittels zusammenzählt (86%), spiegelt diese Zahl in etwa den Prozentsatz der Rektumadenome wider, die mittels einer rektal-digitalen Untersuchung (ca. 9 cm ab ano) (75-80%) hätten entdeckt werden können. In vergleichbaren Studien liegen die mittels TEM behandelten Adenome zwischen 3-20 cm (DAFNIS et al., 2004).

Ebenso konnte anhand der Rektoskopieberichte auch die Tumorlokalisierung der Adenome (n=192) bezogen auf die Rektumzirkumferenz ermittelt werden (Abb. 21). Jeweils 45 (23%) der Patienten zeigten eine ventrale bzw. dorsale Lokalisation des Tumors, konsekutiv wurde bei diesen Patienten eine Bauch- oder Steinschnittlage auf dem OP-Tisch gewählt. 55 bzw. 47 (29/25%) Patienten zeigten eine links- bzw. rechtslaterale Lokalisation des Adenoms und wurden entsprechend links- oder rechtsseitig gelagert.

Entsprechend der Einteilung nach Böcker et al. (BÖCKER et al., 1997) wurden die Adenome (n=192) anhand des postoperativen histopathologischen Befundes in drei verschiedene Gruppen eingeteilt (Abb. 22). Die größte Gruppe stellten mit 88% (n=168) die tubulovillösen Adenome dar, die tubulären (6%, n=12) bzw. die villösen (6%, n=12) waren wesentlich seltener. Die Ergebnisse decken sich mit der zu erwartenden Verteilung gemäß der Literatur (OTTO, 1997). Darüber hinaus wurde anhand des postoperativen histopathologischen Befundes der Dysplasiegrad der Rektumadenome (n=192) ermittelt (Abb. 23). 64 (33%) Patienten wiesen ein Adenom mit leichtgradiger Dysplasie auf, 67 (35%) ein Adenom mit mittelgradiger und 61 (32%) mit schwerer Dysplasie.

Was das Auftreten von Lokalrezidiven bei Adenomen betrifft, erfolgte aufgrund des großen Einzugsgebietes und der damit verbundenen langen Anfahrtswege der Patienten die Kontrolluntersuchungen durch den Hausarzt oder den heimatnahen Endoskopiker. So konnten aufgrund der Größe des Kollektivs hier keine Langzeitergebnisse erfasst werden, so dass an dieser Stelle lediglich die Ergebnisse der Literatur heran-

---

gezogen werden. Langer et al. berichten in einer Studie von einer Adenomrezidivrate nach TEM von 8.8%. Demgegenüber steht eine Rezidivrate von 31.5% nach transanaler Resektion mit dem Verfahren nach Parks und eine Rezidivrate von 3.7% nach radikal-chirurgischer Resektion (LANGER et al., 2003).

### **Ergebnisse bei Patienten mit einem Rektumkarzinom**

Die meisten pT1-Karzinome, die mit einer TEM behandelt wurden lagen in unserem Kollektiv im unteren (n=28; 59.5%) oder mittleren (n=15; 32%) Rektumdrittel. Nur wenige pT1-Karzinome (n=4; 8.5%) lagen im oberen Rektumdrittel. Wenn man die Prozentzahlen für die pT1-Karzinome des unteren und mittleren Drittels zusammenzählt (91.5%), spiegelt diese Zahl in etwa den Prozentsatz der Karzinome wider, die mittels einer rektal-digitalen Untersuchung (ca. 9 cm ab ano) entdeckt werden könnten. Dies unterstreicht eindrucksvoll, welchen Stellenwert diese Untersuchung im klinischen Alltag haben sollte. In der Literatur liegen die Rektumtumoren, die mit einer TEM bzw. einer radikalen Chirurgie behandelt werden, durchschnittlich bei 7 cm bzw. 9.5 cm (DEMARTINES et al., 2001; PALMA et al., 2004). Damit liegen sie höher als die Tumoren, die mit dem Verfahren nach Parks behandelt werden (5.7 cm), was wiederum zeigt, dass die TEM auch zur Behandlung höher gelegener Rektumtumore geeignet ist. In einer jüngsten Untersuchung hat sich die Tumorlokalisation bezüglich der Höhe als Risikofaktor für Komplikationen im Sinne von vermehrten Blutungen und Nahtinsuffizienz herausgestellt. Bei einer Tumorphöhe > 8 cm steigt das Risiko für die genannten Komplikationen (KREISSLER-HAAG et al., 2008).

Bei unserer Untersuchung wiesen die meisten pT1-Karzinome (n=37, 79 %) eine mäßige Differenzierung (G2) auf, nur wenige waren gut (G1, n=7, 15%) bzw. schlecht (G3, n=3, 6%) differenziert. 43 (91%) der mittels TEM resezierten pT1-Karzinome entsprachen den strengen Kriterien eines Karzinoms im low-risk Stadium. Bei vier (9%) Patienten bestand eine high-risk Situation.

Von den 47 aufgrund des postoperativen histopathologischen Befundes gesicherten pT1-Karzinomen existierte in 42 (89%) der Fälle eine präoperative Histologie. In 5 Fällen (11%) war keine Dokumentation des präoperativen Befundes erfolgt. In 27 (64%)

---



der vorliegenden Histologien war ein Karzinom gefunden worden, in 15 (36%) der Fälle wurde die Diagnose eines Adenoms gestellt. Verglichen mit anderen Studien wird deutlich, dass dies keine Seltenheit ist (LANGER et al., 2001; RENZULLI et al., 2004). Ebenso zeigen Schäfer et al. und auch Lee et al. in ihren Studien, dass in 31% der Fälle die präoperativen histologischen Befunde nicht mit den postoperativen Ergebnissen übereinstimmten (LEE et al., 2003; SCHAFER et al., 2005). Morschel et al. berichtet, dass sich 22.5% der präoperativ als benigne klassifizierten Tumoren nach TEM als Karzinome erwiesen (MORSCHER et al., 1998). Die vorliegenden Ergebnisse zeigen damit im Einklang mit der Literatur, dass das präoperative Staging anhand einer Biopsie ein nicht zufriedenstellend gelöstes Problem darstellt und die damit verbundene Therapieentscheidung erschwert. Aus diesem Grund ist es umso wichtiger und sinnvoller bei der TEM eine Vollwandexzision durchzuführen, wie es in unserem Kollektiv regelhaft der Fall war. Ebenso ist eine entsprechende langfristige Nachsorge und Langzeitbeobachtung dieser Patienten obligat. Unser Nachbeobachtungszeitraum betrug im Median 5.2 Jahre und entspricht damit dem für onkologische Studien geforderten Zeitraum (JUNGINGER, 2004). Die Nachsorgerate betrug 89%, 5 Patienten waren "lost to follow-up". Das mittlere Gesamtüberleben betrug 113 Monate (94-131 Monate), bei einer 5-Jahresüberlebensrate von 75,3%.

In unserer Studie zeigte sich bei pT1-Karzinomen nach TEM eine Lokalrezidivrate von insgesamt 9.5%. Die 5-Jahres-Rezidivfreiheit betrug 88.3% (Standardfehler 5.7%, Abb. 31). Einzel betrachtet, kam es bei insgesamt 38 nachbeobachteten low-risk Karzinomen zu 2 Rezidiven, was einer Rezidivrate von 5.3% entspricht. Bei den 4 Patienten mit einem high-risk pT1-Karzinom wurde 1 Rezidiv (25%) gesichert.

Unsere Ergebnisse hinsichtlich der Rezidivrate verdeutlichen die Abhängigkeit der Rezidiventstehung von unterschiedlichen Faktoren. Ein entscheidender Faktor ist dabei auch der Resektionsstatus des Tumors (MCDERMOTT et al., 1985; STEELE et al., 1996). Deutlich wird dies insbesondere bei der lokalen transanal Exzision nach Parks. Hier kam es in einer Studie von Langer zu 37% R1- und 16% RX-Situationen und konsekutiv zu einer Erhöhung der Lokalrezidivrate auf 26.3% (LANGER et al., 2003; SUPPIAH et al., 2008). In unserer Studie wurden 45 von 47 (95%) pT1-Karzinomen R0 reseziert. In einem Fall war die Ermittlung des Resektionstatus nicht möglich, da das Präparat in mehrere Stücke zerrissen ist (RX-Situation). In einem Fall erfolgte eine R1-Resektion (2.5%). Bei diesem Patient kam es zu einem Lokalrezidiv. Langer et al. berichten, dass es in ihren Untersuchungen aufgrund einer ungewöhnlich

---

hohen Rate an R1-Resektionen nach TEM von 19% auch in 10% der Fälle zu Lokalrezidiven kam (LANGER et al., 2003). In dieser Situation ist die notwendige Konsequenz eine sofortige Nachexzision mittels TEM.

Nochmals zu betonen ist an dieser Stelle, dass der Klassifikation der pT1-Karzinome in high-risk und low-risk Karzinome eine große Bedeutung bei der Entstehung von Rezidiven zukommt. Zwei von vier Patienten mit einem Rezidiv hatten in der histopathologischen Beurteilung ein pT1-Karzinom im low-risk Stadium. Ein Patient hatte ein Karzinom im high-risk Stadium. Einzeln betrachtet entwickelten zwei von 38 Patienten mit einem pT1-Karzinom im low-risk Stadium ein Rezidiv, was einer Rezidivrate von 5.3% entspricht. Demgegenüber entwickelte einer von vier Patienten mit einem pT1-Karzinom im high-risk Stadium ein Rezidiv, was bereits einer Rate von 25% entspricht. Aufgrund der geringen Fallzahl ist dies jedoch nicht als aussagekräftig anzusehen.

In der Literatur stellt sich hauptsächlich die Frage, ob die lokale Exzision von Karzinomen mittels TEM trotz ihres Unvermögens Lymphknoten zu reseziieren eine kurativ onkologische Alternative zu den radikal chirurgischen Verfahren darstellt. Bisher gibt es nur wenige Studien, die einen differenzierten Vergleich zwischen TEM und radikalen operativen Verfahren ziehen. Problematisch ist in diesen Studien vor allem die fehlende Homogenität der Beobachtungsgruppen, es wird weder zwischen verschiedenen Karzinomarten, noch zwischen high-risk und low-risk Stadium bzw. zwischen Adenom und Karzinom differenziert. Dadurch ist es schwierig aus diesen Studien für die klinische Praxis signifikant anzusehende Schlussfolgerungen zu ziehen, insbesondere was Lokalrezidivraten betrifft (TEM versus Anteriore Resektion beim Karzinom und Adenom (WINDE et al., 1996); TEM versus TP(transanales Verfahren nach PARKS) versus Radikale Resektion beim Karzinom (high-risk versus low-risk) (HEINTZ et al., 1998); TEM versus TP versus Radikale Resektion beim Adenom und Karzinom (LANGER et al., 2003); TEM versus Radikale Resektion bei T1 und T2 Karzinom (LEE et al., 2003))

Insgesamt zeigen sich in der Literatur Lokalrezidivraten nach einer TEM zwischen 5-10% (KATTI, 2004; LLOYD et al., 2002; MAEDA et al., 2004; SCHAFER et al., 2006; STIPA et al., 2006). Was die Lokalrezidivraten von pT1-Karzinomen betrifft, wurden in einer Studie von Winde vergleichbare Ergebnisse (4.1% nach TEM und 3.8% nach radikaler Resektion) erzielt. Lee et al. berichten von einer Lokalrezidivrate von 4.1% und einer 5-Jahres Überlebensrate von 100% nach TEM beim pT1-Rektumkarzinom (LEE et al., 2003). Leider wird bei den genannten Studien nicht zwischen high-risk und

---

low-risk Stadium unterschieden, so dass eine differenzierte Betrachtung der Ergebnisse an dieser Stelle nicht möglich ist. In einer Studie von Heintz et al. kam es innerhalb des Nachbeobachtungszeitraumes von 5 Jahren bei 10.3% der Patienten nach TEM zu einem Lokalrezidiv (HEINTZ et al., 1998). Nach radikaler Resektion kam es bei 6.7% der Patienten zu einem Lokalrezidiv. Ein Patient wies ein Karzinom im low-risk Stadium, 2 Patienten ein Karzinom im high-risk Stadium auf. Einen signifikanten Unterschied, was die Lokalrezidivrate nach radikaler Resektion und lokaler Exzision betrifft, zeigt eine weitere Studie (PTOK et al., 2007). Hier steht einer Lokalrezidivrate von 6% nach TEM einer Rezidivrate von 2% nach radikaler Resektion gegenüber. Manche Autoren sehen eine lokale Exzision aus diesem Grunde eher als onkologischen Kompromiss in der Therapie eines pT1-Karzinoms an und berufen sich auch auf andere Studien (ENDRESETH et al., 2005; HEINTZ et al., 1998; LANGER et al., 2003).

Dennoch machen die oben aufgeführten Studien die Vorteile der lokal chirurgischen Verfahren gegenüber radikalen Resektionsverfahren hinsichtlich der geringen intra- und postoperativen Komplikationen und dem damit verbundenen geringeren Operationsrisiko deutlich (HEINTZ et al., 1998; LANGER et al., 2003; LEE et al., 2003; WINDE et al., 1996). Darüber hinaus ist die Lebensqualität der Patienten nach radikaler Resektion oft durch verminderte Funktionalität des Sphinkterapparates, sexuelle Dysfunktion und Miktionstörungen beeinträchtigt (BATIGNANI et al., 1991; KINN et al., 1986). Hinzu kommt die zumindest passagere Notwendigkeit eines künstlichen Darmausganges, wie er bei tiefen Resektionen protektiv angelegt wird. Jedoch zeigen diese Studien auch deutlich die Vorteile der radikal-chirurgischen Verfahren durch ausgezeichnete Ergebnisse, sowohl was die Lokalrezidivraten als auch die Überlebensraten angeht (MCDERMOTT et al., 1985; MELLGREN et al., 2000; STEELE et al., 1996). Winde et al. stellt 28 mit einem radikal-chirurgischen Verfahren (anteriore Resektion) behandelte Patienten 25 Patienten gegenüber, die mit der TEM behandelt wurden ((WINDE et al., 1996)). Aufgrund des größeren Operationstraumas nach radikal-chirurgischem Vorgehen zeigten sich deutliche Unterschiede was Operationszeiten und intraoperativen Blutverlust angeht. In Übereinstimmung mit anderen Studien (NEARY et al., 2003; STEELE et al., 1996) zeigten sich erheblich längere Operationszeiten (149 min. bei radikal-chirurgischem Vorgehen vs. 103 min. bei TEM) sowie wesentlich höhere Blutverluste (745 ml vs. 143 ml). In unserer Studie zeigte sich die TEM intraoperativ ebenfalls als komplikationsarmes Verfahren. So konnten die Operations-

---

zeiten von ursprünglich 86 min auf 58 min reduziert werden was unter anderem zu einer Reduktion der passageren Stuhlinkontinenz von 6% auf 3% führte (KREISSLER-HAAG et al., 2008).

Des Weiteren wurde zwischen intraoperativen Major- und Minorkomplikationen unterschieden, wobei der Wechsel des OP-Verfahrens eine Majorkomplikation und Blutungen Minorkomplikationen darstellten. Bei den Adenompatienten betrug die intraoperative Komplikationsrate 2%, wobei es bei 3 Patienten zu einer Rektumperforation (Majorkomplikation) mit Verfahrenswechsel (anteriore Resektion oder Diskontinuitätsresektion) kam. Eine Minorkomplikation trat nicht auf, in 98% der Fälle gab es keinerlei Komplikationen. Im Vergleich dazu war die intraoperative Komplikationsrate bei den pT1-Karzinomen höher. Sie betrug insgesamt 8%. Allerdings muss man auch hier wieder zwischen Major- und Minorkomplikationen unterscheiden. Es kam nur bei 2% der Patienten zu einer intraoperativen Rektumperforation (Majorkomplikation). In 6% der Fälle kam es lediglich zu verstärkten Blutungen (Minorkomplikation), die intraoperativ gut zu beherrschen waren.

Postoperative Komplikationen nach einer TEM sind verglichen mit radikalchirurgischen Operationsverfahren der Literatur zu Folge eher seltener (LEE et al., 2003). Dies bestätigte sich auch in unserem Kollektiv. Die postoperative Komplikationsrate betrug bei den Adenompatienten 9.8% (26/192), bei Patienten mit einem pT1-Karzinom lag sie bei 9% (4/47).

Bei unseren Adenompatienten kam es bei 9 von 192 Patienten zu postoperativen Nachblutungen (6%). Fünf dieser Blutungen mussten transanal gestillt werden (3% Majorkomplikation). Des Weiteren kam es bei 2 Patienten (1%) zu Miktionsbeschwerden, 7 klagten über vorübergehende Stuhlinkontinenz (3% Minorkomplikationen). Bei einer Patientin war auf Grund ihres fortgeschrittenen Alters eine kurzzeitige intensivmedizinische Behandlung notwendig (Majorkomplikationen) (0.5 %). Alle Komplikationen zeigten sich unmittelbar nach der Operation, es zeigten sich keine Spätkomplikationen. Bei Patienten mit pT1-Karzinom kam es postoperativ bei 4 von 47 zu leichten Nachblutungen (9%). Es traten keinerlei Majorkomplikationen auf. In vergleichbaren Studien werden Komplikationsraten von insgesamt 4-9% angegeben (LEE et al., 2003) ((LANGER et al., 2002b). Allerdings zeigen sich auch durchaus höhere postoperative Komplikationsraten nach TEM von insgesamt 20%, wie es in der Studie von Winde der Fall war. Interpretiert man diese Studie fällt zuerst auf, dass es was die frühen Komplikationen betrifft, darunter Nachblutungen, Nahtinsuffizienz, Miktions-

---

beschwerden und Stuhlinkontinenz, deutliche Unterschiede zwischen TEM und radikal-chirurgischem Verfahren gab (anteriore Resektion 34.5% versus TEM 20.8%). Als postoperative Spät komplikationen wurden in der Winde Studie, fortbestehende Stuhlinkontinenz, abdominelle Hernien, sowie die Entstehung eines Lokalrezidivs betrachtet. Bezüglich der Spät komplikationen zeigt sich die TEM als risikoarm. Insgesamt gab es eine Spät komplikationsrate nach TEM von 8.3 %. Demgegenüber steht eine Spät komplikationsrate von 23.3 % nach radikalchirurgischem Verfahren; besonders fortbestehende Stuhlinkontinenz und Obstipationen stellten hier die Hauptproblematik dar. Des Weiteren wird hier auch das Risiko der perioperativen Mortalität bei radikalchirurgischen Verfahren, die hier immerhin bei 6% lag, verdeutlicht.

Der gemeinsame Konsens dieser Studien ist, dass die TEM bei ausgesuchten T1-Tumoren mit einem radikalchirurgischen Verfahren bezüglich der Rezidivrate durchaus vergleichbar ist, jedoch dabei eine geringere Morbidität und Mortalität aufweist.

Allerdings gibt es in der Literatur durchaus auch erhebliche Schwankungen zwischen 5% und 50% und dies ist vor allem davon abhängig ob der Verfasser Minor komplikationen wie vorübergehende Stuhlinkontinenz, perianale Schmerzen und Harnverhalt mit einbezieht (GAVAGAN et al., 2004) oder diese vernachlässigt (DEMARTINES et al., 2001; GUERRIERI et al., 2003; PALMA et al., 2004).

Neuere Untersuchungen haben ergeben, dass es Risikofaktoren gibt, die zu einer Erhöhung der Komplikationsraten führen können. So zeigt sich eine hohe Korrelation zwischen der lateralen Lokalisation des Tumors und der Häufigkeit von größeren Blutungen. Darüber hinaus scheinen Patienten mit einem Tumor, der im Durchmesser größer als 2 cm ist und höher als 8 cm liegt eine höhere Tendenz zu Komplikationen aufzuweisen (KREISSLER-HAAG et al., 2008).

Was die Lebensqualität des Patienten nach Rektumchirurgie angeht, so wird sie nicht nur durch den Erhalt des Schließmuskels beeinflusst, sondern hängt auch von dessen postoperativer Funktion ab. In der Literatur zeigt sich einheitlich eine Beeinträchtigung der Analsphinkterfunktion nach tiefer anteriorer Resektion (28-50%) (BATIGNANI et al., 1991; CARMONA et al., 1991; KARANJIA et al., 1992; LEWIS et al., 1992). Im Vergleich dazu sind die Einbußen der Sphinkterfunktionalität nach einer lokalen Therapie durch TEM nur vorübergehend. So zeigten sich unsere Patienten, wie auch in der Literatur beschrieben (JEHLE et al., 1992), nach wenigen Wochen wieder stuhlinkontinent. Eine radikal-chirurgische Operation kann darüber hinaus zu weiteren Einbußen der Lebensqualität führen, etwa durch die Anlage eines künstlichen Darmaus-

---

ganges oder durch Verursachung von Impotenz (32-50% mit sexueller Dysfunktion und 5-18% mit Impotenz) und Blasenentleerungsstörungen (17-44%) (BATIGNANI et al., 1991; KARANJIA et al., 1992).

Auch aus ökonomischer Sicht bietet die TEM im Vergleich zu anderen Operationsverfahren Vorteile. Hier ist insbesondere die stationäre Verweildauer von Interesse. Konkordant mit anderen Studien zu diesem Thema (MIDDLETON et al., 2005; SACLARIDES et al., 1992; SUZUKI et al., 2005), zeigte sich auch in unseren Ergebnissen eine im Vergleich zu radikal-chirurgischen Verfahren kürzere durchschnittliche Verweildauer der Patienten. Sie lag bei 9.5 Tagen - im Vergleich dazu liegt nach einem radikal-chirurgischen Eingriff laut Literatur die stationäre Aufenthaltsdauer bei etwa 15 Tagen (FARMER et al., 2002; MIDDLETON et al., 2005; WINDE et al., 1996). Aufgrund einer solchen Verkürzung des Krankenhausaufenthaltes kann es laut einer amerikanischen Studie zu einer Reduktion von Therapiekosten um fast 75% kommen (COCILOVO et al., 2003). Farmer et al. verglichen die Kosten einer anterioren Resektion mit denen einer TEM und errechneten eine Ersparnis von \$ 5500 pro Patient.

Zusammenfassend lässt sich sagen, dass die im Rahmen dieser Dissertation erhobenen Daten die Ergebnisse der Literatur hinsichtlich der TEM untermauern (BORSCHITZ et al., 2003; ENDRESETH et al., 2005; GOPAUL et al., 2004; LEE et al., 2003; SCHAFER et al., 2005). Neben der exzellenten Behandlung von Rektumadenomen, geht die TEM als Verfahren zur Behandlung von pT1-Karzinomen im low-risk Stadium mit einer deutlich niedrigeren Komplikationsrate als die radikal chirurgischen Verfahren einher. Was die 5-Jahres Überlebensrate betrifft, gibt es in den meisten Studien keine Unterschiede (HEINTZ et al., 1998; PALMA et al., 2004) zwischen beiden Vorgehensweisen und auch in unserer Studie zeigte sich eine Lokalrezidivrate von lediglich 5.3%. Die TEM zeichnet sich durch eine minimal invasive Technik aus und bietet eine hervorragende Übersicht über das gesamte Rektum, so dass auch hochsitzende Tumoren operiert werden können. Die intraoperativen Komplikationen beschränken sich meistens auf Blutungen. Postoperativ stehen leichte Nachblutungen und vorübergehende Stuhlinkontinenz im Vordergrund. Die Funktion des Sphinkterapparates zeigte sich durch die TEM allerdings nur vorübergehend negativ beeinflusst (KENNEDY et al., 2002). Neben der durch die Vermeidung einer größeren Operation erniedrigten intra- und postoperativen Komplikationsraten, zeigt sich eine deutlich ver-

---

besserte Lebensqualität für den Patienten, etwa durch Vermeidung eines künstlichen Darmausgangs. Verglichen mit radikal chirurgischen Verfahren geht die TEM darüber hinaus mit einem deutlich verkürzten Krankenhausaufenthalt einher. Unsere Daten unterstreichen, dass die TEM, unter der Voraussetzung, dass die Indikation zur lokal chirurgischen Entfernung eines Rektumtumors gegeben ist, als Goldstandard für Patienten mit Rektumadenomen und pT1-Rektumkarzinomen im low-risk Stadium anzusehen ist. Eine konsequent durchgeführte präoperative Diagnostik ist jedoch essentiell, um die Patienten zu selektionieren, die von einem solchen Eingriff profitieren (DEINLEIN et al., 2003; HERMANEK, 1978; HERMANEK, 1994; NIVATVONGS, 2000). Trotz Einhaltung dieses Vorgehens muss eine regelmäßige Nachsorge und Langzeitbeobachtung der Patienten erfolgen, um Lokalrezidive frühzeitig zu entdecken.

### Ausblick

Eine ganz entscheidende Bedeutung sollte in Zukunft die Verbesserung der präoperativen Diagnostik spielen, denn nur so ist eine sichere Selektion der Patienten möglich, die von einer lokalen Exzision mittels TEM profitieren (Adenome und pT1-Karzinome im low-risk Stadium).

Darüber hinaus gilt es zu klären, ob über die Einteilung in low- bzw. high-risk Karzinome eine noch differenziertere Unterteilung erfolgen kann. In neueren Arbeiten über diese Fragestellung wird eine Einteilung nach der Submukosainfiltrationstiefe postuliert (SCHAFER et al., 2005). Die Einteilung der Operationspräparate erfolgt dabei nach Kudo et al. in eine initiale Infiltration (sm1), eine mittlere Infiltration (sm2) und eine tiefe Infiltration (sm3) (KUDO et al., 1984). Laut Ergebnissen von Nascimbeni et al. spielt es eine Rolle, ob der Tumor die Submukosa nur in den oberen zwei Dritteln infiltriert oder ob die Infiltration noch tiefer reicht (NASCIMBENI et al., 2002). Eine tiefe Submukosainfiltration (sm3) geht dabei mit einer deutlich erhöhten Lymphknotenmetastasierungsrate (23 %) einher. Hingegen zeigt sich bei einer initialen Infiltration (sm1) eine Metastasierungsrate von lediglich 2% bzw. von 9% bei einer Infiltration sm2 (NASCIMBENI et al., 2002). Problematisch bleibt weiterhin die Anwendung der TEM bei pT2- und pT3- Karzinomen. Der Lymphknotenbefall bei pT2-Karzinomen liegt bereits zwischen 16 und 40%(HERMANEK et al., 1986; LIRICI et al., 1994; STEELE

---

et al., 1996; STIPA et al., 2006) so dass ein lokal chirurgisches Vorgehen allein nicht sinnvoll ist. Der Stellenwert einer adjuvanten Therapie im Sinne einer Chemo- bzw. Strahlentherapie wird gegenwärtig noch kontrovers diskutiert. Es konnte gezeigt werden, dass eine postoperative Chemotherapie die Rezidivrate nach lokaler Exzision von pT2-Karzinomen von 25% auf 13.6% senken kann (SENGUPTA et al., 2001). Die Anwendung der TEM in Kombination mit einer Strahlentherapie wurde sowohl bei pT2- und pT3-Karzinomen untersucht. Es zeigten sich im Vergleich zur TME bei pT1 Karzinomen gleiche Lokalrezidiv- sowie Langzeitüberlebensraten (LEZOCHE et al., 2005). Aufgrund der geringen Fallzahl müssen diese Ergebnisse jedoch erst in größeren randomisierten Studien validiert werden, um den Stellenwert der adjuvanten Therapie bei der TEM belegen zu können (MASLEKAR et al., 2007). Was die Anwendung der TEM zur Behandlung von pT3-Karzinomen angeht, so stellt sie aktuell ausschließlich einen palliativen Behandlungsansatz für ein streng selektiertes Patientenkollektiv dar, bei dem auf Grund erhöhter Komorbidität oder fortgeschrittenem Alter ein radikal chirurgisches Vorgehen nicht möglich ist. Der kurative Goldstandard wird bei einem pT3-Karzinom wahrscheinlich auch weiterhin das radikal chirurgische Verfahren bleiben.

---



## 6 Literaturverzeichnis

1. Ambacher T, Kasperk R, Schumpelick V (1999) [Effect of transanal excision on rate of recurrence of stage I rectal carcinoma in comparison with radical resection methods]. *Chirurg* 70:1469-74.
  2. Batignani G, Monaci I, Ficari F, Tonelli F (1991) What affects continence after anterior resection of the rectum? *Dis Colon Rectum* 34:329-35.
  3. Beynon J, Mortensen NJ, Foy DM, Channer JL, Virjee J, Goddard P (1986) Endorectal sonography: laboratory and clinical experience in Bristol. *Int J Colorectal Dis* 1:212-5.
  4. Bleday R (1997) Local excision of rectal cancer. *World J Surg* 21:706-14.
  5. Böcker W, Denk H, Heitz PU (1997) Kolorektale Tumoren. In: Böcker W, Denk H, Heitz PU (eds): "Pathologie." Urban&Schwarzenberg, München, pp 651-655.
  6. Boland CR (1993) The biology of colorectal cancer. Implications for pretreatment and follow-up management. *Cancer* 71:4180-6.
  7. Bombi JA (1988) Polyps of the colon in Barcelona, Spain. An autopsy study. *Cancer* 61:1472-6.
  8. Borschitz T, Junginger T (2003) [Value of local surgical therapy for rectal cancer. A literature analysis]. *Zentralbl Chir* 128:1066-74.
  9. Buess G (1990) Transanale endoskopische Mikrochirurgie. In: Buess G (ed): "Endoskopie. Von der Diagnostik bis zur neuen Chirurgie." Deutscher Ärzte-Verlag, Köln, pp 288-311.
  10. Buess G, Theiss R, Gunther M, Hutterer F, Pichlmaier H (1985) [Transanal endoscopic microsurgery]. *Leber Magen Darm* 15:271-9.
  11. Buess G, Theiss R, Hutterer F, Pichlmaier H, Pelz C, Holfeld T, Said S, Isselhard W (1983) [Transanal endoscopic surgery of the rectum - testing a new method in animal experiments]. *Leber Magen Darm* 13:73-7.
  12. Burghardt J, Buess G (2005) Transanale endoskopische Mikrochirurgie beim Rektumfrühkarzinom. *Chir Gastroenterol* 21:62-67.
  13. Carmona JA, Ortiz H, Perez-Cabanas I (1991) Alterations in anorectal function after anterior resection for cancer of the rectum. *Int J Colorectal Dis* 6:108-10.
-

14. Chen CH, Yang CC, Yeh YH (2002) Preoperative staging of gastric cancer by endoscopic ultrasound: the prognostic usefulness of ascites detected by endoscopic ultrasound. *J Clin Gastroenterol* 35:321-7.
  15. Cocilovo C, Smith LE, Stahl T, Douglas J (2003) Transanal endoscopic excision of rectal adenomas. *Surg Endosc* 17:1461-3.
  16. Dafnis G, Pahlman L, Raab Y, Gustafsson UM, Graf W (2004) Transanal endoscopic microsurgery: clinical and functional results. *Colorectal Dis* 6:336-42.
  17. Deinlein P, Reulbach U, Stolte M, Vieth M (2003) [Risk factors for lymphatic metastasis from pT1 colorectal adenocarcinoma]. *Pathologe* 24:387-93.
  18. Demartines N, von Flue MO, Harder FH (2001) Transanal endoscopic microsurgical excision of rectal tumors: indications and results. *World J Surg* 25:870-5.
  19. Endreseth BH, Myrvold HE, Romundstad P, Hestvik UE, Bjerkeset T, Wibe A (2005) Transanal excision vs. major surgery for T1 rectal cancer. *Dis Colon Rectum* 48:1380-8.
  20. Farmer KC, Wale R, Winnett J, Cunningham I, Grossberg P, Polglase A (2002) Transanal endoscopic microsurgery: the first 50 cases. *ANZ J Surg* 72:854-6.
  21. Feifel G, Hildebrandt U, Dhom G (1985) [Endorectal sonography in rectal carcinoma]. *Chirurg* 56:398-402.
  22. Fruhmorgen P (1994) [Guidelines for endoscopic studies of colorectal polyps. German Society of Digestive and Metabolic Diseases]. *Z Gastroenterol* 32:371-4.
  23. Gavagan JA, Whiteford MH, Swanstrom LL (2004) Full-thickness intraperitoneal excision by transanal endoscopic microsurgery does not increase short-term complications. *Am J Surg* 187:630-4.
  24. Glaser F, Kleikamp G, Schlag P, Moller P, Herfarth C (1989) [Endosonography in preoperative assessment of rectal tumors]. *Chirurg* 60:856-61.
  25. Glaser F, Kuntz C, Schlag P, Herfarth C (1993) Endorectal ultrasound for control of preoperative radiotherapy of rectal cancer. *Ann Surg* 217:64-71.
  26. Gopaul D, Belliveau P, Vuong T, Trudel J, Vasilevsky CA, Corns R, Gordon PH (2004) Outcome of local excision of rectal carcinoma. *Dis Colon Rectum* 47:1780-8.
  27. Guerrieri M, Feliciotti F, Baldarelli M, Zenobi P, De Sanctis A, Lezoche G, Lezoche E (2003) Sphincter-saving surgery in patients with rectal cancer treated
-

- by radiotherapy and transanal endoscopic microsurgery: 10 years' experience. *Dig Liver Dis* 35:876-80.
28. Haring R, Karavias T, Konradt J (1978) [Posterior proctorectotomy]. *Chirurg* 49:265-71.
  29. Heald RJ, Moran BJ, Ryall RD, Sexton R, MacFarlane JK (1998) Rectal cancer: the Basingstoke experience of total mesorectal excision, 1978-1997. *Arch Surg* 133:894-9.
  30. Heintz A, Morschel M, Junginger T (1998) Comparison of results after transanal endoscopic microsurgery and radical resection for T1 carcinoma of the rectum. *Surg Endosc* 12:1145-8.
  31. Hermanek P (1978) A pathologist's point of view on endoscopically removed polyps of colon and rectum. *Acta Hepatogastroenterol (Stuttg)* 25:169-70.
  32. Hermanek P (1994) Onkologische und histopathologische Grundlagen einer lokalen Therapie in kurativer Intention. In: Hermanek P, Marzoli G (eds): "Lokale Therapie des Rektumkarzinoms. Verfahren in kurativer Intention." Springer, Berlin.
  33. Hermanek P, Gall FP (1986) Early (microinvasive) colorectal carcinoma. Pathology, diagnosis, surgical treatment. *Int J Colorectal Dis* 1:79-84.
  34. Herzog U, von Flue M, Tondelli P, Schuppisser JP (1993) How accurate is endorectal ultrasound in the preoperative staging of rectal cancer? *Dis Colon Rectum* 36:127-34.
  35. Hildebrandt U, Feifel G, Schwarz HP, Scherr O (1986) Endorectal ultrasound: instrumentation and clinical aspects. *Int J Colorectal Dis* 1:203-7.
  36. Hunerbein M, Handke T, Ulmer C, Schlag PM (2004) Impact of miniprobe ultrasonography on planning of minimally invasive surgery for gastric and colonic tumors. *Surg Endosc* 18:601-5.
  37. Jackman RJ, Mayo CW (1951) The adenoma-carcinoma sequence in cancer of the colon. *Surg Gynecol Obstet* 93:327-30.
  38. Jehle E, Starlinger M, Kreis M, Buess G (1992) Alterations of anal sphincter functions following transanal endoscopic microsurgery (TEM) for rectal tumours. *Gastroenterology* 102:365.
  39. Junginger T (2004) Rektumkarzinom: Kurzgefasste interdisziplinäre Leitlinien Deutsche Krebsgesellschaft, München.
-

40. Karanjia ND, Schache DJ, Heald RJ (1992) Function of the distal rectum after low anterior resection for carcinoma. *Br J Surg* 79:114-6.
  41. Katti G (2004) An evaluation of transanal endoscopic microsurgery for rectal adenoma and carcinoma. *Jsls* 8:123-6.
  42. Kennedy ML, Lubowski DZ, King DW (2002) Transanal endoscopic microsurgery excision: is anorectal function compromised? *Dis Colon Rectum* 45:601-4.
  43. Kinn AC, Ohman U (1986) Bladder and sexual function after surgery for rectal cancer. *Dis Colon Rectum* 29:43-8.
  44. Kipfmüller K, Guhl L, Kiehling C, Arlart IP, Merkle P (1993) [Preoperative assessment of depth of infiltration of rectal tumors by staging, endosonography and magnetic resonance tomography. A prospective study]. *Chirurg* 64:43-7.
  45. Konishi F, Morson BC (1982) Pathology of colorectal adenomas: a colonoscopic survey. *J Clin Pathol* 35:830-41.
  46. Kraske P, Perry EG, Hinrichs B (1989) A new translation of professor Dr P. Kraske's *Zur Exstirpation Hochsitzender Mastdarmkrebse*. 1885. *Aust N Z J Surg* 59:421-4.
  47. Kreis ME, Siebeck M, Adam M, Gross M, Tympner C, Zimmermann K, Jauch KW (2006) Rektumkarzinom. In: Sandler A (ed): "Manual Gastrointestinale Tumoren. Empfehlungen zur Diagnostik, Therapie und Nachsorge." W. Zuckschwerdt Verlag, München, pp 161-182.
  48. Kreissler-Haag D, Schuld J, Lindemann W, König J, Hildebrandt U, Schilling M (2008) Complications after transanal endoscopic microsurgical resection correlate with location of rectal neoplasms. *Surg Endosc* 22:612-6.
  49. Kudo S, Soga J, Yamamoto M, Koyama S, Muto T (1984) Treatment of colorectal sm-carcinomas. *Stomach Intestine* 19:1349-1356.
  50. Kusunoki M, Yanagi H, Gondoh N, Shoji Y, Yamamura T (1996) Use of transrectal ultrasonography to select type of surgery for villous tumors in the lower two thirds of the rectum. *Arch Surg* 131:714-7.
  51. Langer C, Liersch T, Markus P, Suss M, Ghadimi M, Fuzesi L, Becker H (2002a) Transanal endoscopic microsurgery (TEM) for minimally invasive resection of rectal adenomas and "Low-risk" carcinomas (uT1, G1 - 2). *Z Gastroenterol* 40:67-72.
-

52. Langer C, Liersch T, Markus P, Suss M, Ghadimi M, Fuzesi L, Becker H (2002b): "Transanal endoscopic microsurgery (TEM) for minimally invasive resection of rectal adenomas and "Low-risk" carcinomas (uT1, G1 - 2)."
  53. Langer C, Liersch T, Suss M, Siemer A, Markus P, Ghadimi BM, Fuzesi L, Becker H (2003) Surgical cure for early rectal carcinoma and large adenoma: transanal endoscopic microsurgery (using ultrasound or electro-surgery) compared to conventional local and radical resection. *Int J Colorectal Dis* 18:222-9.
  54. Langer C, Liersch T, Wustner M, Muller D, Kilian D, Fuzesi L, Becker H (2001) [Endosonography in epithelial rectal tumors. Value of a differentiated therapy concept]. *Chirurg* 72:266-71.
  55. Lee W, Lee D, Choi S, Chun H (2003) Transanal endoscopic microsurgery and radical surgery for T1 and T2 rectal cancer. *Surg Endosc* 17:1283-7.
  56. Lewis WG, Holdsworth PJ, Stephenson BM, Finan PJ, Johnston D (1992) Role of the rectum in the physiological and clinical results of coloanal and colorectal anastomosis after anterior resection for rectal carcinoma. *Br J Surg* 79:1082-6.
  57. Lezoche E, Guerrieri M, Paganini AM, Baldarelli M, De Sanctis A, Lezoche G (2005) Long-term results in patients with T2-3 N0 distal rectal cancer undergoing radiotherapy before transanal endoscopic microsurgery. *Br J Surg* 92:1546-52.
  58. Liersch T, Langer C, Ghadimi BM, Becker H (2005) [Present treatment strategies for rectal carcinoma]. *Chirurg* 76:309-32; quiz 333-4.
  59. Liersch T, Langer C, Jakob C, Muller D, Ghadimi BM, Siemer A, Markus PM, Fuzesi L, Becker H (2003) [Preoperative diagnostic procedures in locally advanced rectal carcinoma (> or =T3 or N+). What does endoluminal ultrasound achieve at staging and restaging (after neoadjuvant radiochemotherapy) in contrast to computed tomography?]. *Chirurg* 74:224-34.
  60. Lirici MM, Chiavellati L, Lezoche E, Martelli S, Melotti G, Morino M, Guerrieri M, Selmi I, Stipa S, Angelini L (1994) Transanal endoscopic microsurgery in Italy. *Endosc Surg Allied Technol* 2:255-8.
  61. Lloyd GM, Sutton CD, Marshall LJ, Baragwanath P, Jameson JS, Scott AD (2002) Transanal endoscopic microsurgery--lessons from a single UK centre series. *Colorectal Dis* 4:467-72.
-

62. Maeda K, Maruta M, Sato H, Hanai T, Masumori K, Matumoto M, Koide Y, Matuoka H, Katuno H (2004) Outcomes of novel transanal operation for selected tumors in the rectum. *J Am Coll Surg* 199:353-60.
  63. Mandel JS, Bond JH, Church TR, Snover DC, Bradley GM, Schuman LM, Ederer F (1993) Reducing mortality from colorectal cancer by screening for fecal occult blood. Minnesota Colon Cancer Control Study. *N Engl J Med* 328:1365-71.
  64. Marusch F, Koch A, Schmidt U, Zippel R, Kuhn R, Wolff S, Pross M, Wierth A, Gastinger I, Lippert H (2002) Routine use of transrectal ultrasound in rectal carcinoma: results of a prospective multicenter study. *Endoscopy* 34:385-90.
  65. Maslekar S, Pillinger SH, Monson JR (2007) Transanal endoscopic microsurgery for carcinoma of the rectum. *Surg Endosc* 21:97-102.
  66. Mason AY (1974) Trans-sphincteric surgery of the rectum. (with 2 colour plates). *Prog Surg* 13:66-97.
  67. Mason AY (1976) President's address. Rectal cancer: the spectrum of selective surgery. *Proc R Soc Med* 69:237-44.
  68. Matzel KE, Merkel S, Hohenberger W (2003) [Local therapy principles in rectal carcinoma]. *Chirurg* 74:897-904.
  69. McDermott FT, Hughes ES, Pihl E, Johnson WR, Price AB (1985) Local recurrence after potentially curative resection for rectal cancer in a series of 1008 patients. *Br J Surg* 72:34-7.
  70. Mellgren A, Sirivongs P, Rothenberger DA, Madoff RD, Garcia-Aguilar J (2000) Is local excision adequate therapy for early rectal cancer? *Dis Colon Rectum* 43:1064-71; discussion 1071-4.
  71. Mentges B, Buess G, Effinger G, Becker HD (1996) [Local therapy of early rectal carcinoma with curative intent: implications for a change in oncologic strategy]. *Langenbecks Arch Chir Suppl Kongressbd* 113:543-6.
  72. Middleton PF, Sutherland LM, Maddern GJ (2005) Transanal endoscopic microsurgery: a systematic review. *Dis Colon Rectum* 48:270-84.
  73. Minsky BD, Rich T, Recht A, Harvey W, Mies C (1989) Selection criteria for local excision with or without adjuvant radiation therapy for rectal cancer. *Cancer* 63:1421-9.
-

74. Morschel M, Heintz A, Busmann M, Junginger T (1998) Follow-up after transanal endoscopic microsurgery or transanal excision of large benign rectal polyps. *Langenbecks Arch Surg* 383:320-4.
  75. Muto T, Bussey HJ, Morson BC (1975) The evolution of cancer of the colon and rectum. *Cancer* 36:2251-70.
  76. Nascimbeni R, Burgart LJ, Nivatvongs S, Larson DR (2002) Risk of lymph node metastasis in T1 carcinoma of the colon and rectum. *Dis Colon Rectum* 45:200-6.
  77. Neary P, Makin GB, White TJ, White E, Hartley J, MacDonald A, Lee PW, Monson JR (2003) Transanal endoscopic microsurgery: a viable operative alternative in selected patients with rectal lesions. *Ann Surg Oncol* 10:1106-11.
  78. Nivatvongs S (2000) Surgical management of early colorectal cancer. *World J Surg* 24:1052-5.
  79. Otto H (1997) Kolorektale Tumoren. In: Böcker W, Denk H, Heitz PU (eds): "Pathologie." Urban&Schwarzenberg München, pp 651-655.
  80. Palma P, Freudenberg S, Samel S, Post S (2004) Transanal endoscopic microsurgery: indications and results after 100 cases. *Colorectal Dis* 6:350-5.
  81. Panzuto F, Chiriatti A, Bevilacqua S, Giovannetti P, Russo G, Impinna S, Pistilli F, Capurso G, Annibale B, Delle Fave G (2003) Symptom-based approach to colorectal cancer: survey of primary care physicians in Italy. *Dig Liver Dis* 35:869-75.
  82. Parks AG (1970) A technique for the removal of large villous tumours in the rectum. *Proc R Soc Med* 63 Suppl:89-91.
  83. Paty PB, Nash GM, Baron P, Zakowski M, Minsky BD, Blumberg D, Nathanson DR, Guillem JG, Enker WE, Cohen AM, Wong WD (2002) Long-term results of local excision for rectal cancer. *Ann Surg* 236:522-29; discussion 529-30.
  84. Petrides PE (1997) Tumorgewebe. In: Löffler G, Petrides PE (eds): "Biochemie und Pathobiochemie." Springer, Berlin, pp 1089-1115.
  85. Pigot F, Bouchard D, Mortaji M, Castinel A, Juguet F, Chaume JC, Faivre J (2003) Local excision of large rectal villous adenomas: long-term results. *Dis Colon Rectum* 46:1345-50.
  86. Ptok H, Marusch F, Meyer F, Schubert D, Koeckerling F, Gastinger I, Lippert H (2007) Oncological outcome of local vs radical resection of low-risk pT1 rectal cancer. *Arch Surg* 142:649-55; discussion 656.
-

87. Renzulli P, Maurer CA, Netzer P, Buchler MW (2004) Surgical management of large sessile villous and tubulovillous adenomas of the lower rectum. *Dig Surg* 21:287-92.
  88. Saclarides TJ, Smith L, Ko ST, Orkin B, Buess G (1992) Transanal endoscopic microsurgery. *Dis Colon Rectum* 35:1183-91.
  89. Sakamoto GD, MacKeigan JM, Senagore AJ (1991) Transanal excision of large, rectal villous adenomas. *Dis Colon Rectum* 34:880-5.
  90. Salm R, Lampe H, Bustos A, Matern U (1994) Experience with TEM in Germany. *Endosc Surg Allied Technol* 2:251-4.
  91. Sauer R, Becker H, Hohenberger W, Rodel C, Wittekind C, Fietkau R, Martus P, Tschmelitsch J, Hager E, Hess CF, Karstens JH, Liersch T, Schmidberger H, Raab R (2004) Preoperative versus postoperative chemoradiotherapy for rectal cancer. *N Engl J Med* 351:1731-40.
  92. Schafer H, Baldus SE, Gasper F, Holscher AH (2005) [Submucosal infiltration and local recurrence in pT1 low-risk rectal cancer treated by transanal endoscopic microsurgery]. *Chirurg* 76:379-84.
  93. Schafer H, Baldus SE, Holscher AH (2006) Giant adenomas of the rectum: complete resection by transanal endoscopic microsurgery (TEM). *Int J Colorectal Dis* 21:533-7.
  94. Schölmerich J, Schmiegel W (2001a) Polypenmanagement. In: Schölmerich J, Schmiegel W (eds): "Leitfaden kolorektales Karzinom. Prophylaxe, Diagnostik, Therapie" Uni-Med Verlag, Bremen.
  95. Schölmerich J, Schmiegel W (2001b) Prophylaxe und Früherkennung: "Leitfaden kolorektales Karzinom. Prophylaxe, Diagnostik, Therapie." Schölmerich, J., Bremen, pp 30-37.
  96. Sengupta S, Tjandra JJ (2001) Local excision of rectal cancer: what is the evidence? *Dis Colon Rectum* 44:1345-61.
  97. Steele RJ, Hershman MJ, Mortensen NJ, Armitage NC, Scholefield JH (1996) Transanal endoscopic microsurgery--initial experience from three centres in the United Kingdom. *Br J Surg* 83:207-10.
  98. Stipa F, Burza A, Lucandri G, Ferri M, Pigazzi A, Ziparo V, Casula G, Stipa S (2006) Outcomes for early rectal cancer managed with transanal endoscopic microsurgery: a 5-year follow-up study. *Surg Endosc* 20:541-5.
-



99. Suppiah A, Maslekar S, Alabi A, Hartley JE, Monson JR (2008) Transanal endoscopic microsurgery in early rectal cancer: time for a trial? *Colorectal Dis* 10:314-27; discussion 327-9.
  100. Suzuki H, Furukawa K, Kan H, Tsuruta H, Matsumoto S, Akiya Y, Shinji S, Tajiri T (2005) The role of transanal endoscopic microsurgery for rectal tumors. *J Nippon Med Sch* 72:278-84.
  101. Vogelstein B, Kinzler KW (1993) The multistep nature of cancer. *Trends Genet* 9:138-41.
  102. Williams NS, Johnston D (1983) The quality of life after rectal excision for low rectal cancer. *Br J Surg* 70:460-2.
  103. Williamson PR, Hellinger MD, Larach SW, Ferrara A (1996) Endorectal ultrasound of T3 and T4 rectal cancers after preoperative chemoradiation. *Dis Colon Rectum* 39:45-9.
  104. Winawer SJ, Fletcher RH, Miller L, Godlee F, Stolar MH, Mulrow CD, Woolf SH, Glick SN, Ganiats TG, Bond JH, Rosen L, Zapka JG, Olsen SJ, Giardiello FM, Sisk JE, Van Antwerp R, Brown-Davis C, Marciniak DA, Mayer RJ (1997) Colorectal cancer screening: clinical guidelines and rationale. *Gastroenterology* 112:594-642.
  105. Winde G, Nottberg H, Keller R, Schmid KW, Bunte H (1996) Surgical cure for early rectal carcinomas (T1). Transanal endoscopic microsurgery vs. anterior resection. *Dis Colon Rectum* 39:969-76.
  106. Worrell S, Horvath K, Blakemore T, Flum D (2004) Endorectal ultrasound detection of focal carcinoma within rectal adenomas. *Am J Surg* 187:625-9; discussion 629.
-

## 7 Tabellen und Abbildungen

Tabelle 1: Zeitpunkt und Intervalle der Screeningverfahren modifiziert nach (SCHÖLMERICH et al., 2001b).....	10
Tabelle 2: TNM/pTNM-Klassifikation des kolorektalen Karzinoms 2004 .....	11
Tabelle 3: Spiessl et al. Leitfaden zur TNM Klassifikation maligner Tumoren .....	12
Tabelle 4: Mason-Klassifikation zur Verschieblichkeit des Rektumkarzinoms im Rahmen der digital-rektalen Untersuchung .....	12
Tabelle 5: Übersicht über die intraoperativen Major-(Perforation mit Wechsel der OP-Methode) und Minorkomplikationen (Blutungen) im Rahmen der mittels TEM behandelten Patienten mit einem Rektumadenom bzw. pT1-Rektumkarzinom. .	45
Tabelle 6: Übersicht über die postoperativen Major- (perianale Blutungen, die konservativ nicht stillbar waren, Notwendigkeit einer intensivmedizinischen Überwachung) und Minorkomplikationen (leichte Blutungen, Miktionsstörungen, Sphinkterschwäche) im Rahmen der mittels TEM behandelten Patienten mit einem Adenom bzw. pT1-Karzinom des Rektums. * Heparin, Tamponade, ø OP, ** transanale Blutstillung im OP.....	47
Tabelle 7: Charakteristika und Verlauf der Patienten mit Rezidiv nach TEM.....	51
Abbildung 1: Tubuläres Adenom (BÖCKER et al., 1997) .....	6
Abbildung 2: Villöses Adenom (BÖCKER et al., 1997).....	7
Abbildung 3: Adenom-Karzinom-Sequenz des kolorektalen Karzinoms modifiziert nach (PETRIDES, 1997). .....	8
Abbildung 4: Signifikanter Überlebensvorteil der Patienten mit regelmäßigem, jährlichem FOBT-Screening (MANDEL et al., 1993) NEJM) .....	9
Abbildung 5: Klassifikation des Rektumkarzinoms nach der Höhenlokalisation im Rahmen der Rektoskopie (KREIS et al., 2006). .....	13
Abbildung 6: Endosonographische Beurteilung und Stadieneinteilung des Rektumkarzinoms und Rektumadenoms sowie der Lymphknoten .....	16
Abbildung 7: Behandlungsalgorithmus des primären Rektumkarzinoms (LIERSCH et al., 2005) .....	17
Abbildung 8: Darstellung des Operationsfeldes bei der TEM (BUESS, 1990).....	21
Abbildung 9: Das Operationsrektoskop mit eingesetztem Instrumentarium (BUESS, 1990) .....	22
Abbildung 10: a) Griffstück, b) Sichtfensterdeckel, c) Arbeitseinsatz, d) Abdichtelemente.....	22
Abbildung 11: Das chirurgische Instrumentarium im Rahmen der TEM (BUESS, 1990). .....	23

Abbildung 12: Die Stereoptik der TEM (BUESS, 1990) .....	24
Abbildung 13: Lagerung des Patienten (BUESS, 1990) .....	25
Abbildung 14: Bilder des OP-Situs während einer TEM .....	26
Abbildung 15: Schematische Darstellung der Schleimhautexcision (a), Teilwandexcision (b) und Vollwandexcision (c) (BUESS, 1990).....	27
Abbildung 16: Prozentualer Anteil der Patienten mit einem benignen oder malignen Rektumtumor geordnet nach Altersgruppen.....	31
Abbildung 17: Prozentualer Anteil der Patienten mit einem benignen oder malignen Rektumtumor geordnet nach ihrem Geschlecht .....	32
Abbildung 18: Prozentualer Anteil der Patienten, aufgeteilt nach dem postoperativen histopathologischen Befund. Die Einteilung erfolgte nach Adenomen, Karzinomen der Stadien pT1-pT3 sowie nach Karzinoiden.....	33
Abbildung 19: Geschlechtsverteilung der Patienten mit einem histopathologisch gesichertem Rektumadenom.....	34
Abbildung 20: Prozentuale und absolute Verteilung der mittels TEM entfernten Rektumadenome nach ihrer Höhenlokalisation ab der Anokutanlinie.....	35
Abbildung 21: Anzahl der mittels TEM entfernten Rektumadenome nach ihrer Lokalisation bezogen auf die Zirkumferenz des Rektums. Insgesamt wurde zwischen vier Lokalisationen unterschieden (ventral, dorsal, lateral rechts, lateral links). Die Lokalisation des Tumors im Rektum war für die Lagerung des Patienten auf dem OP-Tisch von entscheidender Bedeutung. ....	36
Abbildung 22: Prozentuale Verteilung der mittels TEM entfernten Rektumadenome nach dem histopathologischen Wachstumsmuster. Es wurde zwischen tubulovillösen, tubulären und villösen Adenomen unterschieden .....	37
Abbildung 23: Anzahl der mittels TEM entfernten Rektumadenome nach dem Dysplasiegrad. Es wurde zwischen leichter, mittelgradiger und schwerer Dysplasie unterschieden. ....	38
Abbildung 24: Prozentuale Verteilung der mittels TEM entfernten malignen Rektumtumoren (Rektumkarzinome/-karzinoide). Die Adenokarzinome wurden entsprechend der TNM-Klassifikation weiter unterteilt (pT1-pT3).....	39
Abbildung 25: Prozentualer Anteil der Patienten mit einem pT1-Rektumkarzinom geordnet nach Altersgruppen .....	40
Abbildung 26: Prozentualer Anteil der Patienten mit einem pT1-Rektumkarzinom geordnet nach ihrem Geschlecht.....	40
Abbildung 27: Prozentuale und absolute Verteilung der mittels TEM entfernten pT1-Rektumkarzinome nach ihrer Höhenlokalisation ab der Anokutanlinie.....	41
Abbildung 28: Prozentuale Verteilung der mittels TEM entfernten pT1-Rektumkarzinome nach ihrer Lokalisation bezogen auf die Zirkumferenz des Rektums. Insgesamt wurde zwischen vier Lokalisationen unterschieden (ventral, dorsal, lateral rechts, lateral links). Die Lokalisation des Tumors im Rektum war für die Lagerung des Patienten auf dem OP-Tisch von entscheidender Bedeutung. ....	42
Abbildung 29: Prozentuale Verteilung der mittels TEM entfernten pT1-Rektumkarzinome entsprechend ihrer Differenzierung (Grading). Es wurde	

---

---

zwischen G1 (gut differenziert), G2 (mäßig differenziert) und G3 (schlecht differenziert) unterschieden.....	43
Abbildung 30: Kumulatives Überleben im Beobachtungszeitraum bezogen auf das Gesamtüberleben.....	49
Abbildung 31: Kumulatives rezidivfreies Überleben im Beobachtungszeitraum .....	50

---

## 8 Lebenslauf

### Persönliche Daten

Name: Carolin Wörns  
Geburtsdatum/ -ort: 31. Juli 1980 in Neunkirchen/ Saar  
Staatsangehörigkeit: deutsch  
Konfession: katholisch  
Familienstand: ledig

### Schulbildung

1987 – 1991 Grundschule Albert-Schweitzer, Dudweiler  
1991 – 2000 Gymnasium am Rotenbühl, Saarbrücken  
Juli 2000 Allgemeine Hochschulreife

### Studium

Okt. 2000 – April 2007 Studium der Humanmedizin  
an der Universität des Saarlandes  
Sept. 2002 Ärztliche Vorprüfung  
August 2003 1. Abschnitt der Ärztlichen Prüfung  
März 2006 2. Abschnitt der Ärztlichen Prüfung  
April 2006 - März 2007 Praktisches Jahr am Universitätsklinikum des Saarlandes  
April 2007 3. Abschnitt der Ärztlichen Prüfung

### Berufliche Tätigkeit

Seit Juni 2007 Assistenzärztin an der Klinik für Anästhesiologie,  
operative Intensivmedizin und Schmerztherapie  
der St. Elisabeth-Klinik in Saarlouis

---

## 9 Danksagung

Mein Dank gilt Herrn Prof. Dr. med. M. Schilling, Direktor der Klinik für Allgemeine Chirurgie, Viszeral-, Gefäß- und Kinderchirurgie, für die Überlassung des Themas dieser Doktorarbeit.

Ganz besonders bedanke ich mich bei Frau Oberärztin Dr. med. D. Kreissler-Haag für die sehr gute Betreuung und die aufmunternden Worte.

Frau Dr. med. S. Jäger danke ich für die tatkräftige Unterstützung in der Chirurgischen Ambulanz.

---