



Ministero della Salute

LINEE GUIDA NAZIONALI PER LE AUTOPSIE A SCOPO FORENSE IN MEDICINA VETERINARIA





Ministero della Salute

LINEE GUIDA NAZIONALI PER LE AUTOPSIE A SCOPO FORENSE IN MEDICINA VETERINARIA

Gruppo di sviluppo delle linee guida

Coordinatori

Orlando Paciello, professore associato di Tecniche delle Autopsie e diagnostica cadaverica, coordinatore del Master Universitario di II livello in "Scienze Forensi Veterinarie", Università degli Studi di Napoli Federico II.

Rosario Fico, dirigente veterinario, responsabile del Centro di Referenza Nazionale di Medicina Forense veterinaria. Istituto Zooprofilattico sperimentale del Lazio e della Toscana.

Guideline panel (Gruppo Italiano di Patologia Forense veterinaria - AIPVET)

Elisabetta Antuofermo, ricercatore confermato, docente incaricato di Tecniche delle Autopsie; Dipartimento di Medicina Veterinaria. Università degli Studi di Sassari.

Carlo Cantile, professore associato in Anatomia patologica e Autopsie; Dipartimento di Scienze Veterinarie, Università di Pisa.

Anna Maria Cantoni, professore associato di Anatomia Patologica I e Tecniche Necroscopiche; Dipartimento di Scienze Medico-Veterinarie, Università degli Studi di Parma.

Leonardo Della Salda, professore ordinario di Anatomia patologica veterinaria, Facoltà di Medicina Veterinaria; Università degli Studi di Teramo.

Gabriella Di Francesco, dirigente veterinario, con incarico di natura professionale, Diagnostica Specialistica; Istituto Zooprofilattico Sperimentale dell'Abruzzo e del Molise "G. Caporale".

Rosario Fico, responsabile del Centro di Referenza Nazionale per la Medicina Forense Veterinaria, Istituto Zooprofilattico Sperimentale delle Regioni Lazio e Toscana "M. Aleandri"

Lucia Rita Gibelli, dirigente veterinario, Laboratorio Istologia Sezione Territoriale di Lodi-Milano, Istituto Zooprofilattico Sperimentale della Lombardia ed Emilia Romagna, Milano.

Valeria Grieco, professore associato, modulo "Autopsie" nel corso integrato di "Anatomia Patologica Veterinaria 2" - Corso di Laurea in Medicina Veterinaria - Dipartimento di Medicina Veterinaria, Università degli Studi di Milano.

Giovanni Lanteri, ricercatore universitario, Dipartimento di Scienze Veterinarie, Messina.

Elvio Lepri, ricercatore universitario, docente incaricato di Tecnica delle necroscopie e diagnostica cadaverica veterinaria e di Anatomia patologica I; Dipartimento di Medicina Veterinaria; Università degli Studi di Perugia.

Gian Enrico Magi, professore associato di Anatomia Patologica Veterinaria e Diagnostica Cadaverica, Dipl. ECAAH, Scuola di Bioscienze e Medicina Veterinaria, Università di Camerino.

Sandro Mazzariol, ricercatore universitario di Patologia e Anatomia Patologica Veterinaria; Coordinatore Cetaceans' strandings Emergency Response Team (CERT); Chair dell'International Whaling Commission (IWC) Strandings Expert Panel; Dipartimento di Biomedicina Comparata e Alimentazione (BCA); Università degli Studi di Padova.

Leonardo Meomartino, professore associato di Radiologia Veterinaria, Dipartimento di Medicina veterinaria, Università degli Studi di Napoli Federico II.

Gianluca Miletta, dirigente veterinario, U.O. Medicina Forense veterinaria e Anatomia patologica, Istituto Zooprofilattico Sperimentale del Mezzogiorno.

Gianfranco Militerno, ricercatore confermato e docente incaricato di Tecnica delle Autopsie e Diagnostica Necroscopica. Servizio di Anatomia Patologica. Dipartimento di Scienze Mediche Veterinarie - Alma Mater Studiorum - Università di Bologna;

Franco Mutinelli, direttore Dipartimento funzionale di Scienze Sperimentali veterinarie e Struttura Complessa SCS3 - Diagnostica specialistica, Istopatologia e Parassitologia; Istituto

Zooprofilattico Sperimentale delle Venezie, Legnaro (PD).

Orlando Paciello, professore associato di Tecniche delle Autopsie e Diagnostica Cadaverica; Dipartimento di Medicina veterinaria, Università degli Studi di Napoli Federico II.

Giuseppe Passantino, ricercatore universitario, docente incaricato di Tecnica delle Autopsie, Dipartimento di Medicina veterinaria, Università degli studi di Bari Aldo Moro.

Davide Pintus, dirigente veterinario - addetto alla ricerca, Istituto Zooprofilattico Sperimentale della Sardegna.

Marco Rondena, medico veterinario libero professionista, PhD, Dipl. ECVP, Specialista; Reparto di Anatomia Patologica Veterinaria, Laboratorio Veterinario San Marco, Veggiano (PD).

Guido Rosato, dirigente veterinario ASL Napoli 1, Responsabile Area benessere animale ed epidemiologia applicata al sinantropismo, Centro di Riferimento per l'Igiene Urbana veterinaria (CRIUV).

Frine Eleonora Scaglione, ricercatore universitario, Dipartimento di Scienze Veterinarie; Università degli Studi di Torino.

Simona Zoppi, dirigente veterinario, SC Diagnostica Generale, Istituto Zooprofilattico Sperimentale del Piemonte Liguria e Valle d'Aosta.

Referee

Fabio Del Piero, DVM, PhD, Dipl. ACVP, Professore Ordinario Confermato. Louisiana State University.

Lorenzo Ressel, DVM, PhD, Dipl. ECVP, FHEA, MRCVS, Head of Department of Veterinary Pathology and Public Health, Institute of Veterinary Science, University of Liverpool.

Ringraziamenti

*Doverosi ringraziamenti vanno: al **dott. Silvio Borello**, Direttore Generale della sanità animale e dei farmaci veterinari, del Ministero della Salute, e alla **prof.ssa Serenella Papparella**, Presidente dell'Associazione Italiana di Patologia Veterinaria (AIPVet), che hanno fortemente creduto e sostenuto questo lavoro.*

Prefazione

*Verso la fine degli anni 80, in un piccolo paese dell'entroterra siculo, tre guardiacaccia volontari vennero arrestati con l'accusa di avere cacciato di notte "fariannu", cioè usando potenti torce elettriche per abbagliare la preda e ucciderla, cosa assolutamente proibita. Nel portabagagli dell'auto dei tre venne ritrovato un coniglio morto; i guardiacaccia si giustificarono sostenendo di averlo preso di giorno, legittimamente, ma non vennero creduti. L'indomani, nel corso del processo per direttissima, il loro difensore sollevò una brillante questione preliminare: non è possibile stabilire l'ora esatta della morte del coniglio; occorrerebbe un esame necroscopico. Chiese quindi un'autopsia sulla carcassa dell'animale: se l'esame avesse determinato che il coniglio era stato ucciso di mattina, gli arrestati sarebbero stati scagionati; se, invece, avesse collocato l'evento letale in orario notturno, sarebbe stata raggiunta la prova della loro colpevolezza. Il vicepretore onorario, accogliendo la richiesta del difensore, dispose l'accertamento tecnico, nominando perito il veterinario del paese. Quest'ultimo, del tutto impreparato all'originale incarico ricevuto, non fu capace di rispondere al quesito con la conseguenza che, permanendo un ragionevole dubbio, i guardiacaccia vennero assolti.**

Oggi le cose sarebbero andate diversamente: l'incarico sarebbe stato conferito a un esperto in scienze veterinarie forensi che sarebbe stato in grado di stabilire, sia pure con un certo margine di approssimazione, l'orario della morte in modo da confutare la tesi difensiva. Ma, soprattutto, la richiesta dell'avvocato non avrebbe forse sorpreso il giudice più di tanto. La crescente attenzione che l'opinione pubblica riserva al mondo animale si registra anche nell'ordinamento giuridico, sebbene quello italiano appaia ancora inadeguato a tutelare gli animali quali autonomi centri di interesse, anche a fronte delle sollecitazioni derivanti dall'ordinamento sovranazionale. Al contempo le tecniche investigative si vanno affinando, con particolare riferimento alla raccolta della prova scientifica.

Le presenti linee guida rappresentano un valido strumento per l'esperto veterinario chiamato a vario titolo (ausiliario, consulente, perito) a rendere il proprio contributo nell'ambito del procedimento giudiziario, contributo destinato ad arricchire il patrimonio conoscitivo del giudicante e, dunque, il complesso degli elementi su cui quest'ultimo fonderà la propria decisione. In tale ottica, appare quanto mai opportuna la definizione e l'utilizzo di procedure condivise, anche al fine di assicurare la corretta formazione della prova e dunque l'utilità della stessa.

Giovanni Corona Diana Russo

Sostituti Procuratore della Repubblica presso il Tribunale di Napoli Nord

*La vicenda, riportata dai giornali dell'epoca, è raccontata da Alfonso Sabella nel libro "Cacciatore di mafiosi", edito da Mondadori.

parte prima
**AUTOPSIA
A SCOPO
FORENSE**

1. PREMESSA

L'autopsia a scopo forense, in medicina veterinaria, costituisce una fonte insostituibile di informazioni in tutti i casi di uccisione illegale e morte non naturale degli animali.

L'autopsia a scopo forense è finalizzata ad evidenziare e documentare tutti gli elementi rinvenibili al fine di individuare:

- 1. la causa della morte:** ovvero qualsiasi lesione o noxa che ha portato a morte l'animale (ad esempio colpo d'arma da fuoco, avvelenamento, soffocamento, ecc.);
- 2. il meccanismo della morte,** ovvero il processo patogenetico che ha provocato il decesso dell'animale (ad esempio emorragia conseguente al colpo d'arma da fuoco oppure lesione traumatica cerebrale, ecc.);
- 3. la categoria dell'evento morte** (causa patologica naturale, animalicidio, morte per cause colpose o dolose, ecc.). In questo caso è possibile giungere alla determinazione della categoria in cui cade l'evento oppure no. In questo secondo caso la classificazione dell'evento risulta "NON determinabile";
- 4. l'epoca della morte:** ovvero l'intervallo di tempo intercorso tra la morte dell'animale e il suo ritrovamento.

L'indagine autoptica forense dovrà essere inoltre diretta a:

- identificare univocamente la vittima;
- provvedere all'interpretazione e alla correlazione di fatti e circostanze relative alla morte;
- evidenziare fattori concausali che hanno determinato l'effetto delle lesioni;
- rilevare oggetti, strumenti o tracce dei mezzi con cui è stato eventualmente commesso il crimine o altri elementi utili a identificare il/i responsabile/i del crimine;
- recuperare, identificare e conservare gli eventuali reperti ed ulteriori fonti di prova;

In figura 1 viene sintetizzato il processo attraverso il quale si esegue una completa indagine necroscopica a scopo forense.

L'autopsia forense (con le tecniche correlate) richiede particolari, e per lo più complesse impostazioni tecnico-organizzative e deve attenersi a precisi standard procedurali che verranno

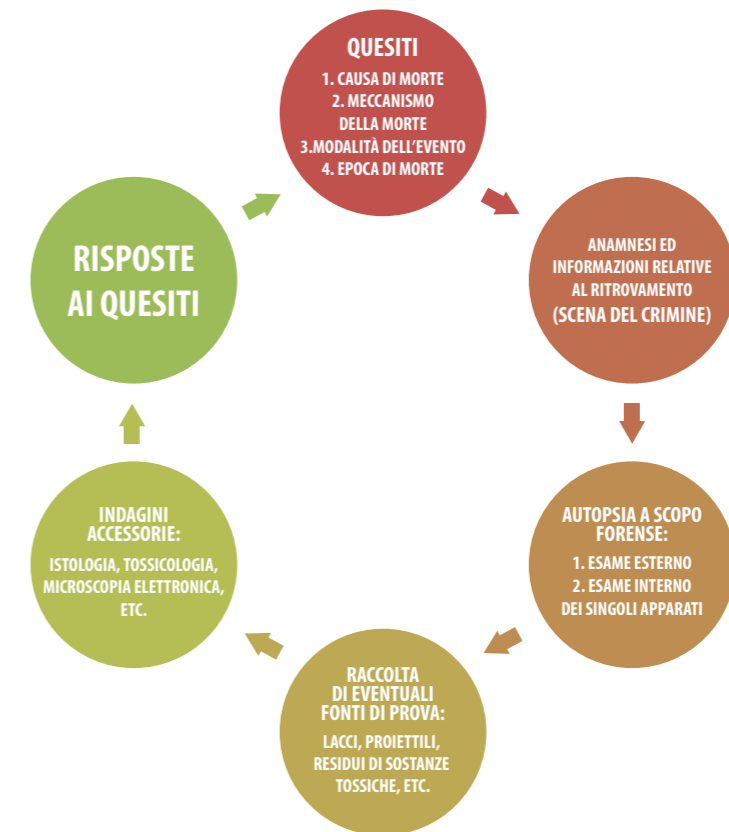


fig. 1

di seguito proposti. Infatti l'autopsia diretta a rispondere a quesiti connessi a problematiche giudiziarie deve essere sempre completa, non essendo ammissibile ricorrere a procedure parziali, quali quelle talora applicate nei riscontri autoptici di tipo diagnostico.

L'autopsia a scopo forense deve rispondere a necessarie "esigenze di rigorosa competenza e professionalità" e pertanto, insieme al rispetto di un'adeguata procedura metodologica e ai requisiti di qualità della struttura dove viene effettuata nonché la comprovata esperienza dei medici veterinari operanti, si pone come base fondamentale dell'"obbligo di condotta".

L'autopsia forense e la patologia forense veterinaria, in quanto pertinenti all'area medico-veterinaria, non possono certamente considerarsi realtà immutabili e non suscettibili a cambiamenti derivanti dal progresso delle conoscenze, delle procedure e della strumentazione tecnica necessarie per affrontare in modo ottimale le attività a loro connesse. Quindi, analogamente a qualsiasi altra attività medica, devono essere sottoposte a costanti verifiche interne ed esterne di qualità nelle diverse fasi: quella tecnica operativa del rilievo di dati e dei reperti, della loro analisi morfologica (macro e microscopica) e quelle finali delle conclusioni diagnostiche.

Uno strumento importante per verificare la qualità delle prestazioni in ambito sanitario è costituito dalle "Linee Guida" (LG), che hanno lo scopo di concentrare in forma facilmente utilizzabile vaste conoscenze scientifiche (o complesse procedure scientifiche) su uno specifico argomento e il cui rispetto costituisce "di per sé" un elemento qualificante dell'attività professionale.

In molti campi della medicina, adeguare il proprio comportamento a "Linee Guida" soprattutto se conformi alle direttive della "evidence based medicine" è oramai una necessità inderogabile e anche "protettiva" nei confronti di contestazioni riferibili a "medical malpractice".

Si tratta, dunque, di “parametri di comportamento tecnico-professionale” la cui mancata osservanza, senza giustificato motivo, evidenzia di per sé una procedura inadeguata e scorretta. Deve ritenersi pertanto che, in accordo al **Decreto 27 febbraio 2018** Istituzione del Sistema Nazionale Linee Guida (SNLG). (G.U. Serie Generale, n. 66 del 20 marzo 2018), sia necessario definire le procedure standard per l'autopsia veterinaria forense utili per adottare comuni criteri metodologici e descrittivi e quindi sistemi di verifica concernenti la congruità e la completezza dell'indagine nelle diverse fattispecie, l'aderenza della descrizione degli organi alla diagnosi finale, l'adeguata esecuzione di prelievi e la loro destinazione alle varie indagini complementari.

2. CAMPO DI APPLICAZIONE

La presente Linea Guida deve essere applicata nell'esecuzione dell'autopsia degli animali a scopo forense.

3. SCOPO

La Linea Guida ha lo scopo di descrivere le procedure operative e le responsabilità per l'autopsia degli animali a scopo forense.

4. TERMINI E DEFINIZIONI

AUTOPSIA: (dal greco αὐτός, “stesso” e αψις, “vista”) designa le operazioni di ispezione esterna e di sezione del corpo, eseguite sul cadavere dell'uomo o dell'animale impiegando appositi strumenti e avvalendosi di adeguate tecniche, allo scopo di distinguere gli aspetti normali da quelli patologici e di stabilire, attraverso questi ultimi, le cause della morte e le correlazioni patogenetiche che hanno connotato il decorso morboso. Il termine “Autopsia” è corrispondente a quello di “Necropsia” (dal greco νεκρός, “cadavere” e σκοπία “osservazione”).

CADAVERE: Il termine latino cadaver (dal verbo cado, “cadere”) indica ogni tipo di corpo senza vita, sia umano sia animale.

CUSTODE GIUDIZIARIO: persona incaricata dall'autorità giudiziaria della custodia di un reperto di possibile rilevanza giudiziale sottoposto a sequestro. Non è possibile rifiutare la custodia giudiziaria.

VERBALE DI SEQUESTRO GIUDIZIARIO: atto scritto con il quale chi procede al sequestro (di solito un organo di Polizia Giudiziaria (PG), descrive il reperto e le condizioni del sequestro, provvede, tra l'altro, a nominare un custode giudiziario.

DECRETO DI CONVALIDA DEL SEQUESTRO GIUDIZIARIO: provvedimento scritto con il quale l'autorità giudiziaria convalida quanto stabilito dal verbale di sequestro giudiziario e, tra l'altro, la nomina del custode giudiziario.

DECRETO DI DISSEQUESTRO: provvedimento scritto con il quale l'autorità giudiziaria dispone la revoca del sequestro del reperto sottoposto a esame autoptico o ad altro tipo di analisi. È condizione necessaria per l'alienazione del reperto, da effettuarsi sempre secondo le prescrizioni dell'autorità giudiziaria. Nel decreto di dissequestro l'autorità giudiziaria prescrive la destinazione di quanto precedentemente sottoposto a sequestro, ovvero smaltimento e distruzione secondo la normativa vigente, consegna a terzi per specifici scopi, affidamento a struttura pubblica o privata a scopo di ricerca o preparazione museologica, ecc.

CONSULENTE TECNICO DEL PUBBLICO MINISTERO (CTPM): è il ruolo ricoperto dal Medico Veterinario quando è incaricato dal pubblico ministero (PM), nel corso delle indagini preliminari, di eseguire degli accertamenti tecnici (anatomo-patologico, istopatologico, ecc.) allo scopo di integrare le indagini, su un caso sospetto di violazione delle leggi a tutela degli animali, con pareri, valutazioni o prove di laboratorio.

Il Medico Veterinario incaricato è nominato con apposito decreto CTPM (art. 359 c.p.p.) e concorre nell'esercizio della funzione giudiziaria. Al CTPM sono consentiti atti di indagine alla presenza o per conto del PM. Ha la possibilità di assistere a singoli atti di indagine, può utilizzare, su disposizione del PM, gli organi di PG per reperire informazioni utili a rispondere ai quesiti posti e utilizzare mezzi o laboratori per analisi complementari, sempre al fine di rispondere ai quesiti posti dal PM.

In sintesi, il ruolo del CTPM è quello di svolgere, su incarico del PM, quelle operazioni che il Magistrato potrebbe compiere direttamente se ne avesse le specifiche competenze. I compiti sono di rispondere in maniera puntuale e precisa ai quesiti che il PM formula in sede di conferimento dell'incarico e di relazionarne i risultati nell'elaborato peritale finale.

Ove indicato in lista dal PM, il CT sarà esaminato come testimone in dibattimento per discutere delle proprie conclusioni. All'importanza del ruolo corrispondono ovviamente specifiche responsabilità penali e civili. Il CTPM non può rifiutare la sua opera (art. 359 c.p.p.).

PERITO: è l'esperto incaricato dal giudice nell'ambito del procedimento penale, al fine di svolgere indagini o acquisire dati o valutazioni che richiedono specifiche competenze tecniche, scientifiche o artistiche (art. 220 ss. c.p.p.).

La perizia è un mezzo di prova che concorre alla formazione del convincimento del giudice. Le parti (pubblica e private) possono nominare propri consulenti, che possono assistere al conferimento dell'incarico di perizia e alle operazioni peritali. I consulenti di parte possono a loro volta redigere un proprio elaborato e, se indicati dalle parti, saranno sentiti come testimoni nel corso del processo per discuterne.

CONSULENTE TECNICO D'UFFICIO (CTU): è il Medico Veterinario consulente nominato dal Giudice nella fase di giudizio per esaminare atti o relazioni o documenti contenuti nel fascicolo del Procedimento Penale (o Civile) al fine di chiarire al Giudice particolari tecnici che richiedono per la loro valutazione delle specifiche competenze tecniche.

Il CTU svolge la funzione di Ausiliario del Giudice lavorando per lo stesso in un rapporto stret-

tamente fiduciario nell'ambito delle rigide e precise competenze. Scopo del CTU è di rispondere in maniera puntuale e precisa ai quesiti che il Giudice formula nell'udienza di conferimento dell'incarico e di relazionarne i risultati nell'elaborato peritale che prende il nome di Consulenza Tecnica d'Ufficio.

CONSULENTE TECNICO DI PARTE: è il Medico Veterinario consulente tecnico nominato dai difensori dell'indagato, che ha il compito di assistere alle operazioni del CTU, partecipare alle udienze o alla camera di consiglio ogni volta che vi interviene il consulente del giudice, per chiarire e svolgere, con l'autorizzazione del presidente, le sue osservazioni sui risultati delle indagini tecniche.

Il consulente tecnico di parte ha funzioni equiparabili all'avvocato difensore, in quanto egli compie meri atti difensivi, anche quando si tratti di perizia giurata. La consulenza di parte non ha valore di prova ma, tutt'al più, di indizio per il giudice, che potrà prudentemente e liberamente apprezzarla.

AUSILIARIO DI POLIZIA GIUDIZIARIA (PG): ai sensi dell'art. 348 comma 4 del c.p.p. è il Medico Veterinario che è incaricato dalla PG, d'iniziativa o su delega del PM, per l'esecuzione di atti od operazioni per le quali sono richieste specifiche competenze tecniche.

Non è autonomo, a differenza del CTPM, ma deve eseguire quanto richiesto dalla PG, sotto il suo coordinamento e in esclusiva funzione di aiuto materiale, concorrendo alla formazione di un atto di PG. L'ausiliario di PG non può rifiutarsi di prestare la propria opera.

5. PROCEDURA OPERATIVA

5.1 RESPONSABILITÀ

Il Medico Veterinario che esegue le attività di seguito specificate è anche responsabile dell'accettazione del reperto, dei contatti con i richiedenti e della custodia giudiziaria del materiale inviato, se accompagnato da sequestro giudiziario, delle eventuali indagini diagnostiche, nonché della refertazione finale.

5.2 CARATTERISTICHE GENERALI GESTIONALI DELLA SALA AUTOPTICA

Norme di sicurezza: nella sala autoptica devono essere rispettate le norme relative all'igiene e alla sicurezza negli ambienti di lavoro, secondo quanto stabilito dalle norme in vigore; è indispensabile che nella sala autoptica vi siano le condizioni ambientali ed operative per compiere accertamenti in modo tecnicamente corretto.

5.3 ATTREZZATURE MINIME

Attrezzature minime da garantire in una sala autoptica:

- macchina fotografica digitale od ottica,
- bilancia dinamometrica o a bascula sottoposta a periodica taratura,

- bilancia tecnica elettronica ,
- apparecchio radiografico portatile digitale *
- provette di plastica,
- boccette di vetro,
- contenitori a chiusura ermetica per trasporto campioni in formalina per esami istologici,
- guanti monouso in vinile di varie misure,
- piastre Petri,
- fiamma portatile,
- pipette monouso sterili da almeno 10 ml,
- pennarello con inchiostro indelebile,
- alcool etilico al 70% glicerinato al 5%,
- calibro micrometrico meccanico o elettronico *
- siringhe di plastica monouso di diverso volume,
- sacchetti di plastica sterili o puliti di fabbrica,
- tamponi per batteriologia e virologia,
- spago sottile, fascette stringi cavo in teflon o plastica di varie misure,
- soluzione fisiologica,
- formalina tamponata al 10%**,
- coltelli,
- pinze anatomiche e a denti di topo,
- forbici dritte e curve, a punta e smusse,
- costotomo,
- seghetto o sega elettrica a lama vibrante x necropsia completa di aspiratore con filtri HEPA,
- bisturi a lama monouso di varie forme,
- sacchetti per campionamento, modello Whirl-Pack, rinchiudibili e sigillabili.

5.4 CARATTERISTICHE AMBIENTALI DELLA SALA AUTOPTICA

5.4.1 Illuminazione

L'illuminazione della sala autoptica deve essere idonea ad offrire al Patologo veterinario una chiara visibilità delle parti da esaminare, possibilmente senza zone in ombra, e con una resa cromatica tale da permettergli di differenziare chiaramente le parti con presenza di lesioni da quelle con assenza di lesioni. Inoltre, una illuminazione adeguata aiuta a prevenire gli incidenti in sala necroscopica dove sono presenti attrezzature potenzialmente lesive e strumenti da taglio nonché sostanze potenzialmente tossiche per inalazione o per contatto.

Di conseguenza è di fondamentale importanza che la sala necroscopica abbia una qualità di illuminazione tale da soddisfare requisiti di visibilità ottimali per l'esecuzione dell'esame autoptico. A tale riguardo è opportuno fare riferimento alla norma in vigore.

La norma UNI EN 12464-1 definisce le caratteristiche di illuminazione dei luoghi di lavoro in interni. In questa norma vengono presi in considerazione i compiti visivi abituali nei vari ambienti di lavoro e le relative esigenze di comfort in termini di:

1. Livello di illuminamento (livello di illuminazione medio: **Em**)

* Le attrezzature evidenziate con l'asterisco possono essere collocate in un locale a parte, collegato con la sala settoria, al quale è possibile accedere dopo completa svestizione degli operatori provenienti dalla sala autoptica.
 **Il travaso dal contenitore principale al contenitore contenente il campione deve avvenire ESCLUSIVAMENTE sotto cappa chimica

2. Uniformità di illuminamento
3. Grado massimo di abbagliamento (Indice Unificato di Abbagliamento: **UGR**)
4. Resa del colore (**Ra**)

Le aree interessate dalla norma sono classificate in:

- A. Area del compito visivo:** l'area dove si svolge il compito visivo
- B. Zona del compito:** settore dell'area del compito visivo nella quale viene svolto il compito visivo (**A**)
- C. Zona immediatamente circostante:** fascia di 0,5 mt intorno alla zona del compito (**B**)

L'**illuminamento medio** (E_m) è definito come l'illuminamento medio necessario a garantire il comfort visivo e riguarda le superfici di riferimento del compito visivo (**A**).

Il valore è espresso in lux (**lx**)

Il **Grado di Abbagliamento** misura l'abbagliamento molesto che impedisce la visione corretta del compito visivo. Viene valutato utilizzando il metodo CIE dell'indice unificato di abbagliamento (**UGR**) e esprime i valori massimi accettabili per ogni ambiente e compito. I gradi variano da 5 a 40, dove i valori più bassi indicano un più basso grado di abbagliamento.

La **Resa Cromatica** (R_a) è l'indice che misura la capacità di una tipologia di illuminazione a restituire in modo realistico i colori (estremamente importante nel caso di attività autoptica!).

Il valore massimo è 100 e diminuisce al diminuire della qualità della resa cromatica.

Nelle prescrizioni è indicato il valore minimo per ciascun compito visivo (**B**).

Per le sale autoptiche i valori prescritti sono i seguenti (tab. F.15 Norma UNI EN 12464-1)

N. RIF	TIPO DI INTERNO, COMPITO ATTIVITÀ	E_m (lx)	UGR	R_a	NOTE
7.15.1	Illuminazione generale	500	19	90	
7.15.2	Tavolo per autopsia o dissezione	5000	19	90	Valori superiori ai 5.000 lx quando richiesto

5.4.2 Aerazione

I requisiti generali dell'aerazione dei luoghi di lavoro chiusi sono descritti al punto 1.9 del D.lgs. 9 aprile 2008, n. 81 (1.9 Microclima).

Per le sale autoptiche i requisiti minimi sono i seguenti:

- a. $T < 18^\circ\text{C}$ sempre
- b. $U\% = 60\% \pm 5\%$
- c. ricambi aria pari a 15 v/h

6. ACCETTAZIONE DEI REPERTI

Chi accetta il reperto, ha la responsabilità delle modalità di trattamento dei dati personali e di eventuali dati sensibili ai sensi del Regolamento (UE) 2016/679 del Parlamento europeo e del Consiglio. In particolare, poiché l'autopsia a scopo forense può essere richiesta nell'ambito di indagini nei confronti di persona nota, particolare attenzione va posta al rispetto di quanto indicato nel suddetto regolamento in vigore dal 25 maggio 2018. Idem in caso di applicazione dell'art. 360 c.p.p. relativo agli "Accertamenti tecnici non ripetibili". Ovvero tutti i documenti contenenti dati sensibili di carattere giudiziario non possono essere divulgati, né resi accessibili, a persone diverse dal Responsabile del procedimento.

6.1 VERIFICA DEL REPERTO E DEI DOCUMENTI DI ACCOMPAGNAMENTO

Al momento dell'arrivo del reperto deve essere fatta la verifica dello stesso e della relativa documentazione di accompagnamento.

6.2 VERIFICA DEI DOCUMENTI DI ACCOMPAGNAMENTO

Il documento di accompagnamento deve riportare:

- nome e indirizzo del richiedente e/o Ente di appartenenza;
- nome e indirizzo del proprietario (in caso di procedimenti non penali);
- indicazione e descrizione del luogo di prelievo del reperto;
- descrizione del materiale inviato;
- numero dei reperti;
- codice anagrafico o dati segnaletici dei cadaveri inviati o sottoposti a prelievo;
- eventuale codice di microchip o altro sistema identificativo (ad es. tatuaggio o marca auricolare)
- anamnesi completa qualora disponibile;
- data del prelievo o repertamento;
- prove richieste o quesito richiesto.

I campioni inviati da organi di PG o dalla Magistratura devono essere accompagnati da tutta la documentazione relativa al caso: verbale di sequestro, nomina del custode giudiziario, destinazione dei resti al termine delle operazioni, richiesta del PM o dell'Ufficiale di PG, ecc.

Tutta la documentazione riferita al caso è conservata in appositi raccoglitori posti in armadi chiusi a chiave e accessibili solo al personale autorizzato.

È importante garantire in ogni momento la tracciabilità della catena di custodia del reperto o di altri reperti derivanti dall'autopsia.

6.3 VERIFICA DEL REPERTO

Al momento del ricevimento del campione, il personale addetto all'accettazione controlla che quanto inviato corrisponda per entità numerica e tipologia a quanto indicato e descritto sul documento di accompagnamento.

I campioni sotto sequestro possono essere accettati solo se sono pervenuti sigillati e in maniera tale che sia chiaramente evidente l'integrità degli involucri e della chiusura, nonché accompagnati dalla relativa documentazione da parte dell'autorità giudiziaria.

In ogni caso, prima dell'esecuzione della necropsia, quindi una volta aperti i contenitori nei quali sono pervenuti i reperti, in presenza o meno delle parti (art. 360 c.p.p.) il responsabile dell'esame anatomo-patologico DEVE controllare la presenza di tatuaggi identificativi, microchip o altro contrassegno identificativo presente sull'animale e confrontare la sua corrispondenza con quanto dichiarato nei documenti di accompagnamento.

6.4 REGISTRAZIONE

Al momento dell'accettazione il numero di registrazione relativo al caso viene assegnato con procedura informatica automatizzata o manualmente. Il personale che accetta il reperto appone il numero di registrazione, la propria sigla e la data di accettazione sul documento di accompagnamento. Il numero di registrazione deve essere inoltre riportato sull'involucro contenente il reperto in modo leggibile e indelebile; nel caso di più reperti contenuti in un unico involucro, il numero di registrazione, seguito da un numero progressivo, verrà riportato su ogni reperto dopo l'apertura dell'involucro primario, apertura eventualmente effettuata in presenza delle parti in caso di applicazione del art. 360 c.p.p.

6.5 CONSERVAZIONE TEMPORANEA DEI REPERTI E TRASFERIMENTO DEI CAMPIONI AD ALTRI LABORATORI

I reperti sono conservati, a seconda delle condizioni di arrivo e dei tempi previsti per l'esame autoptico, in congelatore a -20°C o -5°C, in frigorifero a +4°C ±2°C o a temperatura ambiente in apposite aree ad accesso controllato.

Salvo diverse indicazioni, i campioni che arrivano congelati o refrigerati vengono mantenuti alla stessa temperatura di arrivo.

I reperti inviati per "Consulenza tecnica d'ufficio e CTPM" e "Procedimento penale", se non corredati al momento del conferimento della completa documentazione di accompagnamento, devono essere accettati con riserva e conservati a temperatura idonea in attesa che la Magistratura formuli i quesiti ai quali il Medico Veterinario incaricato degli accertamenti deve rispondere.

I campioni che devono essere inviati ad altri laboratori per ulteriori accertamenti specialistici devono:

1. essere identificati;
2. essere contenuti in involucri idonei a seconda della tipologia degli esami da effettuare;
3. sigillati in modo da mantenere la continuità della tracciabilità della catena di custodia;
4. essere conservati a temperatura adeguata sino all'effettuazione dell' Esame anatomo-patologico (EAP).

6.6 ELIMINAZIONE DEI REPERTI AL TERMINE DELLE INDAGINI

Se consentito, ovvero se per i campioni pervenuti sotto sequestro esiste espressa autorizzazione scritta del magistrato, i reperti oggetto delle analisi possono essere smaltiti nel rispetto della normativa vigente per ciascuna tipologia di campione.

6.7 COSTI DELL'AUTOPSIA

La tariffa di base dell'autopsia a scopo forense è stabilita autonomamente da ogni struttura operativa e comprende l'esame autoptico, l'esame istologico e lo smaltimento dei resti. Altri esami ausiliari comporteranno costi aggiuntivi. Per i casi ricevuti da organizzazioni no-profit o istituzioni pubbliche, il costo dell'esame può essere definito in accordo con la direzione della struttura e in funzione di apposite convenzioni.

7. PROCEDURE OPERATIVE PER L'ESECUZIONE DELL'AUTOPSIA A SCOPO FORENSE

Alcune delle attività descritte in seguito (Allegato B) possono essere effettuate o meno dall'anatomo-patologo (AP) che rimane comunque sempre l'unico e totale responsabile dell'intero procedimento diagnostico. Poiché la scelta di non esaminare alcuni organi o apparati può dare adito a contestazioni in sede di contraddittorio giudiziario, è consigliabile esplicitare nel Rapporto finale quali siano state le ragioni per le quali tali attività non siano state effettuate.

7.1. MISURE DI SICUREZZA RELATIVE ALLA PREVENZIONE INFORTUNI CONNESSI AL RISCHIO DI ESPOSIZIONE AD AGENTI BIOLOGICI E A SOSTANZE PERICOLOSE

Si rimanda al D.lgs. 9 aprile 2008, n. 81 e successive modifiche ed integrazioni per quanto riguarda le norme che vincolano i datori di lavoro, i dirigenti e i lavoratori all'osservanza dei principi generali di Sicurezza sul Lavoro. L'inosservanza di tali norme implica per i responsabili, a seconda della norma violata, sanzioni penali, sanzioni consistenti nell'ammenda o sanzioni pecuniarie amministrative.

La manipolazione della carcassa, se il peso della stessa si ritiene che superi i 25 kg o sia stato effettivamente verificato come tale, va effettuato obbligatoriamente almeno da due persone o attraverso l'utilizzo di idonei ausili meccanici (paranco o equivalente).

Vanno sempre indossati, prima dell'inizio delle attività di necropsia, i dispositivi di protezione individuale (DPI) di base, ovvero camici o tuta, calzari, guanti monouso (si consigliano due paia sovrapposti) e copri avambracci se la tuta non garantisce l'impermeabilità. I DPI devono essere obbligatoriamente forniti ed utilizzati dagli operatori (art. 77 e 78 del suddetto Decreto)

Nel caso si ravvisi nel corso dell'autopsia un fondato sospetto di presenza di lesioni riferibili a microrganismi di livello 3 di biosicurezza o superiore, l'EAP va immediatamente fermato e può proseguire solo se gli operatori hanno indossato ulteriori e adeguati DPI (maschera a pieno facciale, occhiali protettivi, ecc.) al fine di innalzare il livello di sicurezza operativa al livello richiesto. Se i DPI necessari non sono disponibili, interrompere le operazioni e trasferire, con le opportune cautele, il reperto sotto cappa di sicurezza biologica in attesa di ulteriore trasferimento in locali di adeguato livello di sicurezza.

Provvedere alla pulizia e disinfezione della sala settoria con prodotti disinfettanti adeguati al livello di rischio individuato.

7.2. RILIEVO DEL PESO DELLA CARCASSA

Il cadavere va pesato senza gli involucri esterni mediante bilancia dinamometrica o a bascula, soggetta a periodico controllo di taratura.

La pesata deve essere effettuata previa taratura della bilancia a zero.

Il cadavere va pesato prima dell'autopsia (peso pieno) e dopo l'eviscerazione effettuata come di seguito riportato (peso vuoto, Allegato B). Se il cadavere è mancante di uno o più parti, ad esempio della testa, dei visceri o di altre parti del corpo, non va pesato. Il motivo per cui non è stato pesato va in ogni caso segnalato sulla relativa scheda di necropsia.

7.3 ESAME RADIOGRAFICO

È opportuno prevedere, dove possibile, l'esame radiografico del cadavere in toto per l'individuazione di proiettili, di altri corpi estranei possibili cause di morte o di fratture dell'apparato scheletrico. Andranno effettuate anche radiografie di dettaglio di particolari distretti, qualora l'anamnesi o i rilievi macroscopici sul cadavere indirizzino i sospetti. Le indagini radiografiche devono essere sempre eseguite utilizzando almeno due proiezioni ortogonali, integrate, nel caso, da proiezioni oblique al fine di aumentare e la qualità e la quantità delle informazioni fornite. Nel caso di cadaveri sottoposti a sequestro, è ammesso che l'esame radiografico sia effettuato sul reperto ancora sigillato in almeno una proiezione. Dopo l'apertura degli involucri andranno effettuate le radiografie previste.

Queste indagini devono essere eseguite necessariamente per individuare la presenza di corpi estranei (lesioni da arma da fuoco, esplosioni, ecc.) o ai fini identificativi soprattutto in caso di estese alterazioni dei tessuti (ad es. carbonizzazione) e sono consigliate nelle lesioni traumatico-contusive. Nei traumi cranio-encefalici e dello scheletro assiale vanno prese in considerazione tecniche di secondo livello, quali la Tomografia Computerizzata, per ottenere delle immagini in grado di visualizzare meglio le lesioni, anche grazie agli strumenti delle ricostruzioni planari e 3D, e, di conseguenza, fornire preziose informazioni sulle lesioni causa della morte e sulla modalità di morte.

Le indagini di Diagnostica per Immagini devono essere eseguite da personale autorizzato e di comprovata esperienza.

7.4 DOCUMENTAZIONE FOTOGRAFICA

È necessario che l'autopsia sia sempre corredata dalla completa documentazione fotografica dell'intero cadavere e delle lesioni riscontrate sia esternamente sia a carico degli organi e degli apparati interni.

In ogni fotografia deve sempre comparire completamente inquadrato un cartellino che deve contenere almeno le seguenti informazioni, scritte con sistemi indelebili:

- numero di registro generale;
- riferimenti o logo della struttura diagnostica dove viene effettuata l'autopsia;
- riferimenti metrici e colorimetrici (esempio ABFO).

Devono essere **sempre** fotografati:

1. l'intero animale: fianco destro, fianco sinistro, testa, zona anale, dorso e addome (6 foto da effettuare obbligatoriamente), prima e dopo lo scuoiamento;
2. la testa da entrambi i lati

3. le arcate dentarie viste anteriormente
4. le arcate dentarie viste da entrambi i lati
5. la pelle intera (una volta scuoiato l'animale), sia dal lato esterno sia dal lato interno (sottocute)
6. Tutte le lesioni riscontrate identificate univocamente con riferimenti alfanumerici progressivi.

Questi riferimenti verranno utilizzati nel report finale per descrivere le lesioni individuate nel corso dell'autopsia.

7.5 RACCOLTA DEGLI ECTOPARASSITI E DEGLI INSETTI COLONIZZANTI IL CADAVERE (ENTOMOFAUNA CADAVERICA) (CFR. ALLEGATO C)

L'entomofauna cadaverica va documentata, descritta e raccolta secondo le procedure indicate dal Gruppo Italiano di Entomologia Forense (Allegato C).

Gli eventuali ectoparassiti (zecche, pulci, acari, pidocchi, ecc.), vanno anch'essi fotografati nei vari distretti corporei ove sono presenti, raccolti in numero sufficiente alla loro determinazione e posti in boccette contenenti alcool etilico al 70% glicerinato al 5%.

I campioni andranno inviati al laboratorio di entomologia forense di riferimento per l'identificazione della specie ed eventualmente la valutazione dello stadio di sviluppo. Qualunque altro elemento rinvenuto sull'esterno della carcassa (foglie, semi, resti del substrato, ecc.) va annotato sul protocollo di necropsia, fotografato e repertato.

8. REFERTAZIONE

Il Referto rappresenta l'atto finale del lavoro del patologo veterinario. Esso deve contenere tutte le informazioni raccolte durante le operazioni di esame del cadavere e deve essere scritto in modo chiaro e preciso, utilizzando una terminologia scientifica adeguata e riconosciuta, ed evitando personalismi e l'utilizzo di aggettivi al posto di specifici termini di misura. Il referto deve contenere i riferimenti al caso esaminato, i riferimenti degli atti giuridici che accompagnano il caso, i quesiti del giudice, le generalità del patologo che ha eseguito l'autopsia e di eventuali assistenti, il segnalamento dell'animale, l'anamnesi prossima e remota, e delle indicazioni della scena dove è stato trovato l'animale (breve descrizione della scena del crimine, se è stata riportata nella documentazione di accompagnamento).

Nel referto vanno riportate tutte le evidenze riscontrate durante l'autopsia;

1. gli aspetti tanatologici;
2. la sintesi delle lesioni e dei reperti e/o diagnosi anatomo-patologica. In questo paragrafo vanno riassunte lesioni esterne e interne rilevate nel corso dell'autopsia. Questo paragrafo corrisponde alla diagnosi anatomo-patologica ed è in genere suddiviso per organi e sistemi, tenendo presente che alcuni reperti possono non essere correlati alla diagnosi di causa di morte.

Al fine di pervenire, alla definizione di:

1. **causa della morte:** ovvero qualsiasi lesione o noxa che ha portato a morte l'animale (colpo d'arma da fuoco, avvelenamento, soffocamento, ecc.). In questa sezione il patologo determina la causa della morte, possibilmente, quando del caso, rifacendosi alle indicazioni contenute nell'ICD-10 Cause-of-Death Lists for Tabulating Mortality Statistics, con le opportune valutazioni comparative e attraverso le necessarie correlazioni con i dati circostanziali e clinici e con i dati di laboratorio (istologici, microbiologici, tossicologici, ecc.), i cui risultati andranno allegati al referto finale.
2. **meccanismo della morte,** ovvero il processo patogenetico conseguente alla causa di morte che ha provocato il decesso dell'animale (emorragia conseguente al colpo d'arma da fuoco, lesione cerebrale, ecc.);
3. **categoria in cui ricade l'evento morte** (causa patologica naturale, animalicidio, morte per cause colpose o dolose, ecc.). Nei casi in cui non è possibile inquadrare la morte in una delle categorie citate, nonostante tutti gli esami effettuati, la categoria dell'evento morte risulta non determinata (ND);
4. **epoca della morte:** ovvero l'intervallo di tempo intercorso tra la morte dell'animale e il suo ritrovamento;
5. **valutazione e conclusioni:** questa sezione comprende le motivazioni alla diagnosi formulata ed eventuali risposte motivate ai quesiti formulati dal magistrato.

Il testo dell'esame anatomico-patologico e la diagnosi, devono essere scritti in maniera chiara e comprensibile.

Il rapporto di prova finale deve essere completo e contenere i risultati di tutte le prove di laboratorio richieste (allegando i referti originali) ed effettuate per pervenire alla diagnosi definitiva.

Se la causa di morte è da ascrivere ad atti dolosi o se l'animale è pervenuto accompagnato da verbale di sequestro giudiziario, i risultati delle analisi non devono essere mai comunicati telefonicamente. Tutte le informazioni devono essere trasmesse per iscritto.

I rapporti di prova della "Consulenza tecnica d'ufficio", della Consulenza Tecnica del PM e del "Procedimento penale" non devono essere inseriti nei sistemi di registrazione informatizzati della struttura diagnostica in cui sono stati effettuati gli accertamenti, soprattutto nel caso in cui ai casi memorizzati nei sistemi informatici possono avere accesso altri operatori estranei all'incarico della magistratura. Se è obbligatorio inserire un giudizio nel sistema informatico della struttura viene riportata la dicitura "Vedere relazione trasmessa a parte" per non incorrere nel reato di violazione del segreto delle indagini. La relazione deve essere redatta dal veterinario responsabile del procedimento e consegnata esclusivamente al Magistrato o agli organi di PG che ne hanno fatto richiesta.

Il Medico Veterinario che ha avuto l'incarico di CTPM o CTU deve essere l'unico firmatario della Relazione, in quanto l'incarico è strettamente personale.

9. CONSERVAZIONE E DESTINO DEI RESTI DELLA CARCASSA E DEI REPERTI

Quando il sequestro giudiziario viene convalidato da apposito decreto del Procuratore della Repubblica, i resti della carcassa sottoposta a necropsia vanno conservati a temperatura adeguata nella struttura diagnostica ricevente fino al dissequestro degli stessi. Dissequestro che avviene quando viene trasmesso l'apposito decreto di dissequestro da parte del Procuratore della Repubblica, nel quale viene indicata anche la destinazione dei resti.

Nel verbale di sequestro può anche essere già indicato quale dovrà essere il destino dei resti al termine delle operazioni di analisi. Nel caso il cadavere non sia stato sequestrato e nel caso in cui il sequestro operato dalla PG non venga convalidato dall'autorità giudiziaria ma comunque è necessario effettuare l'EAP, il destino della carcassa seguirà la procedura prescritta nel paragrafo 6.6. di questa LG.

10. ARCHIVIAZIONE DEL MATERIALE CARTACEO, DEI DATI E DEGLI ELEMENTI RELATIVI AL CASO AL TERMINE DELLE OPERAZIONI

Il materiale cartaceo relativo a ogni caso esaminato deve essere conservato in un armadio ad accesso controllato posto nelle pertinenze della struttura diagnostica.

Ogni fascicolo deve contenere:

1. la scheda di necropsia compilata in tutte le sue parti (vedi allegato);
2. copia eventuale dei rapporti di prova prodotti e spediti in forma cartacea;
3. copia dell'eventuale corrispondenza anche via mail relativa al caso;
4. tutta la documentazione eventualmente prodotta relativa al caso.

Tutti gli elementi che possono costituire prova di reato, compresa la documentazione fotografica, restano a disposizione dell'autorità giudiziaria e in ogni caso devono essere conservati presso la struttura diagnostica sino a richiesta da parte della stessa, almeno per cinque anni.

12. RIFERIMENTI NORMATIVI

- Decreto 27 febbraio 2018: Istituzione del Sistema Nazionale Linee Guida (SNLG). G.U. Serie Generale, n. 66 del 20 marzo 2018.
- D.Lgs. 25 luglio 2007 n. 151. Disposizioni sanzionatorie per la violazione delle disposizioni del regolamento (CE) n. 1/2005. G.U. n. 212 del 12.09.2007.
- D.M. del 19.6.2009. Decreto di istituzione del Centro di Referenza Nazionale per la Medicina Forense Veterinaria. G.U. n. 225 del 28.9.2009.
- D.M. 2 agosto 2017 recante "Elenco delle società scientifiche e delle associazioni tecnico-scientifiche delle professioni sanitarie ai sensi dell'articolo 5 della legge 8 marzo 2017 n. 24". GU Serie Generale n.186 del 10-08-2017.
- D.P.R. 320 dell'8.2.1954. Regolamento Polizia Veterinaria G.U. n. 142 del 24.06.1954.
- D.P.R. 7.4.2006 (Piano sanitario nazionale 2006-2008): La promozione di linee guida: il sistema nazionale linee guida. G.U. 17.06.2006, n. 139, S. O.
- Legge 14 agosto 1991 n. 281. Legge quadro in materia di animali di affezione e prevenzione del randagismo. G.U. n. 203 del 30.08.1991.
- Legge 7 febbraio 1992 n. 150. Disciplina dei reati relativi all'applicazione in Italia della convenzione sul commercio internazionale delle specie animali e vegetali in via d'estinzione. G.U. n. 44 del 22.02.1992.
- Legge 11 febbraio 1992 n. 157. Norme per la protezione della fauna selvatica omeoterma e per il prelievo venatorio. G.U. Serie Generale n.46 del 25.02.1992 - Suppl. Ordinario n. 41.
- Legge 20 luglio 2004 n. 189: Disposizioni concernenti il divieto di maltrattamento degli animali, nonché di impiego degli stessi in combattimenti clandestini o competizioni non autorizzate. G.U. Serie Generale n.178 del 31.07.2004.
- Legge 27.12.2006 n. 296 (legge finanziaria 2007) - articolo 1, comma 796, lettera m). Patto per la salute - punto 4.4 - linee guida e protocolli diagnostici. GU Serie Generale n.8 del 11-01-2007 - Suppl. Ordinario n. 7.
- Legge 8 marzo 2017 n. 24 recante "Disposizioni in materia di sicurezza delle cure e della persona assistita, nonché in materia di responsabilità professionale degli esercenti le professioni sanitarie" GU Serie Generale n.64 del 17.03.2017.
- Norma UNI EN 12464-1:2011 Luce e illuminazione - Illuminazione dei posti di lavoro - Parte 1: Posti di lavoro in interni. (<http://store.uni.com/catalogo/index.php/uni-en-12464-1-2011.html>).
- O.M. 26.8.2005. Misure di polizia veterinaria in materia di malattie infettive e diffuse dei volatili da cortile. G.U. n. 204 del 2.09.2005.
- O.M. 13.06.2016: Norme sul divieto di utilizzo e di detenzione di esche e di bocconi avvelenati. G.U. Serie Generale n.165 del 16.07.2016.
- Regolamento (CE) n. 1523/2007 del Parlamento Europeo e del Consiglio dell'11.12.2007 che vieta la commercializzazione, l'importazione nella Comunità e l'esportazione fuori della Comunità di pellicce di cane e di gatto e di prodotti che le contengono. G.U.U.E. L 343, 27.12.2007, p. 1-4.
- Regolamento (CE) n. 1069/2009 del Parlamento Europeo e del Consiglio del 21.10.2009 recante norme sanitarie relative ai sottoprodotti di origine animale e ai prodotti derivati non destinati al consumo umano. G.U.U.E. L 300, 14.11.2009, p. 1-33.
- Regolamento (UE) 2016/679 del Parlamento europeo e del Consiglio, del 27 aprile 2016, relativo alla protezione delle persone fisiche con riguardo al trattamento dei dati personali, nonché alla libera circolazione di tali

13. MODULI ALLEGATI

- MOD. A1/ Valutazione dello stato di nutrizione animale.
- MOD. A2/ Valutazione delle cure fisiche.
- MOD. A3/ Valutazione dell'ambiente di ritrovamento dell'animale.
- MOD. A4/ Richiesta di intervento.
- MOD. A5/ Descrizione della scena del crimine.
- MOD. A6/ Scheda di accompagnamento dei campioni.
- MOD. A7/ Verbale di apertura e di inizio prove.
- Linee Guida raccolta campioni per esami genetici
- Scheda di necropsia

MODULI A/1-7

MOD. A1/ Valutazione dello stato di nutrizione animale

Logo o denominazione della struttura in cui viene eseguito l'esame anatomo-patologico (EAP)

Data: ___/___/___ Nr. accettazione: _____ Caso giudiziario nr.: _____






MARCATURA o microchip: si no Codice: _____

Sesso: M F Peso: _____ Kg Razza: _____

giovane subadulto adulto

Classe d'età: _____

Barrare con una croce il punteggio corrispondente:

PUNTEGGIO	DESCRIZIONE
1	 <p>EMACIATO</p> <p>Costole, processi vertebrali, ossa pelviche e altre strutture ossee visibilmente prominenti. Base della coda prominente ed ossuta. Concavità addominale accentuata. Severa forma a clessidra del corpo. Evidente perdita di massa muscolare e assenza di depositi adiposi.</p>
2	 <p>MAGRO</p> <p>Costole e processi vertebrali lombari facilmente visibili per l'assenza di grasso di copertura. Ossa pelviche in evidenza. Base della coda ossuta con poco tessuto molle. Marcata concavità addominale. Forma a clessidra del corpo.</p>
3	 <p>OTTIMALE</p> <p>Costole, processi vertebrali, ossa pelviche e altre strutture ossee facilmente palpabili con poco grasso di copertura. Base della coda liscia con una sottile copertura di tessuto molle. Addome concavo. Lieve forma a clessidra del corpo.</p>
4	 <p>GRASSO</p> <p>Costole e processi vertebrali scarsamente evidenti alla palpazione. Ossa pelviche palpabili con moderato tessuto di copertura. Base della coda con moderata deposizione di grasso. Concavità addominale pressoché assente. Perdita della forma a clessidra del corpo, lieve assottigliamento all'altezza dell'addome.</p>
5	 <p>OBESO</p> <p>Palpazione delle costole e dei processi vertebrali da difficile ad impossibile. Ossa pelviche difficilmente palpabili. Base della coda spessa per l'abbondante copertura di grasso. Addome convesso con o senza sporgenze pendule. Aumento di volume della porzione posteriore dell'animale.</p>

Tratto da: Merck M.D., 2007. Veterinary Forensics: Animal Cruelty Investigations, Blackwell Publishing, Iowa, USA.

Firma veterinario

MOD. A2/ Valutazione cure fisiche

Logo o denominazione della struttura in cui viene eseguito l'esame anatomo-patologico (EAP)

Data: ___/___/___ Nr. accettazione: _____ Caso giudiziario nr.: _____

Sopralluogo in data: ___/___/___ Località: _____

Via/piazza: _____ Nr. _____ CAP: _____ Città: _____

Struttura: _____ Responsabile: _____

Barrare con una croce il punteggio corrispondente:

PUNTEGGIO	DESCRIZIONE
1	<p>OTTIMA</p> <p>Cane pulito, pelo di lunghezza compatibile con gli standard di razza, mantello che può essere facilmente spazzolato. Unghie che non toccano il terreno. Collare o catena, se presenti, si accostano all'animale in modo adeguato.</p>
2	<p>BUONA</p> <p>Mantello potrebbe essere leggermente sporco e qualche groviglio di pelo può essere presente, ma il cane può ancora essere ripulito facilmente. La restante parte del mantello può essere facilmente spazzolata o ripulita. Unghie lievemente più lunghe del normale. Collare o catena, se presenti, si accostano all'animale in modo adeguato.</p>
3	<p>CARENTE</p> <p>Mantello con numerosi grovigli di peli ma che può essere ripulito senza una totale rasatura dell'animale. Eventuale presenza di deiezioni tra i peli dell'area perineale che però non irrita la pelle dell'animale. Unghie lunghe che interferiscono con la normale postura dell'animale durante il movimento. Collare o catena, se presenti, potrebbero essere lievemente stretti in modo da spezzare i peli del collo.</p>
4	<p>SCADENTE</p> <p>Mantello notevolmente sporco, con grandi grovigli di pelo in cui a volte potrebbero essere incorporati anche materiale estranei. Per la pulizia dell'animale si rende necessaria una rasatura considerevole. Area perineale lievemente irritata dalla sporcizia accumulata nel pelo. Unghie lunghe che interferiscono con la normale postura del corpo. Collare o catena, se presenti, potrebbero essere talmente stretti da determinare abrasioni da sfregamento sulla cute.</p>
5	<p>PESSIMA</p> <p>Mantello estremamente sporco, con grovigli di pelo che interferiscono i normali movimenti o la visione dell'animale. Area perineale irritata dalla sporcizia accumulata nel pelo. Per la pulizia dell'animale si rende necessaria una rasatura totale. Unghie talmente lunghe da diventare circolari e ledere la cute dei polpastrelli, causando postura anormale e difficoltà nella deambulazione. Collare o catena, se presenti, potrebbero essere talmente stretti da essere incorporati nella cute del collo dell'animale.</p>

Tratto da: Merck M.D., 2007. Veterinary Forensics: Animal Cruelty Investigations, Blackwell Publishing, Iowa, USA.

Firma veterinario

N.B. Non tutte le condizioni possono essere presenti per inserire l'animale nell'apposita categoria. E' a responsabilità del veterinario la determinazione della categoria più appropriata.

MOD. A3/ Valutazione dell'ambiente di ritrovamento dell'animale in caso di sospetto maltrattamento

Logo o denominazione della struttura in cui viene eseguito l'esame anatomico-patologico (EAP)

Data: ___/___/___ Nr. accettazione: _____ Caso giudiziario nr.: _____
 Sopralluogo in data: ___/___/___ Località: _____
 Via/piazza: _____ Nr. _____ CAP: _____ Città: _____
 Struttura: _____ Responsabile: _____
 BOX: _____

Barrare con una croce il punteggio corrispondente:

PUNTEGGIO	DESCRIZIONE
1	ADEGUATO Ambiente asciutto e privo di deiezioni accumulate. Assenza di contaminazioni di cibo ed acqua. Assenza di scarti di cibo o altri rifiuti nell'ambiente che arrechino danno all'animale o inibiscano il riposo confortevole, la postura ed il suo movimento.
2	ACCETTABILE Ambiente asciutto con possibile accumulo di deiezioni non superiore ad uno/due giorni. Assenza di contaminazioni di cibo ed acqua. Possibilità di modica presenza di scarti di cibo o altri rifiuti nell'ambiente che però non arrecano danno all'animale o inibiscono il riposo confortevole, la postura ed il suo movimento.
3	CARENTE Accumulo di feci ed urine di diversi giorni. L'animale è capace di muoversi evitando le deiezioni. Presenza di moderato odore di deiezioni. Possibilità di presenza di scarti di cibo o altri rifiuti nell'ambiente che però non arrecano danno all'animale o inibiscono il riposo confortevole, la postura ed il suo movimento.
4	SCADENTE Accumulo di feci ed urine di molti giorni. Difficoltà dell'animale di evitare le deiezioni. Consistente odore sgradevole che rende difficoltoso il respiro. Presenza di scarti di cibo o altri rifiuti nell'ambiente che potrebbero inibire il riposo confortevole, la postura ed il movimento dell'animale. Presenza di materiale taglienti o acuminati che potrebbero potenzialmente ferire l'animale.
5	INADEGUATO Accumulo di feci ed urine di diversi giorni o settimane. Impossibilità dell'animale di evitare le deiezioni. . Acqua e cibo contaminati. Consistente odore sgradevole che rende difficoltoso il respiro. Presenza di scarti di cibo o altri rifiuti nell'ambiente che inibiscono il riposo confortevole, la postura ed il movimento dell'animale. Presenza di materiale taglienti o acuminati che potrebbero potenzialmente ferire l'animale.

Tratto da: Merck M.D., 2007. Veterinary Forensics: Animal Cruelty Investigations, Blackwell Publishing, Iowa, USA.

Firma veterinario

N.B. Non tutte le condizioni possono essere presenti per inserire l'animale nell'apposita categoria. E' a responsabilità del veterinario la determinazione della categoria più appropriata.

MOD. A4/ Richiesta di intervento

Logo o denominazione della struttura in cui viene eseguito l'esame anatomico-patologico (EAP)

Richiedente: _____ Recapito (tel e/o email): _____
 Struttura di appartenenza: _____ Nr. riferimento caso: _____
 Provincia: _____ Comune: _____

SI RICHIEDE INTERVENTO PER:

- Sopralluogo*
 Necroscopia:

*In caso di sopralluogo specificare luogo, data ed ora dell'incontro:

Sopralluogo richiesto per il giorno: ___/___/___ alle ore*: ___ : ___

Presso: _____ Via: _____

Comune: _____ Prov.: _____

*Prego concordare per via telefonica data, ora e luogo chiamando il

Descrizione sintetica del caso (allegare eventuale relazione dettagliata e documentazione fotografica):

Data: ___/___/___

Firma e timbro richiedente

RICHIESTA da inviare via fax ed e-mail o pec alla struttura diagnostica

MOD. A5/ Descrizione scena del crimine

Logo o denominazione della struttura in cui viene eseguito l'esame anatomo-patologico (EAP)

Provincia: _____ Comune: _____

Località: _____ Via: _____

Referente per il caso: _____

Recapito (tel e/o email): _____

Struttura di appartenenza: _____ Nr. riferimento caso: _____

Provincia: _____ Comune: _____

Georeferenziazione

A) DIRETTA

Verificare che il GPS sia settato su Gauss Boaga-Roma40 altrimenti indicare sistema di coordinate utilizzato:

- UTM-ED50 UTM-ETRF89
 UTM-WGS 84 ALTRO: _____

Coordinate: N _____ E _____

Altezza slm: _____

oppure

B) INDIRETTA

(posizione rispetto a uno o più punti di riferimento conosciuti)

Descrizione sintetica della scena del crimine (allegare, se disponibile, relazione dettagliata del caso):

Posizione del corpo del reato, descrizione e/o disegno della scena possibilmente con riferimenti metrici, altro

Materiali audiovisivi allegati*:

FOTO: si no

VIDEO: si no

*Inviare video/foto con descrizione e riferimento del caso via e-mail o tramite CD a mezzo di posta prioritaria

Firma e timbro richiedente

Data: ___/___/___

MOD. A6/ Scheda campioni

Logo o denominazione della struttura in cui viene eseguito l'esame anatomo-patologico (EAP)

Dati caso

Nr. riferimento caso: _____

Responsabile del repertamento: _____

Recapito (tel e/o email): _____

Struttura di appartenenza: _____

Provincia: _____ Comune: _____

Località: _____ Via: _____

Descrizione dei materiali campionati

MATERIALE	nr. CAMPIONI	MOTIVO CAMPIONAMENTO	DATA INVIO
<input type="checkbox"/> carcassa		<input type="checkbox"/> necropsia	
<input type="checkbox"/> esca		<input type="checkbox"/> esame tossicologico	
<input type="checkbox"/> laccio		<input type="checkbox"/> esame morfologico	
<input type="checkbox"/> peli		<input type="checkbox"/> esame genetica forense	
<input type="checkbox"/> parti animale		<input type="checkbox"/> _____	
<input type="checkbox"/> altro: _____ _____		<input type="checkbox"/>	

Firma e timbro richiedente

Data: ___/___/___

MOD A7. Verbale di inizio operazioni peritali

Logo o denominazione della struttura in cui viene eseguito l'esame anatomo-patologico (EAP)

VERBALE DI INIZIO DELLE OPERAZIONI PERITALI

PP n.....

Il giorno del mese dell'anno..... alle ore.....

lo sottoscritto Dr..... medico veterinario iscritto all'albo dei Medici veterinari della provincia di con n°....., nominato nella causa di cui al ruolo generale n....., promossa da.....

contro.....

secondo quanto disposto dal Giudice Dott. all'udienza del, tenutasi presso il Tribunale di ho dato inizio alle operazioni peritali presso

.....

Sul posto erano presenti oltre al sottoscritto anche:

..... in rappresentanza di.....

..... in rappresentanza di.....

..... in rappresentanza di.....

..... in rappresentanza di.....

Data lettura al quesito posto al consulente nominato dal Giudice, si procede a:

.....

.....

.....

Rilievi delle parti

• (specificare chi) fa rilevare che, dal canto suo (specificare chi) afferma che.....

• Eventuali richieste del consulente tecnico d'ufficio alle parti

•

•

(Nel caso in cui non sia possibile terminare le operazioni in una sola ispezione)

Con riserva di meglio valutare i rilievi mossi, non potendo portare a termine le operazioni a causa di, il sottoscritto consulente tecnico d'ufficio rinvia, per la prosecuzione delle operazioni, al giorno alle ore..... presso..... (o nello stesso luogo oppure direttamente presso lo studio del consulente se la valutazione degli elementi non richiede altri sopralluoghi).

Gli interessati sottoscrivono tale verbale dichiarando di essere stati informati di quanto sopra.

(Nel caso in cui le operazioni di sopralluogo siano concluse)

Con riserva di meglio valutare i rilievi mossi dalle parti, il sottoscritto consulente tecnico d'ufficio dichiara di avere portato a termine le operazioni di sopralluogo e dichiara chiuse le stesse.

Gli interessati sottoscrivono tale verbale dichiarando di essere stati informati di quanto sopra.

_____ lì ____/____/____

Le parti

Il Perito

Linee guida raccolta di campioni per analisi genetiche

Logo o denominazione della struttura in cui viene eseguito l'esame anatomo-patologico (EAP)

Tipo di campione	Tipo di analisi*	Metodo di campionamento	Confezionamento e conservazione
Tessuti freschi o decomposti	<ul style="list-style-type: none"> Identificazione di specie Identificazione dell'individuo Determinazione del sesso Paternità Parentele 	Prelevare un frammento di 1 cm ³ minimo, là dove il tessuto appare più fresco	Disporre in contenitori a chiusura ermetica o buste a chiusura ermetica Congelare o immergere in alcool 75% rapporto 1:10
Carne congelata o cotta	<ul style="list-style-type: none"> Identificazione di specie Identificazione dell'individuo Determinazione del sesso Paternità Parentele 	Prelevare un frammento di 1 cm ³ minimo o il reperto intero	Disporre in contenitori a chiusura ermetica o buste a chiusura ermetica Congelare o immergere in alcool 75% rapporto 1:10
Sangue liquido	<ul style="list-style-type: none"> Identificazione di specie Identificazione dell'individuo Determinazione del sesso Paternità Parentele 	Prelevare in provette con anticoagulante (EDTA) o aspirarlo in caso sia al di fuori della carcassa	Congelare
Tracce biologiche	<ul style="list-style-type: none"> Identificazione di specie Identificazione dell'individuo Determinazione del sesso 	Non asportare la traccia dalla superficie, ma ritagliare la superficie o conservarla intera	Disporre in involucro cartaceo tutto il reperto Congelare o mantenere a temperatura ambiente in luogo asciutto
Peli	<ul style="list-style-type: none"> Identificazione di specie Identificazione dell'individuo Determinazione del sesso Paternità 	Raccogliere interi evitando di asportare/toccare il bulbo pilifero. Se i peli sono adesivi a superfici, utilizzare lo scotch per asportarli	Disporre preferibilmente in bustine di carta (o plastica o altri contenitori se sprovvisti di bustine di carta) A temperatura ambiente, refrigerare o congelare
Aculei	<ul style="list-style-type: none"> Identificazione di specie Identificazione dell'individuo Determinazione del sesso 	Raccogliere interi	Disporre preferibilmente in bustine di carta (o plastica o altri contenitori se sprovvisti di bustine di carta) A temperatura ambiente, refrigerare o congelare
Piume	<ul style="list-style-type: none"> Identificazione di specie Identificazione dell'individuo Determinazione del sesso 	Raccogliere intere (provviste di calamo)	Disporre in contenitori o buste Congelare
Escrementi	<ul style="list-style-type: none"> Identificazione di specie Identificazione dell'individuo Determinazione del sesso 	Campionare solo se depositi da non più di due/tre giorni (a seconda della stagione). Raccogliere interi o in parte	Disporre in contenitori o buste Congelare

Regole generali:

- Evitare la cross-contaminazione con DNA esogeno
- Conservare ogni reperto singolarmente
- Etichettare dettagliatamente ogni reperto
- Consultare il Laboratorio se non si è sicuri di repertare correttamente

* il tipo di analisi effettuabile è indicativo poiché dipende dallo stato di conservazione del reperto

SCHEDA NECROSCOPIA

Logo o denominazione della struttura in cui viene eseguito l'esame anatomico-patologico (EAP)

DATI ANIMALE

SCHEDA n. ___

Data: ___/___/___

Specie: _____ Taglia: _____ Peso: _____ Kg

Identificativo (numero di microchip, tatuaggio, marchio auricolare): _____

Sesso: _____ Età: _____ Razza: _____ Mantello: _____

Animale di proprietà

Indirizzo: _____

Animale senza padrone

Località ritrovamento: _____

Data morte: ___/___/___

Eutanasia - Motivazioni: _____

Naturale - Cause possibili: _____

ANAMNESI

FENOMENI TANATOLOGICI E DIAGNOSI DELL'EPOCA DELLA MORTE

Rigor mortis

non presente non completo completo in risoluzione risolto

Alterazioni post - mortali

Dell'occhio: _____

Macchie ipostatiche: _____

Segni di putrefazione: _____

ESAME MACROSCOPICO

Stato di nutrizione

Cachettico Scadente Buono Sovrappeso Obeso

Mucose apparenti (orale, congiuntivale, genitale, anale)

Esame esterno del cadavere (sviluppo scheletrico e muscolare, stato del mantello, cicatrici, lesioni superficiali, altro)

Esame del sottocute

CAVITÀ ORALE (gengive, lingua, tonsille)

CAVITÀ ADDOMINALE (posizione degli organi e, se presente versamento, specificare il colore, la trasparenza e la quantità)

Prestomaci e linfonodi

Stomaco e linfonodi

Intestino e linfonodi

Pancreas e linfonodi

Milza e linfonodi

Fegato e linfonodi (dimensioni, colore, consistenza, cistifellea, dotti biliari ecc.)

Reni e vie urinarie (ureteri, vescica, uretra)

Surreni e linfonodi

Grossi vasi

CAVITA' PELVICA*Apparato genitale (Testicoli, epididimo, prostata, pene, ovaie, utero, cervice, vagina, vulva)*

CAVITA' TORACICA (posizione degli organi, aderenze e, se presente versamento, specificare il colore, la trasparenza e la quantità)

Polmoni, pleura e linfonodi

Vie aeree (laringe, trachea, grossi bronchi)

Cuore (pericardio, epicardio, miocardio, endocardio, valvole, arterie coronarie ecc.)

ORGANI EXTRATORACICI

Parotidi _____
Esofago _____
Tiroide _____
Timo _____

TESTA

Neurocranio (meningi, encefalo, nervi e gangli cranici, ipofisi, vasi) _____
Splanncocranio (cavità nasali, orbitarie, seni frontali e mascellari, bolle timpaniche) _____

Midollo spinale e canale vertebrale _____
Ossa e midollo osseo _____
Muscoli e linfonodi _____
Sangue _____

DIAGNOSI MACROSCOPICA:

DIAGNOSI CAUSA DI MORTE:

PRELIEVI PER LE INDAGINI ISTOLOGICHE*Prelevato campione istologico* SI NO*Tessuti prelevati:*

Descrizione istologica:

Diagnosi istologica:

PRELIEVI PER LE INDAGINI MICROBIOLOGICHE*Prelevato campione microbiologico* SI NO*Campione prelevato:**campione nr.**esito*

_____	_____	_____
_____	_____	_____

PRELIEVI PER LE INDAGINI PARASSITOLOGICHE*Prelevato campione parassitologico* SI NO*Campione prelevato:**campione nr.**esito*

_____	_____	_____
_____	_____	_____

PPRELIEVI PER LE INDAGINI TOSSICOLOGICHE*Prelevato campione* SI NO*Campione prelevato:**campione nr.**esito*

fegato	_____	_____
rene	_____	_____
muscolo	_____	_____
tessuto adiposo (sottocutaneo)	_____	_____

Data: ___/___/___

L'anatomopatologo:

parte seconda
**METODOLOGIA
DETTAGLIATA
DI ESECUZIONE
DELL'AUTOPSIA**

1. Premessa

Si premette che nel corso dell'autopsia tutti gli organi e apparati, una volta rimossi dal corpo, devono essere posti su una zona pulita del tavolo o su superfici a parte, in modo che sia possibile esaminarli accuratamente evitando commistioni o contaminazioni crociate. Nel passaggio da un organo o apparato a un altro, i guanti monouso più esterni vanno cambiati ogni volta.

2. Esame obiettivo generale dell'animale

L'esame obiettivo generale viene eseguito con il cadavere posizionato in decubito laterale. Devono essere valutati i seguenti parametri:

1. sviluppo scheletrico e conformazione per la rilevazione di alterazioni scheletriche (tumefazioni delle giunture ossee, fratture, asimmetrie delle masse muscolari, ecc.);
2. stato di nutrizione e tonicità muscolare;
3. stato della cute e del sottocute e in particolare delle aree prive di pelo;
4. mucose apparenti, mucose delle cavità nasali, oculari, orale, anale, vulvo-genitale e prepuziale;
5. linfonodi esplorabili quali: prescapolari, poplitei e retrofaringei;

3. Scuoiamento

Il cadavere va scuoiato interamente, senza tralasciare alcun distretto corporeo. Lo scuoiamento va effettuato praticando l'incisione della cute dalla regione mentoniera fino alla regione inguinale e mediante quattro incisioni a carico delle facce interne degli arti, a partire dai metacarpi e dai metatarsi, sino al ricongiungimento con il taglio centrale. L'animale va completamente scuoiato, prestando attenzione a non praticare ulteriori tagli nella pelle e a comprendere nello scuoiamento i muscoli pellicciai che potrebbero occultare delle lesioni. Le

estremità degli arti anteriori e posteriori, se non interessate da lesioni, possono essere distaccate dal resto dello scheletro, lasciandole con la pelle, sezionando le capsule articolari e i relativi legamenti all'altezza dei carpi i primi e dei tarsi le seconde. La testa può essere staccata, per consentirne un esame approfondito, disarticolando l'atlante dall'occipite e sezionando i muscoli, i legamenti, la capsula articolare e il midollo spinale sino al suo distacco.

4. Esame del sottocute

L'incisione cutanea principale viene eseguita a partire dalla regione mentoniera, seguendo la linea mediana per arrivare alla sinfisi ischio-pubica, incidendo lateralmente al pene se si tratta di un maschio. Seguendo l'incisione cutanea si disseca la cute dal connettivo sottocutaneo del torace e dell'addome, si esamina il tessuto sottocutaneo per rilevare la presenza di eventuali alterazioni (ematomi, ittero, ecc.) o lesioni conseguenti a traumi. Tutte le lesioni vanno fotografate.

5. Sezione del cadavere e apertura della cavità addominale e della cavità del bacino

Per l'apertura della cavità addominale viene praticata un'incisione a livello dell'appendice xifoidea dello sterno scendendo lungo la linea alba fino al pube. Un altro taglio viene effettuato lungo l'arco costale su entrambi i lati.

Completate le due incisioni caudali vengono esaminati i visceri in sito. Si dovrà prestare particolare attenzione alla topografia dei visceri. È necessario esaminare la cavità addominale per rilevare eventuali contenuti patologici in addome (versamenti).

Si esamina la milza in sito per rilevare eventuali anomalie di posizione, di forma e di volume, quindi si afferra l'organo e con l'ausilio di un tagliante lo si libera dai legamenti (gastro-splenico, spleno-colico, nefro-splenico) e dai collegamenti con il mesentere. Una volta estratto l'organo dalla cavità addominale, viene posto su una zona pulita del tavolo.

Si procede ad esaminare il fegato in sito per valutare eventuali modificazioni di volume, consistenza e dei rapporti anatomici con gli organi vicini.

Ponendo la mano tra diaframma e fegato si recidono i vasi e i legamenti isolando l'organo, che viene asportato dalla cavità addominale. Si annota lo stato di replezione della cistifellea, usualmente inversamente proporzionale al tempo intercorso dall'ultimo pasto; in caso di dilatazione della cistifellea si esegue la prova di pervietà del coledoco effettuando un'incisione del duodeno fino ad esporre la papilla duodenale maggiore; si applica quindi una gentile compressione della cistifellea per verificare l'uscita della bile dalla papilla; in assenza di fuoriuscita si risale il coledoco con la lama di una forbice sottile per evidenziare eventuali ostruzioni. Il fegato viene posto su una zona pulita del tavolo.

Con l'organo posto sul tavolo necroscopico, si procede a un esame più dettagliato. Si osservano i margini, il colore e se ne valutano le dimensioni e, con la palpazione, la consistenza dell'organo.

L'esame dell'apparato gastroenterico viene dapprima effettuato in sito. L'esame visivo ha lo scopo di accertare la presenza di modificazioni rilevabili sulle sierose, (iperemia, petecchie, soffusioni emorragiche, ittero, intussuscezioni, ecc.). L'estrazione del pacchetto gastro-intestinale deve essere effettuata come di seguito indicato: vengono applicate due legature tra il cardias e l'esofago con recisione tra le due legature, e ulteriori due legature a livello del duodeno con recisione dell'ultimo tratto d'intestino. Due legature vengono inoltre applicate al colon-retto incidendo tra di esse. L'apparato gastroenterico viene quindi estratto e posto su una zona pulita del tavolo.

Si prosegue con l'esame ispettivo in sito dei reni e di seguito all'estrazione degli stessi. Dapprima si afferrano i reni con le mani, si tirano caudalmente lacerando il connettivo, si estraggono dalla loggia renale e vengono posti su una zona pulita del tavolo. Si osserva lo stato di replezione della vescica e se repleta si preleva, con una siringa, un campione di urine (5 cc) prima dell'apertura dell'organo stesso; si apre la vescica fino all'uretra prostatica nel maschio e fino al meato uretrale esterno nelle femmine.

Gli organi genito-urinari pelvici con le ghiandole annesse e l'ultimo tratto dell'intestino (il retto fino alla regione anale) possono essere esaminati, dopo apertura della cavità del bacino che si effettua asportando il pavimento pelvico con 4 tagli paralleli alla sinfisi ischio-pubica, due anteriori e due posteriori, a partire dai due fori ischio-pubici del coxale di destra e di sinistra. Perché ciò sia possibile è necessario identificare, con l'ausilio di specilli o delle dita, i due punti di reperi simmetrici e bilaterali corrispondenti ai fori ischio-pubici, da cui partire. Per raggiungere agevolmente i due fori, occupati dai muscoli otturatori con vasi e nervi, è di fondamentale importanza asportare tutti i tessuti molli esterni della parte ventrale ed esterna del bacino e di quelli posti sulla faccia mediale della regione della coscia. La cavità pelvica è aperta per evidenziare patologie e lesioni traumatiche (azioni dolose o colpose da corpi estranei) a carico di organi distali degli apparati digerente e genito-urinario distali. Dopo l'ispezione in sede degli organi contenuti nella cavità del bacino questi potranno essere asportati con bisturi o coltello, disseccando le loro connessioni con le pareti e la volta della cavità, procedendo in senso cranio-caudale fino ad asportare la cute con la regione anale e vulvare, nelle femmine, o il pene con scroto e testicoli (se presenti) nei maschi.

6. Esplorazione degli organi addominali

Al fine di preservare il contenuto gastrico, che, asportato, potrà essere utilizzato per ulteriori analisi, viene effettuato un taglio lungo la curvatura minore dello stomaco fino al piloro. Viene asportato il contenuto gastrico (ed eventualmente raccolto e conservato per ulteriori indagini) e si esamina attentamente la mucosa (dopo lavaggio con acqua fredda) per valutarne il colore, lo spessore della parete e la presenza di eventuali alterazioni (ulcere, ecc.).

L'apertura dell'intestino viene eseguita con l'uso di forbici effettuando un taglio in senso longitudinale sul lato dell'inserzione dei legamenti. Aperto l'intestino, viene asportato il contenuto intestinale (ed eventualmente raccolto e con-

servato per ulteriori indagini) e vengono esaminati il colore della mucosa, lo spessore della parete e la presenza di eventuali alterazioni.

Nel caso in cui sia necessario prelevare un tratto di intestino per eventuali ulteriori accertamenti deve essere eseguita una legatura e successivi tagli alle estremità del tratto intestinale da prelevare e il campione viene posto in una busta.

Il pancreas deve essere esaminato e, se necessario, inciso nella sua lunghezza.

Sul fegato, previa accurata ispezione visiva, vengono praticate due incisioni a tutto spessore sulla faccia viscerale. La prima parte dall'ilo con orientamento verso il basso, la seconda in senso cranio-caudale lungo il piano passante per l'incisura onfalica. Nel caso si decida di effettuare un esame microbiologico dall'organo, le incisioni sopra descritte si effettueranno dopo il prelievo per l'esame stesso.

Dei reni viene valutata la forma, il volume, il colore e la consistenza. Si procede quindi alla sezione dell'organo che si attua incidendo il parenchima in senso longitudinale, dal margine esterno verso l'ilo dopo scapsulamento interessando la pelvi. Sulla sezione vengono valutati il rapporto tra corticale e midollare (che deve essere normalmente di 1:2) e le modificazioni di colore con particolare attenzione al limite tra corticale e midollare.

7. Apertura della cavità toracica

Prima dell'apertura del diaframma si esegue un taglio esplorativo nella porzione più alta per osservare la presenza, ed eventualmente prelevare, contenuti liquidi anormali.

Vengono scollate le masse muscolari del costato e recise le cartilagini costali con un osteotomo seguendo l'arco costale. La piastra costale triangolare viene sollevata e si procede a un'ispezione visiva della cavità toracica per rilevare la presenza di eventuali versamenti endocavitari. Si esamina la superficie pleurica costale e quella sternale per rilevare eventuali alterazioni (ispessimenti, opacamento, presenza di essudato, emorragie, soluzioni di continuo). A livello del mediastino anteriore vengono esaminati l'aorta con le relative diramazioni, la trachea, il segmento toracico dell'esofago, il polmone e il cuore. L'esame dell'arco aortico deve essere condotto attentamente per svelare rotture parietali. L'esame della trachea e dell'esofago si rende necessario per rilevare rotture, sfiancamenti, presenza di corpi estranei, ecc.

L'esame dei polmoni prevede una valutazione della forma, del colore, del volume e dello stato della sierosa viscerale.

Sollevando il polmone si ispezionano: l'aorta posteriore, la vena cava posteriore, l'esofago e i linfonodi mediastinici.

Si recide la trachea con un paio di forbici e si scolla il tratto tracheo-bronchiale estraendo i polmoni. Gli organi toracici vengono posizionati su una zona pulita del tavolo.

8. Ispezione degli organi toracici

Il cuore viene isolato e posto sul tavolo anatomico con la base in alto e l'apice rivolto verso l'operatore.

Si ispeziona dapprima il sacco pericardico e successivamente, tenendo l'organo fisso con una mano, si opera un taglio, a tutto spessore, in corrispondenza di una linea mediana longitudinale passante a interessare ventricolo e atrio sinistri lasciando inalterato il setto. Una volta girato l'organo si pratica un secondo taglio che interessa ventricolo e atrio destri così da ottenere un raffronto comparativo tra spessore delle pareti, setto interventricolare e ampiezza delle due cavità.

Si passa all'esame delle cavità atriali e ventricolari, prestando attenzione ai lembi valvolari e alle pareti endocardiche. Si penetra con l'ausilio di forbici nell'apertura corrispondente allo sbocco della vena cava nel cuore, quindi si effettua un taglio aderente al setto interventricolare dirigendosi verso l'apice del cuore, che viene inciso. Si ritorna quindi verso la base, seguendo il setto interventricolare e si incide fino all'apertura dell'arteria polmonare. La stessa tecnica viene usata per l'apertura del cuore sinistro.

L'esame dei polmoni viene eseguito ponendoli sul tavolo anatomico con la faccia dorsale verso l'operatore. Con le forbici a punte smusse si incide il lume tracheale fino alle diramazioni bronchiali e si osservano le pareti tracheali.

Per l'esame del parenchima polmonare si effettuano dei tagli trasversali all'asse longitudinale del polmone sui lobi apicale, medio e caudale. Altri tagli saranno mirati alle lesioni eventualmente presenti.

9. Esame della testa (neurocranio)

L'esame della testa consiste nella valutazione delle deviazioni dalla norma delle strutture del neurocranio, tenendo conto della specie, razza ed età del soggetto e in particolare evidenziando eventuali alterazioni dei seguenti parametri:

1. Forma

- anomalie congenite (anencefalia, esencefalia, oloprosencefalia, cranium bifidum, meningo(encefalo)cele, duplicazione prosencefalica, ecc.);
- soluzioni di continuo della cute e strutture profonde (lesioni da corpi contundenti, da strumenti speciali, da traumatismi, ecc.);
- presenza di corpi estranei (corpi contundenti, ecc.);
- depressioni delle strutture ossee (fratture, ecc.).

2. Volume

- asimmetria della volta cranica (raccolte sottocutanee e lesioni proliferative ossee);
- aumento simmetrico di volume (idrocefalia).

3. Consistenza

- cedevolezza focale o diffusa delle ossa craniche (fontanelle aperte, osteomalacia, ecc.).

9.1 PROCEDURA TECNICA

L'esame dettagliato delle strutture del neurocranio segue una procedura standardizzata che comprende le seguenti fasi:

9.1.1. Separazione della testa dal corpo (decapitazione o spiccamento) previa raccolta del liquido cefalorachidiano

In questa fase della necropsia gli organi del collo sono già stati esaminati e asportati. La prima fase operativa consiste nell'individuazione dell'articolazione atlanto-occipitale con il cadavere in posizione supina. Il punto di repere è rappresentato dalle ali dell'atlante. Cranialmente a queste, si recidono le strutture muscolari fino a individuare la capsula articolare atlanto-occipitale. Incisa questa, se necessario, è possibile prelevare il liquido cefalorachidiano mediante una siringa. Esercitando un'opportuna trazione della testa e un'iperestensione per creare una sufficiente diastasi occipito-atlantoidea, sono quindi recise la membrana atlanto-occipitale ventrale e la dura madre. Viene quindi reciso con un taglio netto il midollo allungato, che viene quindi separato dal midollo spinale. Infine sono recisi i piani muscolari dorsali, il legamento nucale e i tessuti sottocutanei, completando la separazione della testa dal resto del corpo.

Esaminando la regione occipitale, verificare l'eventuale presenza di alterazioni, quali erniazione del verme cerebellare, displasia del foro occipitale, lesioni occupanti spazio, malformative o traumatiche a livello dell'articolazione atlanto-occipitale.

Nei solipedi, l'osservazione della parte posteriore della testa rimossa comprende anche l'esame delle tasche gutturali, che si completerà con l'esame dell'orecchio medio (vedi dopo).

9.1.2. Sezione e ribaltamento dei tessuti pericranici (compresa recisione del condotto uditivo)

Se non è stato effettuato il completo scuoiamento del cadavere per motivi da giustificare, vengono incise le strutture cutanee e sottocutanee della testa lungo la linea sagittale mediana che dalla regione frontale conduce al foro occipitale; i lembi cutanei vengono così scollati e ribaltati. Per completare quest'operazione, si recidono i condotti uditivi e si rimuovono i muscoli temporali, evidenziando la scatola cranica.

Nei solipedi si rendono evidenti i processi coronoidei della mandibola che devono essere troncati per una più agevole esecuzione delle successive operazioni. Nelle specie dotate di corna, la cute e i tessuti sottocutanei devono essere rimossi incidendoli alla base di queste strutture.

9.1.3. Incisione, asportazione ed esame della volta cranica

Le ossa della volta cranica sono recise con tre incisioni effettuate tramite seghetto o sega a lama vibrante: la prima incisione è praticata sull'osso frontale con un orientamento trasversale, condotta a una distanza variabile da 0,5 a 3 cm circa (in base alle dimensioni della testa), caudalmente alla linea che unisce le arcate sopraorbitali. Le altre due incisioni sono simmetriche su entrambi i lati della scatola cranica, partendo dal foro occipitale dorsalmente ai condili e raggiungendole estremità laterali della prima incisura, restando dorsalmente al meato uditivo esterno. È importante prestare attenzione al fatto che, mentre il primo tratto dell'incisione a livello dell'osso occipitale e della cresta nucale può essere effettuata con forza a motivo del notevole spessore delle strutture ossee, le restanti incisioni laterali devono essere effettuate con la massima delicatezza, evitando di intaccare col taglio il tessuto nervoso sottostante, in quanto le lamine dell'osso temporale sono più sottili.

Mediante l'utilizzo di uno scalpello infisso nella prima incisione trasversale dell'osso frontale e poi nelle incisioni a livello della cresta nucale, si forza il sollevamento della volta cranica fino alla sua completa asportazione, recidendo i punti di contatto della dura madre (in particolare la falce). In base alla profondità delle incisioni ossee, la dura madre può essere stata tagliata e quindi rimanere adesa alla volta cranica, oppure può rimanere integra e rivestire normalmente l'encefalo. Quest'ultima evenienza è più frequente negli animali di grossa taglia che,

ovviamente, hanno una struttura ossea più spessa. La volta cranica e la dura madre devono essere esaminate per la ricerca di eventuali lesioni.

9.1.4. Incisione, ribaltamento ed esame della dura madre

Nel caso in cui la dura madre sia rimasta in sede a rivestimento dell'encefalo, deve essere incisa e recisa mediante l'uso di una pinza chirurgica e forbici a punta smussa. Il taglio inizia dalla scissura mediana e si continua fino ai tagli eseguiti sulla calotta cranica. L'incisione deve ovviamente comprendere la dura madre della fossa cranica craniale, caudale e il tentorio. Tutte queste strutture devono essere esaminate per la ricerca di eventuali lesioni.

9.1.5. Estrazione dell'encefalo, esame esterno e fissazione per esami istologici

La testa viene capovolta e l'encefalo viene isolato, partendo dal foro occipitale, recidendo complessivamente l'emergenza dei nervi cranici, le strutture vascolari aracnoidee, le arterie carotidi e il peduncolo ipofisario. Durante la resezione delle strutture sopraelencate è opportuno sostenere l'encefalo con una mano. I peduncoli olfattori vengono estratti dalla lamina cribrosa dell'etmoide con una delicata trazione dell'encefalo che viene quindi estratto dalla cavità cranica.

L'encefalo è sottoposto a esame morfologico esterno senza praticare alcuna incisione e senza effettuare manipolazioni. Successivamente, l'organo viene prontamente immerso intero nel liquido fissativo (questa operazione va rigorosamente effettuata sotto cappa chimica) in un contenitore ermeticamente richiudibile, sufficientemente capiente da contenere l'encefalo senza provocarne compressioni e/o distorsioni e mantenendo il rapporto campione: formalina pari a 1:10. E' consigliabile porre uno strato di cotone idrofilo o della carta bibula sul fondo del recipiente.

Per alcune procedure diagnostiche (indagini batteriologiche, virologiche, micologiche, tossicologiche e biochimiche) è necessario prelevare campioni di tessuto nervoso fresco, non ancora fissato, e riporlo in opportuni contenitori. Ulteriori ricerche possono richiedere il congelamento in azoto liquido o il trattamento con specifiche soluzioni fissative.

9.1.6. Esame della base del cranio, estrazione dell'ipofisi e dei gangli del trigemino

Una volta estratto l'encefalo, vengono esaminati il calvarium, le strutture del basicranio e della regione sellare.

L'ipofisi viene asportata incidendo il diaframma della sella turcica circolarmente intorno alla ghiandola e afferrando con una pinza un lembo del diaframma a cui essa è unita. Infine si asportano queste strutture dalla base ossea.

Il ganglio della radice sensitiva del trigemino viene esposto insieme al nervo stesso praticando un'incisione longitudinale della dura madre in partenza dal punto di resezione del nervo trigemino fino al foro ovale. Il segmento di nervo trigemino viene delicatamente estratto dalla cavità del Meckel della dura madre e reciso a livello del passaggio attraverso il foro ovale. La componente gangliare mostra un colore grigiastro rispetto al colore bianco del nervo trigemino.

9.1.7. Apertura ed esame delle cavità sinusali, delle cavità orbitarie e dell'orecchio medio

Dopo completamento dello scuoiamento della regione nasale e frontale, l'apertura delle cavità nasali si esegue mediante due tagli simmetrici in partenza dalle narici fino a raggiungere l'angolo mediale dell'orbita. Un terzo taglio congiunge trasversalmente gli angoli mediali delle orbite. Mediante uno scalpello, si forza il sollevamento della struttura ossea e con una forcina si taglia il setto, mettendo in evidenza le coane e i seni mascellare e frontale. Lesioni e

raccolte patologiche possono quindi essere esaminate e campionate.

L'apertura delle cavità orbitarie viene praticata mediante due incisioni a livello dell'ala orbitale dell'osso sfenoide che, dai lati di ciascun nervo ottico, risalgono divaricandosi fino a raggiungere il processo zigomatico dell'osso frontale. Nei carnivori l'arcata orbitaria ossea è incompleta e si continua con il legamento orbitale. Asportate le strutture ossee, è agevole rimuovere il globo oculare con il nervo ottico, i muscoli estrinseci e i tessuti annessi ed esaminare la cavità orbitale.

L'esame dell'orecchio medio viene effettuato mediante un'incisione trasversale che comprende entrambe le bolle timpaniche. In tal modo è possibile comparare le due cavità e valutare la presenza di lesioni e raccolte patologiche. Nei solipedi tale operazione completa l'esame delle tasche gutturali già eseguito precedentemente.

9.1.8 Esame esterno della colonna vertebrale

L'esame della colonna vertebrale consiste nella valutazione delle deviazioni dalla norma delle vertebre, tenendo conto della specie, razza ed età del soggetto, e di alterazioni a carico delle masse muscolari. In questa fase è possibile rilevare scoliosi, lordosi, cifosi, malformazioni (spina bifida aperta), tumefazioni, ecc. Nel caso in cui si sospettino lesioni vertebrali, può essere di notevole aiuto richiedere un esame radiografico della colonna prima di procedere con le metodiche necroscopiche.

L'esame dettagliato delle strutture della colonna vertebrale segue una procedura standardizzata che comprende le seguenti fasi:

9.1.10 Riposizionamento del cadavere e rimozione dei tessuti perivertebrali

Generalmente questa fase costituisce una delle ultime operazioni che si eseguono sul cadavere completamente eviscerato.

L'animale è disposto in posizione prona e vengono asportati gli arti anteriori, completando la resezione dei muscoli e dei tessuti sottocutanei, mentre gli arti posteriori vengono posti in completa abduzione. Il cadavere poggia quindi sul piatto delle cosce, sull'addome e sul costato a cui era già stato precedentemente asportato il piastrone sternale durante le fasi di apertura della cavità toracica. Nel caso in cui il cadavere sia stato posizionato in decubito laterale, si rende necessaria l'asportazione del costato del lato di appoggio per permetterne il riposizionamento ventro-dorsale e l'esecuzione delle successive fasi necroscopiche.

Dopo completo scuoiamento, si asportano i muscoli paravertebrali fino alla scheletrizzazione della porzione dorso-laterale delle vertebre. In questa fase è possibile completare l'esame esterno della colonna e dei muscoli paravertebrali al fine di accertare la presenza di lesioni congenite o acquisite.

9.1.11 Apertura dello speco vertebrale

L'apertura dello speco vertebrale e la rimozione del midollo spinale è un'operazione lunga e piuttosto laboriosa. Nei gatti e nei cani di piccola taglia è possibile utilizzare una pinza ossivora per tagliare gli archi vertebrali, ma per gli animali di grossa taglia è spesso indispensabile l'uso della sega a lama vibrante. Nel caso in cui il danno midollare sia focale e si abbiano precise indicazioni sulla localizzazione della lesione in base ai rilievi clinici e radiologici, è possibile limitarsi all'asportazione solo di alcuni segmenti midollari.

Per esporre il midollo spinale, si procede alla resezione degli archi vertebrali, seguendo due linee laterali al processo spinoso. In particolare, in ragione della diversa conformazione verte-

brale nei vari tratti della colonna, per le vertebre cervicali la linea di recisione è posta a metà tra processo spinoso e processi articolari; per le vertebre toraciche, dopo aver rimosso alla base i processi spinosi, gli archi vertebrali sono incisi con una inclinazione di 45° della lama in corrispondenza dei processi mammillari; per le vertebre lombari invece gli archi vertebrali sono incisi ventralmente ai processi accessori con un'inclinazione di taglio parallela ai processi trasversi. Generalmente l'apertura del sacro non è necessaria, ricordando che nel cane il midollo spinale termina a livello della giunzione L6-L7. Se si sospettano lesioni a livello della cauda equina, è necessario incidere bilateralmente a livello della cresta sacrale intermedia per asportare la volta dell'osso sacro.

Negli animali di grossa taglia può essere praticato il sezionamento para-sagittale longitudinale della colonna vertebrale, analogamente all'operazione di mezzenatura eseguita in sede di macellazione. L'operazione viene eseguita con una sega a nastro, con l'obiettivo di tagliare la colonna rimanendo all'interno dello spazio epidurale, tangente al midollo spinale. I principali vantaggi di questa metodica sono la rapidità di esecuzione e l'immediata evidenziazione di lesioni vertebrali o intervertebrali mediane, mentre gli svantaggi sono dovuti a errori di orientamento della colonna con possibile grave danneggiamento del midollo e la compromissione di eventuali lesioni lateralizzate.

9.1.12 Estrazione del midollo spinale

Dopo aver esposto il midollo spinale con una delle metodiche sopra indicate, questo viene rimosso afferrandolo per la dura madre con una pinza e resecando l'emergenza dei nervi spinali distalmente al ganglio spinale con forbici o bisturi, evitando di piegare o torcere ad angolo acuto il midollo stesso. A questo scopo è necessario tagliare progressivamente il midollo in segmenti di 15-20 cm o comunque in segmenti di una lunghezza tale da non subire piegature e curvature all'interno del contenitore. Per facilitare il riconoscimento dei diversi segmenti midollari è consigliabile identificarli con un'etichetta fissata alla dura madre con un filo da sutura a un'estremità del segmento; sull'etichetta dovrà essere indicato a matita il numero della vertebra corrispondente. I segmenti midollari devono essere immersi in un recipiente adatto contenente un'adeguata quantità di liquido fissativo.

Negli animali di grossa taglia è consigliabile asportare la maggior parte del grasso epidurale e tagliare longitudinalmente la dura madre per permettere una migliore penetrazione del liquido fissativo.

9.1.13 Esame del canale vertebrale

Una volta estratto ed esaminato il midollo spinale, il canale midollare deve essere ispezionato per tutta la sua lunghezza per valutare la presenza di eventuali lesioni, quali ernie discali, masse osteofitiche o lesioni occupanti spazio.

10. Dissezione degli arti ed esame dei muscoli, dei vasi, dei nervi e dello scheletro

Già nelle fasi iniziali dell'esame necroscopico sono incise le componenti muscolari degli arti anteriori e posteriori al fine di adattare adeguatamente il cadavere in posizione dorso-ventrale.

In particolare, a livello dell'arto anteriore vengono incisi i muscoli pettorale superficiale e profondo, il muscolo sottoscapolare e grande rotondo, nonché le strutture vascolo-nervose provenienti dal torace. A seguito di questa operazione, è esposto il cavo ascellare ed è possibile esaminare il plesso brachiale formato dalle radici ventrali dei segmenti midollari da C6 a T2. La regione del braccio può quindi essere dissezionata nel dettaglio esaminando, sul lato mediale e in senso cranio-caudale, il muscolo bicipite brachiale, il capo mediale e il capo lungo del muscolo tricipite. I nervi che provengono dal plesso brachiale (muscolocutaneo, radiale, mediano e ulnare) e le componenti vascolari associate possono essere esposti ed esaminati lungo il loro decorso via via incidendo e ribaltando le strutture muscolari sopraelencate.

L'accesso ai nervi dell'arto posteriore è più agevole dalla faccia laterale e per questa ragione la prima procedura da eseguire consiste nello scuoiamento della regione dell'anca, della coscia e della gamba, qualora non sia già stato effettuato durante le prime fasi della necroscopia. Le strutture muscolari esposte in senso cranio-caudale sono il muscolo sartorio, il muscolo tensore della fascia lata con la fascia lata, il muscolo bicipite femorale e il muscolo semitendinoso. Il nervo sciatico e le strutture vascolari associate si rendono visibili dopo il ribaltamento del muscolo bicipite femorale. Il nervo sciatico (o ischiatico) si suddivide nel nervo peroneo comune, che decorre sopra il gastrocnemio, e nel nervo tibiale che si porta medialmente a questo muscolo.

Il progressivo sezionamento e l'asportazione dei gruppi muscolari degli arti consentono l'esposizione dei segmenti ossei e il loro specifico esame.

11. Raccolta e conservazione di elementi che possono costituire prove di reato

Qualunque elemento che possa costituire prova di reato (quindi particolarmente importante per l'eventuale procedimento penale connesso all'esame necroscopico), va documentato fotograficamente e descritto accuratamente nel referto (ad esempio resti di ogive nelle ferite da colpi d'arma da fuoco, ecc.). Inoltre se sono presenti nel o sul cadavere elementi quali proiettili, lacci, frammenti di corpi estranei (o quant'altro sia ritenuto pertinente il caso) questi vanno raccolti e posti in piastre Petri, sacchetti di plastica o altro contenitore chiudibile ermeticamente e identificati con il numero di identificazione univoco del caso.

Preferibilmente tutti i reperti, ma in particolare proiettili o resti di essi, vanno avvolti in carta morbida in modo che siano preservati da urti che ne possano modificare la conformazione o cancellare o alterare gli elementi morfologici microscopici che verranno analizzati dal perito presso il laboratorio balistico. I proiettili o resti di essi vanno estratti dagli organi o dai tessuti esclusivamente con le mani o una pinza di plastica, evitando nella maniera più assoluta il contatto con pinze di metallo, coltelli o lame di bisturi. Tali elementi vanno conservati presso la struttura dove è stata eseguita la necroscopia sotto la responsabilità del patologo che ha eseguito la necroscopia o di un suo delegato sino alla consegna all'autorità giudiziaria per ulteriori accertamenti tecnici.

12. Prelievo di organi e tessuti per indagini di laboratorio

12.1 CAMPIONI PER L'ESAME ISTOLOGICO

Oltre a tutti i prelievi per gli esami ritenuti necessari ai fini dell'accertamento delle cause di morte o quelli ritenuti necessari, vanno effettuati prelievi da tutti gli organi e tessuti per l'esame istologico.

L'esame istologico deve essere sempre eseguito, anche in presenza di materiale decomposto, possibilmente ad opera del patologo che ha eseguito la necropsia o dell'istopatologo forense di riferimento. È estremamente importante che il patologo e l'istopatologo forense siano in stretto contatto durante tutto il processo diagnostico, in modo da garantire la coerenza fra l'approfondimento diagnostico richiesto e i risultati delle indagini effettuate. L'esame istologico ha il valore di confermare, valutare e talvolta rivedere il corso dei processi patogenetici che possono aver contribuito alla causa della morte.

Ulteriori campioni devono essere prelevati per l'esame istologico a seconda delle circostanze del caso, al fine di definire il tempo di evoluzione di una lesione o se è intravitale, perimortale o postmortale. I tessuti campionati devono essere prontamente immersi in formalina al 10% in contenitori ermeticamente richiudibili sufficientemente capienti, mantenendo il rapporto campione: formalina pari a 1:10. Tale operazione deve essere effettuata sotto cappa chimica. La decisione di non effettuare un esame istologico deve essere adeguatamente motivata, affinché il patologo possa essere in grado di difendere, se necessario, questa scelta in sede di dibattimento giudiziario.

12.2 CAMPIONI PER ALTRI ESAMI DI LABORATORIO

Elencare e numerare ciascun campione indicando il materiale prelevato, la quantità, la sede del prelievo e le modalità di conservazione (gli stessi dati e lo stato di conservazione del cadavere devono essere riportati sui relativi contenitori debitamente contrassegnati: numero seriale del caso, data del prelievo, nome del settore).

La procedura di prelievo di liquidi e tessuti biologici nel corso dell'autopsia deve garantire che i campioni siano idonei per qualità e quantità in rapporto alle indagini da eseguire e che siano ottenuti e conservati in modo appropriato evitando contaminazioni.

Utilizzare aghi, siringhe e contenitori opportunamente contrassegnati (nome, numero di autopsia, data e ora del prelievo, tipo di campione, iniziali del settore).

Sede e metodo di ottenimento dei campioni sono importanti per ottenere risultati utili e affidabili: ad esempio è preferibile che i campioni di sangue per gli esami di laboratorio (tossicologico, sierologico, di biologia molecolare, microbiologico, ecc.) siano prelevati da sedi periferiche (vene femorali o succlavie) che per lo più assicurano minori contaminazioni e alterazioni, oppure dal coagulo cardiaco.

Tutti i campioni prelevati devono essere conservati, subito dopo l'autopsia, a temperatura controllata in rapporto al tipo di esame di laboratorio richiesto.

A) prelievi per le indagini tossicologiche (scegliere a seconda del tossico sospettato):

- - sangue periferico (25-50 ml);

- - urina (volume disponibile);
- - bile (volume disponibile);
- - fegato (50 g);
- - rene (50g);
- - contenuto gastrico (misurare il volume).

B) altri campioni in rapporto alle circostanze del caso:

- umor acqueo;
- umor vitreo in alternativa al sangue o per indagini chimico-cliniche post-mortem (sodio, potassio, cloruri, urea azotata, creatinina, glucosio, chetoni);
- contenuto gastrico: deve essere prelevato in tutti i casi in cui vi sia sospetto di avvelenamento; nei casi in cui si evidenzino frammenti di materiale sospetto di rilievo tossicologico (compresse, capsule, ecc.); quando le osservazioni anatomo-patologiche non consentono di identificare la causa della morte; se vi sono dubbi concernenti l'epoca della morte. In assenza del contenuto gastrico può essere prelevato il contenuto del tratto prossimale del tenue;
- intestino con il contenuto (10-15 cm dei vari tratti, in caso di sospetti avvelenamenti cronici con metalli pesanti, droghe, pesticidi, ecc.);
- cuore o coagulo cardiaco (20-30 g, in caso di sospetta intossicazione da farmaci, droghe, sostanze tossiche);
- ossa (segmenti di ossa lunghe, in caso di sospetta intossicazione da metalli pesanti);
- area di tessuto sede di iniezione (sostanze iniettabili);
- pelo (circa 200 mg) prelevato mediante strappo o, in assenza, altre formazioni pilifere o unghie (al fine di valutare la cronologia delle assunzioni, in caso di avvelenamento cronico da droghe, metalli pesanti, pesticidi, farmaci β -bloccanti, ecc.; per l'identificazione di malattie genetiche o analisi del DNA è richiesto il prelievo di almeno 20 peli completi di bulbo);
- liquor cefalo-rachidiano (5-30 ml, in caso di sospetta intossicazione da stupefacenti);
- encefalo (circa 100 g in caso di sospetta intossicazione da sostanze volatili liposolubili, sostanze infiammabili e solventi);
- polmone dopo legatura all'ilo o tessuto polmonare (20-30 g, in caso di morte sospetta da inalazione di sostanze volatili; sostanze infiammabili e solventi);
- aria aspirata dalla trachea con siringa da vuoto (in caso di sospetta morte da inalazione di sostanze volatili, sostanze infiammabili e solventi);
- sangue prelevato dal ventricolo sinistro (con siringa da vuoto, in caso di sospetta morte da inalazione di sostanze volatili, sostanze infiammabili e solventi);
- tessuto adiposo sottocutaneo o perirenale (30-40 g, in caso di sospetta morte da inalazione di sostanze volatili, sostanze infiammabili e solventi).

N.b.: tutti i prelievi in caso di sospetta morte da inalazione di sostanze volatili, sostanze infiammabili e solventi devono essere chiusi immediatamente in contenitori di vetro a tenuta di gas.

C) altre indagini

- DNA e indagini di biologia molecolare: campioni di sangue trattati con anticoagulante (sodio ossalato o EDTA; **evitare l'utilizzo dell'eparina**) e gocce di sangue essiccate su carta bibula, opportunamente protette per evitarne contaminazioni, conservate in ambiente freddo e secco. In alternativa al sangue, procedere al prelievo di frammenti di muscolo scheletrico, peli con bulbo, elementi dentari e frammenti di organi. I campioni vanno conservati a -20°C.
- Indagini microbiologiche: campioni prelevati e conservati in condizioni appropriate.

- Indagini tanato-chimiche: umor vitreo per analisi di sodio, potassio, cloruri, urea azotata, creatinina, glucosio e chetoni.

12.3 PRELIEVO DI TESSUTI SEDE DI LESIONE IN CASO DI SOSPETTA UCCISIONE PER COLPO D'ARMA DA FUOCO

Nel caso in cui vi siano lesioni sospette imputabili a colpo d'arma da fuoco e non venga ritrovato il proiettile nel corpo dell'animale (ferite trapassanti), deve essere eseguito presso un laboratorio di bromatologia il dosaggio di metalli dai tessuti intorno alla lesione sospetta, confrontano i valori ottenuti con quelli di tessuti dello stesso tipo prelevati da regioni non lese del cadavere (campione di controllo).

A tale scopo prelevare con pinze e bisturi sterili, diversi per i due campioni (tessuti intorno alla ferita e tessuti di controllo), circa 10 g di tessuto cutaneo e altrettanti di tessuto muscolare intorno alla lesione sospetta, e prelevare 10 g degli stessi tessuti da una regione corporea integra e lontana dalla prima. Ogni campione va posto in una piastra Petri e identificato con il numero di registro generale, il tipo di tessuto e l'esatta localizzazione del prelievo. Di ogni campione vanno fatte due aliquote uguali (minimo 5 g), di cui una va inviata al laboratorio e un'altra conservata in congelatore a -20°C fino all'archiviazione del caso.

Nel caso sia necessario esaminare i tessuti sede di lesione da colpo d'arma da fuoco al microscopio elettronico a scansione e rilevatore EDX per l'analisi degli elementi metallici o riferibili ai Residui di Sparo (RDS) presenti intorno alla lesione, i margini della lesione vanno prelevati e completamente disidratati in appositi contenitori a chiusura ermetica.

parte terza

**PROTOCOLLO
NAZIONALE PER IL
PRELIEVO DI CAMPIONI
ENTOMOLOGICI
A FINI FORENSI**

*(Versione 3.0_GIEF - Discusso
ed approvato dall'Assemblea
GIEF in data 17.12.2016)*

1. Premessa

Lo studio degli insetti a fini forensi è l'oggetto dell'Entomologia Forense.

L'analisi degli insetti che colonizzano i cadaveri e le carcasse animali può infatti fornire utili informazioni circa l'epoca e la stagione della morte, la permanenza e lo spostamento del corpo, la presenza di droghe e veleni. Il rilievo di elementi dimostrativi di un processo di colonizzazione avvenuto in vita (miasi) può inoltre contribuire a delineare situazioni che configurano reati di maltrattamento o abbandono. Oltre a ciò, l'entomofauna cadaverica residua in caso di spostamento di un corpo può permettere di risalire all'identità della vittima. Tuttavia, la qualità del campionamento e della conservazione degli insetti condizionano l'accuratezza delle analisi e conseguentemente delle valutazioni ottenibili attraverso l'approccio entomologico. Analogamente anche la registrazione delle temperature del luogo di repertamento e del cadavere stesso è un requisito fondamentale per ogni tipo di valutazione circa l'epoca della morte.

Sebbene sia sempre auspicabile la presenza di un entomologo forense in sede di sopralluogo o durante l'autopsia, la raccolta e la preparazione iniziale dei campioni deve essere comunque svolta in maniera precisa e corretta da chiunque sia chiamato ad operare sul cadavere o sulla scena del crimine. In ogni caso è auspicabile la piena collaborazione tra i vari esperti in modo tale che l'attività di prelievo di uno non infici la qualità del prelievo degli altri. A tal fine vanno applicate le norme generali per l'accesso al luogo di rinvenimento del corpo/carcassa o scena del crimine ed alla sala autoptica (personale autorizzato, apposito abbigliamento, materiale di raccolta e conservazione monouso e sterile, corretta documentazione, non contaminazione dei luoghi, oggetti, corpi, etc.) e la definizione di una strategia di azione coordinata e condivisa.

Il presente protocollo costituisce una linea guida per la corretta raccolta e fissazione degli insetti associati ad un cadavere o ad una carcassa animale, sia in sede di sopralluogo che in sala autoptica. Il protocollo è inoltre applicabile nei casi di abbandono o/e maltrattamento per gli insetti associati a individui o animali in vita.

2. Protocollo di Raccolta

Materiali e strumenti necessari sul campo e in sala autoptica:

- materiale per la documentazione (schede di prelievo e matita) e per l'etichettatura dei campioni
- dispositivi di protezione individuale
- termometro
- macchina fotografica ed eventuale cavalletto
- scala metrica
- contenitori a chiusura ermetica ma con fori di aereazione per esemplari vivi
- contenitori contenenti etanolo (EtOH) 80% (non etanolo/alcool denaturato, no formalina)
- pinzette
- pennellini
- cucchiaini di plastica usa e getta
- bollitore o fornellino elettrico o a gas (acqua e pentolino)
- colino a maglia sottile
- sacchi di plastica
- paletta da giardinaggio o vanghetto
- torcia

3. Documentazione

Le seguenti informazioni devono essere raccolte dal personale ufficialmente incaricato alle operazioni di sopralluogo per quanto di competenza ovvero comunicate a chi analizzerà i campioni:

INFORMAZIONI GENERALI

Luogo, data, ora, nome di chi interviene e raccoglie il materiale. Informazioni relative alla modalità e tempi di rinvenimento del cadavere. Se possibile segnalare l'ultima volta in cui il deceduto è stato visto o segnalato vivo, ovvero ogni altro dato anamnestico-circostanziale utile (es, abuso di sostanze stupefacenti, assunzione di terapia farmacologica in corso, etc)

CARATTERISTICHE DEL CADAVERE

Sesso, età, razza, posizione (esposto, sepolto, impiccato, in acqua, etc), stato di nutrizione (obeso, magro, normotipo, etc.), grado di decomposizione, presenza di ferite, presenza di segni di lesioni da altri animali. Ove possibile specificare la presenza o meno di caratteri di vitalità delle lesioni.

CARATTERISTICHE DELL'AMBIENTE

Tipologia dell'ambiente a) ambiente esterno (campo aperto, bosco, siepe, fiume, lago, canale, pozzo, etc), esposizione al sole o all'ombra, b) ambiente chiuso (casa abbandonata, casa

abitata, garage, etc), finestre e porte aperte/chiuso, c) altre condizioni (autoveicolo, container, etc).

Per cadaveri sepolti la profondità e la tipologia del terreno.

TEMPERATURE

Temperatura ambiente ad altezza uomo, cadavere, interfaccia cadavere/suolo; temperatura interna ad eventuali masse larvali; presenza di sistemi di riscaldamento o di condizionamento funzionanti e loro distanza dal cadavere.

DOCUMENTAZIONE FOTOGRAFICA

Della scena, del cadavere, di eventuali dettagli (masse larvali, raggruppamenti di pupe e/o pupari, segni del passaggio di insetti sulla scena, etc). Fotografie, ad eccezione delle panoramiche, fatte con e senza scala metrica e in posizione ortogonale rispetto all'elemento da fotografare.

LISTA DEL MATERIALE RACCOLTO E SEDE DAL QUALE IL MATERIALE È PRELEVATO

Per quanto concerne il cadavere specificare, in particolare, il distretto anatomico dal quale è stato prelevato (da compilarsi sia in fase di sopralluogo che dopo l'autopsia).

4. Raccolta

Procedere alla raccolta degli esemplari (insetti e altri artropodi) dal corpo e dall'ambiente tenendo separati i campioni provenienti da diversi distretti corporei e da diverse aree del luogo dell'evento. Non soffermarsi solo sulla raccolta delle larve ma prestare attenzione a tutti gli stadi di sviluppo ed in particolare a pupe e pupari. La taglia del campione da raccogliere va da tutti gli esemplari quando meno di cento al 10% dell'intero popolamento quando in numero di migliaia. Vale comunque la regola di raccogliere quanti più esemplari possibile.

RACCOLTA SUL CORPO

Uova: si presentano come ammassi bianchi corpuscolati agli orifizi facciali, nelle ferite, nella regione pubica ed anale, nell'interfaccia corpo/terreno. Negli animali particolare attenzione deve essere posta agli spazi interdigitali, alla base della coda, al prepuzio e alle ghiandole perianali. Possono essere raccolte con pennellino o pinzette.

Larve: si presentano con diverse fatture e colorazioni e possono essere presenti, oltre che nelle aree citate per le uova, in tutti i distretti del corpo. Larve scure di solito sono predatrici di altre larve, si raccomanda di raccogliercle e preservarle nei contenitori separatamente dalle altre tipologie larvali. Tutte le larve, indipendentemente dalle dimensioni vanno raccolte in gran numero tramite pinzette o meglio cucchiaini usa e getta.

Pupe: si tratta dello stadio in cui avviene la metamorfosi ma l'insetto è immobile e non si nutre. La loro ricerca non deve essere limitata solo al cadavere ma anche a distanza da esso, nel suolo e in recessi o luoghi protetti (es.: sotto i tappeti, nei battiscopa, etc.). Si tratta di elementi entomologici che rivestono un ruolo chiave per le valutazioni forensi e, pertanto, andrebbero ricercati con cura. Spesso non sono riconosciute e talvolta scambiate per escrementi di roditori. Possono essere raccolte con pinzette, cucchiaini di plastica, o terreno sottostante o intorno al cadavere.

Pupari: rappresentano l'involucro residuo allo sfarfallamento dell'adulto. Hanno la stessa distribuzione delle pupe e pertanto devono essere ricercate anche a distanza dal cadavere e nel suolo e in recessi o luoghi protetti (es.: sotto i tappeti, nei battiscopa, etc.). Come per le pupe anche i pupari sono estremamente importanti nell'ambito delle valutazioni entomologiche ed è indispensabile che vengano ricercati con molta attenzione. Spesso non sono riconosciuti e talvolta scambiati per escrementi di roditori. Possono essere raccolte tramite pinzette, cucchiaini di plastica, o terreno sottostante o intorno al cadavere.

Adulti: spesso difficili da raccogliere perché tendono a scappare se il cadavere è disturbato, la loro raccolta fornisce comunque importanti informazioni. In questo caso può essere utile ricorrere all'impiego di retini entomologici. Utile la raccolta effettuata con pinzette, cucchiaini di plastica e pennelli di esemplari adulti vivi e morti rinvenuti sul cadavere o nei pressi di questo.

Altri artropodi: tutti gli altri organismi sia terrestri che acquatici che possono essere presenti sul corpo devono essere campionati con pinzette, cucchiaini usa e getta, colini, pennellini, etc.

RACCOLTA DAL SUOLO

Effettuare un prelievo di suolo o lettiera al di sotto del corpo e un campione dalle immediate vicinanze. I prelievi possono essere fatti con l'ausilio di una paletta da giardinaggio o altro strumento idoneo e conservati in contenitori di plastica di grandi dimensioni e sigillabili o in sacchi di plastica da mantenere aerati (perforare la superficie di copertura dei contenitori per favorire il passaggio d'aria). I campioni così raccolti devono poter essere vagliati per isolare gli insetti nel minor tempo possibile (24 ore), qualora non fosse possibile, mantenere i campioni a 4°C.

FISSAZIONE DEGLI ESEMPLARI

Gli esemplari adulti possono essere fissati in etanolo direttamente in loco.

Uova, larve, pupe e pupari possono essere fissati in loco o in laboratorio se in tempi brevi (1-2 ore) e meglio se nel trasporto conservati a basse temperature (borsa termica).

Tutti i campioni devono essere opportunamente etichettati in loco. Per l'etichettatura si consiglia di utilizzare una matita poiché la fuoriuscita di etanolo e di liquami putrefattivi può rendere non più intellegibile le scritte tracciate con penna o pennarelli indelebili.

Ad eccezione dei pupari che si possono mantenere a secco, suddividere i campioni di uova, larve e pupe in due. Un campione va fissato in etanolo dopo passaggio in acqua bollente, l'altro verrà mantenuto in allevamento. Qualora si debba procedere ad analisi tossicologiche parte dei campioni deve essere conservata a -20°C.

In caso vi sia la necessità di dover differire le procedure precedenti, conservare i campioni non fissati in congelatore a -20°C.

CONGELARE I CAMPIONI A -20°C

Questa metodica è considerata ideale per le analisi tossicologiche, ma, avendo carattere conservativo, non preclude l'utilizzo di altre metodiche di conservazione e di altri metodi di analisi.

Inserire i campioni entomologici all'interno di una provetta, adeguatamente etichettati e trasferirli in congelatore a -20°C mantenendo tutti i campioni prelevati dallo stesso caso insieme (contenitore di cartone, scatola di plastica, sacchetto di plastica resistente, etc).

FISSAZIONE DEL CAMPIONE IN ETANOLO

Questa metodica è indicata per le analisi di natura genetica, per le analisi morfologiche e di identificazione di specie ma non per le analisi tossicologiche. Strumenti necessari: bollitore, acqua, etanolo 80%, colino, provette con tappo ermetico. È una procedura indicata per: uova, larve e pupe.

Portare ad ebollizione l'acqua e attendere che la temperatura scenda di qualche grado (ottimale 80°C). Mettere gli esemplari in un apposito contenitore (becher) quindi aggiungere l'acqua bollente. Dopo 30-60 secondi rimuovere l'acqua utilizzando un colino, raffreddare gli esemplari con acqua fredda e trasferirli in un contenitore/provetta a chiusura ermetica con etanolo 80%.

ALLEVAMENTO DEL CAMPIONE

Questa procedura si riferisce al campione prelevato vivo nel luogo di ritrovamento del cadavere, dal cadavere stesso o nel vivente (es.: casi di miasi). Strumentazione necessaria: contenitori a chiusura ermetica (sono ottimi i contenitori utilizzati per il trasporto di larve per la pesca), carta assorbente, paté per gatti o simile. Inserire all'interno del contenitore il cibo per gatti trasferendo quindi le uova o le larve vive chiudendo il contenitore con della carta da laboratorio fissata con un elastico. Evitare di mettere troppi esemplari nel contenitore di allevamento.

Trasferire i contenitori all'interno dell'incubatore a temperatura costante (25°C, LD 12:12), altrimenti lasciare a temperatura ambiente registrando la temperatura ogni 24 ore. Verificare che il cibo sia sempre disponibile e controllare che gli esemplari non fuoriescano dai contenitori.

Le pupe non necessitano di cibo, quindi possono essere mantenute in contenitori chiusi con carta da laboratorio trattenuta da un elastico fino allo sfarfallamento degli adulti. A sfarfallamento avvenuto gli adulti possono essere uccisi per congelamento a -20°C e conservati a secco o in etanolo. I pupari possono essere conservati a secco.

Le temperature di allevamento e le date di schiusa delle uova, impupamento e sfarfallamento devono essere puntualmente annotate in apposito registro.

RACCOLTA IN SALA AUTOPTICA

Se possibile, effettuare un secondo prelievo di materiale seguendo le indicazioni precedenti. Particolare attenzione va posta all'interno delle cavità, degli organi e di eventuali ferite del corpo e tra i peli. Non deve essere tralasciata una raccolta dalla body bag o da altro contenitore utilizzato per il trasporto del corpo. Mantenere un registro con le temperature alle quali il cadavere è stato mantenuto dal suo ritrovamento fino all'autopsia, verificando le temperature delle celle.

5. Casi Particolari

In caso di cadavere in acqua registrare la temperatura del cadavere, dell'aria e dell'acqua. Prestare attenzione a esemplari che possono allontanarsi dal corpo una volta che questo viene trasferito sulla terra.

In caso di cadaveri impiccati o sospesi campionare il terreno sotto il punto di impiccamento e nelle immediate vicinanze. Indicare l'altezza del corpo e il suo eventuale contatto con il terreno o con altre strutture.

In caso di cadaveri sepolti, è auspicabile che il recupero del corpo avvenga secondo le modalità dell'archeologia forense. Gli insetti devono essere prelevati non solo dal corpo ma anche dal materiale di scavo tramite setacciatura. I campioni devono essere suddivisi per unità stratigrafiche e per posizione rispetto al corpo o in base ad altri elementi caratterizzanti lo scavo.

SCHEDA PER IL CAMPIONAMENTO ENTOMOLOGICO FORENSE (1/3)

(tradotta e adattata da Amendt et al. Int J Legal Med. 2007; 121(2): 90–104. DOI 10.1007/s00414-006-0086-x)

Operatore: _____ Data: ___/___/___ Caso giudiziario nr.: _____

Specie: _____ Razza: _____ Sesso: _____ Peso: _____

Posizione ritrovamento

sul suolo interrato (definire la profondità: ___mt) appeso (in contatto con il suolo? ___) in acqua

Osservazioni aggiuntive: _____

Mantello

pelo lungo pelo medio pelo corto corpo ricoperto con: _____

Osservazioni aggiuntive: _____

Stato di decomposizione

fresco stadio iniziale di decomposizione stadio avanzato di decomposizione scheletrizzazione

Osservazioni aggiuntive: _____

Evidenze di necrofagi*: _____

Ferite*: _____

Registra la temperatura dell'aria sulla scena del crimine per 5-10 giorni dopo la scoperta del corpo!

* indicare le posizioni a pagina 2 di questo form

ESAME LUOGO DI RITROVAMENTO

Esterno

foresta campo pascoli/praterie arbusti parco pubblico su erba/terreno su terreno chiuso

Edificio

garage/magazzino fienile/stalla in abitazione

tipo di pavimento (moquette, parquet, piastrelle, ecc.): _____

quale stanza: _____ riscaldata: _____ finestra aperta: _____

varie (ad esempio grotta): _____

note: _____

TEMPERATURE

Ambiente 1 (2 m dal suolo) _____ °C Ambiente 2 (5 cm dal suolo) _____ °C

Superficie corporea _____ °C, se presente, massa larvale 1*: _____ °C

massa larvale 2*: _____ °C massa larvale 3*: _____ °C

Interfaccia tra il corpo ed il terreno: _____ °C terreno (in una profondità di almeno 20 cm): _____ °C

acqua: _____ °C

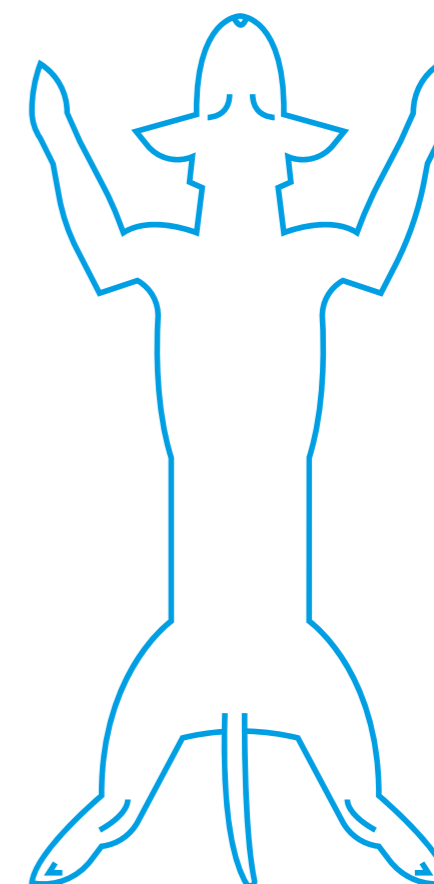
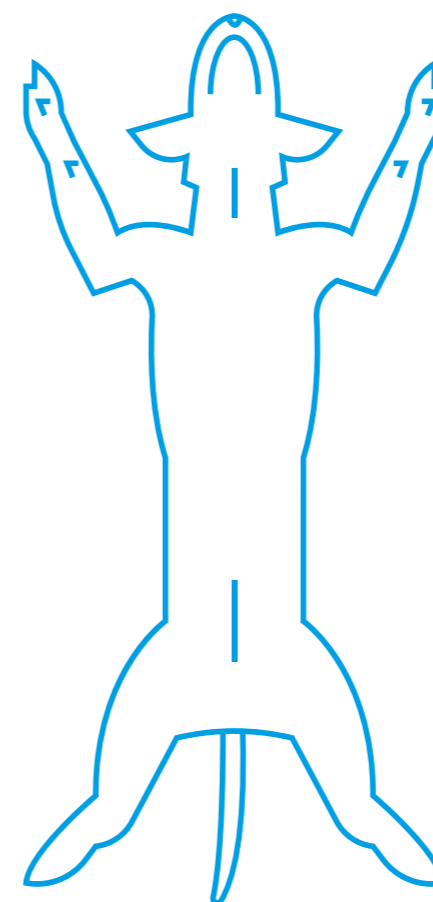
SCHEDA PER IL CAMPIONAMENTO ENTOMOLOGICO FORENSE (2/3)

(tradotta e adattata da Amendt et al. Int J Legal Med. 2007; 121(2): 90–104. DOI 10.1007/s00414-006-0086-x)

Operatore: _____ Data: ___/___/___ Caso giudiziario nr.: _____

USA QUESTI SEGNI PER INDICARE:

- PARTI COPERTE (tratteggiare) 
- TRACCE DI NECROFAGIA (TN )
- TAGLI (T )
- MASSE LARVALI (ML1, ML2, ML3, ... )
- ZONE DI CAMPIONAMENTO (1,2,3,4 ...)



SCHEDA PER IL CAMPIONAMENTO ENTOMOLOGICO FORENSE (3/3)

(tradotta e adattata da Amendt et al. Int J Legal Med. 2007; 121(2): 90–104. DOI 10.1007/s00414-006-0086-x)

Operatore: _____ Data: ____/____/____ Caso giudiziario nr.: _____

L: larve **P:** pupae **DA:** ditteri adulti **CD:** coleotteri adulti **E:** esuvie **PU:** pulci **Z:** zecche

NR. CAMPIONE	NR. INSETTI CAMPIONATI	TIPO	FISSATE - VIVE	POSIZIONE SUL CORPO*
1		L - P - DA - CD - E - PU - Z		
2		L - P - DA - CD - E - PU - Z		
3		L - P - DA - CD - E - PU - Z		
4		L - P - DA - CD - E - PU - Z		
5		L - P - DA - CD - E - PU - Z		
6		L - P - DA - CD - E - PU - Z		
7		L - P - DA - CD - E - PU - Z		
8		L - P - DA - CD - E - PU - Z		
9		L - P - DA - CD - E - PU - Z		
10		L - P - DA - CD - E - PU - Z		
11		L - P - DA - CD - E - PU - Z		
12		L - P - DA - CD - E - PU - Z		
13		L - P - DA - CD - E - PU - Z		
14		L - P - DA - CD - E - PU - Z		
15		L - P - DA - CD - E - PU - Z		
16		L - P - DA - CD - E - PU - Z		
17		L - P - DA - CD - E - PU - Z		
18		L - P - DA - CD - E - PU - Z		
19		L - P - DA - CD - E - PU - Z		
20		L - P - DA - CD - E - PU - Z		

*indicare la posizione del ritrovamento anche sullo schema.

