

NOTA CLÍNICA**PLEURESÍA NORMAL COINCIDENTE CON PLEURESÍA ENQUISTADA**

por el doctor

J. DAURA OLIVER

Jefe del Servicio de Radiología del Hospital Provincial de Gerona

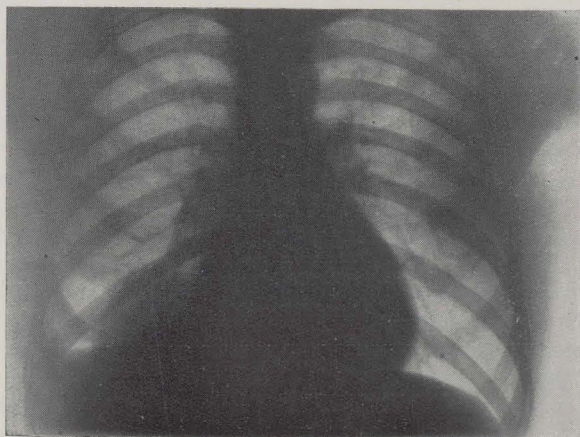
Este trabajo tiene más interés radiológico que clínico, ya que la imagen reproducida en los adjuntos clínicos, puede al primer examen dar lugar a dudas sobre el verdadero diagnóstico.

Solamente después de practicados todos los demás análisis de laboratorio y de haber seguido la evolución clínica, creemos nos es dable llegar a un criterio cierto sobre la naturaleza de la enfermedad.

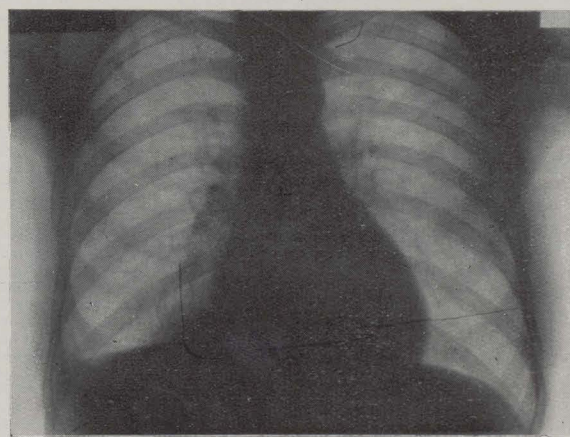
guinolento. Tos escasa. Actualmente, 12 marzo, se queja de un dolor lumbar que le impide la flexión del tronco y al toser se le exacerba.

Al examen clínico del aparato respiratorio sólo es perceptible encontrar un aumento de vibraciones en el lado derecho. Los demás datos son anormales.

Hecha la radiografía de la columna vertebral, no se apreció ninguna lesión ósea que nos pudiera hacer pen-



Radiografía 1
Hecha en marzo 1929



Radiografía 2
Hecha en mayo 1929

Este enfermo, como hemos dicho, vino a consultarnos por un dolor lumbar que podía precisarse exactamente por percusión a nivel de la segunda o tercera vértebra lumbar.

X. X. Soltero, de 24 años de edad, natural de Castellfullit de la Roca, prov. de Gerona. Ingresó en el Hospital el día 10 de marzo de 1929.

...*Anamnesis familiar*: Padres vivos: padre dice tuvo una neumonía y la madre dos erisipelas; ocho hermanos, cuatro vivos y en perfecta salud, los otros no se sabe de qué fallecieron.

Antecedentes individuales. No ha padecido ninguna enfermedad, a excepción de las propias de la infancia. Ocho meses antes de su ingreso en el Hospital sintió de repente un dolor en la región costal derecha a dos dedos por debajo de la tetilla, que le privaba de respirar. Este dolor le duró tres semanas e iba acompañado alguna vez de algún esputo san-

sar en el origen de este dolor. Fué entonces cuando al hacer una radiografía de pecho pudimos apreciar que en el lado derecho y cerca del diafragma existía una tumoración bastante grande, redondeada, de contornos lisos, y que a la inspiración se desplaza junto con el pulmón.

En la radiografía, además de esta tumoración, puede verse un pequeño nivel de líquido enmascarando el seno costo-diafragmático. El lado izquierdo es normal.

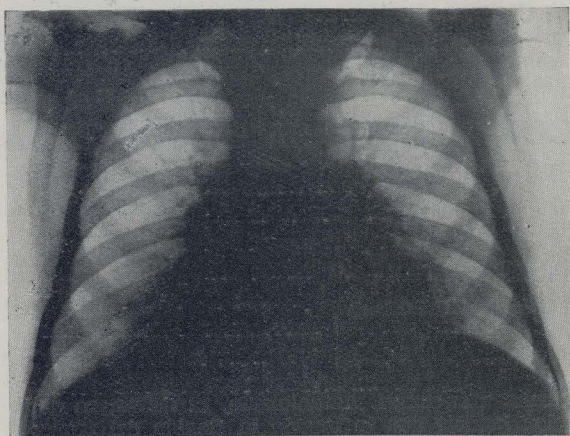
Se le practicó la dermo-reacción de CASSONI y se le hizo la reacción de WEINBERG. Ambas resultaron negativas.

La Wasserman también negativa.

Análisis de esputos: Esputo mucoso, ligeramente purulento. No contiene bacilos de Koch. Gran cantidad de

neumococos, estafilococos, micrococcus catharralis y estreptococos.

Temperaturas vespertinas 37'2 a 38.;



Radiografía 3
Hecha en noviembre 1929

Aunque en este caso las reacciones específicas de quiste hidatídico eran negativas, y faltaban algunos síntomas característicos de dicha enfermedad, como son la urticaria, las hemoptisis y la tos seca, no por esto debíamos excluir este diagnóstico, pues según dice el doctor ESCUDERO en su obra "Quistes hidatídicos del

pulmón", estas formas encapsuladas dan muchas veces ausencia de síntomas y negación de reacciones específicas.

Además la imagen de esta radiografía es la misma que describe BARJÓN en su libro "*Radiodiagnostic des affections pleuro-pulmonaires*" cuando dice: los quistes son unos tumores que se presentan de forma redondeada, como si su circunferencia fuera trazada a compás, contornos perfectamente limitados y destacándose claramente sobre la transparencia pulmonar. Ningún otro tumor presenta un aspecto esférico tan perfecto. No obstante, la duda es permitida.

Podría tratarse de un tuberculoma, aunque su topografía es diferente de la que se presenta en este enfermo.

La pleuresía hiliar, según CODINA ALTÉS (1), presenta el borde de la sombra regularmente curvilíneo y bien delimitado del campo pulmonar sobre el cual se destaca.

Los sarcomas de pulmón dan a veces unas imágenes parecidas a las adjuntas, pero su evolución rápida y extensiva no encajaban bien en este enfermo.

Podría haberse tratado de un goma sifilítico, pero además de presentar una Wasserman negativa, no había ningún antecedente luético.

Visto ahora el curso y evolución de este enfermo, se confirma la idea de que no podía tratarse más que de una pleuresía enquistada.

(1) Neoplasias de pulmón. CODINA ALTÉS.