

El gran público tiene a menudo ocasión de leer en los periódicos los detalles exactos relativos al procedimiento de suicidio por el veronal. Sabe que en el veronal hay un medio de dormirse para siempre sin sufrir y tampoco ignora que los farmacéuticos pueden entregar la droga sin receta del médico. Así se explica el gran número de casos de veronalismo observados en Francia y en algunos países vecinos durante estos últimos años, y este número aumentará sin cesar mientras no se decreten las medidas legales que tienden a reglamentar la venta de los derivados de la malonilurea.

Estas medidas han sido aplicadas con éxito en Inglaterra, en Alemania y en América, y el número de casos de barbiturismo ha disminuído rápidamente. Por lo tanto, a pesar de la pretendida benignidad del veronalismo, nos parece que la reglamentación oficial de la venta de estos productos se impone y que una reglamentación internacional la extienda a todos los países civilizados.

RESUME

Sur quatre accidents d'intoxication aigüe par le veronal, causée volontairement avec l'intention de se suicider, les Auteurs exposent, outre l'histoire clinique de ces malades, les problèmes diagnostiqués qui se posent et la thérapeutique à laquelle on doit recourir. Ils demandent enfin des mesures légales qui reglementeraient la vente des dérivés de la malonylurée.

SUMMARY

Concerning four accidents from acute intoxication due to veronal, caused voluntarily through attempted suicide, the authors state the clinical history of said patients, the diagnostic problems originated and the therapy to be resorted to. The authors demand legal measures to regulate the sale of malonylurea derivatives.

ZUSAMMENFASSUNG

Anlaesslich von vier durch starke Veronalvergiftung hervorgerufenen Unglücksfällen, wobei es sich um willkürliche Einnahme des Giftes mit Selbstmordgedanken handelt, erklären die Verfasser, ausser der genauen Angabe des Verlaufes der Krankheitsfällen, auch die dabei aufgetretenen Probleme der Diagnostik, sowie die zu befolgenden Heilmethoden. Zum Schluss machen die Verfasser die Forderung, dass man gesetzliche Vorschriften für den Verkauf von Malonylharnstoffprodukten schaffe.

CIRUGÍA CONSERVADORA
EN GINECOLOGÍA (1)

por el doctor

A. PONJOAN

Del servicio de Ginecología del Hospital de la Sta. Cruz
de Barcelona

Se entiende por operaciones conservadoras en Ginecología, aquellos procedimientos mediante los cuales, los órganos todavía capaces de actividad funcional son respetados en el curso de una intervención quirúrgica.

Dos clases de afecciones han de ocuparnos en la exposición de esta lección: el *tratamiento quirúrgico de los miomas uterinos* y el de *las lesiones infectivas de los anexos*.

TRATAMIENTO QUIRURGICO DE LOS
MIOMAS UTERINOS

—Creo que hoy día ni siquiera se ha de poner en plan de discusión, la orientación conservadora que ha de regir en el tratamiento de los miomas. La miomectomía, la enucleación miomatosa, aunque de aplicación más restringida y a veces de técnica más difícil y menos brillante que la histerectomía, debe ser el tratamiento de elección de los miomas. Las indicaciones estriban en una aspiración: conservar la función genital íntegra con la posibilidad de una fecundación ulterior.

Nada diremos de la miomectomía vaginal por fibromas sesiles o intersticiales hoy día en pleno abandono: porque tiene el peligro de exponer a perforaciones en los grandes fibromas intersticiales, sólo separados del peritoneo por una delgada cáscara muscular; porque si el fibroma es de evolución alta y difícilmente accesible, la operación resulta ciega e insegura; porque si es grande la masa miomatosa, su fragmentación suele ser muy laboriosa, mucho más aún si se trata de nódulos bloqueados en la excavación pelviana; y porque expone más que la miomectomía abdominal a dejar nódulos insospechados, debe ser substituída por las intervenciones abdominales, guardando únicamente su indicación en los fibromas *submucosos, solitarios, fácilmente accesibles*, en pacientes de estado general alterado y con el tumor *en vía de infección o esfacelo*.

MIOMECTOMÍA ABDOMINAL.—Enuclear por vía alta transperitoneal los miomas subserosos e intersticiales con conservación del útero y sus anexos, tal es el objeto de la miomectomía abdominal. La histerectomía abdominal por fibroma debe ser la operación de necesidad; siempre que sea practicable, es a la

(1) Conferencia dada en el curso de Cirugía organizado por el doctor E. RIBAS y RIBAS, 1928.

enucleación con conservación del útero y sus anexos a que debemos recurrir (TUFFIER). Contrariamente a tal afirmación hemos de confesar que hasta hoy

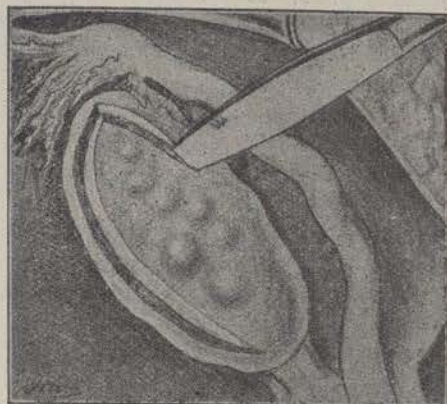


Fig. 1

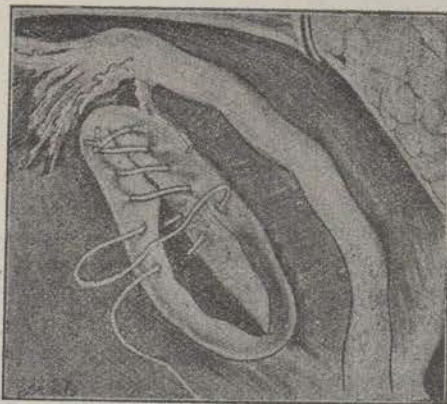


Fig. 2

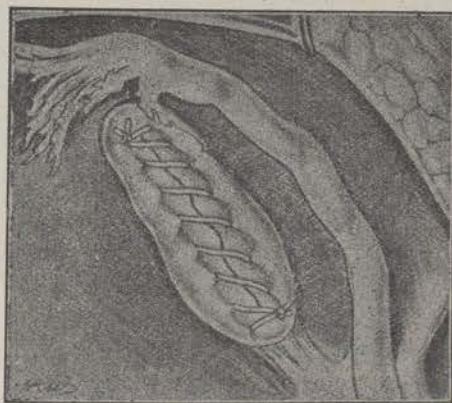


Fig. 3

Cirugía conservadora del ovario (Fouquet)
Resección parcial del ovario.

lo que se practica es la histerectomía como operación de elección y seguridad, practicándose la tal enucleación como método excepcional.

No obstante, en el momento actual se esboza un movimiento, una tendencia mundial a favor de la miomectomía. Los resultados de la impresionante serie de 909 miomectomías practicadas por MAYO y publicados en *Archivos franco-belgas de cirugía* y el Rapport de LABEY al Congreso de Cirugía de 1924, han influido no poco en marcar un retorno, una *reprise* unánime hacia la miomectomía.

La enucleación tiene la ventaja: para la paciente, para el individuo, de evitar los accidentes de la menopausia artificial; para la especie, para la humanidad, de conservar la facultad de maternidad. Sin duda que el número de hijos recuperados por la miomectomía no constituyen una gran familia (estadística de GOLLIOD: 15 embarazos a término en 55 pacientes miomectomizadas, MAYO 43 por 504), no es mucho, pero no deja de ser una ganancia muy digna de tenerse en cuenta.




Fig. 4

Operaciones conservadoras del ovario. Ovario derecho resecaado por papiloma quístico; ovario izquierdo resecaado parcialmente en su porción quística (Kelly).

La miomectomía tiene en contra: en primer lugar, la posibilidad de recidivas, o mejor dicho, la evolución de algún nódulo fibromatoso que ha pasado inadvertido durante la intervención, aunque ello no es muy frecuente (MAYO sólo ha tenido un 2 por ciento de operaciones iterativas); segundo: no puede aplicarse en los casos de fibromas múltiples (no obstante, TUFFIER publica un caso en que enucleó 17 nódulos; KELLY, 17; ALEXANDER, 25; yo hace un mes, en una enferma del compañero doctor CASTELLTORT, extirpé 4 nódulos miomatosos); tercero: su gravedad en las formas telangiectásicas aunque en realidad la hemorragia cede cuando el mioma es enucleado; y cuarto: es irrealizable en las formas, observadas con no rara frecuencia, de miomas mal encapsulados y con plano de clivaje resistente que no permite bien la decorticación.

Precisa extremar el cuidado en *capitonear* bien el lecho, la *loge* de enucleación a fin de evitar la formación de hematomas en la bolsa que deja el fibroma (fig. 1), de lo contrario, puede infectarse la sangre coleccionada, sobre todo si es muy delgada la cáscara de pared muscular uterina que la separa

de la cavidad mucosa; de aquí que sea recomendable la previa dilatación uterina preoperatoria que permita dejar *un drain* hacia la vagina.

Y es por la imperfección de la hemostasia y es por la inseguridad de la asepsia que la mortalidad por miomectomía no es inferior a la de la histerectomía: la estadística de SCHÖP acusa una mortalidad

Está, pues, fuera de duda que las operaciones conservadoras por mioma uterino tienen amplia aplicación y que afortunadamente de unos años a esta parte vuelven a practicarse con más frecuencia, sin que con ello queramos significar que la histerectomía por su bondad y seguridad de técnica deje de conservar la supremacía.

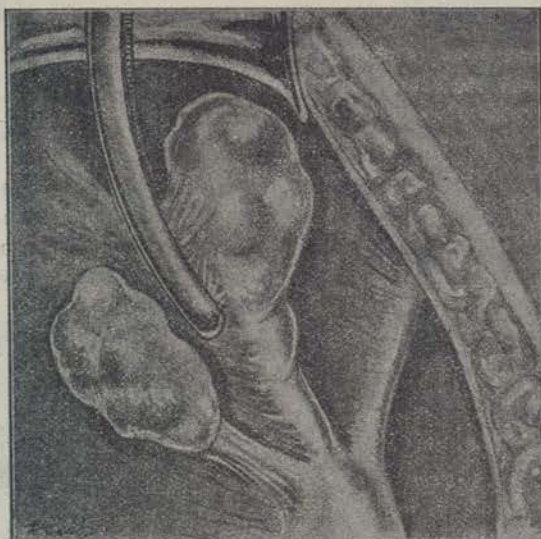


Fig. 5

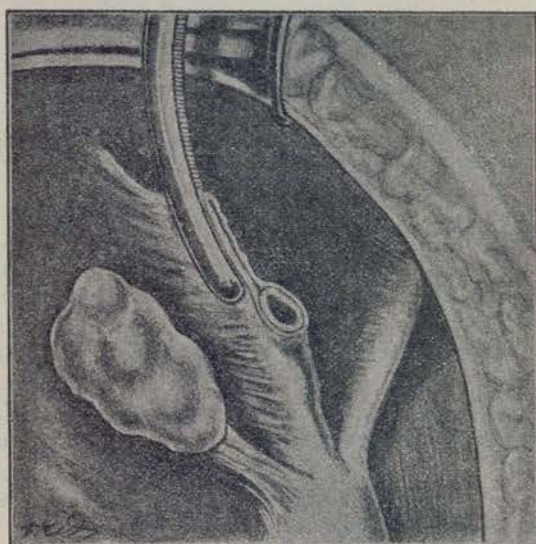


Fig. 6

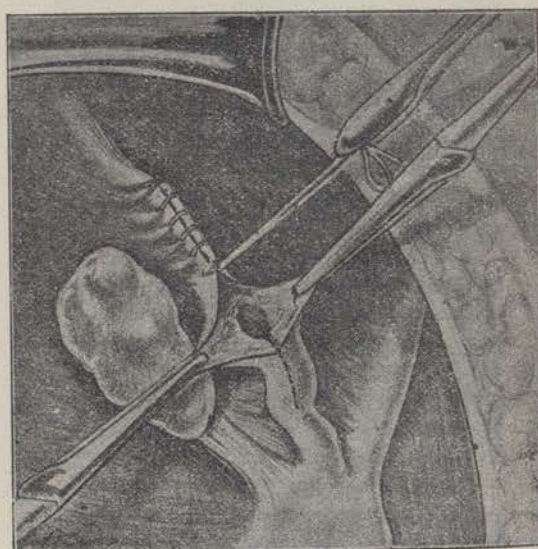


Fig. 7

Resección de la extremidad externa de la trompa obliterada y salpingostomía del muñón tubárico conservado (FORGUE).

de 2×60 enucleaciones; GOLLIOD un 4 por ciento; GILES 0.78 por ciento en histerectomía y 0.89 en miomectomía; de todos modos, el argumento de la desigual gravedad no tiene un valor absoluto; depende de la habilidad y meticulosidad en la técnica, de la extensión que quiera darse a tal intervención y, en fin, de las condiciones de estado general y edad más o menos favorables de las pacientes.

¿En qué proporción practicaremos la miomectomía o apelaremos a la histerectomía? Hay que atenderse o subordinarse a las condiciones de edad, deseo de maternidad, sitio anatómico del fibroma y facilidad o dificultad de decorticación del mismo (MAYO dice que la histerectomía es raramente necesaria antes de los 35 años), es la operación de elección en pacientes jóvenes, que están en plena vida genital,

en situación y deber de maternidad, portadoras de fibromas poco numerosos, enucleales y sin lesiones asociadas, ya que la miomectomía que en tales casos podría ser substituída por las Radiaciones, tiene sobre ellas la ventaja de conservar la función ovárica.

CIRUGIA CONSERVADORA DE LAS ANEXITIS

La benignidad de las operaciones radicales, su grado de perfección técnica alcanzado, el temor a las



Fig. 8

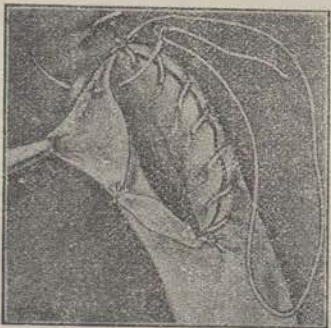

Fig. 9



Fig. 10

Cirugía conservadora de las trompas (Forgue). Salpingostomía; sutura muco-serosa.

recidivas y consiguientes operaciones iterativas, han conducido hasta no ha mucho a sacrificios excesivos y a mutilaciones funcionales que es preferible evitar; ha habido indiscutiblemente una base de ultra-cirugía en materia de salpingo-ovaritis; la épo-

ca actual marca una etapa de restricción; ello es atribuible a varias causas: desde luego por el mayor conocimiento de los trastornos lejanos de insuficiencia ovárica, de la misma manera que la caquexia

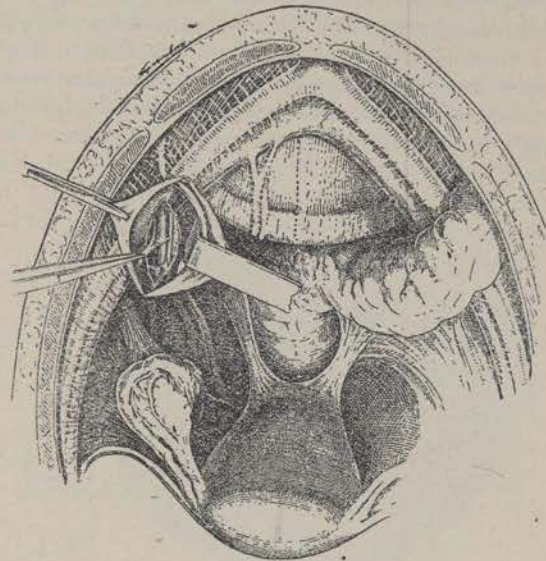


Fig. 11

Sympatectomía periarterial h pogástrica (COTTE).

tiro-priva frenó la cirugía del bocio; por un mayor respecto a la esterilidad, por el aportamiento de los modernos y valiosos métodos de exploración (insuflación y útero-salpingografía), por el mejoramiento de la técnica y consiguiente mayor garantía de los

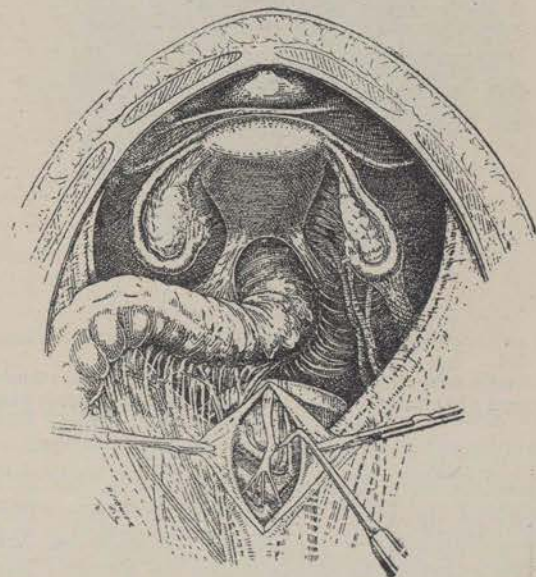


Fig. 12

Resección del nervio presacro (COTTE)

resultados de las operaciones conservadoras cual gravedad operatoria al principio limitó su carrera, y en fin, por el complemento terapéutico, que nos ha sobrevenido con la vacunoterapia preoperatoria (For-

GUE - MASSABUAC). Confirmación de esta tendencia es haber sido orden del día en el último Congreso francés de Cirugía la cuestión de las operaciones ginecológicas económicas.

Esta orientación conservadora de la cirugía de los anexos en buena hora ha sido opuesta a la tan radical fórmula sentada por LAWSON-TEIT: «*Cuando una paciente sufre bastante para justificar una sección abdominal por lesiones crónicas de los anexos del útero, aunque sólo se encuentren atacados los órganos de un lado, no obstante la ablación, deberá ser bilateral si deseamos que la paciente saque un beneficio completo y durable*». A pesar de la tan

cias al tema «Cirugía conservadora de las lesiones anaxiales», fueron decididamente favorables a esta orientación, demostrando los felices resultados que pueden obtenerse.

El método conservador tiene, no obstante, ardientes detractores; muchos cirujanos creen que en general debe desconfiarse de los resultados obtenidos por la conservación y que sus ventajas son más aparentes que reales, toda vez que, las mujeres que pueden beneficiarse de la conservación de una parte de sus anexos son muy pocas comparadas con aquellas en las cuales una conservación intempestiva lleva

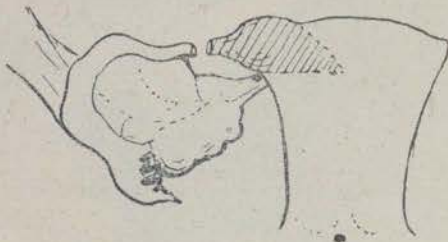


Fig. 13



Fig. 14

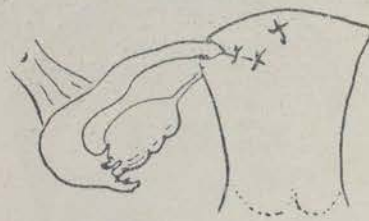


Fig. 15

Implantación tubo-uterina-Resección porciones intersficial e ístmica de la trompa e implantación de su porción externa en el cuerno uterino correspondiente (DOUAY).

reconocida autoridad de LAWSON-TEIT, las primeras tentativas de técnica ginecológica conservadora se emprendieron hace ya más de 40 años en América con los ensayos de salpingolisis de POLCK; SCHROEDER y MARTÍN en Alemania fueron los primeros en iniciar dicha técnica; KELLY, POZZI, TUFFIER, han obrado en tal sentido felicitándose por los resultados obtenidos, y faltaríamos al más elemental deber de gratitud si olvidásemos mencionar a nuestro gran maestro FARGAS, quien junto con TREUB y DUDLEY en el Congreso de Madrid de 1901, y en sus ponencias

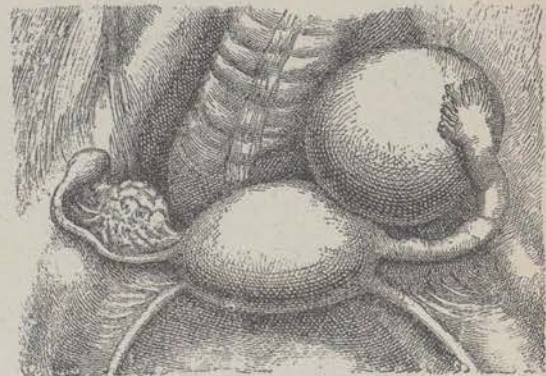


Fig. 16

Operación ginecológica conservadora; lesiones cruzadas; trompa derecha y ovario izquierdo afectados (KELLY).

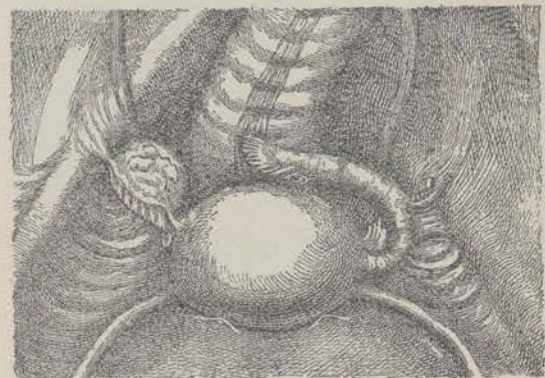


Fig. 17

Salpinguectomía lado derecho y ovariectomía del lado izquierdo (KELLY)

consigo la persistencia de trastornos más o menos graves.

INDICACIONES GENERALES DE LAS OPERACIONES CONSERVADORAS.

1.º EDAD. Las operaciones conservadoras sólo tienen razón de ser en el período activo de la vida genital; fuera del período de la ovulación las operaciones radicales recobran todos sus derechos; *maternidad posible* ha de ser el primer plan de nuestra

preocupación conservadora; *menstruación y función endorrina* son las indicaciones de segundo orden; pasados los 40 años, los efectos de la edad se suman a los de las lesiones, la esperanza de una gestación es ya pues quimérica y la proximidad de la menopausia fisiológica quita todo interés a la conservación de las funciones *menstruación y correlación ovárica*.

2.º PASADO Y CONDICIONES SOCIALES. Así como bajo el pretexto de conservar la posibilidad de una

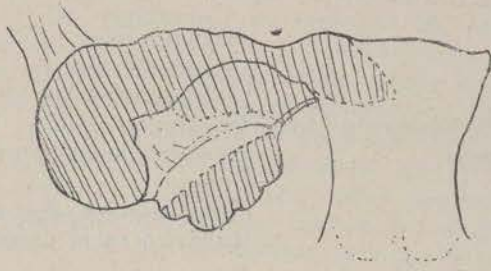


Fig. 18

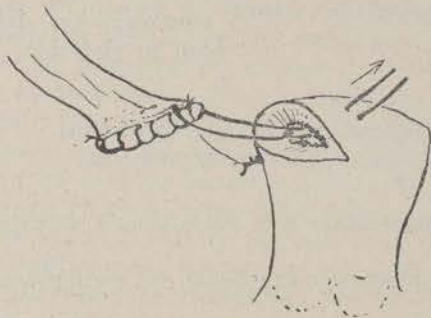


Fig. 19

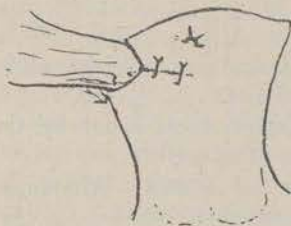


Fig. 20

Implantación ovaro-uterina; Resección de toda la trompa, cuerno uterino y parcial del ovario e implantación del ovario con su pedículo en el cuerno uterino correspondiente (DOUAY).

fecundación ulterior, o el equilibrio orgánico que resulta de la menstruación, no tenemos derecho a practicar una operación que deje riesgo a una o sucesivas recaídas en una paciente ya madre de familia, en quien la actitud para el trabajo es primitiva de toda otra consideración, en cambio, más que lícito, es un deber del ginecólogo llevar la conservación a su límite extremo en una joven esposa, de buena posición social, que no ha tenido o no tiene hijos y para quien el abandono de toda esperanza de maternidad puede ser catastrófico.

3.º CALIDAD DE LA INFECCIÓN. La infección puerperal con no rara frecuencia suele atacar los anexos de un lado: bilateralidad de las lesiones es lo que caracteriza a la infección tuberculosa y a la gonocócica, por lo tanto, en razón a la limitación unilateral del proceso, en general las inflamaciones post-partum o post-abortum, se prestan mejor a las operaciones conservadoras; por otra parte, el estreptococo que por vía linfática ataca principalmente a la serosa pelviana dejando a la mucosa y permea-

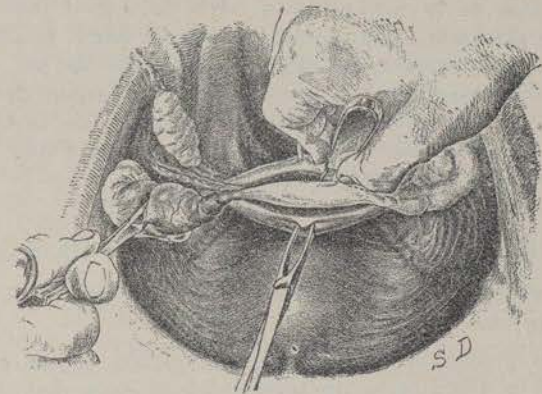


Fig. 21

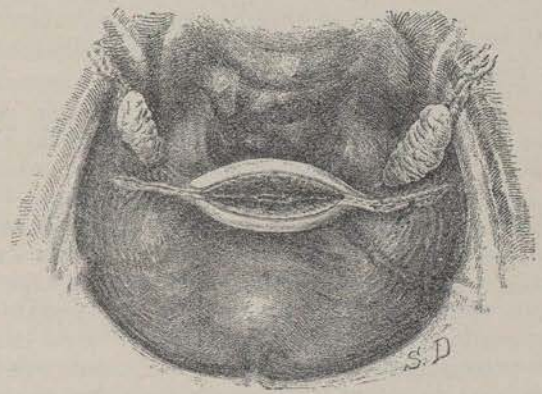


Fig. 22

Operación de Beuttner. Excisión cuneiforme del fondo uterino y resección tubárica (FAURE).

bilidad tubárica intactas, es causa sobre todo de adherencias peritoneales que engloban a los anexos sin comprometer su función, de ahí, la posibilidad o indicación de intervenciones plásticas de desdoblamiento o liberación de adherencias capaces de englobar órganos útiles aún. El gonococo, al contrario, ataca de una manera electiva a la trompa y su mucosa, dejando al ovario indemne, y generalmente, la invasión es bilateral; el gonococo sobre todo, la oblitera precozmente, siendo el mayor agente causal de las particulares indicaciones de reabertura artificial de la trompa por salpingostomía o de su excisión con conservación del ovario aun intacto.

4.º ESTADIO DE LA INFECCIÓN. Las operaciones conservadoras sólo tienen razón de ser actuando sobre lesiones completamente *en frío*, en pacientes desde largo tiempo apiréticas y después de un tratamiento médico prolongado; no deben practicarse operaciones conservadoras si existen síntomas de agudez flogística que se descubran durante la operación, aunque el examen clínico no los hubiese revelado.

5.º La ejecución de una operación conservadora sólo será decidida después de una exacta revisión de las lesiones anatómicas constatadas *de visu* en el curso de la laparatomía: Un peritoneo pelviano poco alterado, una porción, aunque muy pequeña, de tejido ovárico, un útero susceptible de ser conservado, tales son las condiciones fundamentales de las operaciones conservadoras; el estado de la trompa es secundario y ya veremos luego bajo qué condiciones puede ésta ser conservada.

UTILIDAD de los MODERNOS METODOS de EXPLORACION GINECOLOGICA.

La presencia de la impermeabilidad de las trompas, la frecuencia de obstáculos al paso del óvulo y de los espermatozoides a través del conducto tubárico, sólo ha podido constatarse con el advenimiento de los modernos métodos de exploración del aparato genital femenino: *la insuflación y la radiografía previa inyección útero-tubárica* de una solución opaca a los Rayos X.

De superioridad manifiesta la exploración radiológica sobre la insuflación, ya que la primera, a más de la presencia o ausencia de obturación tubárica, nos indica de una manera indubitable cual de las trompas es la obstruída en los casos de impermeabilidad unilateral, y de una manera precisa y exacta el sitio o nivel del obstáculo tubárico, no obstante su técnica, cuya ejecución sin auxilio de ayudante alguno puede el ginecólogo solo practicarla en la mesa de reconocimiento en su despacho, y por prestarse mejor que la útero-salpingografía a las sucesivas exploraciones post-operatorias que deben subseguir a las intervenciones conservadoras de las trompas, es un método cuales servicios garantizan su adopción definitiva (1).

Diferentes operaciones conservadoras.—Aceptando la clasificación de ROUVILLE, estableceremos la siguiente división:

1.º Intervenciones que permiten la menstruación y fecundación.

- | | |
|---|--|
| a) Intervenciones sobre el ovario | } Ignipuntura.
Resección parcial. |
| b) Intervenciones sobre el sistema nervioso simpático | |
| c) Intervenciones sobre la trompa | } Salpingolisis
Salpingorraffia.
Salpingostomía.
Salpingoplastia.
Sección y anastomosis <i>bout a bout</i> .
Implantación del muñón tubárico en el útero. |
| d) Implantación óvulo-uterina | |
| e) Salpingo-ooforectomía unilateral. | |
| f) Salpingo-ooforectomía cruzada. | |

2.º Operaciones que permiten la menstruación

- Salpinguectomía doble con conservación útero-ovárica.
- Conservación del útero e injerto ovárico.
- Histerectomía fúndica con conservación de un ovario.

3.º Operaciones que sólo permiten conservar la correlación ovárica.

- Conservación total o parcial de un ovario.
- Injerto ovárico libre.

Ignipuntura del ovario.—Abertura con el termocauterio de pequeños quistes de la superficie del ovario: es una intervención de resultados infieles, hoy día en desuso y que en todo caso sólo puede aplicarse en ovarios afectados de lesiones muy ligeras.

Resección parcial del ovario.—Consiste en practicar, alrededor de la parte de ovario que se desea resear, dos incisiones elípticas que se prolongan profundamente hacia el hilio y que se juntan en ángulo agudo; los dos labios de la brecha son reunidos por una fina sutura de catgut que asegura la coaptación y hemostasia (figs. 2, 3, 4 y 5). Basta un pequeño fragmento de ovario, no sólo para conservar la función menstrual, sino además la facultad de concebir. Naturalmente, esta operación está indicada cuando las lesiones son perfectamente localizadas, reservándose para los quistes foliculares serosos o sanguíneos, o los quistes del cuerpo amarillo.

(1) Véase nuestro trabajo "Contribución al estudio de la esterilidad" comunicada en Madrid a la Sociedad Ginecológica Española Abril 1928 y publicada en "Revista Española de Obstetricia y Ginecología" - Septiembre 1928.

La dificultad estriba en distinguir la parte normal de la verdaderamente patológica: entre quistes normales (vesículas de Graaf en evolución), y ciertos quistes patológicos la distinción es engañosa. Para no errar con facilidad, lo mejor es atenerse al consejo de FAURE: interrogar y explorar bien a las pacientes y, en caso de duda, sólo tener por sano o al menos conservable todo ovario indoloro.

Así como la ejecución de la técnica o las técnicas de quirúrgica conservadora del ovario no ofrecen dificultad alguna, en cambio, sí las ofrece con respecto a los resultados, al porvenir de las ovariectomizadas-parciales, pues la experiencia ha enseñado que la conservación de un ovario o de una parte de tejido ovárico aparentemente sano ha deslucido el éxito operatorio en no pocos casos, dando lugar a la reaparición de trastornos que han obligado a una nueva intervención: tales acontecimientos representan un ruidoso fracaso de la primera operación y en las estadísticas abultan muchísimo más que los inconvenientes que se evitaron con el conservadurismo.

En una estadística de WALTER, publicada el año 1922, sobre 188 operaciones conservadoras anexas dejando a las pacientes en actitud de gestar, se observaron 60 embarazos. No es, pues, una quimera despreciable la conservación de la facultad de concebir aunque sólo sea conservando un mínimo de fragmento de ovario. BALDWIN, sobre 99 operaciones, sólo una recidiva; pero al lado de estas estadísticas, y en número limitado, figuran otras con resultados contradictorios. ROUVILLE, sobre 62 operaciones, 12 intervenciones iterativas. POLAK, sobre 300 resecciones ováricas, 41 operaciones iterativas.

¿Cómo explicar resultados tan antagónicos? A mi entender, esto estriba en la concepción estadística, queriendo con ello significar que no han de obtenerse parecidos resultados entre quienes hagan una cuidadosa y esmerada selección en la aplicación de intervenciones conservadoras en el ovario exclusivamente en los casos de salpingo-ovaritis verdadera, de naturaleza infecciosa, y los que en sus estadísticas abarquen al mismo tiempo la ovaritis esclerótica con ausencia de lesiones tubáricas. Y es que hemos de atenernos al concepto patogénico que ha de merecernos dicha afección, a la que hemos de considerar como una simple manifestación del artritisismo; es factible, es probable, que las neuro-artríticas por el hecho de su predisposición a las congestiones y esclerosis viscerales, los accesos congestivos se localicen con predilección sobre el sistema útero-ovárico ricamente vascularizado; el artritisismo exagera las hiperhemias pelvianas en los períodos de actividad sexual, en las primeras relaciones sexuales, después de repetidos puerperios próximos, en la vejez de la menopausia, es en estas épocas críticas de la vida genital cuando suele desarrollarse progresivamente la ovaritis esclerótica. Esta concepción patogénica es seductora, y en efecto, es realmente frecuente encontrar en estas pacientes otras

manifestaciones del artritisismo: cefaléas, neuralgias diversas, trastornos dispépticos, dermatosis, etc.; por otra parte, se encuentra en ellas también y casi de una manera constante aquella tendencia al relajamiento de los tejidos tan característico de la diátesis artrítica, traduciéndose en la esfera genital por desviaciones uterinas y tendencia al prolapso, prolapso de los ovarios, varicocele pelviano, y asimismo, por ptosis intestinal y renal asociadas.

¿Cuál es la parte que corresponde a la lesión ovárica en la génesis de los dolores pelvianos? El papel que juega la alteración esclero-quística es indudablemente mínimo: la lesión, en sí, es indolora como lo prueba la absoluta indolencia de numerosos casos de ovaritis esclero-quísticas encontradas en el curso de otras afecciones genitales (miomas, quistes, etc.); además, si la lesión ovárica fuera realmente la causa de tales algias pelvianas, la ablación de los ovarios debería siempre determinar la curación, y no pasa así; FORGUE, de 133 operadas de ovaritis esclerótica, 54 han presentado recidivas de dolor; un 50 %, pues, de las pacientes continúan sufriendo después de la ovariectomía, y esto es porque en la lesión ovárica no reside la génesis del dolor; son enfermas neuro-artríticas, son neuropatas que afectan neuralgias localizadas con predilección en la esfera genital en estado de congestión crónica. Los resultados inconstantes del tratamiento quirúrgico, incluso el más radical, y por el contrario, la mejora, la curación observada subsiguiente a la resección del simpático sacro son la mejor prueba del origen nervioso preponderante de estas algias.

SIMPATECTOMIA HIPOGASTRICA

Resección del nervio presacro.

Una concepción de la que JABOULAY fué el iniciador, tiende actualmente a afianzarse; el papel del simpático en la génesis de los trastornos dolorosos. COTTE hace ya remarcar que clínicamente el carácter mismo de estos dolores traduce el papel del simpático pelviano; estas pacientes se quejan de dolores en el hipogastrio, vejiga, en la vagina, en el recto, con sensación de tenesmo, quemazón o sequedad en la vagina; al examen se observa casi siempre una hiperestesia muy marcada a nivel de los ligamentos útero-sacos que expresa la neuralgia del plexo hipogástrico.

Las modernas investigaciones acerca la existencia de neuromas simpáticos a nivel del apéndice (MASON), y en las úlceras del estómago (STOCK y ASKANASKI), vienen en apoyo de esta tesis. ROUX, estudiando las lesiones de los ovarios esclero-quísticos y sus relaciones con los trastornos dolorosos que provocan, acaba de aportar una importante contribución a la solución de esta cuestión paradójica pequeñas lesiones ováricas y grandes algias pelvianas. Clínicamente, está fuera de duda que hay neuralgias de la esfera genital con trastornos simpaticotónicos que parecen dimanar de alteraciones del sistema nervioso

vegetativo contenido en la cavidad pelviana. Histológicamente, ciertos ovarios con lesiones catalogadas al tipo clásico esclero-quístico, presentan lesiones de los filetes simpáticos, caracterizadas por la presencia de neuromas más o menos voluminosos que van desde el simple aumento de volumen del nervio hasta la formación de verdaderos neuromas. Esta concepción nos conduce a una terapéutica nueva, cuyos ensayos son ya verdaderamente alentadores: la simpatectomía hipogástrica o la resección del nervio presacro realizando la interrupción, la sección de la vía aferente del ganglio hipogástrico o de las vías accesorias, sea cortando el arco reflejo, sea influyendo sobre la regularización de la hormona ovárica por intermedio del sistema circulatorio útero-ovárico, como piensa LÉRICHE (figs. 6 y 7).

Salpingolisis.—Esta operación consiste en la liberación de la trompa y de su pabellón mediante la sección de las adherencias peri-tubáricas. Se trata de hacer desaparecer por cuidadosa disección todas las causas de compresión extrínseca, capaces de provocar de fuera a dentro la impermeabilidad del canal tubárico: sección de las adherencias que pueden aplanarla, acodarla, torcerla o fijarla con flexuosidades exageradas. POLK, en 1894, publicó cuatro casos personales de liberación de adherencias peri-tubáricas con embarazo consecutivo; RICHELÓT, en 1888, en una operación por salpingitis doble conservó un anexo después de disección y liberación de la trompa correspondiente; diez meses después vió de nuevo a la paciente con un embarazo de cinco meses.

La liberación de adherencias no raras veces se practica como primer tiempo de las operaciones por salpingo-ovaritis; casi siempre el ovario y la trompa se hallan adheridos a la hoja posterior del ligamento ancho; para romper estas adherencias, el dedo o dedos del cirujano penetran en el fondo de saco posterior y decolan de bajo a arriba y de dentro a fuera el anexo adherido; entonces es cuando se juzga el estado de las lesiones para obrar en consecuencia. Si la salpingolisis se practica como tratamiento de la esterilidad, el decolamiento de la trompa debe ser más delicado, menos brutal; hay que ir con sumo cuidado para no traumatizar una trompa enferma a la que se desea restablecer su función; debe tenerse presente que la trompa con su mucosa ciliada es un órgano frágil que precisa no traumatizar con maniobras violentas; el despegamiento de la trompa se hará progresivamente disecando a punta de tijeras; terminada la liberación de las adherencias, se procede a la inspección del pabellón; en unos casos, una vez liberadas las adherencias, el pabellón puede presentar un aspecto normal, la sonda acanalada penetra sin dificultad en el pabellón tubárico; la operación ha terminado. Es una buena precaución procurar que el pabellón quede emplazado debajo del borde o cara inferior del ovario en atención a facilitar la penetración del óvulo en el mismo.

Salpingorrafía.—Operación de Pozzi. Tiene por ob-

jeto separar, *etaler*, las franjas del pabellón y fijarlo mediante puntos de fino catgut a la superficie del ovario o al peritoneo próximo. Esta operación o complemento operatorio tiene sus ventajas y sus inconvenientes: ventaja de mantener la abertura del pabellón, impedir el replegamiento de sus franjas y asegurar su contacto con el ovario; pero tiene el inconveniente de suprimir la movilidad del pabellón y no cubrir más que una parte del ovario, desaprovechando las puestas ovulares del resto del órgano.

Salpingostomía.—Se entiende por tal la creación de un orificio permanente en la pared tubárica con objeto de reemplazar al pabellón desaparecido.

La salpingostomía puede ser:

- I.—Terminal . . . operación de MARTÍN
- II.—Lateral . . . operación de SKUTSCH
- III.—Transversal . . . operación de DUDLEY

I.—Exteriorizada, atraída la parte terminal dilatada de la trompa, es abierta de un tizeretazo en la vecindad del *óstium* abdominal obliterado; la mucosa tubárica se fija a su revestimiento seroso mediante unos puntos de sutura a fin de mantener la eversión de la mucosa y la abertura del orificio.

II.—Se hace un ojal en la parte dilatada de la ampolla tubárica en la vecindad del ovario; una sutura circular muco-serosa asegura la hemostasia y mantiene la eversión de la mucosa.

III.—Consiste en la sección transversal de la trompa, ablación del segmento externo y sutura de los bordes de la porción restante mediante puntos aislados, como en la operación del fimosis. Para aumentar el orificio de la salpingostomía es conveniente unos puntos de sutura a fin de mantenerla con una incisión longitudinal (figs. 8, 9, 10, 11, 12 y 13).

En todas las variedades de salpingostomía la preocupación constante es impedir la cicatrización, la unión de los bordes de la incisión mucosa, a fin de evitar el cierre del nuevo *óstium* abdominal. Para impedir esta obliteración, aparte de esforzarse en mantener la eversión de la mucosa mediante los puntos de sutura muco-serosa, hay quien ha recurrido a dejar colocado un catgut o haz de catguts, que naturalmente se dejan dentro del conducto ya libres ya perforando a un centímetro de la extremidad libre y atándolo sin cerrar el nudo. Un punto importante es el de la situación, con relación al ovario, del nuevo orificio tubárico; el nuevo orificio no es comparable a un pabellón normal con sus franjas; es inerte, rígido y sin fisiologismo, para captar al óvulo; su papel se reduce al de un simple embudo. Si el cirujano deja el orificio tubárico por encima del ovario pocas probabilidades tendrá el óvulo de penetrar en la trompa; es preciso, pues, asegurarse de que el embudo tubárico quede en situación baja por debajo del ovario.

La operación de CLADO, *Salpingo-óvaro-síndesis*, puede considerarse como un buen complemento de la salpingostomía; el ovario es enchufado en el nuevo orificio creado en la trompa y fijado en esta situación. En casos excepcionales de salpingostomía terminal con cavidad del pabellón suficiente, puede intentarse como practicó con éxito GERSUNUY (un embarazo a los seis meses), el enchufe del ovario resecado en parte dentro de la cavidad ampular.

Salpingoplastia.—(Operación de VIDAL).

Consiste en practicar una incisión longitudinal siguiendo el eje de la trompa en un segmento retraído o estrechado de la misma; y luego practicar la sutura en sentido transversal a fin de aumentar su calibre; un fino estilete pasado en el interior de la trompa, sirve de referencia o guía para la incisión; tal técnica de aplicación tan raramente indicada como de difícil ejecución, fué practicada con éxito y luego publicada por VIDAL.

Salpinguectomía parcial y anastomosis bout a bout (operación de PHILLIPS).

Se dirige a una estenosis más o menos acentuada de la parte media de la trompa. Resecada la porción estenosada, se hace pasar un catgut desde el pabellón a la zona resecada; una aguja fina lo hace penetrar en la luz del segmento interno de la trompa hasta el cuerno uterino por donde sale. Unos puntos de catgut fino bastan para ajustarlo; el catgut central sirve de guía para hacer esta anastomosis; creemos temerario contar con la factibilidad y éxito de tales intervenciones.

Procedimiento de KENNEDY.—Para crear en una trompa estrechada un canal permanente utiliza una lámina de peritoneo de buey preparado como un catgut (*cargile membrane*); un fino estilete, que lleva enbrada una seda, penetra del pabellón al útero, arrastrando la *cargile membrana* que se deja en su sitio creando por reabsorción un canal permeable.

Operación de SOBRECASAS.—La trompa enferma es disecada en su segmento externo; el ovario es puesto en contacto con el extremo conservado, constituyendo con la hoja posterior del ligamento ancho un embudo que se fija al extremo del muñón conservador.

Implantación tubo-uterina.—(Operación de RIEES y WATKINS).

De aplicación en las obstrucciones y estenosis de las porciones intersticial o ístmica, consiste, previa resección de la porción interna afecta en restablecer la continuidad del conducto genital abocando la trompa en el útero; es la salpingo-útero-anastomosis (fig. 14). CULLEN practicó un caso en 1921; COTTE la ha practicado tres veces; DOUAY, un caso, y yo he tenido ocasión de practicarla en dos.

La técnica varía según la lesión esté en el istmo o en el cuerno uterino; si está en el istmo, después de resecada la porción estenosada, el ginecólogo elige el sitio del útero en que crea preferible practicar la implantación; si la lesión reside en el cuerno uterino

se impone la resección del mismo, haciéndose la implantación a nivel de la resección practicada (figura 14). NOVAK, la implanta en la cara posterior; UNTERBERG, en el fondo. Tiene la ventaja de que conserva el fisiologismo del pabellón.

CONSIDERACIONES GENERALES SOBRE LAS OPERACIONES

Sin duda que la liberación de adherencias de franjas aglutinadas (salpingolisis), las salpingostomía, la implantación útero-tubárica son capaces de satisfacer, de cumplir el objeto propuesto al practicar tales intervenciones, pero no hay duda que la proporción de éxitos es realmente escasa. La frecuencia de los fracasos es debido a causas múltiples: en primer lugar, bien sabemos que cuando intervinimos en el abdomen con objeto de deliberar unas adherencias, no es raro que lo que logremos sea dejar unas cuantas más de las que nos habíamos propuesto liberar; además, los injertos epiploicos, único recurso a que podemos recurrir con más o menos garantía de éxito para evitar aquéllas, son de difícil o imposible aplicación en las peri-salpingitis. Otro hecho que las operaciones iterativas han evidenciado y que hoy también con la exploración radio-genital podemos comprobar, es que el nuevo orificio tubárico si bien puede conservar su permeabilidad durante largo tiempo, también con frecuencia se obtura de nuevo. Además, es verosímil que el epitelio de estas trompas no haya conservado la integridad suficiente para cumplir su función, de manera que el factor *fortuna* no deja de jugar un papel importante en el resultado de estas intervenciones. A pesar de todo, en manera alguna podemos considerar estas técnicas como despreciables, pero para no hacerlas caer en el descrédito, es preciso hacer una buena selección de los casos.

Injerto ovárico e implantación ovaro-uterina.

Cuando debido al grado y extensión de las lesiones sea imposible contar con el fisiologismo o función de las mismas, todavía podemos intentar restablecer la función genital recurriendo a dos intervenciones que tienen por objeto que la dehiscencia del óvulo tenga lugar directamente en la cavidad uterina.

En el injerto, el fragmento de ovario privado de toda conexión vasculo-nerviosa se fija sea a nivel del cuerno uterino resecado, sea en una incisión de la pared uterina.

En la implantación, el ovario, en totalidad o en parte, guardando su pedículo vasculo-nervioso, es introducido en la pared uterina de tal forma que una parte del ovario haga prominencia libre en la cavidad del útero.

Injertos.—Desde los primeros ensayos practicados por MORRIS en el año 1895, en que después de una extirpación anexial doble, injertó un fragmento en un muñón tubárico y vió evolucionar un embarazo que terminó por aborto a los tres meses; varios han sido los que posteriormente han practicado esta

intervención: ESTES, en 1922, publicó 19 observaciones de implantación del fragmento de ovario en el cuerno uterino con dos embarazos; TUFFIER, se ha ocupado con perseverancia de la cuestión de los injertos ováricos; como para toda clase de injertos los auto-injertos son los que tienen más probabilidades de vivir no utilizando el ovario entero, sino uno o varios fragmentos; precisa escoger la parte más sana; un cuarto o un quinto de la totalidad. Los homoplásticos procedentes de mujer sana, operada, por ejemplo, de fibroma, pueden utilizarse a condición desde luego, de haber practicado las previas investigaciones biológicas necesarias; las probabilidades de éxito son menos que en los injertos auto-plásticos; en cuanto a los hétero-plásticos no tienen interés práctico (aparte de que es más fácil procurarse un ovario de mujer que uno de mona).

Estas diferentes clases de injertos han sido utilizados para conservar la función menstrual en los casos de castración doble por anexitis. Tal resultado se obtiene habitualmente con el injerto auto-plástico; las reglas suelen aparecer de dos a tres meses después de la operación; generalmente no es durable; suele desaparecer al año y medio o dos años por atrofia del injerto. Los injertos homoplásticos se han practicado en algunos casos de amenorrea para establecer o restablecer la función menstrual. ¿Son capaces estos injertos de ovular con esperanza de gestación? Otro caso publicado por MORRIS, en 1906, prueba que el embarazo puede producirse: se trataba de una mujer de 21 años; menstruó a los 14, amenorreica desde los 15, ablación de ambos ovarios enfermos; injerto de un fragmento de ovario procedente de una múltipara de 31; retorno de la función menstrual 4 meses después de la operación; embarazo normal tres años más tarde. SIPPEL, en 4 casos de injerto homoplástico, ha comprobado el estímulo de los ovarios con insuficiencia; reaparecieron reglas y ulterior embarazo. TUFFIER, en numerosos casos practicados, salvo en tres, ha observado siempre el retorno de la menstruación, pero no ha observado gestación ulterior. Considera que, por ofrecer más garantías de función durable, el injerto debe actualmente ser substituído por la transposición intra-uterina del ovario conservando su pedículo. MORRIS, DUDLEY, ESTES, compartiendo la opinión de TUFFIER, han abandonado la técnica del injerto libre substituyéndola por el injerto con pedículo vascular.

Implantación ovaro-uterina.

La primera fué practicada por DUDLEY, en 1899; en la primera operación colocó el ovario, privado de toda conexión vascular, con el fondo del útero; en las cuatro siguientes incindió el cuerno uterino al que fijó el ovario provisto de su pedículo (fig. 15).

STORER, en 1904, publicó un caso de ablación de las dos trompas y un ovario; la mitad del ovario restante sin separarlo de su pedículo lo implantó a nivel del cuerno resecaado; 19 meses más tarde evolucionó un embarazo.

TUFFIER, en el Congreso francés, de octubre pasado, presentó 62 casos; tres de injerto de los dos ovarios; 30, de un ovario, y 29, con parte de un ovario; sólo tres dejaron de reglar; ningún embarazo ulterior ha observado. Pero el caso más demostrativo de la legitimidad de esta operación, es el de RAIMOND PETIT: paciente de 32 años, operada de pio-salpingitis doble; ablación del ovario derecho y las dos trompas; el ovario izquierdo es conservado en su cuarto externo e introducido en la cavidad uterina sin separarlo de su pedículo; después de la operación continúa la función menstrual con regularidad; 2 años más tarde alumbramiento normal de un feto de 3 y medio kilos.

ESTES es quien, junto con TUFFIER ha ejecutado con más frecuencia esta operación: su primera estadística de 100 casos, sobre 27 pacientes a quien ha podido seguir curso, 4 han presentado embarazos.

Estas observaciones demuestran la posible fecundación después de la implantación ovaro-uterina, pero como su eventualidad es excepcional el cirujano recurrirá a dicha intervención cuando las demás intervenciones sobre las trompas (salpingostomía, transplatación tubo-uterina) se consideren inejecutables.

Salpingo-ooforectomía.

Está indicada solamente cuando las lesiones son unilaterales, ni demasiado graves ni demasiado extensas y que el útero esté sano. Puede practicarse por la vía abdominal o la vía vaginal: la celiotomía vaginal anterior o posterior, a pesar de los modernos esfuerzos para su rehabilitación debe ser postergada; es una operación hemorrágica, ciega, mal reglada, que expone a herida de la vejiga, del recto, del intestino delgado cuando los anexos están adheridos y que puede ser insuficiente o incompleta cuando la firmeza de las adherencias hacen los anexos difícilmente decolables.

La ovaro-salpingectomía practicada por lesiones estrictamente unilaterales es una excelente operación tanto por su escasa gravedad como por sus buenos resultados cuando sus indicaciones se hallan bien sentadas.

Salpingo-ooforectomía cruzada.

Operación muy frecuente en cirugía ginecológica conservadora seguida de no pocos casos de éxito de embarazo ulterior por paso de la puesta ovular a través de la trompa del lado opuesto.

211. OPERACIONES QUE TIENDEN A LA CONSERVACIÓN DE LA FUNCIÓN MENSTRUAL.

Salpingectomía doble con conservación útero-ovárica.

En los casos de pio-salpinx dobles con más frecuencia de origen gonocócico (y por tal etiología lógicamente en pacientes jóvenes), si el grado, extensión, localización, propagación y la liberación de

Las lesiones no exigen una histerectomía total o subtotal, precisa dirigir nuestro esfuerzo a la conservación de un ovario o fragmento del mismo; con frecuencia las lesiones ováricas no sólo suelen ser menos acentuadas que las de las trompas, sino que además es corriente la regresión de aquéllas después de la ablación de éstas. Un ovario o un fragmento de ovario conservado es suficiente para que persista la función menstrual, que suele restablecerse en el bimestre subsiguiente a la operación; ningún signo de menopausia quirúrgica aparece; la paciente se libra de sus sufrimientos de origen genital y conserva, excepto la fecundación, su vida sexual normal y su equilibrio psíquico no se altera.

Conservación del útero e injerto ovárico.

El injerto ovárico a distancia (en el ligamento ancho, debajo del peritoneo, en el epiplón, dentro las vainas aponeuróticas de la pared abdominal o en el tejido celular subcutáneo) tiene por objeto principal conservar, en una operada que ha sufrido castración total, la función endocrina del ovario; su resultado inconsciente y ordinariamente temporal es el de asegurar el mantenimiento de la función menstrual.

Los homo-injertos habitualmente degeneran y su regresión se explica por la incompatibilidad que puede observarse entre los tejidos de dos individuos y que se pueden comparar a la destrucción de los glóbulos rojos por ciertos plasmás sanguíneos. Solamente los auto-injertos son los que tienen gran probabilidad de sobrevivir: anatómicamente esta prueba de vitalidad está demostrada por la persistencia de folículos primordiales y por la presencia de cuerpos amarillos constatados en el injerto; clínicamente por el retorno de la menstruación. No obstante, parece que la función vicariante es solo transitoria (PANKOW, TUFFIER, VIGNES); se ha observado histológicamente el estado de regresión del injerto, regresión que suele venir de una manera precoz: sobre 14 pacientes observadas por TUFFIER, sólo tres han visto desaparecer sus reglas después de tres años, la vida del injerto, según ATHIAS, es a lo más de tres años; otro inconveniente del injerto es el riesgo de molestias y dolor al nivel del ovario trasplantado: cuatro de los 14 de TUFFIER sufrieron persistentes molestias, en dos de las cuales prontamente hubo necesidad de extirparlo.

Histerectomía fúndica.—(Operación de BEUTTNER).

Es de gran interés práctico: su gravedad inmediata es algo más elevada que las otras operaciones conservadoras, pero es también discutible si los fracasos observados han pasado precisamente por practicarla en casos en que estaba indicada una histerectomía completa. Es una cuestión de buena indicación, actualmente de mortalidad igual que la histerectomía y cumple el objeto que se propone: conservar la función menstrual de una manera periódica, aunque algo disminuída. Las faltas de éxito pueden ser debidas: a edad exagerada de la pa-

ciente, resección demasiado extensa de la mucosa uterina o del tejido ovárico. Está indicada en las anexitis supuradas (piosalpinx) bilaterales, sin grandes lesiones peri-anexiales y perfectamente en frío, cuando hay un fibroma del fondo uterino y en las anexitis con metritis hemorrágica. Su indicación sólo puede sentarse *de visu* en la laparatomía: si el útero no está alterado, ni es de mayores dimensiones, ni da metrorragias ni pérdidas purulentas abundantes, si está en posición normal, es mejor la castración de un lado y salpinguectomía contralateral (figs. 18, 19 y 20).

Resultados de las operaciones conservadoras.

No se trata de comparar los resultados de las operaciones conservadoras con los de las operaciones radicales, sino de juzgar si las ventajas que rinden las operaciones conservadoras compensan el riesgo que ellas presentan, y por lo tanto, si realmente merecen ocupar el lugar correspondiente entre el tratamiento radical. Como dice FARGAS, cuando para conservar la vida se hace preciso extirpar entrañas tan nobles como las destinadas a la reproducción, o cuando éstas han perdido sus atributos por efecto de la edad, o de una enfermedad, no tiene importancia arrancar una matriz y sus anexos y en aras del deber de retornar la salud a una paciente, el ginecólogo puede lucir su arte demostrando hasta dónde llega su habilidad y destreza, debiendo prescindir de que con su acto quirúrgico convierta a la mujer en estéril. Pero es cierto que con frecuencia, arrastrados por la benignidad de las operaciones radicales y por los buenos resultados inmediatos que se obtienen generalmente, los cirujanos las practican con demasiada facilidad: *la histerectomía no debe ser la fórmula única y definitiva; mutilar para curar es hacer una confesión de impotencia o de ignorancia* (FARGAS). La quirúrgica conservadora es una cirugía más completa, más difícil, pero precisa tener la obsesión de la conservación, precisa reactivar la campaña contra las intervenciones mutilantes que arrancan a la mujer los atributos de la sexualidad, convirtiéndola en un ser asexual y estéril.

RESUME

L'Auteur décrit les procédés opératoires qu'on emploie pour respecter des organes encore capables d'une activité fonctionnelle au cours de l'intervention. Il s'occupe du traitement chirurgical conservateur des myomes utérins et des lésions infectives des annexes, et bien qu'il n'ait pas l'intention de comparer les résultats des opérations conservatrices avec ceux des opérations radicales, mais seulement juger si les avantages que celles-là apportent compensent leurs périls, l'Auteur affirme que l'hystérectomie ne doit pas être la formule définitive et unique et que le gynécologue doit avoir l'obsession de la conservation et éviter les opérations mutilantes qui, en arrachant à la femme les attributs de la sexualité, la convertissent en un être asexuel et stérile.

SUMMARY

The author describes those operative procedures by which organs still capable of a functional activity are respected during the course of the operation. He deals about

the conservative surgical treatment of uterine myomata and of infective lesions of the annexes. While it is not his intention to compare the results of conservative operations with those of the radical ones, but merely to judge whether the advantages of the former compensate for their risks, he states, however, that hysterectomy must not be the definitive and only formula. He is of opinion that the gynecologist must have the obsession of the conservation and avoid mutilating operations which upon depriving the woman from her sexual attributes turn her into a sterile and asexual being.

ZUSAMMENFASSUNG

Der Verfasser beschreibt diejenigen operativen Verfahren, vermittelt welcher Organe, die noch einer funktionellen Taetigkeit faehig sind, im Laufe des operativen Eingriffes geschont werden. Er befasst sich mit der konservativen Chirurgie des Gebaermutter-Myoms sowie der ansteckenden Verwundungen der Nebenteile. Wenn der Verfasser auch gerade nicht vorschlaegt, die Erfolge der konservativen Eingriffe mit denen der radikalen zu vergleichen, sondern zu beurteilen, ob die Vorteile die jene ergeben, auch die Gefahren aufwiegen, denen man sich damit aussetzt, so behauptet er jedoch, dass das Herausschneiden der Gebaermutter nicht die einzige und eniqueltige Formel sein darf, sowie, dass der Gynaekologe sich stets der Erhaltung der Gebaermutter ereifern muss und immer von Verstueummelungsoperationen zurueckschrecken soll, die der Frau ihrer Geschlechts-Eigenschaft berauben und sie in ei geschlechtsloses und unfruchtbares Wesen verwandeln.

OSTEOSÍNTESIS CON HILOS METALICOS Y PINZA DE LAMBOTTE⁽¹⁾

por el doctor

JOSÉ TRENCHS

Del Hospital de la Santa Cruz de Barcelo-na

Nuestro arsenal quirúrgico ha venido a enriquecerse con un nuevo y valioso medio en lo referente a suturas óseas, con la pinza de LAMBOTTE y sus hilos metálicos, que están llamados a ocupar un lugar preeminente en el tratamiento quirúrgico de las fracturas de huesos largos de sección oblicua, las que hasta la fecha coaptábamos por medio de hilos de plata, de bronce, aluminio, o con las cintas PABARAM.

Los hilos o alambres para la sutura tienen un largo de 33 a 40 mm., según el grueso, del cual hay varios tamaños proporcionados a la resistencia que tengan que ejercer. Uno de sus extremos viene terminado con 3 ó 4 vueltas de espiral, formando un conducto por el cual se hace pasar el extremo opuesto al hacer el *cerclage*. Reúnen al mismo tiempo una resistencia que no se rompen por más apretados que se dejen y una ductilidad que les permite adaptarse a la superficie ósea, sin que formen la menor abolladura.

(1) Comunicación presentada al «Instituto Médico Farmacéutico» en la sesión de 15 Octubre 1928.

La pinza LAMBOTTE sirve para apretar el *cerclage* en el grado que queramos, a cuyo fin tiene en su punta un conducto de unos 7 mm. de largo, por el

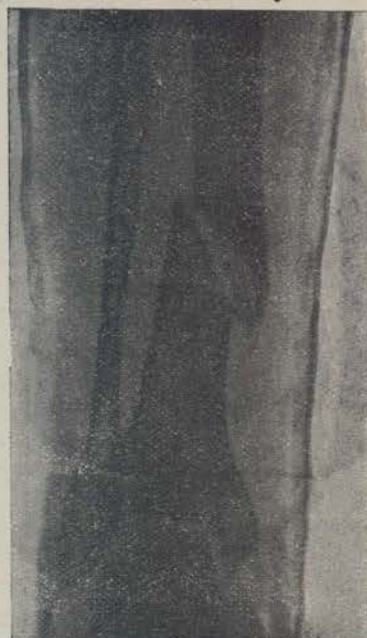


Fig. 1

cual pasa el hilo, que va a parar a una pieza que hay en su parte media, movida por una palanca; esta

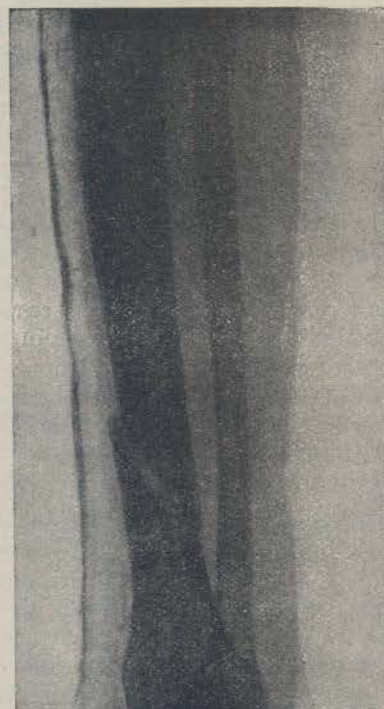

Fig. 2

pieza presenta una ranura, por la que se hace pasar el hilo, y al dar vuelta con la palanca va arrollando el alambre, constriñendo el nudo metálico de *cer-*