

# **RECHAZO MEDIADO POR ANTICUERPOS EN EL TRASPLANTE PULMONAR:**

## **SERIE DE 21 CASOS**

Departament de Medicina / Universitat Autònoma de Barcelona

Autor: Berta Sáez Giménez

Director: Carles Bravo Masgoret

Treball de recerca: juny 2013.



*Mi agradecimiento al Dr. Bravo y  
a todo el equipo de trasplante pulmonar,  
Dr. Roman, Dr. Monforte, Dr. López-Meseguer y Dra. Berastegui  
así como a la patóloga Dra. M Ángeles Montero por su gran ayuda.*

## ÍNDICE

	<u>Pág.</u>
<b>RESUMEN</b>	<b>4</b>
<b>INTRODUCCIÓN</b>	<b>5</b>
Introducción a la inmunología del trasplante pulmonar	5
Inmunidad humoral y su papel en el trasplante pulmonar	8
<i>Disfunción clínica del injerto</i>	11
<i>Anticuerpos circulantes donante específicos</i>	12
<i>Alteraciones patológicas compatibles</i>	14
Inmunohistoquímica: el papel del complemento	15
<b>MÉTODOS</b>	<b>16</b>
Pacientes	16
Evaluación de anticuerpos anti-HLA	17
Estudio anatómo-patológico e inmunohistoquímico	18
Tratamiento	19
<b>RESULTADOS</b>	<b>20</b>
Características clínico-radiológicas	20
Estudio inmunológico	22
Hallazgos anatómo-patológicos	23
Tratamiento	24
Evolución	25
<b>DISCUSIÓN</b>	<b>27</b>
<b>CONCLUSIONES</b>	<b>30</b>
<b>BIBLIOGRAFÍA</b>	<b>33</b>

## RESUMEN

**INTRODUCCIÓN:** El rechazo mediado por anticuerpos (RMA) es una entidad bien establecida en algunos trasplantes de órgano sólido (TOS), pero en el trasplante pulmonar (TP) todavía existen muchas controversias sobre sus criterios diagnósticos, tratamiento y evolución.

**OBJETIVO:** Determinar la incidencia del RMA en el TP y describir sus características clínicas, diagnósticas y evolutivas.

**MÉTODOS:** Se describen 21 casos de RMA diagnosticados histológicamente en biopsias transbronquiales (BTB) de pacientes sometidos a TP. El criterio de inclusión fue histológico: capilaritis, vasculitis, lesiones trombóticas o su combinación. El estudio de anticuerpos donante específico en suero (ADE) se realizó mediante cribaje de anticuerpos anti-HLA en fase sólida (Luminex).

**RESULTADOS:** Se diagnosticaron 21 RMA en 207 TP realizados entre 1990 y 2012 (10%). 13 pacientes eran hombres (62%) con una edad media de 48 (r: 13-63) años. 13 implantes fueron de tipo bipulmonar (62%). Todos presentaron disfunción clínica del injerto y criterios histológicos de RMA; 8 de 17 (47.1%) tenían una tinción C4d positiva y 7 de 21 (33.3%) ADE. El 33% recibieron tratamiento con corticosteroides, el 19% plasmaféresis y el 38% plasmaféresis, inmunoglobulinas y rituximab. Cuatro pacientes (19%) fueron éxitos como consecuencia directa del RMA, cuatro fallecieron por otras causas y 13 (62%) presentaron mejoría clínica y funcional tras el tratamiento.

**CONCLUSIONES:** En nuestra experiencia el RMA se diagnostica en un 10 % de los TP. La confirmación histológica sigue siendo definitiva en la mayoría de casos. El tratamiento de elección incluye la combinación de plasmaféresis, inmunoglobulinas y rituximab.

## INTRODUCCIÓN

El trasplante pulmonar (TP) fue el último de los órganos sólidos en incorporarse al grupo de los TOS y, actualmente, se considera un procedimiento válido para el tratamiento de pacientes seleccionados afectados de una enfermedad pulmonar irreversible y sin otra alternativa terapéutica. A pesar de los avances que se han realizado en relación a la técnica quirúrgica, la inmunosupresión y el tratamiento de las complicaciones infecciosas, el TP no ha conseguido resultados a largo plazo equiparables a otros TOS como el renal y cardíaco, considerándose adecuadas supervivencias alrededor del 50% a los 5 años de seguimiento (1). La limitación más importante para la supervivencia a largo plazo sigue siendo el desarrollo de la disfunción crónica del injerto (DCI) en sus diferentes formas: bronquiolitis obliterante (Bronchiolitis obliterans syndrome, BOS), la disfunción crónica restrictiva (Restrictive allograft syndrome, RAS) y las formas mixtas.

### **Introducción a la inmunología del trasplante pulmonar**

A pesar de la relevancia de la disfunción crónica del injerto, todavía hay muchos interrogantes en relación a su patofisiología (2–5).

El pulmón injertado es un órgano excepcionalmente expuesto al exterior a través de las vías respiratorias altas. Esta comunicación directa facilita no sólo la lesión del órgano a través de insultos externos como las infecciones o la inhalación de tóxicos, si no que además es el vehículo para otras noxas

procedentes del propio organismo como el reflujo gastro-esofágico o colonizaciones en vías respiratorias altas (nasales, bucales).

Otra situación específica del TP y que limita la supervivencia del injerto es el elevado nivel de antígenos que contiene el pulmón del donante.

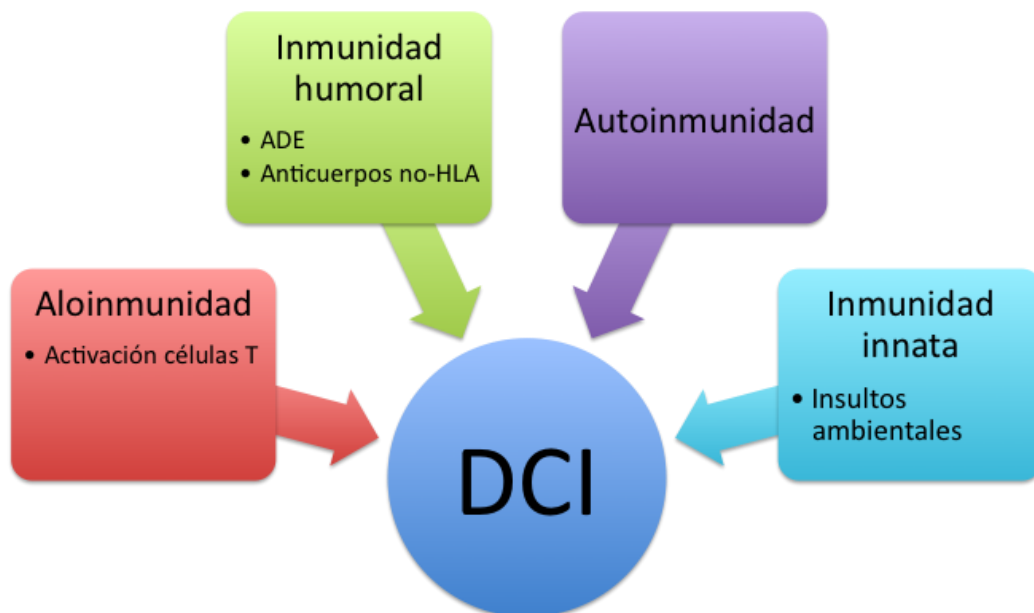
A pesar de que estos factores “no inmunológicos” se relacionan con la DCI, el factor de riesgo más importante para su aparición es el rechazo agudo (RA). Desde los inicios, el rechazo se ha atribuido principalmente a fenómenos de inmunidad celular y el tratamiento con la inmunosupresión habitual dirigida contra las células T ha hecho posible el desarrollo del TP pulmonar (6).

A pesar de ello y a raíz de los conocimientos publicados en la última década , parece que la inmunidad humoral también podría jugar un papel relevante en el desarrollo del rechazo del órgano implantado (7,8). En parte, esto es debido a la imposibilidad de realizar un crossmatch previamente al trasplante. El efecto de la discordancia en el sistema HLA (antígenos leucocitarios humanos) ha sido estudiado en múltiples ocasiones, con resultados discordantes, pero la mayoría han demostrado un efecto negativo sobre la supervivencia del injerto.

También se ha descrito recientemente, la participación de la autoinmunidad en el desarrollo de DCI (9); así, el rechazo se produciría de manera bifásica, con una lesión tisular inicial (por insultos inmunológicos o no inmunológicos) que daría lugar a la exposición de antígenos no expuestos en situación

normal; estos antígenos darían lugar a proliferación de células T autoreactivas y a la producción de autoanticuerpos.

Todos estos factores favorecen que el pulmón precise de un alto nivel de inmunosupresión, especialmente en el postoperatorio inmediato. La inmunosupresión clásica ha incluido siempre la utilización de 3 fármacos, asociados o no a la inducción; el uso de 3 fármacos de manera combinada ayuda a minimizar los efectos secundarios de los mismos y permite atacar las diferentes vías de la respuesta inmunológica. Con este objetivo se asocian habitualmente un inhibidor de la calcineurina (ciclosporina o tacrolimus) , un fármaco antiproliferativo (azatioprina o micofenolato mofetil) y corticosteroides.



**Figura:** Mecanismos inmunológicos que contribuyen al desarrollo de DCI. ADE: anticuerpos donante específicos; DCI: disfunción crónica del injerto. *Adaptado de*(5) Todd JL, Palmer SM. Bronchiolitis obliterans syndrome: the final frontier for lung transplantation. Chest. Agosto de 2011;140(2):502-8.



Así pues, múltiples mecanismos inmunológicos podrían contribuir al desarrollo de DCI y marcan actualmente las líneas investigadoras para el desarrollo de nuevas opciones terapéuticas .

### **Inmunidad humoral y su papel en el trasplante pulmonar**

En otros tipos de TOS, como el cardiaco o el renal, el RA se divide claramente en rechazo celular (RCA) y en rechazo mediado por anticuerpos (RMA)(10). El reconocimiento de este proceso humoral en el riñón y en el corazón aparece tras la identificación de hallazgos anatómo-patológicos característicos asociados a disfunción del injerto en el contexto de la identificación de anticuerpos anti-HLA donante-específicos (ADE); estos ADE pueden estar presentes en el receptor antes del implante o ser formados de nuevo en el post-trasplante (11). Los hallazgos anatómo-patológicos típicos consisten en inflamación microvascular (capilaritis), asociada normalmente a una activación del complejo del complemento.

La presentación clínica del RMA puede ser variable, en forma de RA o de DCI (12); algunos estudios han demostrado que si se consigue revertir la lesión aguda rápidamente y eliminar los ADE circulantes, la supervivencia del injerto a medio plazo podría ser similar a la de los pacientes que no sufren este tipo de rechazo; por otro lado, también se ha demostrado la posibilidad de recidiva o de cronificación de este proceso, que puede facilitar el desarrollo de DCI y por tanto una peor supervivencia de los pacientes.

Aunque el concepto de RMA en el pulmón no es nuevo, su definición es mucho más controvertida y actualmente no sólo no se ha llegado a un consenso de expertos en cuanto a las características clínicas, diagnósticas y terapéuticas, si no que por el contrario se ha establecido un amplio debate sobre la propia existencia del RMA.

Previamente, en la literatura ya se habían descrito varios casos de capilaritis alveolar definidos como RA (13–16), punto clave desde el punto de vista histopatológico para el diagnóstico de RMA, pero no ha sido hasta esta última década cuando ha surgido un interés creciente en el estudio de esta misma entidad en el TP (17).

Para ejemplificar este debate, cabe destacar la **revisión de la ISHLT** (International Society for Heart and Lung Transplantation) **de 2007** (18), que incidía en esta falta de consenso sobre el RMA, pero reafirmando al mismo tiempo la plausibilidad de que existieran respuestas de inmunidad humoral, apoyados por la presencia de anticuerpos anti-HLA en el suero y por la existencia de depósitos de complemento en el tejido alveolar. Así mismo, se remarcó el papel que la respuesta humoral podía tener tanto en el desarrollo del RA o hiperagudo, como en la patogénesis de la DCI, facilitando la formación de lesiones fibrosas. Desde el punto de vista diagnóstico se consensuó que la sospecha clínica o histopatológica de RMA debía completarse con la realización de técnicas inmunohistoquímicas para demostrar depósito de complemento. Aún así, como veníamos diciendo, la conclusión fue que se debía ser cauto en el diagnóstico y manejo del RMA

dada la falta de evidencias sobre su manejo y la potencial toxicidad del tratamiento, reafirmando por tanto la necesidad de una aproximación multidisciplinar.

Desde el punto de vista de los patólogos y teniendo en cuenta los estudios previos, se propuso el término **daño capilar** para describir el RMA. Éste es un término que abarca un amplio espectro de alteraciones histopatológicas, y que es totalmente inespecífico ya que puede ser debido a múltiples patologías: daño de isquemia-reperfusión, infección, RAC moderado o grave y daño alveolar difuso.

Posteriormente y debido a un interés creciente acerca del papel del RMA en la disfunción del injerto pulmonar, se han publicado varias series con descripciones clínico-patológicas que han intentado caracterizar este fenómeno de manera más precisa, con resultados discordantes y siempre aportando un número de casos muy limitado.

También se ha intentado perfilar la concordancia de estos hallazgos anatomopatológicos con la **tinción C4d**, siendo ésta de interpretación muy variable y con múltiples patrones inespecíficos de tinción.

Todas estas publicaciones fueron revisadas en el último **consenso de patólogos de la ISHLT en abril de 2012** (19), que concluyeron que el diagnóstico del RMA requiere un abordaje multifactorial que incluya la presencia de la siguiente **tríada**: disfunción clínica del injerto, ADE circulantes y alteraciones patológicas compatibles.

### ***Disfunción clínica del injerto***

La disfunción del injerto se manifiesta de manera totalmente inespecífica, en forma de disnea, insuficiencia respiratoria o empeoramiento del funcionalismo pulmonar.

Sabemos que esta disfunción se puede presentar en forma de RMA hiperagudo o RMA agudo; además, recientemente se empieza a debatir sobre la existencia de formas de rechazo crónico mediado por anticuerpos.

El RMA hiperagudo está causado por la existencia de ADE preformados y ocurre minutos u horas tras el trasplante. Se debe a la unión de estos ADE preformados a antígenos HLA en las células endoteliales del donante, con activación de la vía clásica del complemento que lleva al daño endotelial y trombosis intravascular. Actualmente es un fenómeno raro debido al screening de anticuerpos HLA previo al trasplante. Aún así es una forma aceptada de rechazo y demuestra el daño que pueden causar los anticuerpos circulantes en el injerto pulmonar.

La evidencia del RMA en los casos de RMA agudo es más controvertida, ya que es difícil diferenciar aquellos cambios anatómo-patológicos que pueden ser atribuidos al RMA, frente a aquellos que son compatibles con formas de rechazo celular. Las manifestaciones clínicas son inespecíficas, con aparición de disfunción aguda del injerto en forma de insuficiencia respiratoria aguda, e infiltrados difusos en las pruebas de imagen. El momento de aparición de este fenómeno es variable, entre meses y años tras el trasplante. La

demostración posterior de ADE formados *de novo* y de alteraciones histopatológicas características condiciona la diferenciación respecto a fenómenos de RCA y por tanto el tipo de tratamiento específico.

Respecto a la asociación del RMA con fenómenos de DCI, se cree que son debidos a la activación de células epiteliales con la subsiguiente producción de factores de crecimiento pro-fibróticos que mediarían el desarrollo de la DCI.

### ***Anticuerpos circulantes donante-específicos***

La determinación de **aloanticuerpos anti-HLA** es clave en el diagnóstico de esta entidad (20); sabemos que la presencia de ADE se asocia a la aparición de lesiones anatómo-patológicas compatibles con RCA de alto grado en la mayoría de casos y que la aparición de capilaritis es más frecuente.

Así pues, será importante tener en cuenta la sensibilización humoral tanto antes como después del trasplante, sin perder de vista que el RMA puede ocurrir sin la presencia de ADE detectables. Es por este motivo que el consenso de la ISHLT (19) recomienda la determinación de ADE de manera rutinaria antes del trasplante, y después del mismo ya sea por protocolo o en caso de realización de biopsias pulmonares.

Alrededor de un 10-15% de los pacientes en lista de espera para TP están pre-sensibilizados a antígenos HLA (21). La identificación de estos pacientes, permite realizar un estudio previo llamado *crossmatch virtual* para identificar

aquellos antígenos en el donante que se consideran “inaceptables” y que deberían ser evitados en el momento del trasplante. La realización del crossmatch virtual permite acortar la lista de espera para estos pacientes y tiene una buena correlación con el crossmatch realizado en el momento del trasplante.

A pesar de intentar evitar estos antígenos “inaceptables”, los pacientes que están pre-sensibilizados están sujetos a un mayor riesgo de complicaciones post-trasplante.

Tras el trasplante también se pueden detectar anticuerpos anti-HLA ya sea en estos pacientes pre-sensibilizados o bien en pacientes que previamente no estaban sensibilizados pero que han generado anticuerpos *de novo*.

La situación se complica todavía más con aquellos pacientes en los que se detectan ADE tras el trasplante, sin disfunción clínica del injerto ni alteraciones anatómo-patológicas. Se sabe que la detección aislada de ADE formados *de novo* empeora el pronóstico del injerto y se relaciona con la aparición de episodios de RA, RA persistente y DCI, empeorando la tasa de supervivencia.

Se ha especulado acerca de la presencia de **anticuerpos no-HLA**, dirigidos contra componentes celulares del injerto pulmonar (células epiteliales, células endoteliales, colágeno); este hecho, aunque complica todavía más el estudio etiológico de este conjunto de alteraciones anatómo-patológicas, facilitaría la explicación de aquellos casos de DCI, con hallazgos histo-patológicos característicos de RMA pero con ausencia de ADE.

En un estudio realizado por *Hachem et al.* (22), la incidencia de ADE formados *de novo* tras el trasplante llega a ser del 56%; en aquellos casos en los que se consigue eliminar los ADE antes de que produzcan disfunción del injerto (mediante tratamiento con rituximab y/o plasmaféresis), existe menor probabilidad de desarrollar DCI y la supervivencia es mejor que en aquellos casos en los que los ADE persisten. A pesar de las limitaciones de dicho estudio, estos hallazgos ponen de manifiesto la probabilidad de que los anticuerpos antiHLA tengan un papel en la patogenia de la DCI.

### ***Alteraciones patológicas compatibles***

Las alteraciones histopatológicas del RMA son patrones no específicos de daño que pueden verse en otras patologías como el daño celular agudo grave, infecciones (sobretudo bacterianas y virales), lesión de preservación y toxicidad medicamentosa.

Aún así, los patrones enumerados a continuación deben hacer sospechar el diagnóstico de RMA y, en consecuencia, desencadenar un estudio inmunohistoquímico para depósito capilar de C4d; estos son (19): capilaritis neutrofílica, marginación neutrofílica septal, rechazo celular agudo de alto grado ( $\geq$  A3), rechazo celular agudo persistente o recurrente (cualquier gradación A), patrón de daño pulmonar agudo o daño alveolar difuso, bronquiolitis linfocitaria de alto grado (B2R), bronquiolitis linfocitaria de bajo grado persistente (B1R), bronquiolitis obliterante (grado C1), arteritis en ausencia de infección o rechazo celular, disfunción del injerto sin una

explicación morfológica o cualquier hallazgo histológico ante la presencia de anticuerpos donante específicos formados de novo.

#### *Inmunohistoquímica: el papel del complemento*

Respecto al estudio de la inmunohistoquímica, en 2002, *Magro et al.* (14) describieron un marcador de la activación de la vía clásica del complemento, el **C4d**. Por este motivo, ante hallazgos anatómo-patológicos sugestivos de RMA se debe realizar la tinción para C4d y debe ser informada tanto la distribución como la intensidad de la tinción C4d. La tinción de > 50% de los capilares intersticiales se considera positiva y esta podrá definirse como fuerte, si se observa un depósito continuo alrededor del endotelio capilar (lineal en secciones longitudinales o en forma de anillo en cortes transversales), o débil en aquellos casos en los que tenga una apariencia parcheada o granular.

La experiencia con la tinción C4d es limitada y los trabajos publicados en la literatura muestran resultados discordantes, con algunas publicaciones que logran correlacionar su positividad y la presencia de RMA en un 76 - 100% de los casos (14,23), y otros estudios que no consiguen reproducir estos resultados (10). Por este motivo, la positividad de la tinción para C4d debe informarse como sugestiva de RMA, ya que el diagnóstico final estará determinado por la correlación clínica, patológica y serológica que permitirá descartar otras entidades como RCA de alto grado, lesión de preservación e infección.



En resumen, podríamos decir que la tinción C4d tendría una buena sensibilidad para detectar el RMA, pero una especificidad baja. Por todo esto, en otros órganos ya se ha hipotetizado la posibilidad de RMA C4d negativo, posiblemente debido a anticuerpos no HLA contra el injerto.

Toda esta información va perfilando cada vez más esta entidad y, a pesar de que continúan apareciendo muchos interrogantes, cada vez están más definidos los pilares diagnósticos del RMA (24). La importancia de definir el RMA y diferenciarlo del RCA radica en la falta de respuesta a los corticosteroides y la existencia de un tratamiento específico y efectivo combinando la plasmaféresis, las inmunoglobulinas y el rituximab.

A continuación, presentamos las características clínico-patológicas de una serie de 21 pacientes diagnosticados de RMA, para intentar determinar la incidencia de esta entidad en el TP, así como definir sus características y su evolución tras la instauración del tratamiento específico.

## **MÉTODOS**

### **Pacientes**

Se seleccionaron retrospectivamente biopsias transbronquiales (BTB) de TP con el diagnóstico histológico de RMA. Se diagnosticaron 21 (10.1%) casos de RMA entre 2009 y 2012 de un total de 207 pacientes sometidos a TP.

Trece eran hombres (62%) y ocho mujeres (38%) con una edad media de 48 (r13-63) años. De estos, 13 fueron sometidos a trasplante bipulmonar (62%) y 8 a trasplante unipulmonar (38%) consecuencia de la progresión de las siguientes patologías de base: EPOC (7), bronquiectasias (2), enfermedad pulmonar intersticial difusa de distintas etiologías (NIU, NINE, Sd. Sjögren, sd. Antisintetasa) (8), histiocitosis X (1), enfisema secundario a vasculitis (1), enfermedad veno-oclusiva (1) y daño alveolar post-neumonía (1).

El criterio de inclusión para este estudio fue haber sido diagnosticado de RMA por criterios anatómo-patológicos e inmuno-histoquímicos, es decir, por la presencia en una BTB de signos de capilaritis, vasculitis, lesiones trombóticas o combinación de los mismos.

### **Evaluación de anticuerpos anti HLA**

El estudio inmunológico mediante la evaluación en sangre de la existencia de anticuerpos anti-HLA, se realizó según el protocolo de la Organització Catalana de Trasplanaments (OCATT) aprobado en febrero de 2012. En los pacientes trasplantados antes de esta fecha, no se realizó de estudio de anticuerpos anti-HLA previo al trasplante y únicamente se dispone de la determinación en el momento del empeoramiento clínico.

Según el protocolo mencionado, en el momento de entrada en la lista de espera, a los candidatos a ser receptores de un TP se les solicita una determinación en una muestra de suero de aloanticuerpos anti-HLA por

citotoxicidad dependiente de complemento (CDC) (PRA) y un cribaje de aloanticuerpos anti-HLA en fase sólida (Luminex). Posteriormente, durante el seguimiento en lista de espera se solicitan aloanticuerpos anti-HLA por CDC (PRA). En pacientes que han evolucionado de aloanticuerpos anti-HLA por CDC negativos a positivos, o después de un episodio sensibilizante (como una transfusión) está indicado solicitar además el cribaje de aloanticuerpos anti-HLA en fase sólida (Luminex). Normalmente, la determinación se realiza con una frecuencia de entre 3 y 6 meses y en las 2-3 semanas post-transfusión.

Además, en cualquier paciente con un evento clínico que condicione un empeoramiento, y la consecuente realización de una BTB, está indicado realizar la determinación de aloanticuerpos donante específicos dentro del diagnóstico diferencial de RMA.

El punto de corte de los valores medios de fluorescencia (MFI) usados en nuestro laboratorio clasifica el riesgo en: *alto* si los niveles son superiores a 6000, *intermedio* entre 3000 y 6000 y *bajo* si son inferiores a 3000.

### **Estudio anatómico-patológico e inmunohistoquímico**

En todos los pacientes, la BTB fue realizada por sospecha de RA, al presentar un empeoramiento clínico en forma de disnea, hipoxemia o deterioro del funcionalismo pulmonar. En todos los casos en los que la toma de la BTB se realizó en la unidad de fibrobronoscopias del Servicio de Neumología, la muestra fue tomada mediante la técnica de criobiopsia y sólo en aquellos casos en los que el paciente no podía ser trasladado a dicha

unidad debido a su condición clínica, la muestra fue una BTB convencional. Tras la inmersión de la BTB en formol se agitó para conseguir una expansión adecuada de la muestra.

A todas las muestras de BTB se les realizó una tinción de hematoxilina-eosina y posteriormente fueron revisadas por un anatómo-patólogo experto en trasplante pulmonar, evaluándose la presencia de RCA en base a la clasificación ISHLT (18); así mismo, se tuvo en cuenta la presencia de otras lesiones como la capilaritis (infiltración de septos capilares por neutrófilos, cariorexis de neutrófilos y exudados de fibrina, con o sin hemorragia alveolar), la vasculitis y la presencia de lesiones trombóticas de fibrina en vasos de pequeño calibre. Se realizaron otras tinciones para descartar procesos infecciosos cuando estaba indicado.

Para el estudio inmunohistoquímico, se realizó la tinción para C4d en los bloques de parafina y se evaluó el patrón y la intensidad de la tinción en la vía aérea y los capilares alveolares, considerándose positiva en aquellos casos con tinción específica de células endoteliales capilares de cualquier grado de intensidad. Al tratarse de un estudio retrospectivo, en algunos casos no se dispone de la tinción C4d.

### **Tratamiento**

El tratamiento consiste en la realización de sesiones de plasmaféresis para conseguir la eliminación de anticuerpos de la circulación; inmunoglobulinas para disminuir la inmunidad humoral mediante la apoptosis de células B y el

bloqueo de los sitios de unión de los ADE; y rituximab, anticuerpo monoclonal anti-CD20 que causa depleción de células B.

El protocolo de nuestro centro para el tratamiento específico del RMA incluye 5 sesiones de plasmaféresis, 2 dosis de inmunoglobulinas ev (500mg/kg) y 2 dosis de rituximab (375mg/m<sup>2</sup>) excepto en casos de sospecha de proceso infeccioso.

## **RESULTADOS**

En el periodo 2009-2012 de un total de 207 TP, se incluyeron en este estudio las BTB de 21 pacientes (10%), todos ellos afectados de disfunción clínica del injerto e histología compatible con RMA.

### **Características clínico-radiológicas:**

Según la revisión sistemática de las historias clínicas de estos pacientes, cinco de ellos habían tenido algún episodio sensibilizante previamente al trasplante (23.8%): una transfusión, 3 pacientes con embarazos previos (una de ellas, además, con antecedente de múltiples abortos) y una paciente con embarazo previo y transfusión.

En el momento de la intervención quirúrgica 18 de los 21 pacientes (85.7%) recibieron transfusiones de hematíes y 5 (24%) requirieron circulación extracorpórea.

El tiempo medio de estancia en UCI tras la intervención fue de 43 (r 6-265), con un promedio de 39 días de ventilación mecánica invasiva.

Durante el seguimiento posterior, 8 pacientes fueron diagnosticados de rechazo celular agudo (42.1%), 1 presentó una disfunción primaria del injerto (4,76%) y otro rechazo agudo persistente grado A3.

Desde el punto de vista infeccioso, 13 pacientes (62%) tenían antecedentes de procesos infecciosos todos ellos de etiología bacteriana, siendo la infección por *Pseudomonas aeruginosa* la más frecuente; además, seis de ellos se consideraban colonizados, todos por *Pseudomonas aeruginosa* y uno, además, por *Aspergillus* sp.

El tiempo medio de seguimiento hasta el diagnóstico de RMA fue de 46 (8-1179) días y todos ellos presentaron disfunción clínica del injerto en forma de disnea, insuficiencia respiratoria y/o caída funcional.

<b>Clínica</b>	
Insuficiencia respiratoria o deterioro funcional	<b>21/21 (100%)</b>
<b>Radiografía y TC tórax</b>	
RX: sin alteraciones	6/21 (28.5%)
RX: infiltrado bilateral	7/21 (33.3%)
RX: infiltrado unilateral	6/21 (28.5%)
TC: vidrio deslustrado y/o engrosamientos septales	13/21 (62%)

Desde el punto de vista radiológico la radiografía de tórax mostró infiltrados bilaterales en 7 pacientes (33.3%), y unilaterales en 6 (28.5%); en los otros seis pacientes no se detectaron cambios significativos.

Se realizó TC torácico en 15 pacientes y los hallazgos más frecuentes fueron: engrosamientos septales en 6 pacientes (28.6%) e infiltrados en vidrio deslustrado en 7 casos (36.8%).

La mayoría de pacientes, 15 de 21 (71%), recibían tratamiento inmunosupresor según la pauta habitual de nuestro centro (tacrolimus, micofenolato y corticosteroides) ; del resto, cinco no recibían micofenolato (en 4 de estos se había asociado otro fármaco: everolimus (2 casos), azatioprina y rapamicina) y un único caso sin tacrolimus (con everolimus).

#### **Estudio inmunológico:**

Dado que la entrada en vigor del protocolo de la OCATT anteriormente mencionado no fue hasta febrero de 2012, únicamente disponemos del estudio de anticuerpos anti-HLA previo al trasplante en 2 casos, y en ambos fue negativo.

La determinación de ADE en el momento del empeoramiento clínico que condicionó el diagnóstico de RMA, se realizó en 19 pacientes, y fue positivo en 7 de ellos (36.8%) según los criterios de nuestro laboratorio. De estos pacientes, en dos casos disponemos de una única determinación; otros dos casos presentaron negativización de los ADE tras el tratamiento y en los tres restantes hubo persistencia o aumento de los títulos de ADE a pesar de múltiples tandas de tratamiento, todos con mala evolución posterior.

**Hallazgos anatomo-patológicos:**

El diagnóstico de RMA se estableció siempre ante la presencia de disfunción clínica del injerto y anatomía patológica sospechosa. Los hallazgos histológicos considerados sugestivos de RMA fueron la capilaritis, la vasculitis, y la presencia de lesiones trombóticas así como la combinación de estos 3 hallazgos.

Así: 8 biopsias presentaban capilaritis, 5 tenían signos de vasculitis y 2 lesiones trombóticas en vasos de pequeño calibre; 5 presentaron un patrón con vasculitis y capilaritis, y 1 la combinación de capilaritis y lesiones trombóticas.

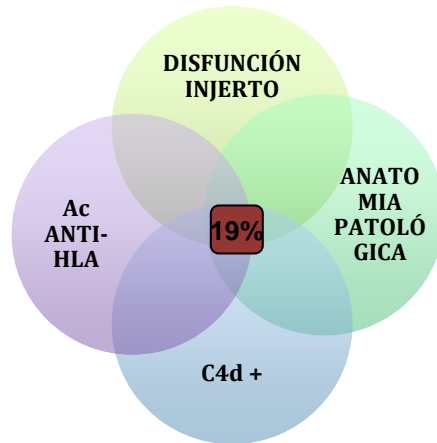
Además, 8 pacientes habían presentado episodios previos de RCA (42.1%).

<b>Anatomía Patológica</b>	<b>21/21 (100%)</b>
Capilaritis	8/21 (38.1%)
Vasculitis	5/21 (23.8%)
Lesiones trombóticas	2/21 (9.5%)
Capilaritis + vasculitis	5/21 (23.8%)
Capilaritis + lesiones trombóticas	1/21 (4.8%)
Tinción C4d positiva	<b>8/17 (47.1%)</b>
<b>Inmunología</b>	
Detección anticuerpos anti-HLA donante específicos	<b>7/21 (36.8%)</b>

La tinción C4d se realizó en 17 muestras, y fue positiva 8 de ellas (47.1%).

Cabe destacar que de estos 8 pacientes con anatomía patológica sugestiva de RMA y tinción C4d positiva, sólo 4 (19%) tenían además ADE.





## Tratamiento

De los 21 pacientes, 8 (38%) recibieron el tratamiento específico completo compuesto por 5 sesiones de plasmaféresis, 2 dosis de inmunoglobulinas y 2 de rituximab; otros 6 recibieron parte de este tratamiento considerado específico: 4 de ellos únicamente plasmaféresis y otros 2 plasmaféresis asociada a inmunoglobulinas (no se administró rituximab en los casos en los que se sospechó proceso infeccioso concomitante).

Los 7 pacientes restantes (33.3%) recibieron tratamiento únicamente con corticosteroides, coincidiendo con los datos recogidos en estudios previos y que indican que hasta un 30% de los casos responden a los corticosteroides. De estos, 4 tenían historia previa de episodios de RCA. Los demás pacientes fueron diagnosticados antes de la implementación del protocolo de tratamiento para el RMA en nuestro grupo.

Además, 5 pacientes requirieron asociación de otros fármacos: un paciente tratado con corticosteroides requirió asociación de timoglobulina y basiliximab

y, posteriormente, irradiación linfática total (TLI); otros dos pacientes recibieron tratamiento completo asociado a bortezomib y un último paciente recibió, tras tratamiento con plasmaféresis e inmunoglobulinas, una dosis de basiliximab.

Por otro lado, dos pacientes requirieron TLI, y una paciente esplenectomía.

Las complicaciones asociadas a dichos tratamientos fueron: tres casos de intolerancia a inmunoglobulinas (uno de ellos con flushing y taquicardia y otro con rash), un episodio de intolerancia al rituximab, un episodio de desaturación, hipotensión y rash tras la octava dosis de plasmaféresis, un caso de enfermedad del suero por timoglobulina, y dos casos de pancitopenia tras tratamiento específico completo. Todos ellas se solucionaron sin necesidad de procedimientos invasivos y sin mortalidad para los pacientes.

## **Evolución**

Durante el seguimiento, 8 (38%) de los 21 pacientes fallecieron; de estos, 4 fueron en relación directa con el episodio de RMA, mientras que los otros 4 fueron por otras causas (una muerte súbita, dos complicaciones infecciosas, y otra por fallo multiorgánico tras ingreso prolongado en UCI).

Del resto, y al final del seguimiento realizado en este estudio, 10 pacientes (48%) han vuelto a su situación basal, sin limitación para su actividad física

habitual. Los otros 3, se encuentran en situación de disfunción crónica del injerto, uno en fase estable y otro que ha requerido TLI.

Si miramos todos los pacientes globalmente, 7 presentaron DCI (5 en forma de bronquiolitis obliterante (BOS) y 2 en forma de rechazo de tipo restrictivo (RAS).

**Tabla 1: Características de los pacientes diagnosticados de RMA.**

Caso	Edad	T dx	Disfunción clínica	ADE	Anatomía patológica				Tratamiento	Evolución
					Cap	Vasc	Tromb	C4d		
1	63	329	+	-	-	+	-	-	Metilprednisolona	BOS
2	63	12	+	-	+	-	-	-	P	Exitus
3	55	19	+	A02, A68, A69, B46, B78, C03, C08, C14, C16, DRB1	+	-	-	-	Metilprednisolona	RAS
4	49	33	+	ND	+	+	-	+	P	Mejoría clínica
5	32	1170	+	DQB1, DRB3	.	-	+	+	P + IgIV+R	Exitus
6	59	224	+	-	.	-	-	ND	P+ IgIV+Rapa	BOS
7	36	8	+	A30, A31, B18, DRB1, DRB3	+	-	-	+	Metilprednisolona	Mejoría clínica
8	46	12	+	-	+	+	-	ND	P+IgIV+R	Exitus
9	59	16	+	-	+	-	-	-	P+IgIV+R	Mejoría clínica
10	62	236	+	-	.	+	-	-	P	Exitus
11	49	384	+	-	+	+	-	+	Metilprednisolona	Mejoría clínica
12	49	46	+	-	+	+	-	+	P+IgIV+R+ Tim+Basiliximab	Mejoría clínica
13	54	1607	+	DQB1	.	+	-	+	Metilprednisolona	BOS
14	13	2	+	-	+	-	+	+	P+IgIV+R	Mejoría
15	60	90	+	A23 A24 C17	.	-	+	-	P	Exitus
16	59	9	+	-	+	-	-	-	Metilprednisolona	Mejoría clínica
17	61	9	+	-	+	-	-	+	P+IgIV+R	Mejoría clínica
18	60	391	+	ND	.	+	-	ND	P+IgIV+ Basiliximab	Exitus
19	14	95	+	DQB1, DRB1, DRB3	.	-	-	-	P+IgIV+R+ Bortezomib	Exitus
20	34	52	+	-	+	+	-	ND	Metilprednisolona	Mejoría clínica
21	46	18	+	A01, A02, A24, A36, A68, C18, DRB1	.	+	-	+	P+IgIV+R+ Bortezomib	Exitus

T dx: tiempo al diagnóstico; ADE: anticuerpos donante específicos; Cap: capilaritis; Vasc: vasculitis; Tromb: enfermedad trombótica; (-): negativo; (+): positivo; ND: no disponible; P: plasmaféresis; IgIV: inmunoglobulinas intravenosas; R: rituximab; Tim: timoglobulina.

## DISCUSIÓN

A pesar de que todavía hay muchos interrogantes para resolver en relación al RMA tras el TP, actualmente existen claras evidencias sobre la importancia de esta entidad inmunológica y de su posible repercusión sobre la viabilidad del injerto pulmonar.

En nuestro grupo, y de acuerdo con la comunidad internacional, el diagnóstico se lleva a cabo mediante la tríada formada por la demostración de disfunción clínica del injerto, una histología compatible (capilaritis, vasculitis, lesiones trombóticas, tinción C4d o la combinación de las mismas) y un estudio inmunológico que demuestre la presencia de ADE circulantes.

Aún así, es importante tener en cuenta las limitaciones de esta tríada diagnóstica.

En primer lugar es primordial tener en cuenta otras causas que justifiquen este tipo de alteraciones. En esta dirección es importante valorar el papel que pueden jugar algunos procesos infecciosos; se desconoce el rol que pueden tener en el desarrollo del RMA pero se sabe que pueden justificar algunos hallazgos anatómo-patológicos compatibles con RMA; así, algunas infecciones pueden cursar con capilaritis, daño alveolar difuso y tinción C4d positiva, siendo en estos casos el estudio de ADE negativo en la mayoría de ocasiones. Aunque se cree que estos procesos infecciosos podrían acabar estimulando la inmunidad humoral y la formación de ADE, todavía se requieren más estudios que aporten evidencias en esta línea.

Tampoco se conoce el papel que podrían tener los episodios de RCA en el desarrollo de RMA; según el consenso internacional, una anatomía patológica compatible con RCA puede ser diagnóstica de RMA si asocia un estudio inmunológico positivo o bien, si no responde al tratamiento con corticosteroides; en nuestra serie, 9 pacientes (43%) tenían antecedentes de episodios de RCA, 1 presentó una disfunción primaria del injerto (4,76%) y otro rechazo persistente grado A3. Estos datos van a favor de que la interacción entre la disfunción del injerto y los fenómenos de inmunidad tanto celular como humoral, es una interacción dinámica.

El nuestro, es un estudio descriptivo que no permite extraer conclusiones acerca del diagnóstico, tratamiento y evolución de esta entidad, ya que disponemos de una población pequeña; otro factor limitante es la implementación, posterior al inicio del trabajo, de un protocolo estandarizado de diagnóstico y tratamiento del RMA; esto hace que no dispongamos de algunos datos como el estudio inmunológico HLA previo al trasplante, o previo a la broncofibroscopia diagnóstica en algunos casos, y además, condiciona diferencias en cuanto al tratamiento de algunos pacientes en la etapa más inicial.

A diferencia de la investigación llevada a cabo por *Hachem et al.*(22), nuestra serie basa el diagnóstico en la demostración de disfunción clínica del injerto y una anatomía patológica compatible. En cambio, dicho trabajo compara dos grupos de pacientes en función de la presencia o ausencia de ADE, y su efecto en la disfunción crónica del injerto y la supervivencia; todos los

pacientes con ADE recibieron tratamiento con inmunoglobulinas y rituximab o bien, inmunoglobulinas en monoterapia (en aquellos pacientes con infección, colonización o leucopenia), a pesar de no presentar disfunción clínica del injerto ni anatomía patológica sugestiva de RMA. Los pacientes que persistían con ADE a pesar del tratamiento, presentaban peor supervivencia y eran más susceptibles al desarrollo de DCI.

En nuestro estudio, se detectaron ADE en 7 pacientes; de estos, 4 recibieron tratamiento específico con plasmaféresis o bien plasmaféresis asociada a inmunoglobulinas y rituximab, y los tres restantes recibieron tratamiento con corticosteroides, dos de los cuales desarrollaron DCI (uno en forma de BOS y otro en forma de RAS) y el tercero, se ha recuperado tanto clínica como funcionalmente. Identificamos cinco pacientes con anatomía patológica e inmunohistoquímica compatibles con RMA y sin ADE detectables. Como ya se ha comentado anteriormente, la ausencia de ADE no descarta el diagnóstico de RMA; por este motivo, los cinco recibieron tratamiento (dos con corticosteroides, dos tratamiento específico completo y uno plasmaféresis asilada).

Si comparamos nuestro trabajo con el de *Yousem y Zeevi* (23), también encontramos algunas diferencias. El estudio mencionado se basa también en la detección de ADE e intenta encontrar diferencias anatomopatológicas; describe que los fenómenos de RCA son más frecuentes en aquellos pacientes en los que se detectan ADE. Según sus datos sólo 4 de 22 pacientes tenían un patrón compatible con capilaritis, pero destaca que este es el único hallazgo morfológico que diferencia a los pacientes con ADE

positivos; en nuestra serie la capilaritis es más frecuente, ya sea en los pacientes con ADE como en los que no se detectan ADE. La positividad de la tinción C4d no es exclusiva del grupo con ADE en ninguno de los dos estudios pero sí es más frecuente (76% vs. 24% en el estudio de Yousem y Zeevi y 57% vs. 36% en nuestra serie).

En el artículo publicado por *A.H.S. Daoud y A.D. Betensley* (25), el diagnóstico se basa en la presencia de al menos uno de los criterios diagnósticos y diferencia 3 grupos: respuesta humoral latente en pacientes que únicamente presentan ADE ( 4 de 14 pacientes), posible RMA en aquellos pacientes con disfunción clínica y anatomía patológica compatible (3 de 14), y probable RMA en los que cumplían los 3 criterios (7 de 14). La diferencia más destacable es la proporción de pacientes con ADE detectables, que representan el 50% en el estudio de Daoud y Betensley y sólo el 33% en nuestra serie; esta discrepancia podría ser atribuible al diferente punto de corte usado en los MFI para determinar la positividad de los ADE, ya que en nuestra serie valores inferiores a 3000 MFI se consideran de bajo riesgo para RMA mientras que en el otro estudio el laboratorio usaba un punto de corte de 2000 MFI para determinar la positividad de los ADE.

## **CONCLUSIONES**

El carácter retrospectivo y la pequeña muestra limita la capacidad de nuestro estudio para determinar conclusiones en relación al RMA durante el seguimiento del TP. Además, algunos pacientes fueron diagnosticados y

tratados previamente a la estandarización del diagnóstico y tratamiento en nuestro centro, por lo que puede haber heterogeneidad en los resultados.

Desde el inicio del TP, los fenómenos inmunológicos en forma de RA y el desarrollo de la DCI supone la limitación más importante para la supervivencia de estos pacientes. Hasta hace pocos años, el rechazo se creía secundario a la respuesta de linfocitos T aloreactivos contra antígenos del donante, pero en los últimos tiempos se empieza a definir un panorama mucho más complejo formado por la confluencia de varios mecanismos inmunológicos (celulares, humorales, autoinmunes), mecanismos genéticos que condicionan diferencias en la respuesta inmune innata y estímulos ambientales como las infecciones, que de manera conjunta interactúan y contribuyen al desarrollo de DCI.

En cuanto al RMA en el TP, comparte muchas características con otros TOS, pero parece claro que hay factores que pueden condicionar ciertas diferencias como son el contacto directo con el exterior, la imposibilidad de realizar un crossmatch pretrasplante y el elevado nivel de antígenos que contiene el pulmón del donante.

Los resultados de esta serie nos han llevado a protocolizar la determinación de ADE en el pretrasplante a todos los candidatos y durante el seguimiento posterior al implante, ya sea por protocolo o ante un empeoramiento clínico.

Sin duda se requieren más estudios para entender los fenómenos inmunológicos que afectan al injerto pulmonar, ya sea en forma de RA (celular o humoral), o bien en forma de DCI. En esta línea, consideramos



absolutamente necesario estandarizar el diagnóstico y el tratamiento de RMA.

Así, finalmente, podemos concluir que en nuestra experiencia el RMA parece ser una entidad grave aunque poco frecuente, con una histología que constituye un criterio mayor para su diagnóstico y un tratamiento específico que consiste en la asociación de plasmaféresis, inmunoglobulinas y rituximab

**BIBLIOGRAFÍA**

1. Hachem R. Antibody-mediated lung transplant rejection. *Curr. Respir. Care Reports*. 27 de junio de 2012;1(3):157-61.
2. Kotloff RM. Lung transplantation. Philadelphia: W.B. Saunders Co.; 2011.
3. Fisher AJ. Lung transplantation. Sheffield: European Respiratory Society; 2009.
4. Shilling RA, Wilkes DS. Immunobiology of chronic lung allograft dysfunction: new insights from the bench and beyond. *Am. J. Transplant. Off. J. Am. Soc. Transplant. Am. Soc. Transpl. Surg.* agosto de 2009;9(8):1714-8.
5. Todd JL, Palmer SM. Bronchiolitis obliterans syndrome: the final frontier for lung transplantation. *Chest*. agosto de 2011;140(2):502-8.
6. Heeger PS, Dinavahi R. Transplant Immunology for Non-Immunologist. *Mt. Sinai J. Med. J. Transl. Pers. Med.* mayo de 2012;79(3):376-87.
7. Martinu T, Chen D-F, Palmer SM. Acute Rejection and Humoral Sensitization in Lung Transplant Recipients. *Proc. Am. Thorac. Soc.* 15 de enero de 2009;6(1):54-65.
8. Emtiazjoo AM, Wilkes DS. Humoral immunity and the development of obliterative bronchiolitis after lung transplantation: is there a link? *Am. J. Respir. Cell Mol. Biol.* febrero de 2013;48(2):145-9.
9. Nath DS, Basha HI, Mohanakumar T. Antihuman leukocyte antigen antibody-induced autoimmunity: role in chronic rejection. *Curr. Opin. Organ Transplant.* febrero de 2010;15(1):16-20.
10. DeNicola MM, Weigt SS, Belperio JA, Reed EF, Ross DJ, Wallace WD. Pathologic findings in lung allografts with anti-HLA antibodies. *J. Heart Lung Transplant. Off. Publ. Int. Soc. Heart Transplant.* marzo de 2013;32(3):326-32.
11. Zeevi A, Lunz JG, Shapiro R, Randhawa P, Mazariegos G, Webber S, et al. Emerging role of donor-specific anti-human leukocyte antigen antibody determination for clinical management after solid organ transplantation. *Hum. Immunol.* agosto de 2009;70(8):645-50.
12. Glanville AR. Antibody-mediated rejection in lung transplantation: myth or reality? *J. Heart Lung Transplant. Off. Publ. Int. Soc. Heart Transplant.* abril de 2010;29(4):395-400.
13. Veith FJ, Hagstrom JW. Alveolar manifestations of rejection: an important cause of the poor results with human lung transplantation. *Ann. Surg.* marzo de 1972;175(3):336-48.
14. Magro CM, Deng A, Pope-Harman A, Waldman WJ, Bernard Collins A, Adams PW, et al. Humorally mediated posttransplantation septal capillary injury syndrome as a common form of pulmonary allograft rejection: a hypothesis. *Transplantation*. 15 de noviembre de 2002;74(9):1273-80.

15. Morrell MR, Patterson GA, Trulock EP, Hachem RR. Acute antibody-mediated rejection after lung transplantation. *J. Heart Lung Transplant. Off. Publ. Int. Soc. Heart Transplant.* enero de 2009;28(1):96-100.
16. Astor TL, Galantowicz M, Phillips A, Palafox J, Baker P. Pulmonary capillaritis as a manifestation of acute humoral allograft rejection following infant lung transplantation. *Am. J. Transplant. Off. J. Am. Soc. Transplant. Am. Soc. Transpl. Surg.* febrero de 2009;9(2):409-12.
17. Takemoto SK, Zeevi A, Feng S, Colvin RB, Jordan S, Kobashigawa J, et al. National Conference to Assess Antibody-Mediated Rejection in Solid Organ Transplantation. *Am. J. Transplant.* julio de 2004;4(7):1033-41.
18. Stewart S, Fishbein MC, Snell GI, Berry GJ, Boehler A, Burke MM, et al. Revision of the 1996 Working Formulation for the Standardization of Nomenclature in the Diagnosis of Lung Rejection. *J. Heart Lung Transplant.* diciembre de 2007;26(12):1229-42.
19. Berry G, Burke M, Andersen C, Angelini A, Bruneval P, Calbrese F, et al. Pathology of pulmonary antibody-mediated rejection: 2012 update from the Pathology Council of the ISHLT. *J. Heart Lung Transplant. Off. Publ. Int. Soc. Heart Transplant.* enero de 2013;32(1):14-21.
20. Tait BD, Süsal C, Gebel HM, Nickerson PW, Zachary AA, Claas FHJ, et al. Consensus Guidelines on the Testing and Clinical Management Issues Associated With HLA and Non-HLA Antibodies in Transplantation. *Transplant. J.* enero de 2013;95(1):19-47.
21. Martinu T, Pavlisko EN, Chen D-F, Palmer SM. Acute allograft rejection: cellular and humoral processes. *Clin. Chest Med.* junio de 2011;32(2):295-310.
22. Hachem RR, Yusef RD, Meyers BF, Aloush AA, Mohanakumar T, Patterson GA, et al. Anti-human leukocyte antigen antibodies and preemptive antibody-directed therapy after lung transplantation. *J. Heart Lung Transplant. Off. Publ. Int. Soc. Heart Transplant.* septiembre de 2010;29(9):973-80.
23. Yousem SA, Zeevi A. The histopathology of lung allograft dysfunction associated with the development of donor-specific HLA alloantibodies. *Am. J. Surg. Pathol.* julio de 2012;36(7):987-92.
24. Glanville AR. Antibody-mediated rejection in lung transplantation: turning myth into reality. *J. Heart Lung Transplant. Off. Publ. Int. Soc. Heart Transplant.* enero de 2013;32(1):12-3.
25. Daoud AHS, Betensley AD. Diagnosis and treatment of antibody mediated rejection in lung transplantation: a retrospective case series. *Transpl. Immunol.* enero de 2013;28(1):1-5.