

Transaminase Enzyme and Liver Histologic Profile of Mice Administered Extract of Pegagan (*Centella Asiatica* (L) Urban)

(Enzim Transaminase dan Profil Histologis Hepar dari Mencit Yang Diberi Ekstrak Pegagan)

Bayyinatul Muchtaromah

Jurusan Biologi
Fakultas Sains dan Teknologi
UIN Maulana Malik Ibrahim Malang



Kementrian Agama Republik Indonesia
Direktorat Jendral Pendidikan Islam
Direktorat Pendidikan Tinggi Islam

Transaminase Enzyme and Liver Histological Profile of Mice Administered Extract of Pegagan (*Centella asiatica* (L) Urban. (Enzim Transaminase dan Profil Histologis Hepar dari Mencit yang diberi Ekstrak Pegagan).

Cetakan Ke-1, Desember 2012

v+90 hlm, 21x29.7 cm

ISBN.

Pengarah

Prof. Dr. Nur Syam, MSi

Penanggung Jawab

Prof. Dr. Dede Rosyada, MA

Prof. Dr. Phil. H. Kamaruddin Amin, MA

Penulis

Dr. drh. Bayyinatul Muchtaromah, MSi

Editor

Romaidi, MSi

Desain Cover & Layout

Andi Baso Mappaturi, MT

Diterbitkan oleh

Kementerian Agama Republik Indonesia

Direktorat Jenderal Pendidikan Islam

Jl. Lapangan Banteng Barat 3-4 Jakarta Pusat

KATA PENGANTAR



Assalaamu'alaikum Wr. Wb.

Alhamdulillahirobbil'aalamiin, puji syukur penulis panjatkan ke hadirat Allah SWT, yang telah memberikan taufik serta hidayah-Nya kepada penulis, sehingga penulis dapat menyelesaikan skripsi yang berjudul "Transaminase Enzyme and Liver Histological Profile of Mice Administered Extract of Pegagan (*Centella asiatica* (L) Urban). (Enzyme transaminase dan profil histologis hepar dari mencit yang diberi ekstrak pegagan)."

Buku ini berisi tentang penelitian manfaat ekstrak pegagan sebagai bahan antifertilitas yang berasal dari alam. Untuk melihat keamanan bahan tersebut maka diamati gambar histologis hepar serta kadar enzim glutamate oxaloacetic transaminase (GOT) and glutamate pyruvate transaminase (GPT) yang terdapat pada hepar, karena profil histologist maupun kadar enzim tersebut bisa menggambarkan ada tidaknya kerusakan pada hepar.

Shalawat beriring salam semoga tetap tercurahkan kepada junjungan kita Nabi Muhammad SAW, yang selalu kita nantikan syafa'atnya hingga hari kiamat. Penulis menyadari bahwa banyak hal yang harus disempurnakan dalam penulisan buku ini, untuk itu kritik dan saran yang membangun sangat kami nantikan untuk penyempurnaan dalam edisi berikutnya. Untuk itu, iringan doa dan ucapan terima kasih yang sebesar-besarnya penulis sampaikan kepada:

1. Prof. Dr. Imam Suprayogo selaku Rektor Universitas Islam Negeri Maulana Malik Ibrahim Malang.
2. Prof. Sutiman Bambang Sumitro selaku Dekan Fakultas Sains dan Teknologi Universitas Islam Negeri Maulana Malik Ibrahim Malang.
3. Dr. Eko Budi Minarno, M. Pd selaku Ketua Jurusan Biologi Fakultas Sains Dan Teknologi Universitas Islam Negeri Maulana Malik Ibrahim Malang.
4. Ananda Hawin Umi Nadzifah, S.Si; Ari Kristanti, S.Si; Eka S.Si serta berbagai pihak yang tidak bisa penulis sebutkan satu per satu yang telah banyak membantu menyelesaikan tulisan ini.

Semoga tulisan ini bermanfaat dan menambah pengetahuan bagi para pembacanya. Amin.

Wassalamualikum, Wr.Wb.

Malang, 01 Desember 2012

DAFTAR ISI

KATA PENGANTAR.....	i
DAFTAR ISI.....	iv
DAFTAR TABEL	vi
DAFTAR GAMBAR.....	vii
BAB 1 PENDAHULUAN	1
1.1 Latar Belakang	1
1.2 Tinjauan Keislaman Tanaman Pegagan.....	6
BAB 2 PEGAGAN (<i>Centella Asiatica</i> (L) Urban)	9
2.1 Morfologi (<i>Centella asiatica</i> (L) Urban)	9
2.2 Kandungan Bahan Aktif Pegagan (<i>Centella asiatica</i> (L) Urban)	13
BAB 3 TINJAUAN TENTANG MENCIT	
(<i>Mus musculus</i>).....	18
BAB 4 MORFOLOGI DAN FISILOGI OVARIUM.....	22
4.1 Morfologi dan Anatomi Ovarium	22
4.2 Fisiologi Ovarium	26
4.3 Hormon Reproduksi Betina.....	27
BAB 5 KONTRASEPSI DAN MEKANISME	
KERJANYA	30
5.1 Kontrasepsi.....	30
5.2 Hormon Kontrasepsi	33
5.3 Metode Kontrasepsi.....	37
5.4 Efek Hormon Kontrasepsi.....	40
5.5 Efek Hormon Kontrasepsi pada Hepar.....	43
5.6 Mekanisme Aksi Bahan Aktif Pegagan.....	43
BAB 6 HEPAR	46
6.1 Histologi Hepar.....	46
6.2 Fungsi Hepar.....	49
6.3 Enzim Transaminase.....	50
BAB 7 PENGARUH EKSTRAK DAUN PEGAGAN (<i>Centella asiatica</i> (L)	
Urban) TERHADAP KADAR ENZIMTRANSAMINASE	
HEPAR.....	54
BAB 8 PENGARUH EKSTRAK DAUN PEGAGAN (<i>Centella asiatica</i> (L)	
Urban) TERHADAP PROFIL HISTOLOGIS	
HEPAR.....	64

BAB 9 PENUTUP.....	72
DAFTAR PUSTAKA.....	74
LAMPIRAN.....	79

DAFTAR TABEL**Tabel****Halaman**

- | | |
|---|----|
| 7.1 Ringkasan Anava Pengaruh Pemberian Ekstrak Daun Pegagan (<i>Centella asiatica</i> (L.) Urban) Dosis Tinggi sebagai Bahan Antifertilitas terhadap Kadar Enzim GPT Hepar Mencit (<i>Mus musculus</i>) Betina | 55 |
| 7.2 Ringkasan Anava Pengaruh Pemberian Ekstrak Daun Pegagan (<i>Centella asiatica</i> (L.) Urban) Dosis Tinggi sebagai Bahan Antifertilitas terhadap Kadar Enzim GOT Hepar Mencit (<i>Mus musculus</i>) Betina | 56 |

DAFTAR GAMBAR

2.1	Morfologi Pegagan (<i>Centella asiatica</i> (L.) Urban)	12
4.2	Histologi Ovarium	26
6.1	Hati, hepar, porta hati, porta hepatis; pita pengikat yang memfiksasi hati dan pembuluh darah disayat; tampak dorsal	47
6.2	Histologi Hepar	48
7.1	Diagram nilai rata-rata perubahan kadar enzim GPT pada hepar mencit setelah pemberian perlakuan ekstrak daun pegagan	55
7.2	Diagram nilai rata-rata perubahan kadar enzim GOT pada hepar mencit setelah pemberian perlakuan ekstrak daun pegagan	56
8.1	Hasil Foto preparat hati dengan perbesaran 400 kali	64

BAB 1

PENDAHULUAN

1.1 Latar Belakang

Kontrasepsi adalah upaya untuk mencegah terjadinya kehamilan. Upaya itu dapat bersifat sementara, dapat pula bersifat permanen (Kusmarjadi, 2008). Selain untuk mencegah terjadinya kehamilan, kontrasepsi juga untuk menghindari penularan penyakit reproduksi (Parikesit, 2010).

Metode penggunaan alat kontrasepsi oleh pasangan suami istri adalah untuk mewujudkan program nasional Keluarga Berencana yang bertujuan untuk memperbaiki kesehatan dan kesejahteraan keluarga, material dan spiritual serta mengurangi angka kelahiran untuk meningkatkan taraf hidup rakyat dan bangsa Indonesia (Zuhdi, 1997).

Dalam al Qur'an Allah SWT berfirman:

وَلْيَخْشَ الَّذِينَ لَوْ تَرَكَوْا مِنْ خَلْفِهِمْ ذُرِّيَّةً ضِعَفًا خَافُوا عَلَيْهِمْ فَلْيَتَّقُوا اللَّهَ
وَلْيَقُولُوا قَوْلًا سَدِيدًا ﴿٩﴾

Dan hendaklah takut kepada Allah orang-orang yang seandainya meninggalkan dibelakang mereka anak-anak yang lemah, yang mereka khawatir terhadap (kesejahteraan) mereka. Oleh sebab itu hendaklah mereka bertakwa kepada Allah dan hendaklah mereka mengucapkan perkataan yang benar (QS. An Nisa/4:9)

Ayat tersebut di atas memberi petunjuk supaya setiap keluarga (orang tua) memikirkan masa depan anak cucunya, jangan sampai menjadi generasi yang lemah fisik dan mentalnya. Lemah fisik bisa karena kurang pangan (gizi) dan karena perawatan kesehatan tidak sempurna. Lemah mental bisa karena kurang pendidikan

agama. Jadi keperluan anak dalam bidang materil dan spiritual harus seimbang, supaya masyarakat yang ditinggalkan oleh orang tua, sejahtera dan makmur serta mendapat ridho Allah SWT (Hasan, 1996).

Oleh karena itu pemerintah menjadikan program Keluarga Berencana sebagai upaya untuk meningkatkan taraf hidup rakyat dan bangsa Indonesia serta mewujudkan pembangunan nasional.

Namun sampai saat ini belum ada cara kontrasepsi yang sepenuhnya ideal. Ciri-ciri suatu kontrasepsi yang ideal meliputi daya guna, aman, murah, mudah didapat, reversibel dan efek sampingnya minimal. Kontrasepsi yang ideal dan memenuhi syarat di atas belum ada, yang ada saat ini adalah kontrasepsi yang memenuhi sebagian syarat atau hampir memenuhi syarat (Kusmarjadi, 2008).

Menurut Soewolo (2005) syarat-syarat yang harus dipenuhi oleh suatu kontrasepsi yang baik adalah tidak berbahaya, dapat diandalkan, sederhana (sedapat-dapatnya dapat dipasang sendiri), murah, diterima banyak orang, dan dapat terus dipakai.

Salah satu metode kontrasepsi adalah kontrasepsi hormonal. Metode kontrasepsi tersebut banyak mempunyai efek samping, di antaranya adalah obesitas, jerawat, sakit kepala, keputihan, dan diare. Efek samping tersebut karena adanya penggunaan senyawa hormonal apalagi hormon yang digunakan dalam metode kontrasepsi hormonal adalah steroid sintetik yang antara lain 17-alfa-asetoksi-progesteron.

Menurut beberapa penelitian pada hewan coba, bila preparat ini digunakan dalam jangka waktu yang lama maka akan menyebabkan tumor pada payudara (Hendri, 2007).

Kontrasepsi hormonal dari bahan sintetis dapat pula menimbulkan efek samping dari yang ringan sampai yang berat antara lain mual, mastalgia, pendarahan antar haid, edema, hipertensi berat, kanker dan lain-lain. Dengan demikian kondisi dan kesehatan pemakai kontrasepsi oral dari bahan sintetis perlu diperhatikan, antara lain tidak boleh diberikan pada penderita tromboemboli, hipertensi berat, gangguan fungsi hati, varises, payah jantung dan lain-lain (Sa'roni, 2001).

Menurut Katzung (2002) hormon-hormon kontrasepsi juga mempunyai efek yang besar pada fungsi hati. Sebagian dari efek ini cukup merusak. Efek pada protein serum berasal dari efek estrogen pada sintesis berbagai globulin- α_2 dan fibrinogen. Haptoglobin-haptoglobin serum yang juga berasal dari hati lebih ditekan daripada dinaikkan oleh estrogen. Efeknya pada metabolisme karbohidrat dan lipid mungkin dipengaruhi oleh perubahan-perubahan dalam metabolisme hati.

Menurut Suherman (1977) efek samping yang tergolong tidak ringan antara lain adalah gangguan pada hepar seperti *Cholestatic jaundice*. Penyakit ini dapat terjadi pada penggunaan pil kontrasepsi dalam jangka lama atau pada mereka yang pernah mengalami ikterus waktu hamil. Gangguan fungsi ekskresi hepar ini terutama berupa peningkatan kadar enzim transaminase, yang diduga disebabkan oleh estrogen.

Pusat Informasi Penyakit Infeksi (2010) mengatakan bahwa kolestasis merupakan keadaan akibat kegagalan produksi dan atau pengeluaran empedu. Pada penderita kolestasis dapat terjadi kegagalan penyerapan lemak dan vitamin A,D,E,K oleh usus, serta penumpukan asam empedu, bilirubin dan kolesterol di hati.

Adanya kelebihan bilirubin dalam sirkulasi darah dan penumpukan pigmen empedu pada kulit, membran mukosa dan bola mata disebut jaundice. Pada keadaan

ini kulit penderita terlihat kuning, warna urin menjadi lebih gelap, sedangkan faeces lebih terang.

Kerusakan hepar dapat diakibatkan salah satunya adalah dengan masuknya obat atau zat kimia ke dalam tubuh. Kerusakan ini jarang terdeteksi dini. Gejala yang muncul minimal, seperti gangguan pencernaan dan kelelahan. Jauh sebelum kerusakan sebenarnya diketahui, kemungkinan banyak sel hepar sudah rusak, terjadinya akumulasi lemak dan jaringan parut, juga turunnya produksi enzim-enzim hepar dan empedu. Kerusakan hati dapat dideteksi dengan cara mengukur kadar enzim transaminase dalam hati.

Seperti yang diungkapkan oleh Syifaiyah, (2008) bahwa adanya kerusakan sel-sel parenkim hati atau permeabilitas membran akan mengakibatkan enzim GOT (*Glutamate Oksaloasetat Transaminase*) dan GPT (*Glutamat Piruvat Transaminase*), arginase, laktat dehidrogenase dan gamma glutamil transaminase bebas keluar sel, sehingga enzim masuk ke pembuluh darah melebihi keadaan normal dan kadarnya dalam darah meningkat.

Kedua enzim tersebut akan meningkat terlebih dulu dan peningkatannya lebih drastis bila dibandingkan dengan enzim-enzim lainnya. Oleh karena itu perlu dicari kontrasepsi dari bahan tumbuh-tumbuhan untuk memberikan pelayanan alternatif bagi mereka yang tidak cocok menggunakan kontrasepsi dari bahan sintetik, dan untuk menghindarkan efek samping yang tidak diinginkan.

Salah satu tumbuhan yang diduga berpotensi sebagai bahan antifertilitas adalah pegagan (*Centella asiatica* (L.) Urban). Berdasarkan penelitian sebelumnya yang dilakukan oleh Fitriyah (2009) dari segi fertilitas pegagan efektif menaikkan jumlah folikel primer, sekunder dan tertier yaitu pada dosis 75 mg/Kg BB, namun pada

dosis 100mg/Kg BB dan 125 mg/Kg BB cenderung menurunkan jumlah folikel primer, sekunder, dan de Graff.

Peningkatan jumlah folikel pada dosis tersebut dikarenakan hadirnya zat aktif di dalam ekstrak pegagan terutama asiatikosida dan madekassosida yang memiliki peran penting dalam mempercepat sintesis kolagen. Kehadiran kolagen sangat penting untuk pembentukan sel-sel jaringan pengikat di dalam korteks ovarium yang menjadi tempat berkembangnya folikel.

Arpia *et al.* (2007) menyatakan bahwa bahan aktif yang terkandung dalam *Centella asiatica* (L.) Urban mampu bekerja baik untuk meningkatkan tingkat granulasi jaringan, protein dan total kolagen. Bahan aktif *Centella* juga berpotensi untuk mempengaruhi jaringan-jaringan konektif pada pembuluh darah.

Bahan aktif *Centella*, terutama dari golongan triterpenoid juga penting untuk memelihara kualitas sel-sel granulosa, yang selanjutnya sel-sel granulosa ini sangat dibutuhkan untuk menjaga kualitas sel telur. Sebagaimana yang dinyatakan oleh Suheimi (2007) bahwa hal tersebut dikarenakan di dalam sel-sel granulosa terdapat reseptor-reseptor hormon FSH dan LH yang dibutuhkan untuk perkembangan folikel.

Berdasarkan penelitian yang dilakukan oleh Fitriyah (2009) tersebut dijelaskan bahwa pada dosis 100 mg/Kg BB dan 125 mg/Kg BB cenderung menurunkan jumlah folikel primer, sekunder, tertier dan de Graff. Penurunan jumlah folikel tersebut, diduga karena adanya peranan zat aktif terhadap metabolisme hormonal, terutama terkait dengan metabolisme dan sintesis hormon reproduksi. Keberadaan zat aktif pada kadar yang cukup diduga mampu menyebabkan *feedback negative* pada pelepasan hormon-hormon gonadotropin.

Menurut Robinson (1995), triterpenoid adalah turunan lipid yang merupakan senyawa yang dianggap berperan sebagai senyawa-antara dalam biosintesis steroid, senyawa ini harus dibuat sekurang-kurangnya dalam jumlah kecil oleh semua makhluk yang mensintesis steroid. Dalam jumlah besar zat aktif triterpenoid yang merupakan turunan lipid diduga mampu menyebabkan penghambatan pelepasan LH dan FSH.

Pada dosis tinggi, zat aktif triterpenoid diduga mampu memacu terbentuknya estrogen, sehingga kadar estrogen yang tinggi dalam darah akan mempengaruhi hipotalamus untuk mengurangi pelepasan LH dan FSH. Dengan demikian, folikel tertier tidak memiliki LH dan FSH yang cukup untuk melanjutkan perkembangan sampai tahap folikel de Graff.

1.2. Tinjauan Keislaman Tanaman Pegagan

Pegagan juga telah terbukti berkhasiat sebagai obat dan digunakan secara luas di beberapa Negara. Di Australia telah dibuat obat dengan nama Gotu Kola yang bermanfaat sebagai anti pikun dan anti stres. Di Asia Tenggara pegagan telah banyak dimanfaatkan sebagai obat untuk penyembuhan luka, radang, reumatik, asma, wasir, tuberkulosis, lepra, disentri, demam dan penambah selera makan. Di India dan Sri langka, pegagan dimanfaatkan sebagai obat untuk memperlancar sirkulasi darah, bahkan dianggap lebih bermanfaat dibandingkan dengan ginko biloba atau ginseng. Pegagan juga digunakan untuk mengobati sakit kulit, syphilis, rematik, epilepsi dan pengobatan lepra (Besung, 2009).

Allah SWT berfirman:

قُلْ أَنْظُرُوا مَاذَا فِي السَّمَوَاتِ وَالْأَرْضِ وَمَا تُغْنِي الْآيَاتُ وَالنُّذُرُ عَنْ قَوْمٍ لَا يُؤْمِنُونَ ﴿١٠١﴾

Artinya: *Katakanlah: "Perhatikanlah apa yang ada di langit dan di bumi, tidaklah bermanfaat tanda kekuasaan Allah dan Rasul-rasul yang memberi peringatan bagi orang-orang yang tidak beriman". (Q.S. Yunus/10: 101).*

Berdasarkan ayat tersebut dapat diketahui bahwa segala sesuatu yang diciptakan Allah, baik yang ada di langit ataupun di bumi, hewan ataupun tumbuhan, merupakan tanda kekuasaan Allah yang tidak diciptakan dalam keadaan sia-sia dan dapat diambil manfaatnya bagi manusia yang beriman kepada-Nya.

Allah SWT telah memerintahkan manusia untuk memikirkan alam semesta dan mengambil berbagai hukum serta manfaat darinya, diantaranya adalah manfaat dari tumbuh-tumbuhan yang ada di bumi ini. Allah SWT berfirman dalam Q.S. Asy-syu'araa'(26): 7 yang berbunyi:

قَالَ رَبُّكُمْ وَرَبُّ آبَائِكُمُ الْأَوَّلِينَ ﴿٢٦﴾

Artinya: *Dan Apakah mereka tidak memperhatikan bumi, berapakah banyaknya Kami tumbuhkan di bumi itu berbagai macam tumbuh-tumbuhan yang baik? (Q.S. Asy-syu'araa'26: 7).*

Ayat di atas menjelaskan bahwa Allah menumbuhkan tumbuh-tumbuhan yang menghidupkan dan bermanfaat bagi manusia yang beriman kepada-Nya. Berdasarkan ilmu Biologi, tumbuh-tumbuhan yang menghidupkan disebabkan karena banyak mengandung klorofil. Klorofil banyak ditemukan pada tumbuh-tumbuhan terutama di bagian daun. Begitu pula pada daun tumbuhan pegagan, banyak sekali

mengandung klorofil serta mengandung sejumlah bahan aktif golongan triterpenoid saponin.

Berdasarkan pemaparan latar belakang di atas, maka sangat penting diadakan penelitian tentang pengaruh pemberian ekstrak daun pegagan (*Centella asiatica* (L.) Urban) dosis tinggi sebagai bahan antifertilitas terhadap kadar enzim GPT-GOT dan gambaran histologis hepar mencit (*Mus musculus*) betina, mengingat hati (hepar) merupakan kelenjar terbesar di dalam tubuh.

Akibat keterbukaannya mengabsorpsi semua zat, yakni fungsi detoksifikasi serta metabolik lainnya, hati menduduki urutan pertama mendapat pengaruh toksik dari senyawa-senyawa asing. Oleh karena itu perlu dilakukan penelitian untuk mengetahui keefektifan pegagan dalam dosis tinggi sebagai bahan kontrasepsi alami tanpa adanya efek samping terhadap organ tubuh seperti hati.

BAB 2

PEGAGAN (*Centella asiatica* (L.) Urban)

2.1. Morfologi Pegagan

Nabi Muhammad SAW bersabda, “Al-Qur’an adalah obat terbaik,” (HR. Ibnu Majah) (Farooqi, 2005). Allah SWT juga telah memerintahkan hamba-Nya untuk menjadikan al-Qur’an dan Sunnah sebagai sumber pertama ilmu pengetahuan.

Hal ini dikarenakan keduanya adalah langsung dari sisi Allah SWT dan dalam pengawasan-Nya, sehingga terjaga dari kesalahan, dan terbebas dari segala *vested interest* apapun, karena ia diturunkan dari Yang Maha Berilmu dan Yang Maha Adil. Sehingga tentang kewajiban mengambil ilmu dari keduanya, disampaikan Allah SWT melalui berbagai perintah untuk memikirkan ayat-ayat-Nya. Sebagaimana yang telah difirmankan-Nya dalam Q.S. Yusuf (12): 1-3 yang berbunyi:

الرَّ تِلْكَ ءَايَاتِ الْكِتَابِ الْمُبِينِ ﴿١﴾ إِنَّا أَنْزَلْنَاهُ قُرْءَانًا عَرَبِيًّا لَعَلَّكُمْ تَعْقِلُونَ ﴿٢﴾ نَحْنُ نَقُصُّ عَلَيْكَ أَحْسَنَ الْقَصَصِ بِمَا أَوْحَيْنَا إِلَيْكَ هَذَا الْقُرْءَانَ وَإِنْ كُنْتَ مِنْ قَبْلِهِ لَمَنِ الْغَافِلِينَ ﴿٣﴾

Artinya: *Alif, laam, raa. ini adalah ayat-ayat kitab (Al Quran) yang nyata (dari Allah). Sesungguhnya Kami menurunkannya berupa Al Quran dengan berbahasa Arab, agar kamu memahaminya. Kami menceritakan kepadamu kisah yang paling baik dengan mewahyukan Al Quran ini kepadamu, dan Sesungguhnya kamu sebelum (kami mewahyukan) nya adalah Termasuk orang-orang yang belum mengetahui. (Q.S. Yusuf (12): 1-3).*

Allah SWT juga telah memerintahkan hamba-Nya untuk menjadikan Nabi SAW sebagai pemimpin dalam segala hal melalui Sunnahnya sebagai sumber pertama ilmu pengetahuan setelah al-Qur’an. Sebagaimana yang telah difirmankan-Nya dalam Q.S. Al Ahzab (33): 21 yang berbunyi:

لَقَدْ كَانَ لَكُمْ فِي رَسُولِ اللَّهِ أُسْوَةٌ حَسَنَةٌ لِّمَن كَانَ يَرْجُوا اللَّهَ وَالْيَوْمَ الْآخِرَ
وَذَكَرَ اللَّهَ كَثِيرًا ﴿٢١﴾

Artinya: *Sesungguhnya telah ada pada (diri) Rasulullah itu suri teladan yang baik bagimu (yaitu) bagi orang yang mengharap (rahmat) Allah dan (kedatangan) hari kiamat dan Dia banyak menyebut Allah. (Q.S. Al Ahzab (33): 21).*

Allah SWT telah memerintahkan manusia untuk memikirkan alam semesta dan mengambil berbagai hukum serta manfaat darinya, diantaranya adalah manfaat dari tumbuh-tumbuhan yang ada di bumi ini. Allah SWT berfirman dalam Q.S. Asy-syu'araa'(26): 7 dan Q.S. Al Imran (3): 190-191 yang berbunyi:

أَوَلَمْ يَرَوْا إِلَى الْأَرْضِ كَيْفَ أَنْبَتْنَا فِيهَا مِنْ كُلِّ زَوْجٍ كَرِيمٍ ﴿٧﴾

Artinya: *Dan Apakah mereka tidak memperhatikan bumi, berapakah banyaknya Kami tumbuhkan di bumi itu berbagai macam tumbuh-tumbuhan yang baik?. (Q.S. Asy-syu'araa'(26): 7).*

إِنَّ فِي خَلْقِ السَّمَوَاتِ وَالْأَرْضِ وَأُخْتِلَافِ اللَّيْلِ وَالنَّهَارِ لَآيَاتٍ لِأُولِي الْأَلْبَابِ
﴿١٩٠﴾ الَّذِينَ يَذْكُرُونَ اللَّهَ قِيَمًا وَقُعُودًا وَعَلَىٰ جُنُوبِهِمْ وَيَتَفَكَّرُونَ فِي خَلْقِ
السَّمَوَاتِ وَالْأَرْضِ رَبَّنَا مَا خَلَقْتَ هَذَا بَطِيلًا سُبْحَانَكَ فَقِنَا عَذَابَ النَّارِ

﴿١٩١﴾

Artinya: *Sesungguhnya dalam penciptaan langit dan bumi, dan silih bergantinya malam dan siang terdapat tanda-tanda bagi orang-orang yang berakal. (yaitu) orang-orang yang mengingat Allah sambil berdiri atau duduk atau dalam keadaan berbaring dan mereka memikirkan tentang penciptaan langit dan bumi (seraya berkata): "Ya Tuhan Kami, Tiadalah Engkau menciptakan ini dengan sia-sia, Maha suci Engkau, Maka peliharalah Kami dari siksa neraka. (Q.S. Al Imran (3): 190-191).*

Berdasarkan ayat-ayat Al Qur'an di atas, dijelaskan bahwa banyak sekali tumbuhan bermanfaat yang diciptakan oleh Allah SWT, salah satu tumbuhan yang bermanfaat adalah pegagan. Pegagan (*Centella asiatica* (L.) Urban) merupakan tanaman liar yang banyak tumbuh di perkebunan, ladang, tepi jalan, pematang sawah ataupun di ladang yang agak basah (Besung, 2009).

Tumbuhan ini hidup menjalar, mempunyai sulur berakar, daunnya seperti ginjal, melekat pada tangkai yang panjang dan bergerombol menjadi satu putaran batang, tangkai daun agak melebar di bagian bawah kadang-kadang berwarna kemerah-merahan, dan daunnya bisa dimakan sebagai obat (Kashiko, 2004).

Pegagan tumbuh merayap menutupi tanah, tidak berbatang, tinggi tanaman antara 10-50 cm, memiliki daun satu helaian yang tersusun dalam roset akar dan terdiri dari 2-10 helai daun. Daun berwarna hijau berbentuk seperti kipas, buah pinggang atau ginjal, permukaan dan punggungnya licin, tepinya agak melengkung ke atas, bergerigi, dan kadang-kadang berambut, tulangnya berpusat di pangkal dan tersebar ke ujung serta berdiameter 1-7 cm. Tangkai daun berbentuk seperti pelepah agak panjang berukuran 5-15 cm tergantung dari kesuburan tempat tumbuhnya. Sepanjang tangkai daun beralur dan dipangkalnya terdapat daun sisik yang sangat pendek, licin, tidak berbulu, berpadu dengan pangkal tangkai daun (Winarto dan Surbakti, 2003).

Tangkai bunga pegagan sangat pendek, keluar dari ketiak daun, tersusun dalam karangan seperti payung, berwarna putih sampai merah muda atau agak kemerah-merahan. Jumlah tangkai bunga antara 1-5. Bentuk bunga bundar lonjong, cekung, dan runcing ke ujung dengan ukuran sangat kecil. Kelopak bunga tidak

bercuping serta tajuk bunga berbentuk bulat telur dan meruncing ke bagian ujung (Winarto dan Surbakti, 2003).

Buah pegagan berukuran kecil, panjang 2-2,5 mm, lebar 7 mm, berbentuk lonjong atau pipih, menggantung, baunya wangi, rasanya pahit, berdinding agak tebal, kulitnya keras, berlekuk dua, berusuk jelas, dan berwarna kuning. Sementara itu, akarnya rimpang dengan banyak stolon (akar membentuk rumpun), berkelompok dan lama-kelamaan meluas hingga menutupi tanah, merayap, dan berbuku-buku (Winarto dan Surbakti, 2003).

Akar keluar dari buku-buku tersebut dan tumbuh menjurus ke bawah atau masuk ke dalam tanah. Akar berwarna agak kemerah-merahan. Perkembangbiakan pegagan bisa dari stolon dan bisa pula dengan biji (Winarto dan Surbakti, 2003).

Pegagan merupakan tumbuhan tropis yang tumbuh di dataran rendah sampai ketinggian 2500 dpl (di atas permukaan laut). Mempunyai rizoma pendek sebagai batang dan geragih-geragih panjang menjalar, daun berupa ginjal atau kaki kuda, pinggiran berombak bergerigi. Bunga berbentuk payung berwarna kemerahan, bulat kuning coklat (Hardi, 2010).



Gambar 2.1. Morfologi pegagan (*Centella asiatica* (L.) Urban) (Hardi, 2010).

Klasifikasi Pegagan (*Centella asiatica* (L.) Urban)

Menurut Besung (2009) klasifikasi ilmiah pegagan adalah sebagai berikut:

Kerajaan Tanaman

Divisi Spermatophyta

Kelas Dicotyledone

Orda Umbellales

Famili Umbelliferae (Apiaceae)

Genus *Centella*

Spesies *Centella asiatica*

2.2. Kandungan Bahan Aktif Pegagan (*Centella asiatica* (L.) Urban)

Berbagai tumbuhan dapat dimanfaatkan sebagai obat tradisional karena didalamnya mengandung sejumlah zat aktif yang mampu bekerja untuk memperbaiki kondisi tubuh yang sakit. Peran tumbuhan untuk pengobatan memang tidak dijelaskan secara detail dalam al-Quran. Salah satu ayat al-Quran yang mengarah pada kandungan tumbuhan yang bermanfaat, sebagaimana yang difirmankan Allah dalam Q.S Al-An'am(6): 99 yang berbunyi:

وَهُوَ الَّذِي أَنْزَلَ مِنَ السَّمَاءِ مَاءً فَأَخْرَجْنَا بِهِ نَبَاتَ كُلِّ شَيْءٍ فَأَخْرَجْنَا مِنْهُ خَضِرًا نُخْرِجُ مِنْهُ حَبًّا مُتَرَاكِبًا وَمِنَ النَّخْلِ مِنَ طَلْعِهَا قِنْوَانٌ دَانِيَةٌ وَجَنَّاتٍ مِّنْ أَعْنَابٍ وَالزَّيْتُونَ وَالرُّمَّانَ مُشْتَبِهًا وَغَيْرَ مُتَشَبِهٍ ۗ انظُرُوا إِلَى ثَمَرِهِ إِذَا أَثْمَرَ وَيَنْعِهِ ۗ إِنَّ فِي ذَٰلِكُمْ لَآيَاتٍ لِّقَوْمٍ يُؤْمِنُونَ ﴿٩٩﴾

Artinya: Dan Dialah yang menurunkan air hujan dari langit, lalu Kami tumbuhkan dengan air itu segala macam tumbuh-tumbuhan Maka Kami keluarkan dari tumbuh-tumbuhan

itu tanaman yang menghijau. Kami keluarkan dari tanaman yang menghijau itu butir yang banyak; dan dari mayang korma mengurai tangkai-tangkai yang menjulai, dan kebun-kebun anggur, dan (kami keluarkan pula) zaitun dan delima yang serupa dan yang tidak serupa. perbatikanlah buahnya di waktu pohonnya berbuah dan (perhatikan pulalah) kematangannya. Sesungguhnya pada yang demikian itu ada tanda-tanda (kekuasaan Allah) bagi orang-orang yang beriman. (Q.S Al-An'am (6): 99).

Ayat di atas menjelaskan bahwa Allah menumbuhkan tumbuh-tumbuhan yang menghijau dan bermanfaat bagi manusia yang beriman kepada-Nya. Berdasarkan ilmu Biologi, tumbuh-tumbuhan yang menghijau disebabkan karena banyak mengandung klorofil. Klorofil banyak ditemukan pada tumbuh-tumbuhan terutama di bagian daun. Begitu pula pada daun pegagan (*Centella asiatica* (L.) Urban), banyak sekali mengandung klorofil serta mengandung sejumlah bahan aktif golongan triterpenoid saponin.

Tumbuhan mendapatkan makanan dari unsur-unsur esensial yang terdapat di udara bebas dan yang terkandung di dalam tanah, menyerap oksigen dan karbondioksida. Dari tanah akar menyerap beberapa zat garam mineral yang ada di dalam air. Kemudian seluruh sel-sel tumbuhan melakukan proses yang sempurna dan seimbang pada proses penyerapan dan metabolisme.

Namun, inti dari proses penyerapan makanan adalah fotosintesa sinar matahari. Kerja itu tidak akan dapat dilakukan tanpa adanya bagian hijau pada tumbuhan, sama saja apakah itu merupakan daun, batang atau cabangnya. Walau demikian, yang terjadi pada selain dedaunan dapat diabaikan karena biasanya jumlah daunlah yang paling banyak dan paling luas permukaannya yang menghadap ke

matahari. Dapat dikatakan bahwa kehidupan tumbuhan dan kehidupan hewan saling berkaitan satu sama lain, saling menyesuaikan diri dengan proses fotosintesa sinar matahari pada dedaunan hijau (Mahran dan Mubasyir, 2006).

Pegagan memiliki kandungan utama yaitu triterpenoid saponin termasuk *asiaticoside*, *thancuniside*, *isothancuniside*, *madecassoside*, *brahmoside*, *brahmic acid*, *brahminoside*, *madasiatic acid*, *meso-inositol*, *centelloside*, *carotenoids*, *hydrocotylin*, *vellarine*, tanin serta garam mineral seperti kalium, natrium, magnesium, kalsium dan besi (Besung, 2009).

Pegagan mengandung berbagai bahan aktif dan yang terpenting adalah triterpenoid saponin, termasuk *asiaticoside*, *centelloside*, *madecassoside*, dan asam asiatic. Komponen yang lain adalah minyak volatil, flavonoid, tanin, fitosterol, asam amino, dan karbohidrat (Besung, 2009).

Pegagan (*Centella asiatica* [L.] Urban) memiliki kandungan triterpenoid saponin (*asiaticoside*) yang dapat merevitalisasi pembuluh darah sehingga peredaran darah ke otak menjadi lancar. Pegagan dapat dipakai sebagai perangsang saraf memori sehingga dipakai sebagai pengganti ginkgo biloba (Febrianika, 2008).

Centella asiatica (L.) Urban mengandung berbagai bahan aktif dan yang terpenting adalah *triterpenoid saponin*. *Triterpenoid saponin* meliputi *asiaticoside*, *centelloside*, *madecassoside*, dan asam asiatic. Komponen yang lain adalah minyak volatil, flavonoid, tanin, fitosterol, asam amino, dan karbohidrat (Besung, 2009). Kandungan *triterpenoid saponin* pada pegagan berfungsi untuk meningkatkan aktivasi makrofag (Besung, 2009).

BAB 3

TINJAUAN TENTANG MENCIT (*Mus musculus*)

Selain tumbuh-tumbuhan yang berada di muka bumi ini Allah SWT juga menciptakan hewan-hewan di dalamnya. Hewan-hewan tersebut tidak sama satu sama lain, mereka memiliki perbedaan baik dari segi habitat, makanan dan tingkah laku hewan yang meliputi pola makan, pola dia hidup serta bagaimana hewan tersebut melahirkan seperti halnya yang telah disebutkan dalam Q.S An-Nuur /24 ayat 45:

وَاللَّهُ خَلَقَ كُلَّ دَابَّةٍ مِّن مَّاءٍ فَمِنْهُمْ مَّن يَمْشِي عَلَى بَطْنِهِ ۚ وَمِنْهُمْ مَّن يَمْشِي عَلَى رِجْلَيْنِ ۚ وَمِنْهُمْ مَّن يَمْشِي عَلَى أَرْبَعٍ ۚ إِنَّ اللَّهَ عَلِيمٌ خَبِيرٌ ﴿٤٥﴾

Dan Allah Telah menciptakan semua jenis hewan dari air, Maka sebagian dari hewan itu ada yang berjalan di atas perutnya dan sebagian berjalan dengan dua kaki sedang sebagian (yang lain) berjalan dengan empat kaki. Allah menciptakan apa yang dikehendaki-Nya, Sesungguhnya Allah Maha Kuasa atas segala sesuatu (Q.S An-Nuur/24:45)

Gambaran dari al-Qur'an dikatakan bahwa Allah telah menyebarkan dabbah di semua langit dan bumi yang telah diciptakan-Nya. Pengertian dari istilah Dabbah di atas, yaitu makhluk hidup yang punya cara berjalan berbeda-beda, ada yang merayap seperti hewan melata ada yang berjalan dengan dua kaki sebagaimana halnya dengan manusia dan ada juga yang berjalan dengan empat kaki seperti kuda, anjing, kucing dst.

Mencit yang digunakan sebagai bahan penelitian ini menurut ayat di atas adalah hewan *yamsyi 'ala arba'* atau hewan yang berjalan dengan empat kaki seperti halnya anjing dan kuda. Menurut (Putra, 2009) mencit liar atau mencit rumah adalah hewan semarga dengan mencit laboratorium. Semua galur mencit laboratorium yang ada pada waktu ini merupakan turunan dari mencit liar sesudah melalui peternakan selektif. Bulu mencit liar berwarna keabu-abuan dan warna perut sedikit lebih pucat, mata hitam dan kulit berpigmen. Mencit liar dewasa dapat mencapai 30-40 gram pada umur 6 bulan/lebih. Mencit laboratorium mempunyai berat badan kira-kira sama dengan mencit liar, tetapi setelah ditenakkan secara selektif selama delapan puluh tahun yang lalu, sekarang ada berbagai warna bulu dan timbul banyak galur dengan berat badan berbeda-beda.

Menurut (Putra, 2009) data biologis mencit (*Mus musculus*) adalah sebagai berikut:

1. Lama Hidup : 1-2 tahun, bisa sampai 3 tahun
2. Lama Bunting : 19-21 hari
3. Umur Disapih : 21 hari
4. Umur Dewasa : 35 hari
5. Siklus Kelamin : poliestrus
6. Siklus Estrus : 4-5 hari
7. Lama Estrus : 12-24 jam
8. Berat Dewasa : 20-40 gram jantan; 18-35 gram betina
9. Berat Lahir : 0,5-1,0 gram
10. Jumlah anak : rata-rata 6, bisa 15

11. Suhu (rektal) : 35-39°C(rata-rata 37,4° C)
12. Perkawinan Kelompok : 4 betina dengan 1 jantan
13. Aktivitas : Nocturnal (malam)
14. Gigi : 1003

Menurut (Putra, 2009) hewan coba ini (mencit) sering digunakan dalam melakukan penelitian lingkungan hidup. Seperti untuk mengetahui dampak dari zat-zat beracun seperti CCl_4 dan zat-zat yang bersifat karsinogenik. Karakteristik dan keutamaan dari mencit ini adalah:

1. Pembauannya sangat peka yang memiliki fungsi untuk mendeteksi pakan, deteksi predator dan deteksi signal (feromon).
2. Penglihatan jelek karena sel conus sedikit sehingga tidak dapat melihat warna
3. Sistem sosial: soliter atau berkelompok
4. Tingkah laku
 - Jantan dewasa + jantan dewasa akan berkelahi
 - Betina dewasa + jantan dewasa damai
 - Betina dewasa + betina dewasa damai

BAB 4

MORFOLOFI DAN FISILOGI OVARIUM

4.1 Morfologi dan Anatomi Ovarium

Secara anatomi alat kelamin betina dapat dibagi menjadi 3 bagian besar yaitu: gonad atau ovarium yang merupakan alat kelamin utama yang berfungsi menghasilkan telur, saluran-saluran reproduksi betina terbagi menjadi: oviduct atau tuba falopii, uterus yang terbagi lagi atas kornua uteri dan korpus uteri, servik dan vagina, alat kelamin bagian luar yang terdiri atas klistoris dan vulva. Pada mamalia ovarium terdapat sepasang dan tempatnya di dekat ginjal dimana gonad berasal (Partodihrdjo, 1992).

Jaringan dasar ovarium yang disebut dengan *stroma* mengandung serat jaringan ikat, otot polos, dan pembuluh darah yang bergelung-gelung banyak. Dalam *stroma cortex* banyak sekali folikel, folikel itu terdiri dari oosit dan sel-sel folikel (Yatim, 1994).

Ovarium terdiri dari dua bagian yaitu medulla dan korteks (Susilawati, 1992), korteks adalah bagian kulit ovarium terletak di bagian germinal. Terdiri dari jaringan ikat interstitial yang disebut *stroma*. *Stroma* korteks terdiri dari jalinan serat retikulosa dan sel bentuk gelendong mirip otot polos. Pada *stroma* korteks banyak terdapat folikel ketika folikel atresia (Yatim, 1994).

Bagian korteks ovarium terbagi atas epitel kecambah, folikel dari berbagai ukuran dan tingkat berbagai pertumbuhan, korpus luteum, dan tenunan jaringan pengikat (Hardjopranto, 1995). Sebuah folikel terdiri dari satu oosit yang dikelilingi oleh satu lapis atau lebih sel folikuler, yaitu sel-sel granulosa (Junguiera, *et al*, 1992).

Medula adalah bagian sum-sum ovarium, *stroma* medula terdiri dari sel fibroblast, serat elastik, dan otot polos. Medula terdiri dari jaringan fibroelastis longgar yang mengandung pembuluh darah besar, pembuluh limfa dan saraf (Yatim, 1996).

Ovarium diselaputi oleh selapis sel-sel yang berasal dari lapisan peritonium, yang kemudian berubah menjadi bentuk kubus disebut *epitel germinal* (Yatim,1994) ovarium berfungsi sebagai kelenjar eksokrin dan endokrin. Sebagai kelenjar eksokrin berfungsi menghasilkan telur dan sebagai kelenjar endokrin berfungsi menghasilkan hormon steroid yaitu estrogen, progesteron, relaxin dan Inhibidin (Susilawati, 1992).

Histologi Ovarium

1.Folikel Primordial

Folikel primordial paling banyak sebelum lahir. Masing-masing terdiri dari satu oosit primer yang hanya terbungkus oleh satu lapis sel folikuler yang pipih. Oosit pada folikel primordial berbentuk sel yang bulat berdiameter sekitar 25 μm . Sel folikuler satu sama lain terhubung oleh desmosom. Basal lamina mendasari sel-sel folikuler dan menandai batas antara folikel yang avaskuler dengan stroma yang mengelilingi (Junguiera *et al.*,1992).

2. Folikel Berkembang

Folikel berkembang kebanyakan terdiri atas sel-sel folikuler, oosit primer dan stroma yang mengelilingi folikel. Oosit tumbuh paling cepat selama fase awal perkembangan folikel, hingga sel oosit mencapai diameter maksimum sekitar 125-150 μm . Sel-sel folikular membentuk satu lapis sel-sel berbentuk kuboid. Sel-sel folikular berproliferasi secara mitosis membentuk epitel folikular berlapis atau membran granulosa. Selapis tebal zona pellusida mengelilingi oosit yang tersusun paling sedikit 3 glikoprotein yang berbeda. Dan diduga bahwa oosit dan sel-sel folikular (sel-sel granulosa) memberikan kontribusi pada sintesis zona pellusida. Filopodia dari sel-sel folikular dan mikrovili dari oosit menembus zona pellusida dan berhubungan satu sama lain dengan *gap junctions* (Junguiera *et al.*,1992).

Ketika modifikasi diatas terbentuk, stroma secara cepat mengelilingi folikel, berdiferensiasi membentuk *theca folikuli*. Lapisan ini kemudian berdiferensiasi menjadi *theca interna* dan *theca externa*. Sel-sel theca interna berbentuk kuboid setelah berdiferensiasi secara lengkap, yang mempunyai karakteristik ultrastruktur sebagai sel penghasil steroid (Junguiera *et al.*,1992).

Theca externa terutama terdiri atas jaringan ikat. Pembuluh darah kecil menembus theca externa dan membentuk banyak pleksus kapiler di sekitar sel-sel sekretoris dari theca interna. Batas antara kedua theca tidaklah jelas, begitu juga batas antara theca externa dan stroma ovarium. Sedangkan batas antara theca interna dan membran granulosa dapat diidentifikasi secara baik selama kedua sel berdiferensiasi secara morfologis dan diantara keduanya terdapat basal lamina yang tebal (Junguiera *et al.*,1992).

Selama perkembangan folikel terjadi akumulasi dari cairan folikular yang terlihat diantara sel-sel. Kavitas yang berisi cairan ini bergabung dan akhirnya membentuk satu cavum, yaitu antrum. Folikel ini dinamakan *secondary* (vesicular) *follicles*. Sel-sel membran granulosa lebih banyak pada satu tempat tertentu dari dinding follikular, membentuk tonjolan kecil sel-sel yang disebut *cumulus ooporus* yang terdapat oosit. Kumulus ooporus menonjol kedalam antrum (Junguiera *et al.*,1992).

3.Folikel Matang

Folikel de graff yang matang menonjol ke permukaan indung telur. Pada tempat ini tunika albugenia dan theca folikel menipis dan disebut *stigma*. Antrum yang besar dipenuhi dengan cairan dan dibungkus dengan granulosa. Telur telah mencapai ukuran terbesar dan dikelilingi oleh zona pellusida yang tebal dan korona radiata yang mencolok. Setelah mencapai kematangan folikel tampak reruang tak beraturan berisi cairan diantara sel-sel kumulus ooforus yang memperlemah tambatan telur pada membran granulosa (Leeson, *et al.*, 1996).

4. Korpus Luteum

Sesudah ovulasi kadang terdapat perdarahan kecil ke dalam rongga folikel. Dinding folikel Kempis dan berlipat-lipat berubah menjadi kelenjar sementara disebut *korpus luteum*. Sel granulosa folikel berkembang menjadi sel besar, pucat berinti besar lembung. Sel granulosa yang telah berubah disebut *sel lutein granulosa* yang membentuk lapisan tebal berlipat-lipat di bekas ruang folikel (Leeson, *et al.*, 1996).

Sel theca interna yang menjelang ovulasi bertambah besar membentuk *sel lutein teka*. Sel berukuran lebih kecil daripada sel lutein granulosa dan mempunyai inti padat, terpulas gelap. Sel berkumpul di tepian terutama pada celah diantara lipatan lapis sel granulosa. Teka externa bertahan pada bentuknya yang lonjong teratur dan unsur sel di sini tidak mengalami perubahan (Leeson, *et al.*, 1996).

Banyak kapiler dan jaringan ikat teka menyusupi kerumunan sel lutein. Fibroblas menganyam jejala halus di seluruh korpus luteum dan membentuk pembatas utuh di permukaan dalam sel lutein yang berakibat menyempitnya ruang folikel. Bila telur tidak dibuahi korpus luteum mencapai perkembangan terbesar sekitar 9 hari setelah ovulasi kemudian mulai mengisut, dan ini disebut *korpus luteum menstruasi* (Leeson, *et al.*, 1996).

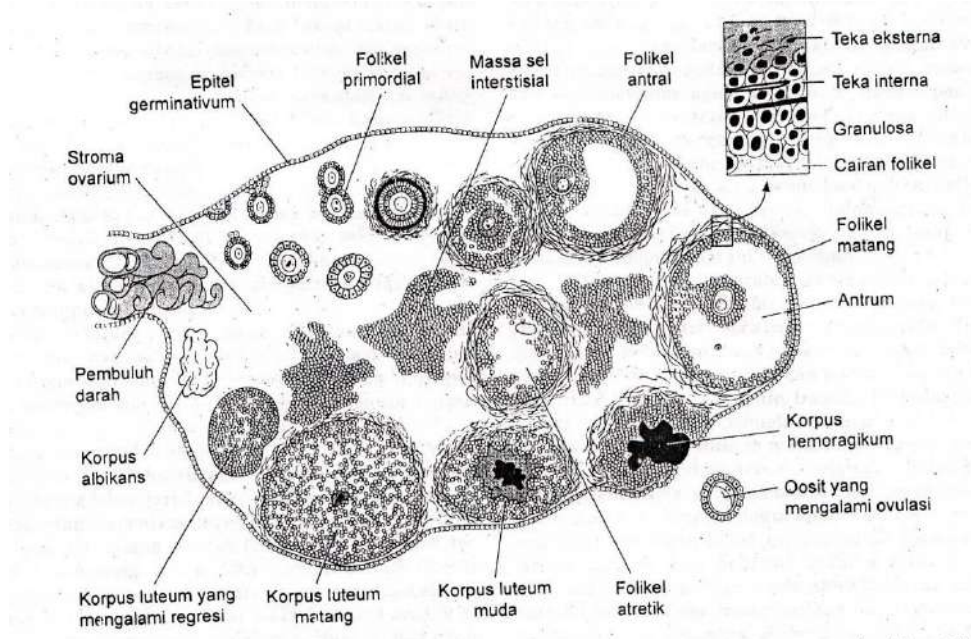
Pembuluh darah yang semula banyak, berkurang dan unsur sel mengecil dan mengalami degenerasi lemak. Jaringan ikat diantara sel lutein meningkat jumlahnya dan mengalami hialinisasi dan secara bertahap, sedikit demi sedikit korpus luteum berubah menjadi parut putih yang disebut *korpus albicans* (Leeson, *et al.*, 1996).

5. Folikel Atresia

Semua folikel yang gagal berkembang menjadi layu, mungkin sebagai folikel primer atau setelah tingkat apapun selama perkembangan. Pengisutan folikel ini disebut *atresia* yang tampaknya dimulai dari dalam telur. Peristiwa tersebut diikuti oleh kelayuan sel folikel. Pada atresia folikel primer, ruang yang terbentuk diisi dengan stroma. Atresia

pada folikel berkembang peristiwanya lebih rumit, seperti pada atresia folikel primer, tanda kelayuan dimulai pada telur dan sel folikel (Junguiera *et al.*,1992).

Zona pellusida mengembang dan bertahan untuk beberapa lama sesudah hilangnya telur dan folikel. Sel teka interna berkembang mirip seperti pada korpus luteum. Sel tersebut membesarkan ukurannya, tersusun dalam jajaran mirip jari-jari dan berpembuluh darah. Membran kemaka (*Glassy membran*) juga bertambah tebal dan membentuk sabuk hialin. Sesudah penyerapan sel-sel folikel sel teka menjadi layu dan digantikan dengan jaringan ikat (Junguiera *et al.*,1992).



Gambar 4.2 Histologi Ovarium (Ganong, 2007)

4.2 Fisiologi Ovarium

Dalam kajian fisiologi ovarium maka tidak akan lepas dari pembentukan folikel (folikulogenesis), ada 3 macam folikel di korteks ovarium yang meliputi: folikel muda, folikel tumbuh, dan folikel matang. Folikel muda tumbuh sejak bayi sampai akil baligh, maka folikel tersebut disebut dengan folikel tumbuh. Folikel tumbuh menempuh 3 tahap:

primer, sekunder dan tertier. Folikel matang ialah folikel tertier yang telah mengalami pematangan disebut dengan folikel de graaf (Yatim, 1994).

Dalam korteks ada 5 macam folikel: 1) folikel muda, 2) folikel primer, 3) folikel sekunder, 3) folikel tertier, 4) folikel de graaf. Folikel muda terdiri dari oosit besar yang diseliputi selapis sel-sel folikel yang gepeng (Yatim, 1994). Folikel primer berasal dari satu epitel benih yang membelah diri. Sel yang akan menjadi ovun berada ditengah-tengah dikelilingi oleh sel-sel kecil hasil pembelahan yang nantinya akan berkembang menjadi sel granulosa (Partodihardjo, 1992). Oosit membentuk mikrovilli, sedang sel granulosa membentuk filopodia yang merupakan tonjolan-tonjolan halus panjang ke arah oosit (Yatim, 1994).

Folikel sekunder oosit mencapai besar maksimal dan letaknya eksentrik dalam folikel. Sel granulosa terdiri dari 6-12 lapis sel. Folikel tertier terbentuk rongga dalam folikel yang disebut dengan antrum. Antrum ini bersisi cairan *liquor folliculi*. Folikel de graaf oosit diselaputi beberapa lapis sel granulosa yang berada dalam suatu jorokan ke dalam antrum yang disebut dengan *cumulus oophorus*.

4.3. Hormon Reproduksi Betina

Ovarium mensintesis 3 macam hormon, yaitu: estrogen, progesteron, dan relaxin. Estrogen dan progesteron merupakan hormon steroid, sedangkan relaxin merupakan polipeptida (Partodihardjo, 1992).

Estrogen merupakan hormon yang berperan penting pada kerja sel granulosa, sel teka, dan sel luteal ovarium. Hormon estrogen ini juga berperan pada reseptor FSH dan LH (Suhaemi, 2007), reseptor FSH pada sel granulosa berperan dalam perkembangan folikel. Hormon FSH bersifat obligatori bagi seleksi dan perkembangan folikel dominan.

System sinyal reseptor FSH berperan penting dalam pertumbuhan dan diferensiasi folikel dominan melalui kemampuannya membentuk cairan folikel, proliferasi sel, produksi E2 dan ekspresi reseptor LH (Suhaemi, 2007).

Hormon yang menstimulasi folikel merupakan suatu hormon glikoprotein yang diproduksi oleh pituitari anterior, yang bersama dengan LH mengatur fungsi gonad dengan mengikat cAMP dalam jaringan gonad target. FSH, seperti glikoprotein pituitari lainnya, tersusun dari satu subunit alfa yang lazim dapat meningkatkan kerja hormon dan subunit beta yang unik memberikan kekhususan (Katzung, 2002).

Fungsi pokok FSH adalah untuk menstimulasi perkembangan gametogenesis dan folikel pada wanita dan perkembangan spermatogenesis pada pria. FSH bekerja pada folikel ovarium yang belum dewasa dan menginduksi perkembangan oosit dan folikel dewasa (Katzung, 2002).

Selain FSH yang berperan dalam perkembangan folikel hormon LH diketahui pula membantu perkembangan folikel hingga folikel mencapai proses pematangan yang sempurna. LH diketahui juga berperan dalam merangsang produksi estrogen dalam folikel oleh sel-sel granulosa dan teka interna (Partodihardjo, 1992).

Baik LH maupun FSH diperlukan untuk steroidogenesis ovarium dengan tepat. LH menstimulasi produksi androgen oleh sel-sel tersebut, dan FSH menstimulasi perubahan androgen menjadi estrogen oleh sel granulosa (Katzung, 2002).

Hormon luteinisasi (LH) merupakan hormon glikoprotein yang terdiri dari dua rantai dan seperti FSH dihasilkan oleh pituitari anterior. LH terutama bertanggung jawab terhadap pengaturan produksi hormon steroid gonad. Pada pria, LH bekerja pada sel Leydig testis untuk menstimulasi produksi testosteron (Katzung, 2002).

Di dalam ovarium, LH bersama-sama FSH bekerja untuk menstimulasi perkembangan folikel. LH bekerja pada folikel yang sudah matang untuk menginduksi ovulasi, dan menginduksi korpus luteum dalam fase luteal dari siklus menstruasi untuk menghasilkan progesteron dan androgen (Katzung, 2002).

Estrogen steroid dapat dihasilkan dari hewan dan banyak juga ditemukan estrogen nonsteroid yang telah disintesis. Banyak fenol memiliki aktivasi estrogen, dan

banyak aktivasi estrogen telah dikenal berbagai bentuk kehidupan yang ditemukan dalam sedimen lautan. Senyawa-senyawa menyerupai estrogen (Flavonoid) banyak ditemukan pada tumbuhan termasuk pada kedelai dan makanan lainnya. Estrogen utama yang dihasilkan oleh wanita adalah estradiol (estradiol 17β , E_2), *estrone* (E_1) dan estriol (E_3) (Katzung, 2002).

Estradiol adalah produk sekresi utama dari ovarium. Meskipun *estron* tertentu diproduksi dalam ovarium, sebagian besar *estrone* dan estriol dibentuk di hati dari estradiol atau dibentuk di jaringan-jaringan perifer dari *androstenedione* dan androgen lainnya. Selama fase awal menstruasi estrogen diproduksi dalam folikel ovarium oleh sel-sel teka dan sel-sel granulosa. Setelah ovulasi estrogen dan progesteron disintesis oleh sel-sel granulosa luteinisasi dan sel teka dari korpus luteum, dan jalur sintesisnya agak berbeda (Katzung, 2002).

Hormon progesteron yang terdapat pada ovarium terbentuk pada bagian folikel, sel-sel ovarium dan Korpus luteum (KL). Korpus luteum (KL) adalah jaringan tubuh yang banyak membentuk progesteron. Menurut Husnurrizal (2008) Penurunan kadar progesteron ini akan merangsang hipofisis anterior melepaskan FSH dan LH, kedua hormon ini bertanggung jawab dalam proses folikulogenesis dan ovulasi, sehingga terjadi pertumbuhan dan pematangan folikel. Folikel-folikel tersebut akhirnya menghasilkan hormon estrogen yang mampu memanifestasikan gejala birahi.

Dalam uterus progesteron mempunyai tiga pengaruh nyata yang meliputi : pertama untuk menghambat kontraksi myometrium, kedua progesteron merangsang tumbuhnya kelenjar-kelenjar susu uterus pada endometrium. Ketiga pada spesies tertentu implantasi selalu diikuti oleh proses perkembangan sel-sel permukaan endometrium yang menerima blastocyt yang disebut deciduoma (Partodihardjo, 1992).

BAB 5

KONTRASEPSI DAN MEKANISME KERJANYA

5.1 Kontrasepsi

Kontrasepsi adalah upaya untuk mencegah terjadinya kehamilan. Kontrasepsi sangat berkaitan dengan diadakannya program keluarga berencana (KB). Dipandang dari segi hukum Islam, melakukan KB dengan menjarangkan kelahiran adalah mubah (diperbolehkan oleh Islam). Itupun bila ada hajat atau keperluan pribadi antara suami istri yang bersangkutan dalam rangka mencapai tujuan KB.

Namun harus didahului dengan penelitian atau riset oleh suatu Tim Ahli di bidangnya (kesehatan, kependudukan, perekonomian, sosial, pendidikan dan agama). Bila hasil penelitian itu menentukan bahwa KB memang benar-benar perlu dilakukan, maka bolehlah dilaksanakan dalam arti di daerah mana dan sampai jangka waktu yang diperlukan (Madjid, 1992).

Untuk pelaksanaan KB boleh dipergunakan obat-obatan atau alat-alat dan cara-cara yang tidak membahayakan suami istri baik rohani maupun jasmani, seperti: pil, kondom dan azl (Madjid, 1992).

Allah SWT berfirman dalam Q.S. Al-Anfaal/8: 53 dan Q.S. at-Thalaaq/65: 7 yang berbunyi:

ذَلِكَ بِأَنَّ اللَّهَ لَمْ يَكُ مُغَيِّرًا نِعْمَةً أَنْعَمَهَا عَلَىٰ قَوْمٍ حَتَّىٰ يُغَيِّرُوا مَا بِأَنْفُسِهِمْ وَأَنَّ
 اللَّهَ سَمِيعٌ عَلِيمٌ ﴿٥٣﴾

Artinya: *Yang demikian itu (siksaan) adalah karena Sesungguhnya Allah sekali-kali tidak akan merubah sesuatu nikmat yang telah dianugerahkan-Nya kepada suatu kaum, hingga kaum itu merubah apa-apa yang ada pada diri mereka sendiri, dan Sesungguhnya Allah Maha mendengar lagi Maha mengetahui. (QS. Al-Anfaal/8: 53).*

لِيُنْفِقَ ذُو سَعَةٍ مِّن سَعَتِهِ ۗ وَمَن قُدِرَ عَلَيْهِ رِزْقُهُ فَلْيُنْفِقْ مِمَّا آتَاهُ اللَّهُ لَا يُكَلِّفُ اللَّهُ نَفْسًا إِلَّا مَا آتَاهَا سَيَجْعَلُ اللَّهُ بَعْدَ عُسْرٍ يُسْرًا ﴿٧﴾

Artinya: Hendaklah orang yang mampu memberi nafkah menurut kemampuannya. dan orang yang disempitkan rezekinya hendaklah memberi nafkah dari harta yang diberikan Allah kepadanya. Allah tidak memikulkan beban kepada seseorang melainkan sekedar apa yang Allah berikan kepadanya. Allah kelak akan memberikan kelapangan sesudah kesempitan. (QS. at-Thalaaq/65: 7).

Dari ayat-ayat tersebut di atas, ada beberapa petunjuk yang perlu kita laksanakan dalam kaitannya dengan KB:

a. Menjaga Kesehatan Isteri (Ibu si Anak)

Kesehatan ibu si anak perlu dipelihara atau dijaga dengan baik. Maksudnya kesehatan jiwanya diperhatikan karena beban jasmani dan rohani selama dia hamil, melahirkan, menyusui, dan merawat anak selanjutnya. Berkenaan dengan ini al-Qur'an memberikan petunjuk supaya si ibu menyusukan anaknya selama dua tahun. Selama dua tahun (selama menyusui), si ibu biasanya tidak hamil. Hal ini berarti kehamilan itu sudah dapat dijarangkan paling kurang dua setengah tahun. Dengan demikian si ibu tidak menderita.

b. Memikirkan atau Mempertimbangkan Kepentingan Anak

Setelah anak lahir, maka kesehatan jasmani dan rohaninya perlu mendapat perhatian secara wajar, di samping kepentingan pendidikannya di masa mendatang. Air susu ibu perlu diberikan supaya bayi sehat. Di samping bayi sehat, kehamilan pun dapat diperjarang.

c. Memperhitungkan Biaya Hidup Berumah Tangga

Untuk memenuhi keperluan keluarga, baik moril maupun materiil menjadi tanggung jawab suami (ayah si anak), kendatipun dalam soal moril ibu ikut berperan aktif dalam mendidik anak. Seorang suami, sudah dapat memperhitungkan pendapatannya setiap hari atau bulannya, dan berapa orang yang dapat dibiayai dari hasil pencariannya

itu. Jangan sampai si ibu, anak dan suami sendiri sebagai bapak rumah tangga menderita. Yang menjadi pertimbangan bukan hanya biaya untuk sandang, pangan dan papan (rumah) saja, tetapi juga biaya pendidikan dan kesehatan serta keperluan lainnya, sehingga dapat hidup secara wajar dalam suatu rumah tangga.

d. Mempertimbangkan Suasana Keagamaan dalam Rumah Tangga

Biasanya orang bisa saja lalai dan lupa terhadap kewajibannya kepada Allah, kalau dihimpit oleh penderitaan hidup. Kalau sudah lupa kepada Allah, maka tipis harapan si bapak dan si ibu dapat menghidupkan suasana keagamaan dalam rumah tangga. Sedangkan ketentraman dan ketenangan jiwa hanya dapat dicapai dengan jalan mengamalkan ajaran agama.

Dalam hadits Nabi disebutkan:

انك ان تذر ورثتك أغنياً خير من ان تذرهم عالة يتكفون الناس (متفق عليه)

Artinya: *Sesungguhnya lebih baik bagimu, meninggalkan ahli warismu dalam keadaan berkecukupan daripada meninggalkan mereka menjadi beban atau tanggungan orang banyak* (HR. Muttafaq Alaih) (Hasan, 1996).

Dari hadits tersebut dapat dipahami, bahwa suami isteri sepantasnya mempertimbangkan tentang biaya rumah tangga selagi keduanya masih hidup dan sepeninggalnya nanti. Jangan sampai si anak menderita, apalagi menjadi beban bagi orang lain. Dengan demikian, pengaturan kelahiran anak hendaknya dipikirkan bersama oleh suami isteri (Hasan, 1996).

Menurut Noor, et.al (2002) Imam Al-Ghazali berpendapat, bahwa pengaturan (pencegahan) kehamilan pada dasarnya dibolehkan tanpa memandang faktor-faktor pendorongnya. Mengenai faktor pendorong sesuatu yang makruh, maka menjadi makruh pula hukumnya. Hal tersebut sesuai dengan firman Allah SWT dalam Q.S. An-Nahl/16: 58-59 yang berbunyi:

وَإِذَا بُشِّرَ أَحَدُهُم بِالْأُنثَىٰ ظَلَّ وَجْهُهُ مُسْوَدًّا وَهُوَ كَظِيمٌ ﴿٥٨﴾ يَتَوَارَىٰ مِنَ الْقَوْمِ
 مِنْ سُوءِ مَا بُشِّرَ بِهِ ۚ أَيُمْسِكُهُ عَلَىٰ هُونٍ أَمْ يَدُسُّهُ فِي التُّرَابِ ۗ أَلَا سَاءَ مَا
 يَحْكُمُونَ ﴿٥٩﴾

Artinya: Dan apabila seseorang dari mereka diberi kabar dengan (kelahiran) anak perempuan, hitamlah (merah padamlah) mukanya, dan Dia sangat marah (58). Ia Menyembunyikan dirinya dari orang banyak, disebabkan buruknya berita yang disampaikan kepadanya. Apakah Dia akan memeliharanya dengan menanggung kehinaan ataukah akan menguburkannya ke dalam tanah (hidup-hidup) ?. ketahuilah, Alangkah buruknya apa yang mereka tetapkan itu (59). (Q.S. An-Nahl/16: 58-59).

Hadits sahih yang diriwayatkan oleh Jabir ra., “Kami melakukan azl pada masa Rasulullah, sedang ketika itu al-Qur’an diturunkan.” Imam Ali ra. berkata, “Tidak bisa disebut mau’udah (penguburan terselubung), kecuali setelah melalui tujuh tahapan,” dan disini dibacakan firman Allah QS. al-Mu’minun ayat 12-14. Al-Hanafiyah berpendapat, mencegah kehamilan dibolehkan dengan syarat memperoleh izin dari isteri, karena kebersamaan hak keduanya terhadap anak (Noor, *et. al.*, 2002).

5.2 Hormon Kontrasepsi

Estrogen atau hormon seks wanita bertanggung jawab atas pertumbuhan dan perkembangan tuba falopi, ovarium, uterus dan alat kelamin eksternal serta karakteristik seksual sekunder wanita. Estrogen terutama berkaitan dengan perubahan-perubahan siklus normal yang terjadi pada endometrium dan rahim selama siklus (Herman, 1996). Estrogen merupakan hormon steroid yang paling sedikit jumlah atom karbonnya yaitu terdiri dari 18 atom karbon. Estrogen disintesis dan dibebaskan dalam sirkulasi darah oleh ovarium, plasenta, dan adrenal kortex (Partodihardjo, 1992).

Bagian terpenting dari ovarium yang membentuk estrogen adalah sel-sel teka interna, jika folikel de graaf mencapai kebesaran yang optimal untuk ovulasi maka jumlah sel-sel teka interna mencapai puncaknya, dan efek biologi akan maksimal yang ditandai dengan tingkah laku birahi betina (Partodihardjo, 1992). Fungsi utama estrogen adalah

menyebabkan poliferasi sel-sel dan alat kelamin, memelihara system reproduksi dan menimbulkan tanda-tanda seks sekunder pada betina (Yatim, 1996).

Estrogen terutama estradiol bertanggung jawab atas timbulnya sifat-sifat kelamin sekunder pada hewan betina, menjelang ovulasi konsentrasi estradiol tinggi di dalam tubuh dan menekan produksi FSH dan dengan menstimuler LH menyebabkan terjadinya ovulasi (Partodihardjo, 1992). Pada hewan betina yang mengalami hipesektomi yang tidak mendapatkan suatu rangsangan estrogen dapat mencegah terjadinya atrofi (Partodihardo, 1992).

Progesterin merupakan hormon yang secara alami terutama diproduksi oleh corpus luteum dan plasenta yang berperan dalam reproduksi dengan mempersiapkan endometrium untuk implantasi telur dan membantu perkembangan serta berfungsi kelenjar *mammary*. Progesterone merupakan progesterin alam yang paling banyak yang memiliki fungsi lain sebagai prazat untuk produksi berbagai androgen, kortikosteroid dan estrogen secara endogen (Herman, 1996).

Organ reproduksi yang menghasilkan progesteron antara lain: ovarium, testes, adrenal cortex dan plasenta. Progesteron ini berfungsi untuk menstimulasi endometrium untuk tumbuh lebih lanjut serta mensekresi dan mengumpulkan zat-zat gizi bagi telur menjadi janin (Partodihardjo, 1992). Progesteron mempertahankan kebuntingan dengan menghasilkan suatu lingkungan endometrial yang sesuai dengan kelanjutan hidup dan perkembangan embrio (Toilehere, 1998).

Progesteron bekerja sama dengan esterogen menyebabkan pertumbuhan dan perkembangan system alveolar kelenjar mammae. Progesteron yang menghambat produksi FSH dan LH mencegah terjadinya estrus, ovulasi dan siklus birahi (Toelihere, 1993).

Mekanisme Kerja Hormon Kontrasepsi

Pemakaian estrogen dan progesterin dapat mengganggu fertilitas dengan berbagai cara dan jelas bahwa campuran keduanya menghambat ovulasi. Berbagai efek hormon-

hormon ovarium terhadap fungsi gonadotropik dan hipofisis yang menonjol antara lain estrogen adalah inhibisi sekresi FSH dan dari progesteron adalah inhibisi pelepasan LH. Pengukuran FSH dan LH dalam sirkulasi menunjukkan bahwa kombinasi estrogen progesteron menekan kedua hormon. Jelas bahwa ovulasi dapat dicegah baik dengan inhibisi stimulus ovarium maupun pencegahan pertumbuhan folikel (Herman, 1996).

Pemakaian terus menerus progestin dalam dosis yang cukup menghentikan siklus selama pemberian dan dapat menyebabkan atrofi ovarium serta endometrium. Kontrasepsi progestin tunggal menekan bervariasi FSH, LH dan ovulasi yang menjelaskan tingkat efikasinya yang lebih rendah dan pada kombinasinya. Dosis besar estrogen yang digunakan sebagai kontrasepsi setelah senggama menghambat fertilisasi dan nidasi dengan berbagai cara. Motilitas saluran telur mungkin berubah seperti halnya endometrium dan penghentian dosis besar estrogen yang menginduksi perdarahan (Herman, 1996).

Mekanisme kerja estrogen dalam kontrasepsi adalah sebagai berikut:

1. Ovulasi

Estrogen menghambat ovulasi melalui efek pada hipotalamus, yang kemudian mengakibatkan supresi pada FSH dan LH kelenjar hipofise. Penghambatan tersebut tampak dari tidak adanya estrogen pada pertengahan siklus, tidak adanya puncak-puncak FSH dan LH pada pertengahan siklus dan supresi post-ovulasi peningkatan kadar progesteron dalam serum dan pregnandiol dalam urine yang terjadi dalam keadaan normal.

Ovulasi pun tidak selalu dihambat oleh estrogen dalam pil oral kombinasi (yang berisi estrogen 50 mcg atau kurang), karena estrogen mungkin hanya efektif 95-98% dalam menghambat ovulasi. Ovulasi juga bisa terhambat karena efek progesteron pada lendir cervix dan lingkungan endometrium serta tuba. Produksi hormon-endogenous

memang dihambat, tetapi tidak seluruhnya. Masih ada sedikit estrogen yang dihasilkan ovarium seperti pada fase folikuler dini siklus haid.

2. Implantasi

Implantasi dari *blastocyst* yang sedang berkembang terjadi 6 hari setelah fertilisasi, dan ini dapat dihambat bila lingkungan endometrium tidak berada dalam keadaan optimal. Kadar estrogen atau progesteron yang berlebihan atau pun kurang, atau keseimbangan estrogen-progesteron yang tidak tepat, menyebabkan pola endometrium yang abnormal sehingga tidak baik untuk implantasi.

Implantasi dari ovum yang telah dibuahi juga dapat dihambat dengan estrogen dosis tinggi yang diberikan sekitar pertengahan siklus pada sanggama yang tidak dilindungi, dan ini disebabkan karena terganggunya perkembangan endometrium yang normal. Efek inilah rupanya yang menjadi dasar bagi metode kontrasepsi pasca sanggama atau post-coital.

3. Transpor gamet atau ovum

Pada percobaan binatang, transpor gamet atau ovum dipercepat oleh estrogen dan ini disebabkan karena efek hormonal pada sekresi dan peristaltik tuba serta kontraktilitas uterus.

4. Luteolisis

Luteolisis adalah degenerasi dari korpus luteum, yang menyebabkan penurunan yang cepat dari produksi estrogen dan progesteron oleh ovarium, yang selanjutnya menyebabkan dibuangnya jaringan endometrium. Untuk kelangsungan kehamilan yang baik diperlukan fungsi korpus luteum yang baik. Degenerasi dari korpus luteum menyebabkan penurunan kadar progesteron serum dan selanjutnya mencegah implantasi yang normal, merupakan efek yang mungkin disebabkan oleh pemberian estrogen dosis tinggi pasca sanggama.

Mekanisme kerja progesterone dalam kontrasepsi adalah sebagai berikut:

1. Ovulasi

Ovulasi sendiri mungkin dapat dihambat karena terganggunya fungsi poros hipotalamus-hipofisis-ovarium dan karena modifikasi dari FSH dan LH pada pertengahan siklus yang disebabkan oleh progesteron.

2. Implantasi

Implantasi mungkin dapat dicegah bila diberikan progesteron pra-ovulasi. Ini yang menjadi dasar untuk membuat IUD yang mengandung progesteron. Pemberian progesteron-eksogenous dapat mengganggu kadar puncak FSH dan LH, sehingga meskipun terjadi ovulasi produksi progesteron yang berkurang dari corpus luteum menyebabkan penghambatan dari implantasi. Pemberian progesteron secara sistemik dan untuk jangka waktu yang lama menyebabkan endometrium mengalami keadaan “istirahat” dan atropi.

3. Transpor Gamet atau Ovum

Pengangkutan ovum dapat diperlambat bila diberikan progesterone sebelum terjadi fertilisasi.

4. Lendir serviks yang kental

Dalam 48 jam setelah pemberian progesteron, sudah tampak lendir serviks yang kental, sehingga motilitas dan daya penetrasi dari spermatozoa sangat terhambat. Lendir serviks yang tidak cocok dengan sperma adalah lendir yang jumlahnya sedikit, kental dan seluler serta kurang menunjukkan *ferning dan spinnbarkeit*.

5.3 Metode Kontrasepsi

Kontrasepsi Hormonal

Sekarang ini banyak tersedia kontrasepsi oral yang mengandung hormon estrogen atau progestin (atau keduanya). Preparat-preparat ini berbeda secara kimia dan kemungkinan banyak memiliki kesamaan, tetapi ada perbedaan yang jelas. Dua tipe preparat digunakan untuk kontrasepsi oral: (1) gabungan estrogen dan progestin dan (2)

terapi progestin secara terus menerus tanpa pemberian estrogen secara bersamaan. Preparat-preparat yang digunakan secara oral diabsorpsi dengan baik, dan dalam prepat kombinasi farmakokinetika salah satu obat secara signifikan tidak dapat diubah oleh obat lain (Katzung, 2002).

Mekanisme kerja kombinasi estrogen dan progestin menyebabkan efek kontrasepsi yang umumnya melalui hambatan selektif fungsi pituitari yang menyebabkan hambatan ovulasi. Agen kombinasi ini juga menyebabkan perubahan mukosa serviks dalam endometrium rahim, dan menyebabkan perubahan motilitas dan sekresi dalam tube uterina, yang semuanya menurunkan kemungkinan terjadinya konsepsi dan implantasi.

Penggunaan progestin saja secara terus menerus tidak selalu menghambat ovulasi. Oleh karena itu, faktor lain yang telah disebutkan berperan penting untuk mencegah kehamilan apabila agen-agen ini digunakan (Katzung, 2002).

Kombinasi kedua hormon tersebut secara kronis mendepresi fungsi ovarium. Perkembangan folikuler menjadi minimal, korpus luteum, folikel-folikel yang lebih besar, stroma edema, dan fitur-fitur normal yang biasanya terlihat pada wanita-wanita yang sedang mengalami ovulasi tidak tampak. Ovarium umumnya menjadi lebih kecil bahkan ketika membesar sebelum terapi dilakukan (Katzung, 2002).

Efek kontrasepsi oral pada sistem saraf karena adanya kombinasi antara estrogen dan progestin telah diketahui pada hewan. Estrogen cenderung meningkatkan eksitabilitas (kemampuan eksitasi pada otak), sementara progesteron menurunkannya. Estrogen juga diketahui mampu mengubah struktur dan dan fungsi adrenal (Katzung, 2002).

Estrogen yang diberikan secara oral atau dalam dosis yang tinggi akan meningkatkan konsentrasi plasma globulin α_2 yang mengikat *cortisol* (globulin pengikat-*corticosteroid*). Globulin pengikat-*thyroxin* meningkat, akibatnya jumlah kadar-kadar plasma

thyroxin (T_4) meningkat lebih besar dibandingkan kadar yang terlihat saat kehamilan (Katzung, 2002).

Estrogen dapat menurunkan kadar plasma androgen bebas dengan cara meningkatkan ikatannya. Sejumlah besar estrogen kemungkinan menurunkan androgen melalui supresi gonadotropin. Hormon-hormon tersebut juga mempunyai efek besar pada fungsi hati, karena sebagian besar dapat merusak hati (Katzung, 2002).

Kontrasepsi Oral

Pil adalah obat pencegah kehamilan yang diminum secara oral. Sedangkan minipil cenderung berisi derivat progestin. Pil diperuntukkan bagi wanita yang tidak hamil dan menginginkan cara pencegah kehamilan sementara yang paling efektif bila diminum secara teratur (Evitaphani, 2009).

Minum pil dapat dimulai segera sesudah terjadinya keguguran, setelah menstruasi, atau pada masa post-partum bagi para ibu yang tidak menyusui bayinya. Jika seorang ibu ingin menyusui, maka hendaknya penggunaan pil ditunda sampai 6 bulan sesudah kelahiran anak (atau selama masih menyusui) dan disarankan menggunakan cara pencegah kehamilan yang lain (Evitaphani, 2009).

Pil dapat digunakan untuk menghindari kehamilan pertama atau menjarangkan waktu kehamilan-kehamilan berikutnya sesuai dengan keinginan wanita. Berdasarkan atas bukti-bukti yang ada dewasa ini, pil itu dapat diminum secara aman selama bertahun-tahun. Tetapi, bagi wanita-wanita yang telah mempunyai anak yang cukup dan pasti tidak lagi menginginkan kehamilan selanjutnya, cara-cara jangka panjang lainnya seperti spiral atau sterilisasi, hendaknya juga dipertimbangkan (Evitaphani, 2009).

Akan tetapi, ada pula keuntungan bagi penggunaan jangka panjang pil pencegah kehamilan. Misalnya, beberapa wanita tertentu merasa dirinya secara fisik lebih baik dengan menggunakan pil daripada tidak. Atau mungkin menginginkan perlindungan yang paling efektif terhadap kemungkinan hamil tanpa pembedahan. Kondisi-kondisi ini

merupakan alasan-alasan yang paling baik untuk menggunakan pil itu secara jangka panjang (Evitaphani, 2009).

Menurut (Evitaphani, 2009) Macam – macam pil ini adalah :

1. Pil Kontrasepsi Oral Tipe Kombinasi
2. Pil Kontrasepsi Oral Tipe Sekuensial
3. Pil Kontrasepsi Oral Tipe Pil Mini
4. Pil Kontrasepsi Oral Tipe Pil Pascasangama (*Morning After Pill*)

5.4 Efek Hormon Kontrasepsi

Di samping mencegah kehamilan, berbagai efek baik yang tidak diharapkan maupun yang bermanfaat terhadap kesehatan mungkin timbul akibat pemakaian kontrasepsi, misalnya metode barrier membantu melindungi terhadap penyakit akibat hubungan seksual termasuk HIV dan kanker serviks, kontrasepsi oral kombinasi estrogen dan progesteron mengurangi kista payudara ganas, kista ovarium kambuhan, anemia (kekurangan zat besi) tetapi sekaligus juga peningkatan resiko terutama penyakit kardiovaskular (Herman, 1996).

Dari efek yang tidak diharapkan yang paling diperhatikan adalah efek samping kardiovaskular dan induksi atau promosi tumor. Kebanyakan data efek samping kontrasepsi oral diperoleh secara retrospektif dan tanpa kontrol yang memadai (Herman, 1996).

Umumnya sediaan yang digunakan mengandung jumlah estrogen dan progestin yang lebih besar dari pada yang banyak digunakan pada saat ini, sehingga banyak pandangan mengenai efek samping kontrasepsi oral sekarang merupakan ekstrapolasi dan data terdahulu. Oleh karena itu penilaian rasio resiko dan manfaat sangat penting agar diperoleh metode kontrasepsi yang efektif dengan risiko sekecil mungkin (Herman, 1996).

Sampai sekarang dikenal tiga macam pil kontrasepsi: 1. Tipe kombinasi, terdiri atas campuran derivat estrogen dan progestin. 2. Tipe sekuensial, terdiri atas 15-16 pil berisi derivat estrogen saja dan 6-5 pil berisi derivat estrogen dan progestin. 3. Pil yang berisi derivat progestin saja (Suherman, 1977).

Yang paling banyak dipakai saat ini ialah tipe kombinasi karena tipe ini dianggap paling aman khasiat kontrasepsinya. Tipe sekuensial sering menimbulkan kegagalan sebagai kontraseptif, karena kadang-kadang pada pertengahan siklus justru terjadi perangsangan LH (Luteinizing Hormone) hingga terjadi ovulasi (Suherman, 1977).

Di USA tipe ini sekarang telah ditarik dari peredaran dengan alasan kurang efektif. Di samping itu ada dugaan bahwa resiko untuk mendapat tromboembolisme dan kecenderungan untuk timbulnya adenocarcinoma endometrium pada tipe ini lebih besar. Tipe ke 3 juga sering menimbulkan kegagalan, karena ovulasi masih dapat terjadi dan menstruasi yang tak teratur (Suherman, 1977).

Karena lebih banyaknya pemakaian tipe kombinasi, maka sekarang ini kepustakaan tentang efek samping sebagian besar mengenai pil tipe kombinasi. Efek samping akibat pil ini sangat bervariasi, dari yang ringan sampai yang berat. Keluhan yang paling sering timbul biasanya mirip dengan keluhan pada kehamilan muda dan dikategorikan sebagai efek samping yang ringan antara lain: mual, kadang-kadang sampai muntah, vertigo, sakit kepala, dan bertambahnya berat badan. Keadaan tersebut di atas diduga disebabkan derivat estrogen (Suherman, 1977).

Dosis estrogen yang relatif kecil dapat menyebabkan *breakthrough bleeding*. Penurunan *mood* dan inisiatif serta rasa cepat lelah cukup sering terjadi dan diduga karena pengaruh progestin (Suherman, 1977).

Lebih lanjut menurut Suherman (1977) efek samping yang tergolong tidak ringan dapat dibedakan sebagai berikut:

- a. Alergi dan gangguan kulit

Gangguan kulit yang terjadi salah satunya adalah timbulnya jerawat. Pil ini dapat menambah pigmentasi pada daerah kulit yang terkena sinar matahari. Di samping itu ada dugaan bahwa estrogen dapat menghambat pembentukan jaringan kolagen baru dalam suatu skin autograft.

b. Gangguan hepar

Cholestatic jaundice dapat terjadi pada pemakaian pil jangka lama atau pada mereka yang pernah mengalami ikterus waktu hamil. Gangguan fungsi ekskresi hepar ini terutama berupa peninggian transaminase, diduga disebabkan estrogen, juga pada mereka yang tak mengalami ikterus.

c. Sistem kardiovaskuler

Peninggian tekanan darah sering dilaporkan mudah terjadi pada mereka yang pernah mengalami hipertensi pada kehamilan. Mekanisme kenaikan tekanan darah ini sebenarnya belum diketahui dengan jelas, hal ini mungkin berhubungan dengan peninggian aktivitas substrat renin yang diduga sebagai akibat derivat estrogen. Pelebaran pembuluh darah vena dapat meningkat pada penderita varises yang pada pemeriksaan histologi terlihat perubahan struktur dan histokimia dari tunika intima dan media.

d. Darah

Hemoglobin tak jelas dipengaruhi, tetapi *serum iron* dan *serum iron binding capacity* meningkat. Ada dugaan bahwa keadaan ini lebih mungkin disebabkan oleh pengaruh progestin dari pada estrogen. Kalsium dan fosfat mula-mula dapat meningkat, tetapi umumnya kemudian menurun kembali. Laju endapan darah dapat meningkat meskipun sifatnya ringan. Rupa-rupanya derivat progestin dapat merubah bentuk eritrosit.

e. Pembekuan darah

Beberapa faktor pembekuan darah antara lain fibrinogen. Penyebabnya adalah komponen estrogen sintetik atau semi sintetik, terutama pada dosis 100 ug atau lebih.

Viskositas darah dan daya agregasi trombosit berkurang. Efek hipoprotrombinemik dari coumarin dapat menurun selama pemakaian pil, diduga penyebabnya adalah estrogen.

5.5 Efek Hormon Kontrasepsi pada Hepar

Menurut Katzung (2002) hormon-hormon kontrasepsi juga mempunyai efek yang besar pada fungsi hati. Sebagian dari efek-efek ini cukup merusak. Efek pada protein serum berasal dari efek estrogen pada sintesis berbagai globulin- α_2 dan fibrinogen. Haptoglobin-haptoglobin serum yang juga berasal dari hati lebih ditekan daripada dinaikkan oleh estrogen. Efeknya pada metabolisme karbohidrat dan lipid mungkin dipengaruhi oleh perubahan-perubahan dalam metabolisme hati.

Perubahan-perubahan penting pada eksresi dan metabolisme obat hepatis juga terjadi. Jumlah estrogen yang terlihat selama kehamilan atau yang digunakan dalam agen-agen kontrasepsi oral dapat memperlambat klirens *sulfobromophthalein* dan mereduksi aliran cairan empedu. Jumlah cholic acid meningkat sementara jumlah chenodeoxycholic acid berkurang. Perubahan-perubahan ini menyebabkan peningkatan kolelitiasis yang dihubungkan dengan penggunaan agen-agen tersebut (Katzung, 2002).

5.6 Mekanisme Aksi Bahan Aktif Pegagan

Bahan aktif triterpenoid saponin telah banyak ditemukan beberapa penelitian berfungsi dalam efek farmakologi yaitu dapat meningkatkan aktivasi makrofag. Triterpenoid saponin (terutama madekossida) yang bekerja baik dalam memperbaiki sel dan pembentukan kolagen (Winarto, 2003).

Asiatikosida diketahui dapat mempercepat penyembuhan luka dengan jalan meningkatkan kandungan hidrosiprolin dan mukopolosakarida, meningkatkan sintesa kolagen, angiogenesis, epitelisasi dan meningkatkan sintesa matriks ekstra seluler. Asam asiatik merupakan bagian dari triterpenoid saponin selain asiatikosida dan madekossida (Kusumawati, 2007).

Asam asiatic bersifat antiseptik sebagai antibakteri dan antijamur. Selain itu asam asiatic juga memiliki efek antioksidan dan perlindungan terhadap radikal bebas, neuroprotektor serta menginduksi apoptosis pada hepG2 sel hepatoma. Apoptosis sel pada folikel yang terjadi akibat asam asiatic dimulai dengan rusaknya mitokondria sehingga sitokrom C akan terdisosiasi dari membran mitokondria. Akibatnya permukaan sel akan menggelembung seperti balon dan kromatin (DNA bersama proteinnya) mengalami degradasi. Protein yang dihasilkan mirip dengan protein Bcl 2 yang menyebabkan sel meningkatkan produksi Bcl 2 sendiri, hal ini membuat sel menjadi resisten terhadap apoptosis. (Kusumawati, 2007).

Dalam kajian fertilitas kandungan bahan aktif triterpenoid ini berperan dalam memperbaiki sel-sel granulosa pada ovarium (Suhaemi, 2007), pada sel-sel granulosa ovarium akan menghasilkan suatu inhibidin yang menghambat sekresi gonadotropin hormon FSH dan sinyalir hormon LH (Triyanti, 2006).

Inhibidin merupakan suatu glikoprotein dimer dimana strukturnya terdiri dari dua subunit polipeptida yaitu α dan β yang dihubungkan oleh jembatan disulfida (Woodruff dan Pangas, 2000).

Pada folikel sekunder terbentuk membran granulosa yang terdiri dari sel-sel granulosa dan mulai mensekresikan cairan folikel. Sel-sel granulosa adalah epitel origin yang esensial untuk pertumbuhan dan survival oosit (Triyanti, 2006).

Inhibidin berperan sebagai penghambat sintesis dan sekresi gonadotropin, khususnya FSH (Findlay, et al., 1992 dalam Triyanti, 2006), sedangkan anti serum inhibidin terbukti mampu meningkatkan konsentrasi hormon FSH yang bertanggung jawab untuk meningkatkan jumlah folikel yang tumbuh (Triyanti, 2006).

Inhibidin yang disekresikan oleh sel-sel granulosa folikel ovarium makhluk hidup betina berperan sebagai penghambat sintesis dan sekresi gonadotropin khususnya FSH

sedangkan anti-hibidin terbukti mampu menstimulasi FSH yang bertanggung jawab meningkatkan jumlah folikel yang tumbuh (Triyanti, 2006).

Inhibidin mensupresi pituitari terhadap produksi FSH. Inhibidin dibagi menjadi dua bagian yaitu A dan B, inhibidin B disekresi utama dalam fase awal folikular dengan kadarnya menurun pada pertengahan fase folikular dan menjadi tidak terdeteksi setelah lonjakan LH. Konsentrasi inhibidin A rendah selama pertengahan pertama fase folikular akan tetapi meningkat selama pertengahan fase folikular dan puncaknya pada fase luteal. Sekresi inhibidin A diatur oleh gonadotropin sedangkan sekresi gonadotropin tidak diatur oleh gonadotropin (Winda, 2006).

Penghambatan sekresi hormon FSH dan LH ini menyebabkan ketidak berhasilan fertilisasi yang disebut dengan suatu kontrasepsi. Telah diketahui hormon FSH dan LH merupakan suatu hormon gonadotropin, hormon FSH yang berperan dalam pematangan folikel dan sperma, sedangkan hormon LH pada ovarium berperan dalam pembentukan sel-sel teka interna. Pada testes hormon ini berperan dalam pembantuan sel-sel leydig, kedua sel tersebut berperan dalam sekresi hormon-hormon seks yaitu estrogen dan androgen (Partodihardjo, 1996).

Bahan aktif steroid dan triterpenoid diduga sebagai bahan aktif yang bekerja sebagai faktor antifertilitas. Hal tersebut dikarenakan kedua bahan aktif tersebut diduga mampu mengakibatkan gangguan pada jalur hipotalamus hipofise yang selanjutnya mengakibatkan gangguan sekresi GnRH yang kemudian akan berpengaruh terhadap pembentukan, perkembangan dan pematangan folikel (Limbong, 2007).

BAB 6

HEPAR

6.1. Histologi Hepar

Hati merupakan organ terbesar dalam tubuh manusia, dengan berat 1.200-1.500 gram. Pada orang dewasa berat hati kurang lebih satu per lima puluh berat badan, sedangkan pada bayi sedikit lebih besar per delapan belas berat badan. Hati terbagi menjadi dua lobus kanan dan lobus kiri. Kedua lobus tersebut dipisahkan oleh Ligamentus Falsiforme. Pada bagian inferior terdapat fisura untuk Ligamentus venosum (Maretnowati, 2004).

Menurut Lu (1995), hati adalah organ terbesar dan secara metabolisme paling kompleks di dalam tubuh. Organ ini terlibat dalam metabolisme zat makanan serta sebagian besar obat dan toksikan. Jenis zat yang belakangan ini biasanya dapat mengalami detoksifikasi, tetapi banyak toksikan dapat dibioaktifkan dan menjadi lebih toksik.

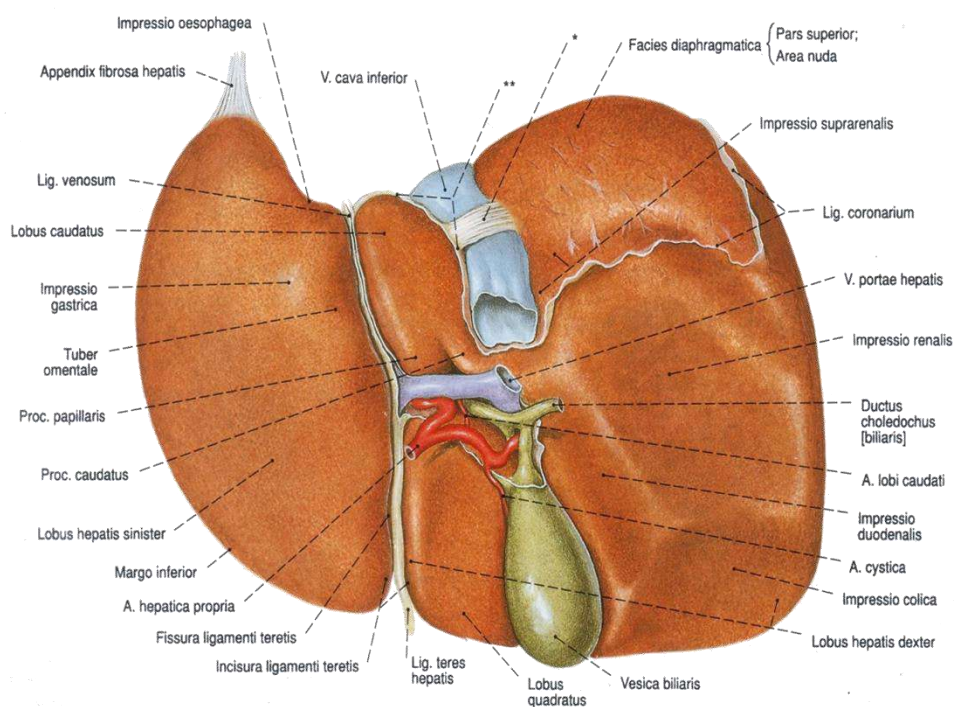
Dasar unit fungsional hati adalah lobulus hati yang merupakan struktural silindris dengan panjang beberapa milimeter dan garis tengah 0,8-2 mm. Hati manusia mengandung 50-100 ribu lobulus (Guyton, 1991).

Hepatosit (sel parenkim hati) merupakan sebagian besar organ itu. Hepatosit bertanggung jawab terhadap peran sentral hati dalam metabolisme. Sel-sel ini terletak di antara sinusoid yang terisi darah dan saluran empedu. Sel Kupffer melapisi sinusoid hati dan merupakan bagian penting dari sistem retikuloendotelial tubuh. Darah dipasok melalui vena porta dan arteri hepatica, dan disalurkan melalui vena sentral dan kemudian vena hepatica ke dalam vena kava (Lu, 1995).

Saluran empedu mulai sebagai kanalikuli yang kecil sekali yang dibentuk oleh sel parenkim yang berdekatan. Kanalikuli bersatu menjadi duktula, saluran empedu interlobular, dan saluran hati yang lebih besar. Saluran hati utama menghubungkan

duktus kistik dari kandung empedu dan membentuk saluran empedu biasa, yang mengalir ke dalam duodenum (Lu, 1995).

Hati dibagi menjadi lobus kanan dan kiri dengan batas ligamentum falciforme. Sebaliknya pembagian hati secara atas bagian dan divisi-divisi yang berdasarkan atas percabangan arteria hepatis, vena portae, dan ductus hepaticus sesuai dengan segi praktisnya. Satu persatu hati dipisahkan oleh fissure, yang bukan merupakan celah yang dapat dilihat dari luar (Putz, 2006).

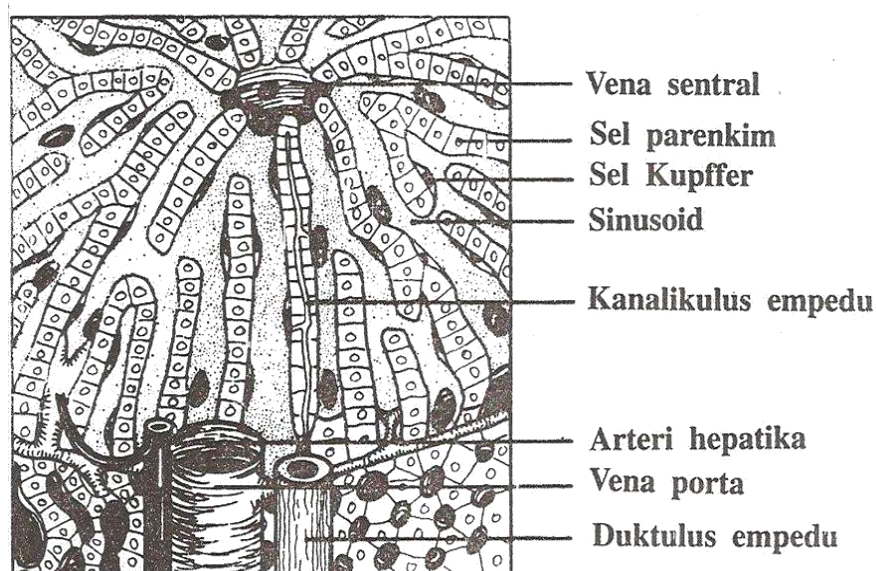


Gambar 6.1. Hati, hepar, porta hati, porta hepatis; pita pengikat yang memfiksasi hati dan pembuluh pembuluh darah disayat; tampak dorsal (Putz, 2006)

Hati disebut juga hepar. Ini adalah kelenjar gabungan eksokrin dan endokrin. Sebagai kelenjar eksokrin alat ini menggetahkan empedu. Empedu dialirkan ke duodenum lewat saluran empedu. Untuk sementara empedu itu disimpan dalam kandung empedu (*vesica fellea*). Selain empedu, hati juga memproduksi protein komponen darah,

yaitu albumin, protrombin, fibrinogen dan globulin. Sebagai kelenjar endokrin alat ini menghasilkan suatu hormon yang sampai kini belum dapat dideterminasi (Yatim, 1996).

Lebih lanjut lagi menurut Yatim (1996) hati juga berfungsi untuk detoksifikasi zat yang masuk tubuh, dan ampas detoksifikasi itu dibuang lewat empedu. Alat inipun mengolah sari makanan yang diangkut darah dari usus. Pembuluh darah yang mengangkut sari makanan dari usus ke hati itu ialah vena porta. Ia menerima darah pula lewat *arteria hepatica* yang bermuara ke vena cava inferior dekat jantung.



Gambar 6.2. Histologi hepar (Lu, 1995)

Hati terbagi atas tiga lobi (tunggal: lobus). Tiap lobus dibina atas ratusan ribu lobuli, yang tiap lobulus berbentuk heksagonal. Lobulus dibina atas sel hati (hepatosit). Sel-sel itu tersusun berupa deretan-deretan membentuk lempeng-lempeng. Lempeng-lempeng dalam satu tubulus tersusun radial, dan di tengah lobulus ada saluran yang disebut *vena central*. Sudut antara lobuli bersebelahan diisi oleh *saluran porta*. Karena terdiri dari tiga komponen, yaitu arteri, vena dan saluran empedu, maka saluran porta ini sering disebut *triad* atau *segitiga Kiernan* (Yatim, 1996).

Antara lempeng-lempeng ada rongga membentuk saluran-saluran yang tidak rata, disebut *sinusoid*. Darah masuk lobulus lewat sinusoid, dan keluar lewat vena central. Antara hepatosit ada *canaliculi* yang menyalurkan empedu keluar lewat saluran empedu yang berada di daerah triad (Yatim, 1996).

Sinusoid lebih besar daripada kapiler darah, lagi pula diameternya tidak teratur dan dindingnya tak rata. Sel yang membina dinding sinusoid termasuk endotel. Pada banyak tempat pada dinding itu terdapat pula *sel Kupffer*, suatu jenis sel yang tergolong makrofag (Yatim, 1996).

Hepatosit berbentuk polihedral, dengan sisi paling sedikit enam. Inti besar dan bundar, dan selaput inti berpermukaan rata. Pada umumnya inti hanya satu, sekitar 25% hepatosit berinti dua. Suatu kekhasan hepatosit dibanding sel somatis lain dalam tubuh, ialah karena ia adalah poliploid: 70% diantaranya adalah 4N, 2% 8N. Kromatin dalam inti tampak membentuk bercak tersebar. Nukleolus ada satu, ada juga yang lebih. Sitoplasma mengandung banyak butir glikogen, hasil olahan glukosa yang dibawa dari usus (Yatim, 1996).

6.2 Fungsi Hepar

Hati merupakan organ parenkim yang berukuran terbesar dan menduduki urutan utama dalam hal banyaknya kerumitan dan ragam dari fungsi hati. Hati sangat penting dalam mempertahankan hidup dan berperan dalam hampir setiap fungsi metabolik tubuh, dan khususnya bertanggung jawab atas lebih dari 500 aktifitas yang berbeda.

Telah dilakukan penelitian pada hewan coba, bahwa pengambilan 80%-90% parenkim hati, hewan masih dapat menunjukkan fungsi hati yang normal. Sehingga untuk menghabiskan daya cadangan ini, diperlukan penyakit yang mengenai seluruh parenkim hati (Maretnowati, 2004).

Hati adalah organ yang memegang peranan penting dalam proses metabolisme tubuh. Metabolisme merupakan proses yang berlangsung terus-menerus

dimana molekul-molekul dasar seperti asam amino, karbohidrat dan asam lemak dibentuk menjadi struktur sel atau simpanan energi yang kemudian diuraikan dan digunakan untuk menjalankan fungsi-fungsi sel (Maretnowati, 2004).

Hati juga memodifikasi obat dan toksin menjadi inaktif atau larut air, membentuk protein plasma seperti albumin dan globulin, menghasilkan cairan empedu, dan sebagai imunitas (sel Kupffer) (Maretnowati, 2004).

Fungsi hati dalam metabolisme protein salah satunya ditentukan dengan pemeriksaan total protein dalam darah. Protein dalam serum sebagian besar terdiri dari albumin dan globulin, sedangkan dalam plasma terdiri dari albumin, globulin dan fibrinogen. Sel-sel parenchym hati membuat sebagian besar dari albumin, alfa-globulin, beta-globulin dan fibrinogen, sedangkan gamma-globulin disintesa dalam RES, dan nilai total protein berkurang atau menurun pada gangguan fungsi hati. Tugas utama plasma protein adalah pengikat air dan fungsi transformasi disamping itu juga sebagai buffer dan koloid lindung, yang mengandung antibody dan faktor-faktor untuk pembekuan darah. Kadar protein dalam darah tergantung dari banyaknya protein dan banyaknya air dalam darah (Zubaedah, 1994).

6.3. Enzim Transaminase

Enzim merupakan protein globular yang umumnya berfungsi sebagai biokatalisis pada semua proses kimia dalam makhluk hidup sehingga disebut *life is enzyme*. Enzim berasal dari kata Yunani (*en* = dalam dan *zyme* = bahan adonan roti) yang berarti in yeast atau sesuatu yang terdapat di dalam ragi. Enzim mampu meningkatkan reaksi kimia tetapi tidak diubah oleh reaksi yang dikatalisisnya serta tidak mengubah kedudukan normal dari kesetimbangan kimia (Toha, 2005).

Enzim bekerja sebagai katalisa, baik ekstra maupun intraseluler. Dihasilkan dalam retikulum endoplasma. Enzim yang dihasilkan sedikit saja, tetapi kemampuannya sangat besar. Oleh enzim segala proses kimia berjalan hemat, cepat, membutuhkan energi

pengaktifan (*activation energy*) yang rendah untuk dapat berlangsungnya reaksi, dan pada akhir reaksi, panas yang timbul sedikit sekali (Yatim, 2003).

Transaminase merupakan suatu enzim intraseluler yang terlibat dalam metabolisme karbohidrat dan asam amino. Kelompok enzim akan mengkatalisis pembebasan gugus asam amino dari kebanyakan asam L-amino. Prosesnya disebut transaminase, yaitu gugus asam amino dipindahkan secara enzimatik ke atom karbon asam pada asam ketoglutarat, sehingga dihasilkan asam keto sebagai analog dengan asam amino yang bersangkutan (Lehninger, 1982).

SGOT dan SGPT adalah dua macam enzim transaminase yang paling sering dihubungkan dengan kerusakan sel hepar (Sukarman dan Orbayinah, 2009).

Pada cedera sel hati terjadi kerusakan membran sel dan organela yang akan menyebabkan enzim intrasel masuk ke dalam pembuluh darah sehingga kadar enzim meningkat dalam darah. Enzim-enzim ini ialah;

1. *Serum Glutamate Oxalacetate Transaminase* (SGOT)

Enzim ini berfungsi memperantarai reaksi antara asam aspartat dan asam alfa-ketoglutarat, enzim ini banyak dijumpai di jantung, otot skelet dan ginjal. Bila jaringan tersebut mengalami kerusakan yang akut, kadarnya akan meningkat. Hal ini diduga disebabkan karena bebasnya enzim intraseluler dari sel-sel yang rusak kedalam sirkulasi. Kadar yang sangat meningkat terdapat pada nekrosis hepatoseluler dan infark miokard (Sacher dan Mcpherson, 2004).

2. *Serum Glutamate Pyruvate Transaminase* (SGPT)

Enzim ini mengkatalisis perpindahan reversibel satu gugus amino antara alanin dan asam alfa-ketoglutarat yang berfungsi dalam pembentukan asam-asam amino yang dibutuhkan untuk menyusun protein di hati (Sacher dan Mcpherson, 2004).

Enzim ini dapat dijumpai paling banyak di hati, sedang di jantung dan otot skelet agak kurang jika dibanding dengan SGOT. Kadar dalam serum meningkat terutama pada kerusakan dalam hati, jika dibanding dengan SGOT (Sulaiman, 1990).

Beberapa transaminase yang paling penting yang dinamakan sesuai dengan molekul pemberi aminonya adalah:

1. *Glutamate Pyruvate Transaminase* (GPT) merupakan enzim yang banyak ditemukan pada organ hepar terutama pada mitokondria. GPT memiliki fungsi dalam pengiriman karbon dan nitrogen dari otot ke hati. Dalam otot rangka, piruvat ditransaminasi menjadi alanin sehingga menghasilkan penambahan rute transport nitrogen dari otot ke hati (Syifaiah, 2008). Enzim ini lebih spesifik ditemukan pada hepar terutama di sitoplasma sel-sel parenkim hepar.
2. *Glutamate Oxaloasetate Transaminase* (GOT) merupakan enzim yang banyak ditemukan pada organ hepar terutama pada sitosol. GOT diperlukan oleh tubuh untuk mengurangi kelebihan amonia. Enzim GOT lebih spesifik ditemukan pada organ jantung, otot, pancreas, paru-paru dan juga otot skelet (Syifaiah, 2008).

Seperti yang telah dijelaskan di atas bahwa GOT yang sekarang lebih dikenal dengan *Aspartat Transaminase* (AST) maupun GPT atau *Alanin Transaminase* (ALT) merupakan enzim yang banyak terdapat dalam organ hati. Karena itu peningkatan kadar enzim ini pada serum dapat dijadikan indikasi terjadinya kerusakan jaringan yang akut. Ketika terjadi kerusakan pada hati, maka sel-sel hepatositnya akan lebih permeabel sehingga enzim ini bocor ke dalam pembuluh darah sehingga menyebabkan kadarnya meningkat pada serum (Sherlock, 1993).

Pada dasarnya enzim GPT dan GOT bekerja dalam cairan intraseluler, akan tetapi dalam kenyataannya selalu ada enzim yang terlacak diluar sel seperti pada darah. Keadaan ini antara lain disebabkan oleh adanya sel-sel yang mati dan pecah sehingga isinya tercurah keluar (Syifaiah, 2008).

Dalam keadaan normal, kadar enzim intrasel dalam darah selalu rendah dan mempunyai harga maksimum. Karena itu jika ditemukan dalam kadar yang tinggi dari enzim intrasel yang melampaui harga maksimum normal, mestilah terjadi suatu kerusakan pada sel sehingga isinya bocor keluar (Syifaiah, 2008).

Aspartat amino transferase (AST) atau serum glutamic oxaloasetic transaminase (SGOT) dan alanin amino tranferase (ALT) atau serum glutamic pyruvic transaminase (SGPT) merupakan enzim-enzim intraseluler yang berada di jantung, hepar, dan jaringan skelet (Yunianto, 2007).

Zat ini terlepas dan masuk ke peredaran darah jika jaringan mengalami kerusakan nekrosis atau terjadinya perubahan permeabilitas sel. Enzim ini biasa dipakai untuk diagnosa dini dari viral hepatitis. Pada keadaan obstruksi ikterus, tumor hepar, primer maupun sekunder, kadar enzim ini dalam plasma naik 50-100 unit. Jumlah zat ini meningkat pada kerusakan sel hepar dan infark miokardial (Yunianto, 2007).

Kadar ALT normal adalah 10-35 U/I, sedangkan AST berkisar antara 3-83 U/I. Kadar ALT serum pada hepatitis akut serta kerusakan hati akibat penggunaan obat dan zat kimia dengan setiap serum mencapai 200-4000 U/I. Rasio SGPT/SGOT merupakan salah satu indikator terjadinya kerusakan hepar kronik maupun akut (Yunianto, 2007).

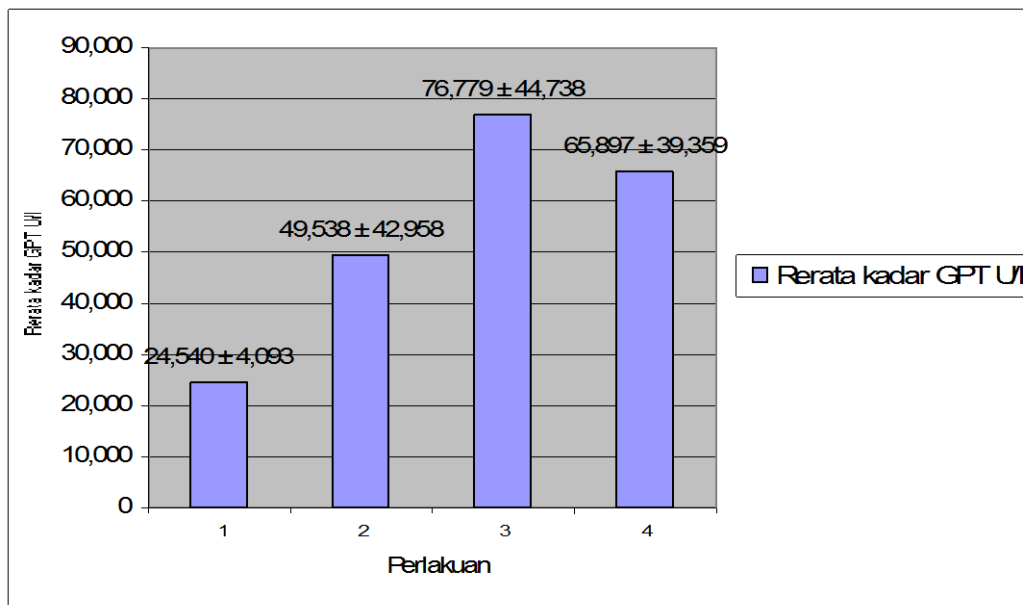
BAB 7

PENGARUH PEMBERIAN EKSTRAK DAUN PEGAGAN (*Centella asiatica* (L.) Urban) TERHADAP KADAR ENZIM TRANSAMINASE HEPAR

Sel hepar mengandung berbagai enzim, beberapa diantaranya penting untuk diagnostik karena dialirkan ke pembuluh darah, aktivitasnya dapat diukur sehingga dapat menunjukkan adanya penyakit hati atau tingkat keparahannya (Putriani, 2007). Kelainan hati dapat diketahui dengan melakukan pemeriksaan kadar enzim transaminase.

Jenis enzim yang sering digunakan untuk mengetahui kelainan hati adalah *Glutamate Pyruvate Transaminase* (GPT) dan *Glutamate Oxaloasetate Transaminase* (GOT). Berdasarkan penelitian yang dilakukan terhadap kadar enzim (GPT-GOT) dan gambaran histologi pada hepar mencit setelah pemberian ekstrak daun pegagan dosis tinggi sebagai bahan antifertilitas dengan 3 dosis yang berbeda, diperoleh hasil sebagaimana yang akan diuraikan berikut ini.

Berdasarkan data rata-rata yang diperoleh dari pengukuran kadar enzim GPT pada hepar mencit dapat diketahui bahwa pemberian ekstrak daun pegagan dosis tinggi sebagai bahan antifertilitas cenderung dapat meningkatkan kadar enzim GPT pada hepar mencit, meskipun peningkatannya tidak sesuai dengan peningkatan dosis yang diberikan. Hal tersebut dapat dilihat pada gambar 7.1.



Gambar 7.1 Diagram nilai rata-rata perubahan kadar enzim GPT pada hepar mencit setelah pemberian perlakuan ekstrak daun pegagan

Keterangan:

Perlakuan 1 = Kontrol (0,5 ml Na CMC 0,5%)

Perlakuan 2 = Dosis 1 (125 mg/kg BB)

Perlakuan 3 = Dosis 2 (200 mg/kg BB)

Perlakuan 4 = Dosis 3 (275 mg/kg BB)

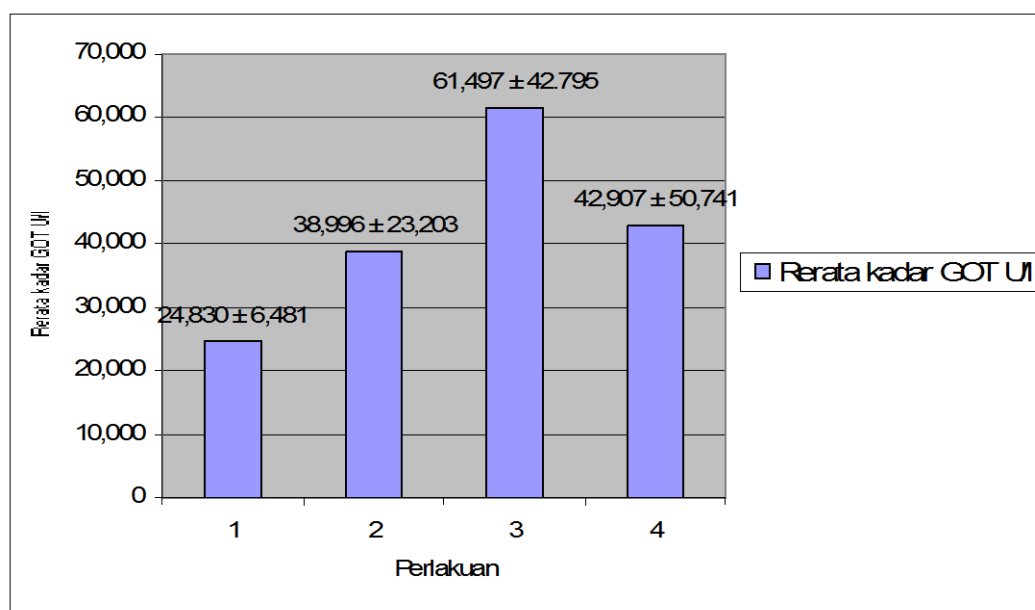
Data yang diperoleh selanjutnya dianalisis dengan menggunakan analisis variansi (ANOVA). Ringkasan hasil perhitungan ANOVA mengenai pengaruh pemberian ekstrak daun pegagan dosis tinggi sebagai bahan antifertilitas terhadap kadar enzim GPT pada hepar mencit dapat dilihat pada tabel 7.1.

Tabel 7.1 Ringkasan Anava Pengaruh Pemberian Ekstrak Daun Pegagan (*Centella asiatica* (L.) Urban) Dosis Tinggi sebagai Bahan Antifertilitas terhadap Kadar Enzim GPT Hepar Mencit (*Mus musculus*) Betina

SK	db	JK	KT	F hit	F tab
Perlakuan	3	9288,613	3096,204	2,288	3,10
Galat	20	27064,243	1353,212		
Total	23	36352,856			

Dari hasil tersebut dapat disimpulkan bahwa pemberian ekstrak daun pegagan dosis tinggi sebagai bahan antifertilitas tidak ada pengaruh yang nyata terhadap kadar enzim GPT pada hepar mencit.

Berdasarkan data rata-rata yang diperoleh dari pengukuran kadar enzim GOT pada hepar mencit dapat diketahui bahwa pemberian ekstrak daun pegagan dosis tinggi sebagai bahan antifertilitas cenderung dapat meningkatkan kadar enzim GOT pada hepar mencit, meskipun peningkatannya tidak signifikan dengan peningkatan dosis yang diberikan. Hal tersebut dapat dilihat pada gambar 7.2.



Gambar 7.2 Diagram nilai rata-rata perubahan kadar enzim GOT pada hepar mencit setelah pemberian perlakuan ekstrak daun pegagan

Keterangan:

Perlakuan 1 = Kontrol (0,5 ml Na CMC 0,5%)

Perlakuan 2 = Dosis 1 (125 mg/kg BB)

Perlakuan 3 = Dosis 2 (200 mg/kg BB)

Perlakuan 4 = Dosis 3 (275 mg/kg BB)

Data yang diperoleh selanjutnya dianalisis dengan menggunakan analisis variansi (ANOVA). Ringkasan hasil perhitungan ANOVA mengenai pengaruh pemberian ekstrak daun pegagan dosis tinggi sebagai bahan antifertilitas terhadap kadar enzim GOT pada hepar mencit dapat dilihat pada tabel 7.2.

Tabel 7.2 Ringkasan Anava Pengaruh Pemberian Ekstrak Daun Pegagan (*Centella asiatica* (L.) Urban) Dosis Tinggi sebagai Bahan Antifertilitas terhadap Kadar Enzim GOT Hepar Mencit (*Mus musculus*) Betina

SK	db	JK	KT	F hit	F tab
Perlakuan	3	4108,591	1369,530	1,099	3,10
Galat	20	24913,884	1245,694		
Total	23	29022,475			

Dari hasil tersebut dapat disimpulkan bahwa pemberian ekstrak daun pegagan dosis tinggi sebagai bahan antifertilitas tidak ada pengaruh yang nyata terhadap kadar enzim GOT pada hepar mencit.

Berdasarkan penelitian sebelumnya yang dilakukan oleh Fitriyah (2009), dari segi fertilitas pegagan efektif menaikkan jumlah folikel primer, sekunder dan tertier yaitu pada dosis 75 mg/Kg BB. Namun pada dosis 100 mg/Kg BB dan dosis 125 mg/Kg BB cenderung menurunkan jumlah folikel primer, sekunder, tertier dan de Graff. Penurunan jumlah folikel tersebut, diduga karena adanya peranan zat aktif terhadap metabolisme hormonal, terutama terkait dengan metabolisme dan sintesis hormon reproduksi. Keberadaan zat aktif pada dosis tinggi disinyalir mampu menyebabkan *feedback negative* pada pelepasan hormon-hormon gonadotropin.

Centella asiatica (L.) Urban mengandung berbagai senyawa, antara lain: asam asiatik, asiatikosida, b-kariotena, b-kariofilen, b-elemina, b-farnesen, b-sitosterol, brahminosida, asam brahmat, brahmosida, asam sentelat, asam elaiodat, iso-thankunisida, asam iso-thankunisida dan velerina (Afifah, 2003). Pegagan mengandung beberapa bahan aktif yang diantaranya diduga berpotensi sebagai bahan antifertilitas. Menurut Dalimarta (2002) asiaticocide dan thankuniside dapat menurunkan kesuburan (fertilitas).

Selain itu, bahan aktif pegagan yang diduga berpotensi sebagai bahan antifertilitas adalah triterpenoid saponin yang merupakan salah satu turunan steroid. Steroid

mempunyai efektifitas antigonadotropin. Oleh karena itu adanya steroid dalam sediaan yang diberikan kepada mencit akan mengakibatkan gangguan pada jalur hipotalamus hipofise yang selanjutnya mengakibatkan gangguan sekresi GnRH, maka akan berpengaruh terhadap pembentukan, perkembangan dan pematangan folikel (Limbong, 2007).

Berdasarkan beberapa penelitian tersebut, maka akan dibuat suatu sediaan fitofarmaka dari daun pegagan ini. Sebelum dipasarkan harus melalui serangkaian uji untuk menjamin keamanan dalam pemakaian (Putriani, 2007). Oleh karena itu, pada penelitian ini untuk mengetahui efek dari pemberian ekstrak daun pegagan dosis tinggi sebagai bahan antifertilitas terhadap organ lain seperti hepar dapat diketahui melalui pemeriksaan adanya kerusakan hati yaitu dengan mengukur kadar enzim GPT-GOT setelah pemberian ekstrak daun pegagan dosis tinggi sebagai bahan antifertilitas.

Tes fungsi hati yang umum untuk mengetahui adanya gangguan dalam organ hati adalah AST (*aspartate transaminase*), yang di Indonesia lebih sering disebut GOT (*glutamat oksaloasetat transaminase*), dan ALT (*alanine transaminase*) yang biasanya di Indonesia disebut sebagai GPT (*glutamat piruvat transaminase*) (Wibowo, 2004).

Pada penelitian ini perlakuan yang diberikan adalah perlakuan 1 (kontrol), perlakuan 2 (dosis 1 atau dosis 125 mg/kg BB mencit), perlakuan 3 (dosis 2 atau dosis 200 mg/kg BB mencit) dan perlakuan 4 (dosis 3 atau dosis 275 mg/kg BB mencit).

Berdasarkan data yang diperoleh dari pengukuran kadar enzim GPT pada masing-masing perlakuan memiliki jumlah rerata yang berbeda. Pada perlakuan 1 (kontrol) dengan jumlah rerata kadar enzim GPT 24,540 U/l masih berada pada kisaran batas normal. Pada perlakuan 2 (dosis 1 atau dosis 125 mg/kg BB mencit) dan perlakuan 3 (dosis 2 atau dosis 200 mg/kg BB mencit) meningkat dengan jumlah rerata kadar enzim GPT berturut-turut 49,538 U/l dan 76,779 U/l. Pada perlakuan 4 (dosis 3 atau dosis 275 mg/kg BB mencit) menurun dengan jumlah rerata kadar enzim GPT 65,897 U/l, namun

penurunan ini tetap lebih tinggi dibandingkan dengan jumlah rerata kadar enzim GPT pada perlakuan 2.

Jumlah rerata kadar enzim GPT masing-masing perlakuan mengalami peningkatan 2-3 kali lipat dari jumlah rerata kadar enzim GPT kontrol. Sedangkan data yang diperoleh dari pengukuran kadar enzim GOT pada masing-masing perlakuan memiliki jumlah rerata yang berbeda pula.

Pada perlakuan 1 (kontrol) dengan jumlah rerata kadar enzim GOT 24,830 U/l masih berada pada kisaran batas normal. Pada perlakuan 2 (dosis 1 atau dosis 125 mg/kg BB mencit) dan perlakuan 3 (dosis 2 atau dosis 200 mg/kg BB mencit) meningkat dengan jumlah rerata kadar enzim GOT berturut-turut 38,996 U/l dan 61,497 U/l. Pada perlakuan 4 (dosis 3 atau dosis 275 mg/kg BB mencit) menurun dengan jumlah rerata kadar enzim GOT 42,907 U/l, namun penurunan ini tetap lebih tinggi dibandingkan dengan jumlah rerata kadar enzim GOT pada perlakuan 2, sedangkan jumlah rerata kadar enzim GOT masing-masing perlakuan mengalami peningkatan 1-2 kali lipat dari jumlah rerata kadar enzim GPT kontrol.

Data tersebut menunjukkan bahwa pemberian ekstrak daun pegagan dosis tinggi sebagai bahan antifertilitas cenderung dapat meningkatkan kadar enzim GPT-GOT pada hepar mencit, meskipun peningkatannya tidak sesuai dengan peningkatan dosis yang diberikan. Namun secara uji statistik pemberian ekstrak daun pegagan dosis tinggi sebagai bahan antifertilitas tidak berpengaruh secara nyata terhadap kadar enzim GPT-GOT pada hepar mencit.

Rerata kadar enzim GPT tertinggi terlihat pada perlakuan 3 (dosis 2 atau dosis 200 mg/kg BB mencit) dengan jumlah rerata kadar enzim GPT 76,779 U/l, sedangkan rerata kadar enzim GPT terendah terlihat pada perlakuan 1 (kontrol) dengan jumlah rerata kadar enzim GPT 24,540 U/l. Begitu juga rerata kadar enzim GOT tertinggi terlihat pada perlakuan 3 (dosis 2 atau dosis 200 mg/kg BB mencit) dengan jumlah rerata

kadar enzim GOT 61,497 U/l, sedangkan rerata kadar enzim GOT terendah terlihat pada perlakuan 1 (kontrol) dengan jumlah rerata kadar enzim GOT 24,830 U/l.

Kadar enzim GPT dan GOT pada mencit perlakuan 3 mengalami peningkatan, sedangkan biasanya pada penyakit hepar kadar enzim di dalam hepar menurun karena adanya sel hati yang rusak sehingga enzim mengalami kebocoran sel dan masuk ke dalam plasma. Namun enzim dalam hepar tetap tinggi diduga kerusakan sel hati tidak sampai menyebabkan kebocoran sel sehingga enzim intrasel tetap tinggi di dalam sel hati (Nurlaili, 2010).

Akan tetapi perubahan yang terjadi secara keseluruhan dianggap belum menyimpang karena peningkatan belum mencapai 10-100 kali (Andriani, 2008).

Menurut Ismiyatun (2006), pada kerusakan sel hati yang disebabkan berbagai hal, termasuk hepatitis virus, jumlah ALT serum akan meningkat mendahului gejala lainnya, seperti kuning (ikterus). Kenaikan ini dapat mencapai 100 kali lipat nilai normal tertinggi. Meskipun yang terbanyak ditemukan adalah antara 20-50 kali.

Beberapa peneliti melaporkan bahwa pada aktifitas fisik terjadi peningkatan enzim-enzim intraseluler di dalam serum, meningkatkan enzim *Glutamate Oxaloacetate Transaminase* (GOT) sebesar 182%, meningkatnya enzim *creatine kinase* 10 kali lipat, dibanding sebelum melakukan aktifitas fisik, peningkatan enzim *lactate dehydrogenase* (LDH) sebanyak 37 (Sugiharto, 2005).

Aktifitas fisik pada hakekatnya merupakan stressor yang diharapkan menjadi stimulator sehingga menghasilkan adaptasi tubuh. Tetapi aktifitas fisik yang selalu menekankan peningkatan kinerja fisik dapat menimbulkan gangguan homeostatis pada tubuh, yang dapat menyebabkan peningkatan insiden patologis dan insiden kerusakan jaringan (Sugiharto, 2005).

Aspartat aminotransferase (AST) dikenal dengan nama lain yaitu *Glutamate Oxaloasetate Trasaminase* (GOT). Inilah enzim intrasel pertama yang membuktikan bahwa

pengukuran aktivitas enzim intrasel dalam darah dapat menunjukkan adanya kerusakan pada jaringan asal sumber enzim tersebut. Enzim ini tersebar di berbagai jaringan, namun demikian aktivitas spesifik tertinggi enzim AST ditemukan di jantung. AST terdapat dalam mitokondria dan sitosol (Ismiyatun, 2006).

Zat ini terlepas dan masuk ke peredaran darah jika jaringan mengalami kerusakan nekrosis atau terjadinya perubahan permeabilitas sel. Jumlah zat ini meningkat pada kerusakan sel hepar dan infark miokardial (Yunianto, 2007).

Berdasarkan beberapa penelitian, selain triterpenoid saponin yang diduga berpotensi sebagai bahan antifertilitas, pegagan juga mengandung beberapa bahan aktif lain diantaranya adalah flavonoid. Mekanisme flavonoid dalam mengobati gangguan fungsi hati yaitu dengan cara menghambat reaksi oksidasi yang diakibatkan oleh senyawa-senyawa yang mengandung racun yang masuk ke dalam tubuh (Yunianto, 2007).

Senyawa-senyawa yang mengandung racun ini merupakan radikal bebas di dalam tubuh. Flavonoid menghambat reaksi oksidasi dengan cara bertindak sebagai penampung radikal bebas sehingga dapat melindungi lipid membran dari berbagai reaksi yang merusak (Yunianto, 2007).

Selain itu flavonoid juga melindungi jaringan mukosa dengan cara mencegah pembentukan lesi pada sel-sel hati, sehingga sel-sel hati yang mengalami kerusakan menjadi pulih kembali dan kadar enzim di hati mendekati normal. Jika kadar enzim di hati normal maka kerja fungsi hati juga kembali normal (Yunianto, 2007).

Menurut Robinson (1995) efek flavonoid terhadap macam-macam organisme sangat banyak macamnya dan dapat menjelaskan mengapa tumbuhan yang mengandung flavonoid dipakai dalam pengobatan tradisional. Memang karena flavonoid sering merupakan senyawa pereduksi yang baik, dapat menghambat banyak reaksi oksidasi, baik secara enzim maupun nonenzim.

Flavonoid bertindak sebagai penampang yang baik radikal hidroksi dan superoksida, dengan demikian melindungi lipid membran terhadap reaksi yang merusak. Aktivitas antioksidannya mungkin dapat menjelaskan mengapa flavonoid tertentu merupakan komponen aktif tumbuhan yang digunakan secara tradisional untuk mengobati gangguan fungsi hati.

Flavonoid juga merupakan salah satu senyawa aktif pada pegagan yang bersifat estrogenik atau menyerupai estrogen. Isoflavon yang merupakan golongan flavonoid adalah zat yang serupa dengan estrogen, namun berbeda dengan ikatan OH. Di dalam tubuh isoflavon bersifat mirip dengan estrogen. Secara insitu dibuktikan bahwa isoflavon mengadakan aksi *inhibisi tirosin kinase* yang dapat menghambat pertumbuhan dan perkembangan (Robinson, 1995).

Flavonoid bukan estrogen tetapi bersifat estrogenik atau menyerupai estrogen, dimana flavonoid dapat bekerja seperti halnya hormon estrogen dan kadarnya tidak terlalu tinggi di dalam tubuh (Robinson, 1995).

Menurut Suharti (1995), estrogen alami maupun sintetik dapat mempengaruhi proses dan fungsi fisiologik hepar yang merupakan organ penting dalam proses metabolisme, gangguan ini mudah terjadi. Pada penggunaan estrogen dosis besar untuk jangka waktu yang lama dapat terjadi hambatan sekresi empedu, ekskresi bilirubin dan asam empedu serta metabolisme bromsulfatalein.

Gangguan sekresi empedu akibat kontrasepsi oral prosesnya sangat kompleks dan dapat merupakan hasil akhir dari efek hormon kelamin terhadap metabolisme di parenkim sel hepar. Gangguan uji fungsi hati yang disebabkan kontrasepsi ini akan hilang bila penggunaan obat dihentikan (Nurlaili, 2010).

Berdasarkan pengaruhnya terhadap kadar enzim GPT dan GOT, flavonoid yang bekerja sebagai zat aktif dapat menurunkan kadar enzim GPT dan GOT dalam darah, meskipun enzim belum mengalami kebocoran sel. Flavonoid dapat memperbaiki sel hati

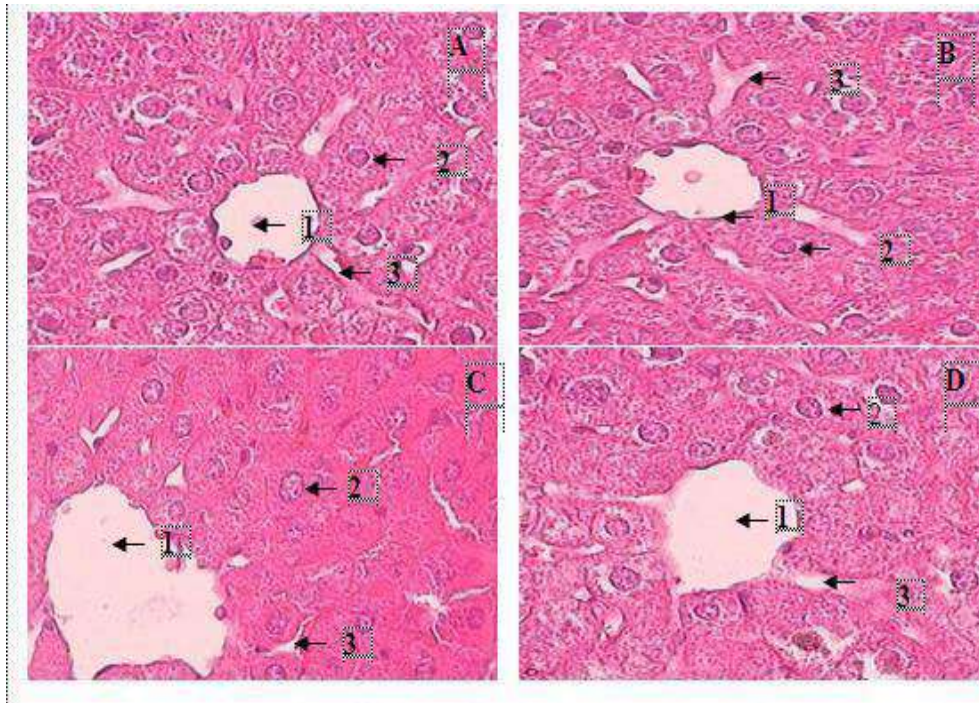
yang mengalami kerusakan dan menyebabkan kadar enzim mendekati normal. Selain itu, flavonoid berfungsi untuk melindungi mukosa dengan mencegah pembentukan lesi oleh berbagai agen nekrotik (Nurlaili, 2010).

Kadar enzim GPT-GOT pada hasil penelitian ini meningkat dibandingkan dengan kadar enzim pada mencit kontrol, tetapi peningkatan yang terjadi secara keseluruhan dianggap belum menyimpang atau masih berada pada kisaran batas kadar normal karena peningkatan belum mencapai 10-100 kali. Perlu diketahui, pada kerusakan sel hati kadar enzim GPT-GOT dapat mengalami peningkatan mencapai 100 kali nilai normal tertinggi (Andriani, 2008).

BAB 8

PENGARUH PEMBERIAN EKSTRAK DAUN PEGAGAN (*Centella asiatica* (L.) Urban) TERHADAP PROFIL HISTOLOGIS HEPAR

Hasil pemeriksaan biokimiawi perlu didukung oleh hasil pemeriksaan histopatologi. Berikut adalah hasil pengamatan histopatologi sel hepar baik kelompok kontrol, dosis I, II maupun III disajikan pada gambar di bawah ini:



Gambar 8.1. Hasil foto preparat hati dengan perbesaran 400 kali (1. vena sentral, 2.sinusoid, 3. sel hepatosit)

Keterangan:

A. Perlakuan 1= Kontrol (0,5 ml Na CMC 0,5%)

B. Perlakuan 2= Dosis 1 (125 mg/kg BB)

C. Perlakuan 3= Dosis 2 (200 mg/kg BB)

D. Perlakuan 4= Dosis 3 (275 mg/kg BB)

Gambar 8.1 menunjukkan foto preparat hati dengan perbesaran 400 kali, Gambar A adalah kontrol yang menunjukkan gambaran histologis hepar normal,

inti sel terlihat jelas berwarna biru gelap dan sitoplasma berwarna merah muda. Begitu juga dengan Gambar B, C dan D memperlihatkan bahwa pada dosis I, II dan III histologi hati tidak ditemukan adanya perubahan, yang berarti bahwa sampai pada dosis III masih aman karena tidak ada kerusakan pada organ hepar mencit.

Penentuan kerusakan sel hepar dilakukan dengan cara mengamati sel-sel pada preparat hepar kemudian membandingkannya dengan gambar sel-sel hepar normal dan tidak normal (mengalami kerusakan sel) baik dari gambar literatur ataupun gambar sel-sel hepar normal dari preparat kontrol.

Seperti layaknya makhluk hidup yang lain, sel juga akan mengalami kematian. Kematian yang terjadi pada sel dapat dibedakan menjadi dua macam. Penyebab kematian yang pertama disebut nekrosis. Sel yang mengalami kematian secara nekrosis umumnya disebabkan oleh tekanan dari luar secara langsung, baik infeksi kuman penyakit maupun dari faktor fisik seperti sinar radioaktif atau zat kimia beracun.

Penyebab kematian kedua adalah apoptosis. Sel yang mengalami apoptosis sejatinya adalah sel normal. Apoptosis merupakan peristiwa bunuh diri sel atau kematian sel secara terprogram. Peristiwa apoptosis tidak akan mengganggu fisiologi tubuh organisme, juga tidak akan mengurangi jumlah sel dalam satu individu. Hal ini dikarenakan peristiwa apoptosis selalu diikuti dengan penambahan jumlah sel melalui mekanisme reproduksi sel dan dalam rangka menjaga keseimbangan jaringan serta organ yang disusun oleh sel tersebut.

Apabila dalam suatu jaringan terjadi pembaharuan sel secara terus-menerus tanpa diikuti pengurangan jumlah sel yang sudah tidak produktif, maka akan terjadi populasi sel yang berlebihan. Salah satu akibatnya adalah sel-sel yang semestinya

sudah dieliminasi menjadi berubah sifat dan karakter. Hal inilah yang mengawali terjadinya sel kanker, yaitu ketika kecepatan pembelahan sel lebih tinggi daripada laju kematian sel (Bowolaksono, 2010).

Mekanisme terjadinya kematian sel akibat senyawa kimia yang mengandung racun atau nekrosis sel hati yaitu berawal dari masuknya zat kimia yang mengandung racun dari bahan aktif pegagan yakni asam asiatik dalam dosis tinggi kedalam hati membentuk radikal (molekul dengan elektron yang tidak berpasangan sehingga reaktif), radikal bebas ini berikatan dengan O^2 di dalam tubuh membentuk peroksil (peroksi radikal).

Peroksil mengabsorpsi atom hidrogen dari molekul lipid tak jenuh, sehingga terjadi reaksi berkepanjangan yang menghasilkan peroksida-peroksida yang lain yaitu peroksinitrit, peroksil dan peroksinitrit yang bersifat lipofilik. Jika peroksida lipid terjadi pada mitokondria, maka pemasukan energi yang diperlukan untuk memelihara fungsi dan struktur retikulum endoplasmik terlambat dan sintesis protein akan menurun sehingga sel kehilangan daya untuk mengeluarkan trigliserida dan terjadilah kerusakan sel hati, yang menyebabkan nekrosis sel hati.

Peroksida yang masuk ke dalam tubuh akan sampai pada membran plasma dan meningkatkan jumlah ion-ion dalam tubuh yaitu Na^+ , K^+ , Fe^{2+} , Cu^{2+} . Ion-ion berlebih ini juga akan mengakibatkan nekrosis pada sel hati (Rahayu, 2007).

Ada beberapa perubahan yang mendahului kematian sel. Perubahan morfologik awal antara lain berupa edema sitoplasma, dilatasi retikulum endoplasma, dan disagregasi polisom. Terjadi akumulasi trigliserid sebagai butiran lemak dalam sel. Perubahan yang terdahulu merupakan pembengkakan mitokondria progresif dengan

kerusakan kista, pembengkakan sitoplasma, penghancuran organel dan inti, dan pecahnya membran plasma (Lu, 1995).

Hati sangat rentan terhadap pengaruh berbagai zat kimia dan sering menjadi organ sasaran utama dari efek racun zat kimia. Oleh karena itu, hati merupakan organ tubuh yang paling sering mengalami kerusakan. Menurut Lu (1995) hal ini disebabkan sebagian besar toksikan yang masuk ke dalam tubuh setelah diserap oleh usus halus di bawa ke hati oleh vena porta hati. Melihat fungsi hati tersebut, maka dapat dipahami bahwa hati merupakan organ yang mudah terkena efek toksik senyawa asing.

Peristiwa tersebut dapat terjadi dikarenakan: 1.) Senyawa kimia yang diberikan secara oral akan diabsorpsi dari saluran cerna ke dalam hati melalui vena porta dapat meracuni hati; 2) Senyawa kimia yang dimetabolisme di dalam hati dieksresikan ke dalam empedu dan kembali lagi ke duodenal; 3) Senyawa asing yang dimetabolisme di dalam hati sebagian dilokalisasi di dalam hati. Dengan demikian hati merupakan organ yang banyak berhubungan dengan senyawa kimia sehingga mudah terkena efek toksik (Destiany, 2007).

Tanda-tanda kerusakan hati yang dapat diamati secara mikroskopik adalah degenerasi. Degenerasi merupakan perubahan morfologi sel akibat dari luka yang tidak mematikan (*non letal injury*) yang bersifat reversibel. Dikatakan reversibel karena apabila rangsangan yang menimbulkan cedera dapat dihentikan, maka sel akan kembali sehat seperti semula. Tetapi apabila berjalan terus menerus dan dosis yang berlebihan, maka akan mengakibatkan nekrosis atau kematian sel yang tidak dapat pulih kembali (Maretnowati, 2004).

Degenerasi bengkak keruh atau dapat juga disebut "*cloudy swelling*" merupakan degenerasi yang paling ringan dan merupakan degenerasi yang terdeteksi paling dini dari suatu keadaan patologik. Apabila diamati dibawah mikroskop, maka akan terlihat perubahan-perubahan berupa pembengkakan mitokondria, sitoplasma tampak keruh karena kadar protein atau asam amino bertambah, inhibisi sel oleh protein serum dan hidrasi ion natrium akibat permeabilitas dinding sel hati yang terganggu.

Bengkaknya sel hati dengan sitoplasma berbutir keruh disebabkan oleh pengendapan protein yang disebut juga *albuminous degeneration*. Pada kelainan ini sitoplasma akan tampak sedikit bervakuola dan gelap daripada biasanya akibat dari kadar glikogen yang berkurang (Maretnowati, 2004).

Degenerasi hidropik adalah yang ditandai dengan penumpukan air dalam sel. Pada prinsipnya sama dengan bengkak keruh, tetapi tingkat kerusakan jaringan yang ditimbulkan lebih berat dengan jangka waktu yang lebih lama (Maretnowati, 2004).

Kerusakan hati yang sangat akut pada dasarnya dibedakan menjadi tiga macam, yakni (1) sitotoksik (hepatoseluler) yaitu kerusakan parenkim hati, dapat berupa steatosis (degenerasi melemak) dan atau nekrosis sel-sel hati; (2) kolestik berupa hambatan aliran empedu dengan sedikit atau tanpa kerusakan sel-sel hati, baik karena luka pada kanalikuler atau luka pada saluran empedu dan dapat pula tanpa adanya luka atau kanalikuler; (3) campuran keduanya yaitu kombinasi sitotoksik dan kolestik (Destiany, 2007).

Berdasarkan gambar histologi dari hasil pengamatan (Gambar 8.1), tampak tidak adanya kerusakan sel-sel hati pada tiap perlakuan atau dosis yang diberikan. Hal ini diduga karena adanya bahan aktif yang dikandung oleh daun pegagan selain

triterpenoid saponin dan flavonoid yaitu asiaticosida dan madecossida (Kusumawati, 2007).

Asiaticosida dan madecossida dapat menstimulasi sintesis kolagen dan memperbaiki kerusakan sel. Fibroblast sangat penting dalam pembentukan serat kolagen, kolagen dibina atas protein dan merupakan 30% seluruh protein tubuh mamalia, oleh karena itu serat kolagen berperan dalam penyembuhan luka atau kerusakan jaringan (Kusumawati, 2007).

Beberapa senyawa telah dibuktikan melalui penelitian ilmiah dapat menjaga fungsi hati, baik sebagai hepatoprotektor ataupun sebagai obat bila kerusakan terjadi. Di antara sekian banyak kandungan bahan aktif pada centella seperti asam bebas, mineral, vitamin B dan C, bahan utama yang dikandungnya adalah steroid, yaitu triterpenoid glycoside.

Menurut Robinson (1995) berbagai macam aktivitas fisiologi yang menarik ditunjukkan oleh beberapa triterpenoid, dan senyawa ini merupakan komponen aktif dalam tumbuhan obat yang telah digunakan untuk mengobati beberapa penyakit termasuk diabetes, gangguan menstruasi, patukan ular, gangguan kulit, kerusakan hati dan malaria.

Triterpenoid mempunyai aktivitas penyembuhan luka. Beberapa bahan aktif akan meningkatkan fungsi mental melalui efek penenang, antistres, dan anticemas. Dosis tinggi dari glikosida saponin akan menghasilkan efek pereda nyeri. Saponinnya bermanfaat mempengaruhi kolagen, misalnya dalam menghambat produksi jaringan bekas luka yang berlebihan.

Hal tersebut sesuai dengan Dalimarta (2002) bahwa senyawa glikosida triterpenoida yang disebut asiaticoside diduga berperan dalam berbagai aktivitas

penyembuhan penyakit. Asiaticoside dan senyawa sejenis juga berkhasiat anti lepra (kusta). Secara umum, pegagan berkhasiat sebagai hepatoprotektor, yaitu melindungi sel hati dari berbagai kerusakan akibat racun dan zat berbahaya.

Zat asiaticosida, saponin, askatikosida, asam asiatat dan madekossida adalah bahan aktif yang mampu memacu produksi kolagen dan bermanfaat sebagai protein pemacu proses penyembuhan luka pada manusia.

Asiatikosida mampu bekerja dalam detoksifikasi pada hati dan merupakan marker dalam penentuan standar baku pada pegagan (*Centella asiatica* (L.) Urban). Madekossida juga berperan penting karena mampu memperbaiki kerusakan sel dengan sintesis kolagen (Selfitri, 2008). Sehingga dapat disimpulkan bahwa beberapa bahan aktif dari pegagan diduga mampu mencegah terjadinya kerusakan sel-sel hati.

Selain pengaruh beberapa bahan aktif dari pegagan tersebut, tidak adanya kerusakan sel-sel hati disebabkan karena kemampuan regenerasi yang dimiliki oleh hati. Hati mempunyai kemampuan regenerasi yang mengagumkan. Kehilangan jaringan hati akibat kerja zat-zat toksik atau pembedahan memacu suatu mekanisme dimana sel-sel hati mulai membelah dan hal ini akan terus berlangsung sampai perbaikan massa jaringan semula tercapai. Pada tikus, hati dapat meregenerasi kehilangan 75% beratnya dalam satu bulan (Ismiyatun, 2006).

Hati mempunyai fungsi yang sangat kompleks. Hati penting untuk mempertahankan hidup dan berperan pada hampir semua fungsi metabolisme tubuh. Hati mempunyai kemampuan regenerasi yang baik. Daya regenerasi sel-sel hepar sangat besar. Pada hepar normal diketahui bahwa labektomi sebanyak 70% mengakibatkan proliferasi sel-sel hepar dengan giat, sehingga dalam dua sampai tiga minggu bagian yang hilang dapat menjadi utuh kembali (Wibowo, 2007).

Jaringan hati yang diregenarasi umumnya serupa dengan jaringan yang hilang. Tetapi bila kerusakan itu terjadi berulang-ulang atau terus menerus pada organ ini, maka terbentuk banyak jaringan ikat bersama regenerasi sel hati. Kelebihan jaringan ikat ini berakibat kacaunya struktur hati, suatu keadaan yang terkenal sebagai sirosis (Junqueira, 1997).

Menurut Geneser (1994) parenkim hati mempunyai kapasitas regenerasi yang sangat baik. Kerusakan hepatosit kadang-kadang digantikan oleh jaringan ikat fibrosa, misalnya pada sirosis hati (kirros = keras, + osis = keadaan), yang dicirikan oleh kerusakan hepatosit yang progresif yang kemudian digantikan oleh jaringan ikat.

BAB 9

PENUTUP

9.1 Kesimpulan

Berdasarkan hasil penelitian maka dapat disimpulkan bahwa :

1. Pemberian ekstrak daun pegagan (*Centella asiatica* (L.) Urban) sampai dosis 275 mg/kg BB tidak mempengaruhi kadar enzim GPT-GOT hepar mencit (*Mus musculus*) betina secara uji statistik. Namun rerata kadar enzim GPT mengalami peningkatan 2-3 kali lipat dan GOT mengalami peningkatan 1-2 kali lipat, peningkatan tersebut masih berada dalam kisaran batas kadar normal.
2. Pemberian ekstrak daun pegagan (*Centella asiatica* (L.) Urban) sampai dosis 275 mg/kg BB tidak menyebabkan terjadinya kerusakan sel hati pada semua perlakuan.

6.2 Saran

Berdasarkan hasil penelitian, maka disarankan untuk menggunakan daun pegagan sebagai bahan antifertilitas dengan menentukan dosisnya terlebih dahulu sesuai dengan berat badan untuk menghindari efek samping yang tidak diinginkan. Selain itu, disarankan pula untuk dilakukan penelitian lanjutan tentang efek antioksidan dan kadar hormonal karena pada penelitian ini belum dilakukan penelitian efek antioksidan dan pengukuran kadar hormonal setelah pemberian ekstrak daun pegagan (*Centella asiatica* (L.) Urban) dosis tinggi sebagai bahan antifertilitas.

DAFTAR PUSTAKA

- Afifah, Efi. 2003. *Tanaman Obat Untuk Mengatasi Hepatitis*. Jakarta: AgroMedia Pustaka.
- Andriani, Yosie HS. 2008. Toksisitas Fraksi Aktif Steroid Ekstrak Daun Jati Belanda (*Guazuma ulmifolia Lamk.*) Terhadap Aktivitas Serum Glutamat Oksalat Transaminase (SGOT) Dan Serum Glutamat Piruvat Transaminase (SGPT) Pada Tikus Putih. *Jurnal Gradien Vol.4 No. 2 Juli 2008 : 365-371*. Bengkulu: Universitas Bengkulu.
- Az-Zabidi, Imam. 1997. *Ringkasan Shahih Al-Bukhari*. Bandung: Mizan.
- Besung, Kerta nengah I. 2009. Pegagan (*Centella asiatica*) Sebagai Alternatif Pencegahan Infeksi Pada Ternak. *Jurnal Penelitian Vol.2 No 1 26 Agustus 2009*. Bali : Universitas Udayana.
- Evitaphani, Progestip Juwita. 2009. *Kontrasepsi Oral Tipe Minipil* <http://koempoels.com/showthread.php?429-Kontrasepsi-Oral-Tipe-Minipil-efektif-kah>. 25 Mei 2010
- Dalimarta, Setiawan. 2002. *Atlas Tumbuhan Obat Indonesia*. Jakarta: Trubus Agriwidya.
- Farooqi, M.I.H. 2005. *Terapi Herbal Cara Islam*. Jakarta: Hikmah (P.T. Mizan Publika).
- Febrianika, Anggie Caesaria. 2008. Pengaruh Urutan Penambahan dan Konsentrasi Avicel pH-102 dan Laktosa terhadap Sifat Fisik Tablet Ekstrak Herba Pegagan (*Centella asiatica [L] Urban*). *Abstrak Skripsi Thesis Diterbitkan*. Surakarta: Universitas Muhammadiyah Surakarta.
- Fitriyah. 2009. Pengaruh Pemberian Ekstrak Daun Pegagan (*Centella asiatica (L.) Urban*) Terhadap Perkembangan Folikel Ovarium Mencit (*Mus musculus*). *Skripsi Tidak Diterbitkan*. Malang: UIN Maliki Malang.
- Ganong, F William. *Buku Ajar Fisiologi Kedokteran*. Alih Bahasa M. Djauhari Widjajakusumah dkk. Jakarta: EGC
- Guyton, Artur C. 1995. *Fisiologi Manusia Dan Mekanisme Penyakit*. Penerjemah Petrus Andriyanto. Jakarta : EGC
- Geneser, Finn. 1994. *Buku Teks Histologi Jilid 2*. Jakarta: Binarupa Aksara.

- Hardi, Ivan. 2010. Kesetaraan Khasiat Tanaman Herbal; Pegagan (*Centella asiatica*) dengan Ginkgo (*Ginkgo biloba*). <http://www.inormec.com/articles.php>. Diakses pada tanggal 20 Januari 2010.
- Hasan, Ali. 1996. *Masail Fiqhiyah Al-Haditsah Pada Masalah-Masalah Kontemporer Hukum Islam*. Jakarta: PT RajaGrafindo Persada.
- Hendri, Iam. 2007. Hati-Hati Dengan Kontrasepsi Oral. <http://www.Liveconnector.com/home.php>. Diakses pada tanggal 4 Januari 2010.
- Herman, Joseph Max. 1996. Pemanfaatan Hormon Dalam Kontrasepsi. *Artikel Cermin Dunia Kedokteran No. 112, 1996*. Jakarta: Departemen Kesehatan RI.
- Husnurizal. 2008. Sinkronisasi Birahi dengan Preparat Hormon Prostaglandin (PGF₂). *Makalah Presentasi Koasisten Bidang Reproduksi*. Aceh: Universitas Syiah Kuala.
- Ismiyatun, Siti. 2006. Pengaruh Pemberian Ekstrak Sidaguri Terhadap Kadar Enzim AST Dan ALT Pada Darah Tikus Putih. *Skripsi Diterbitkan*. Semarang: Universitas Negeri Semarang.
- Junqueira, L. Carlos. 1997. *Histologi Dasar Edisi Kedelapan*. Jakarta: EGC.
- Kaneko, H. , H. Kishr. 1993. A Changes In Plasma Concentration Of Immunoreactive Inhibidin, Estradiol and FSH Associated With Follicular Waves During The Estrous Cycle Of The Cow, *Journal Reproduction*
- Katzung, Bertram G. 2002. *Farmakologi Dasar dan Klinik*. Jakarta: Salemba Medika.
- Kusmarjadi, Didi. 2008. Kontrasepsi (Komplit-plit-plit). <http://www.drdidispog.com/2008/10/kontrasepsi-komplit-plit-plit.html>. Diakses pada tgl 14 Januari 2010.
- Kusumawati, Diah. 2004. *Bersahabat dengan Hewan Coba*. Yogyakarta: UGM Press.
- Leeson, Roland. 1996. *Buku Ajar Histologi Edisi V*. Penerjemah : S Koesparto Siswojo dkk. Jakarta : EGC
- Lehninger dan Maggy. 1982. *Dasar-Dasar Biokimia Jilid 2*. Erlangga: Jakarta.

- Limbong, Theresia. 2007. Pengaruh Ekstrak Ethanol Kulit Batang Pakettu (*Ficus superba* Miq) Terhadap Folikulogenesis Ovarium Mencit (*Mus musculus*). *Abstrak Jurnal Penelitian*. Surabaya : Universitas Airlangga
- Lu, Frank C. 1995. *Toksikologi Dasar*. Jakarta: UI Press.
- Mahrhan dan Mubasyir. 2006. *Al-Qur'an Bertutur Tentang Makanan & Obat-obatan*. Yogyakarta: Mitra Pustaka.
- Madjid, Ahmad Abd. 1992. *Masail Fiqhiyah*. Pasuruan: GBI (Anggota IKAPI).
- Maretnowati, Nuke. 2004. Uji Toksisitas Akut Dan Subakut Ekstrak Etanol Dan Ekstrak Air Kulit Batang Artocarpus champeden Sperng Dengan Parameter Histopatologi Hepar Mencit. *Skripsi Tidak Diterbitkan*. Surabaya: Universitas Airlangga.
- Nurlaili, Elvi. 2010. Pengaruh Ekstrak Biji Klabet (*Trigonella foecum-graecum* Linn.) Terhadap Kadar Transaminase (GPT Dan GOT) Dan Gambaran Histologi Hepar Mencit (*Mus musculus*) Yang Terpapar Streptozotocin. *Skripsi Tidak Diterbitkan*. Malang: UIN Maliki Malang.
- Noor, Mawardi et. al. 2002. *Garis-Garis Besar Syari'at Islam*. Jakarta: Khairul Bayan.
- Parikesit, Arli Aditya. 2010. Konsep Baru dalam Pengembangan Agen Kontrasepsi. <http://netsains.com/author/arliap/>. Diakses pada tgl 14 Januari 2010.
- Partodiharjo, Soebadi. 1992. *Ilmu Reproduksi Hewan*. Jakarta: Mutiara.
- Pusat Informasi Penyakit Infeksi. 2010. Hati (Liver). <http://www.infeksi.com>. Diakses pada tanggal 4 Maret 2010.
- Putriani, Nina Eka. 2007. Uji Karsinogenik Fase Air Daun *Justica gendarussa* Burm. F. Pada Testis, Hati, Ginjal, Usus dan Paru Mencit Jantan (*Mus musculus*). *Skripsi Tidak Diterbitkan*. Surabaya: Universitas Airlangga.
- Robinson, Trevor. 1995. *Kandungan Organik Tumbuhan Tinggi*. Bandung: ITB.
- Putra, Wedha Asmara. 2009. *Mencit (Mus Muculus) dan Tikus (Rattus novergicus)* <http://whedacaine.wordpress.com/2009/08/02/mencit-mus-musculus-dan-tikus-rattus-norvegicus/> 25 Mei 2010
- Sa'roni, Adjirni. 2001. Pengaruh Infus Buah *Foeniculum vulgare* Mill pada Kehamilan Tikus Putih serta Toksisitas Akutnya pada Mencit. *Cermin Dunia Kedokteran No. 133, 2001*. Jakarta: Departemen Kesehatan RI.

- Selfitri, Anggrahaeni Dewi. 2008. Efek Elisitasi Dan Transformasi Genetik Terhadap Produksi Asiatikosida Pada Kalus Pegagan (*Centella asiatica* (L) Urban) *Abstrak Skripsi*. Bandung : ITB
- Syifaiyah, Baiq. 2008. Pengaruh Pemberian Ekstrak Pegagan (*Centella asiatica*) Terhadap Kadar SGPT dan SGOT Pada Hati Mencit Yang Diinduksi Dengan Parasetamol. *Skripsi Tidak Diterbitkan*. Malang : Universitas Islam Negeri (UIN) Maulana Malik Ibrahim Malang
- Syihab, M Quraish. 2002. *Wawasan Al-Qur'an*. Bandung: Mizan
- Soewolo. 2005. *Fisiologi Manusia*. Malang: UM Press.
- Sugiharto. 2005. Fragilitas Osmotik Eritrosit Pada Aktifitas Fisik Aerobik *Jurnal Iptek Olahraga, Vol.7, No.3, September 2005: 160-169*. Malang: Universitas Negeri Malang.
- Suherman, Suharti K. 1977. Efek Sampin Pil Kontrasepsi dan Cara Mengatasinya. *Artikel Cermin Dunia Kedokteran No. 10, 1977*. Jakarta: Bagian Farmakologi FKUI.
- Sukarman dan Orbayinah. 2009. Pengaruh Pemberian Infusa Sambiloto (*Andrographis paniculata* (Burm.f.Ness)) Terhadap Kadar SGOT Dan SGPT Darah Tikus Putih (*Rattus norvegicus*) Yang Diinduksi CCl₄. *Abstrak Skripsi Diterbitkan*. Yogyakarta: Digilib Fakultas Kedokteran UMY.
- Syifaiyah, Baiq. 2008. Pengaruh Pemberian Ekstrak Pegagan (*Centella asiatica*) Terhadap Kadar SGPT dan SGOT Pada Hati Mencit Yang Diinduksi Dengan Parasetamol. *Skripsi Tidak Diterbitkan*. Malang: Universitas Islam Negeri (UIN) Maulana Malik Ibrahim Malang.
- Tim Kashiko. 2004. *Kamus Lengkap Biologi*. Surabaya: Kashiko Press.
- Toha, Abdul Hamid A. *Biokimia: Metabolisme Molekul*. Bandung: Alfabeta.
- Wibowo, Witri Ari. 2007. Pengaruh Pemberian Perasan Buah Mengkudu (*Morinda citrifolia*) terhadap Kadar SGOT dan SGPT Tikus Putih (*Rattus norvegicus*) Diet Tinggi Lemak. *Skripsi Tidak Diterbitkan*. Surabaya: Universitas Airlangga.
- Winarto, W. P. dan Surbakti, Maria. 2003. *Khasiat dan Manfaat Pegagan Tanaman Penambah Daya Ingat*. Jakarta: AgroMedia Pustaka.

- Yakub, Aminudin. 2007. KB di Pandang dari Hukum Islam. <http://gemapria.bkkbn.go.id>. Diakses pada tanggal 2 Februari 2010.
- Yatim, Wildan. 1994. *Reproduksi dan Embriologi*. Untuk Mahasiswa Biologi Dan Kedokteran. Bandung : Tarsito
- Yatim, Wildan. 1996. *Histologi*. Bandung: PT. Tarsito Bandung.
- Yatim, Wildan. 2003. *Biologi Modern: Biologi Sel*. Bandung: PT. Tarsito Bandung.
- Yunianto, Eko. 2007. Uji Toksisitas Subkronik Fraksi Etil Asetat Daun Johar (*Cassia siamea*) Terhadap Tikus Putih (*Rattus novergicus*) Jantan Dengan Parameter Data Darah. *Skripsi Tidak Diterbitkan*. Surabaya: Universitas Airlangga.
- Zubaedah Alatas. 1994. Distribusi dan Dekontaminasi Thorium-232 Pada Tikus Putih Pasca Pemberian Thorium Nitrat Melalui Mulut. *Presentasi Ilmiah dan Keselamatan Radiasi dan Lingkungan*.
- Zuhdi, Masyfuk. 1997. *Masail Fiqhiyah*. Jakarta: PT. Toko Gunung Agung.
- Toelihere, M. R. 1977. Fisiologi Reproduksi Pada Ternak. Penerbit Angkasa. Bandung
- Toelihere, M. R. 1993. Inseminasi Buatan Pada Ternak. Penerbit Angkasa. Bandung.
- Triyanti, R. 2006. Identifikasi Inhibidin Dari Sel-sel Granulosa Folikel Ovarium Kambing. *Skripsi Tidak Diterbitkan*. Jurusan Kimia Fakultas MIPA Universitas Brawijaya.
- Winda, 2006. Siklus Hidup Ovarium. Obstetri dan Ginekologi. Padang: Universitas Negeri Padang.

Lampiran 1: Metode Penelitian

Rancangan Penelitian

Penelitian tentang pengaruh pemberian ekstrak daun pegagan (*Centella asiatica* (L.) Urban) dosis tinggi sebagai bahan antifertilitas terhadap kadar enzim GPT-GOT dan gambaran histologi hepar mencit (*Mus musculus*) betina merupakan penelitian eksperimental yang menggunakan rancangan acak lengkap (RAL) dengan 6 ulangan. Perlakuan yang digunakan adalah kontrol dan mencit yang diberi ekstrak daun pegagan (*Centella asiatica* (L.) Urban) dengan 3 dosis yang berbeda.

Variabel Penelitian

Variabel yang digunakan dalam penelitian ini terdiri dari 3 variabel yang meliputi: 1) variabel bebas, 2) variabel terikat dan 3) variabel terkendali. Variabel bebas dalam penelitian ini adalah ekstrak daun pegagan (*Centella asiatica* (L.) Urban), yang dibuat dalam 3 dosis, yaitu: 125 mg/kg BB, 200 mg/kg BB dan 275 mg/kg BB; yang termasuk variabel terikat yang digunakan adalah kadar enzim GPT-GOT dan gambaran histologi hepar mencit; sedangkan variabel terkendali adalah mencit (*Mus musculus*) betina fertil strain Balbc yang diberi makan pelet dan diberi minum secara ad libitum (berlebih).

Tempat dan Waktu

Penelitian ini dilaksanakan di Laboratorium Biosistematik Jurusan Biologi Fakultas Sains dan Teknologi Universitas Islam Negeri (UIN) Maulana Malik Ibrahim Malang, pada bulan Februari-April 2010.

Populasi dan Sampel

Penelitian ini menggunakan hewan coba mencit (*Mus musculus*) betina dengan umur \pm 4 bulan, berat badan 16-24 gram dan jenis kelamin betina dari strain Balbc. Perkiraan besar sampel yang digunakan adalah sekitar 24 ekor mencit (*Mus musculus*) betina yang dibagi menjadi 4 kelompok perlakuan, setiap kelompok perlakuan terdiri dari 6 ekor mencit (*Mus musculus*) betina sebagai ulangan.

Alat dan Bahan

Alat-alat yang digunakan dalam penelitian meliputi: kandang pemeliharaan, spektrofotometer, disposable syringe 1 ml, sonde lambung hasil modifikasi dari spuit 3 ml dan pediatric feeding tube Fr.5, timbangan analitik, corong buchner, perangkat rotary evaporator vacuum, tabung eppendorf, labu ukur 100 ml, gelas ukur 10 ml, beaker glass 50 ml, beaker glass 500 ml, pengaduk gelas, hot plate, corong gelas, pipet tetes, dissecting set, papan seksi, botol organ, objek glass, deck glass, kaset cetakan, tissue processor, tissue embedding, microtome, water bath, mikroskop binokuler Nikon E 100.

Bahan yang digunakan adalah mencit (*Mus musculus*) betina fertil strain Balbc diperoleh dari Fakultas Kedokteran Hewan Universitas Airlangga Surabaya, pelet, air sumur, serbuk daun pegagan (*Centella asiatica* (L.) Urban) diperoleh dari Balai Materia Medika Batu, Preparat hormone Prostaglandin (PGF 2α) merek dagang Lutalyse buatan Pfizer Australia diperoleh dari Loka Penelitian Sapi Potong Grati Pasuruan, larutan PBS, SGPT reagen kit, SGOT reagen kit, Na CMC, NaCl fisiologis 0,9%, aquades, cloroform, formalin 10%, ethanol (50%, 70%, 75%, 80%, 90%, 96% dan absolut), parafin, running tap water, xylene, meyer hematoshirine dan eosin stain.

Kegiatan Penelitian

Persiapan Hewan Coba

Hewan coba mulai dikandangkan 2 minggu sebelum perlakuan untuk proses aklimasi pada suhu kamar (20-25°C) dan fotoperiode 13/11 jam siklus gelap terang. Selama proses aklimasi ini mencit diberi makan pelet dan diberi minum secara ad libitum (berlebih).

Pembagian Kelompok Sampel

Penelitian ini menggunakan 4 kelompok perlakuan, masing-masing kelompok terdiri dari 6 ekor mencit sebagai ulangan. Kelompok perlakuan dibagi sebagai berikut:

- a. Kelompok I (kontrol): Mencit yang diberi 0,5 ml Na CMC 0,5%.
- b. Kelompok II: Mencit yang diberi ekstrak pegagan dengan dosis 125 mg/kg BB + 0,5 ml Na CMC 0,5%.
- c. Kelompok III: Mencit yang diberi ekstrak pegagan dengan dosis 200 mg/kg BB + 0,5 ml Na CMC 0,5%.
- d. Kelompok IV: Mencit yang diberi ekstrak pegagan dengan dosis 275 mg/kg BB + 0,5 ml Na CMC 0,5%.

Pembuatan Ekstrak

Pembuatan ekstrak pegagan (*Centella asiatica* (L.) Urban) dilakukan melalui tahapan sebagai berikut:

1. Serbuk daun pegagan yang telah halus dimaserasi dengan pelarut ethanol 70% selama 24 jam sambil sesekali diaduk.

2. Serbuk yang telah dimaserasi disaring dengan corong bunchner.
3. Filtrat yang diperoleh dipekatkan dengan menggunakan rotary evaporator suhu 40°C sampai diperoleh ekstrak kental.
4. Ekstrak kental yang dihasilkan selanjutnya disimpan dan digunakan untuk perlakuan.

Pembuatan Sediaan Larutan CMC Na 0,5%

Sediaan larutan CMC Na 0,5% dibuat dengan menaburkan 500 mg CMC Na kedalam 10 ml aquadest panas, kemudian dibiarkan selama kurang lebih 15 menit sampai berwarna bening dan berbentuk menyerupai jel. Selanjutnya diaduk hingga menjadi massa yang homogen dan diencerkan dalam labu ukur dengan aquadest hingga volume 100 ml.

Penyerentakan Siklus Birahi

Sebelum diberikan perlakuan maka perlu dilakukan penyerentakan birahi. Hal ini dilakukan karena hewan coba yang digunakan berjenis kelamin betina yang cenderung dipengaruhi oleh siklus birahi. Penyerentakan dilakukan dengan memberikan preparat hormon prostaglandin sebanyak 0,5 mg yang diinjeksikan secara intramuskular sebanyak 0,1 ml.

Penentuan Fase

Mempersiapkan cotton buds, cover glass, objek glass, giemsa dan mikroskop yang akan digunakan untuk ulas vagina. Memasukkan cotton buds ke lubang vagina untuk mendapatkan lendir, lalu meletakkan lendir tersebut ke objek glass dan diberi

Giemsa. Setelah pemberian giemsa lalu ditutup dengan cover glass. Setelah itu memeriksa ulas vagina dengan mikroskop untuk menentukan fase

Pemberian Perlakuan

Ekstrak pegagan diberikan pada betina fertil secara oral setelah 3 hari injeksi hormon prostaglandin. Pemberian ekstrak dilakukan selama 30 hari dengan menimbang ekstrak kental sesuai dosis yang telah ditentukan dan diencerkan dengan larutan CMC Na 0,5% sebanyak 0,5ml agar tidak melebihi kapasitas gastrik mencit.

Pengambilan Sampel untuk Pengamatan Gambaran Histologis Hepar Mencit

***(Mus musculus)* Betina**

Pembedahan dilakukan setelah 30 hari masa perlakuan dengan langkah sebagai berikut :

1. Hewan coba dianastesi secara inhalasi dengan menggunakan cloroform.
2. Dilakukan pembedahan secara vertikal dari daerah abdomen posterior menuju anterior dengan membuka daerah rongga perut dan rongga dada.
3. Hepar difiksasi dalam larutan formalin 10%.
4. Hasil yang diperoleh kemudian dikelompokkan berdasarkan kelompok perlakuan.

Pembuatan Preparat Histologi Hepar Mencit (*Mus musculus*) Betina

Pembuatan preparat histologi hepar dilakukan dengan langkah sebagai berikut:

1. Tahap Fiksasi

Pada tahap ini, hepar difiksasi pada larutan formalin 10% selama 1 jam, diulang sebanyak 2 kali pada larutan yang berbeda.

2. Tahap Dehidrasi

Pada tahap ini, hepar yang telah difiksasi kemudian didehidrasi pada larutan ethanol 70 % selama 1 jam, kemudian dipindahkan dalam larutan ethanol 80%, dilanjutkan kedalam larutan ethanol 95 % sebanyak 2 kali dan dalam ethanol absolut selama 1 jam dan diulang sebanyak 2 kali pada ethanol absolut yang berbeda.

3. Tahap Clearing (Penjernihan)

Pada tahap ini, hepar yang telah didehidrasi kemudian diclearing untuk menarik kadar ethanol dengan menggunakan larutan xylene I selama 1,5 jam dan dilanjutkan ke larutan xylene II selama 1,5 jam.

4. Tahap Embedding

Pada tahapan ini, hepar dimasukkan kedalam kaset dan diinfiltrasi dengan menuangkan paraffin yang dicairkan pada suhu 60°C, kemudian paraffin dibiarkan mengeras dan dimasukkan ke dalam freezer selama \pm 1 jam.

5. Tahap Sectioning (pemotongan)

Pada tahapan ini, hepar yang sudah mengeras dilepaskan dari kaset dan dipasang pada mikrotom kemudian dipotong setebal 5 micron dengan pisau mikrotom. Hasil potongan dimasukkan ke dalam water bath bersuhu 40°C untuk merentangkan hasil potongan, hasil potongan kemudian diambil dengan object glass dengan posisi tegak lurus dan dikeringkan.

6. Tahap Staining (Pewarnaan)

Hasil potongan diwarnai dengan hematoxilin eosin (pewarnaan HE) melalui tahapan sebagai berikut :

- A) Preparat direndam dalam larutan xylene I selama 10 menit.
- B) Preparat diambil dari xylene I dan direndam dalam larutan xylene II selama 5 menit.
- C) Preparat diambil dari xylene II dan direndam dalam ethanol absolut selama 5 menit.
- D) Preparat diambil dari ethanol absolut dan direndam dalam ethanol 96 % selama 30 detik.
- E) Preparat diambil dari ethanol 96% dan direndam dalam ethanol 50% selama 30 detik.
- F) Preparat diambil dari ethanol 50% dan direndam dalam running tap water selama 5 menit.
- G) Preparat diambil dari running tap water dan direndam dalam meyer hematoshirin selama 1-5 menit.
- H) Preparat diambil dari larutan meyer dan direndam dalam running tap water selama 2-3 menit.
- I) Preparat diambil dari running tap water dan direndam dalam pewarna eosin selama 1-5 menit.
- J) Preparat diambil dari larutan eosin kemudian dimasukkan dalam ethanol 75 % selama 5 detik, kemudian dimasukkan ke dalam ethanol absolute selama 5 detik diulang 3 kali pada ethanol absolut yang berbeda.
- K) Preparat diambil dan direndam dalam xylene III selama 5 menit, kemudian dipindahkan dalam xylene IV selama 5 menit dan terakhir dipindahkan ke dalam xylene V selama 10 menit.
- L) Preparat diangkat dan dikeringkan.

M) Preparat ditutup menggunakan deckglass.

Pembuatan Homogenat Hepar

Mencit dibedah dan diperfusi pada bagian jantung kemudian hepar dicuci dengan menggunakan larutan PBS 10 mM. Hepar ditimbang dengan kisaran berat sampai 0,5 gr. Kemudian digerus dengan mortar. Selanjutnya ditambah dengan 10 kali volume NaCl 0,9% dan dihomogenkan sampai rata. Homogenat hepar disentrifugasi dengan kecepatan 8000 rpm selama 10 menit. Supernatan dipisahkan dengan pelet dan diletakkan dalam tabung ependorf.

Pengukuran GPT dan GOT

Mengambil reagen 1 dan reagen 2 dengan perbandingan (4:1) kemudian reagen 2 dengan supernatan 100 µl dicampur hingga homogen. Selanjutnya ditambah dengan reagen 1 dan dihomogenkan. Setelah itu mengukur absorbansinya dengan menggunakan spektrofotometer pada panjang gelombang 365 nm.

Pengamatan Preparat Histologi Hepar Mencit (*Mus musculus*) Betina

Preparat diamati melalui mikroskop binokuler Nikon E 100 untuk melihat gambaran histologi hepar mencit (*Mus musculus*) betina setelah pemberian ekstrak daun pegagan (*Centella asiatica* (L.) Urban) dosis tinggi.

Data dan Teknik Pengambilan Data

Data penelitian ini berupa kadar GPT - GOT yang diperoleh dengan cara mengukur menggunakan spektrofotometer, data yang diperoleh dimasukkan dalam tabel sebagai berikut:

Tabel kadar GPT pada hepar mencit

Perlakuan	Kadar GPT (U/l)					
	I	II	III	IV	V	VI
1.						
2.						
3.						
4.						

Tabel kadar GOT pada hepar mencit

Perlakuan	Kadar GOT (U/l)					
	I	II	III	IV	V	VI
1.						
2.						
3.						
4.						

Untuk preparat histologi hepar diamati secara kualitatif di bawah mikroskop kemudian dilakukan pengamatan kerusakan atau kelainan histologi hati.

Analisis Data

Untuk mengetahui pengaruh pemberian ekstrak daun pegagan (*Centella asiatica* (L.) Urban) sebagai bahan antifertilitas terhadap kadar enzim GPT-GOT hepar dilakukan uji ANOVA One Way. Jika hasil uji ANOVA menunjukkan H_0 ditolak maka akan di uji lanjut menggunakan uji BNT 95 %.

Lampiran 2.

Tabel 1. Kadar GPT pada hepar mencit

Perlak.	Kadar GPT (U/l)						Total	Rata2
	I	II	III	IV	V	VI		
1.	19,989	22,048	30,747	22,273	28,140	24,044	147,241	24,540
2.	15,635	25,811	27,211	99,579	19,418	109,578	297,232	49,538
3.	21,716	26,646	116,634	129,171	78,498	88,013	460,678	76,779
4.	145,500	54,177	58,209	46,515	44,048	46,935	395,384	65,897
Total							1300,535	

NPar Tests

One-Sample Kolmogorov-Smirnov Test

		DATA	PERLAKUA
N		24	24
Normal Parameters ^{a,b}	Mean	54.18896	2.50
	Std. Deviation	39.75624	1.14
Most Extreme Differences	Absolute	.222	.169
	Positive	.222	.169
	Negative	-.166	-.169
Kolmogorov-Smirnov Z		1.089	.829
Asymp. Sig. (2-tailed)		.186	.498

a. Test distribution is Normal.

b. Calculated from data.

Oneway

ANOVA

DATA

	Sum of Squares	df	Mean Square	F	Sig.
Between Groups	9288.613	3	3096.204	2.288	.110
Within Groups	27064.242	20	1353.212		
Total	36352.855	23			

Post Hoc Tests

Homogeneous Subsets

DATA

Duncan^a

PERLAKUA	N	Subset for alpha = .05	
		1	2
1	6	24.54017	
2	6	49.53867	49.53867
4	6	65.89733	65.89733
3	6		76.77967
Sig.		.079	.239

Means for groups in homogeneous subsets are displayed.

a. Uses Harmonic Mean Sample Size = 6.000.

Tabel 1. Kadar GOT pada hepar mencit

Perlak.	Kadar GOT (U/l)						Total	Rata2
	I	II	III	IV	V	VI		
1.	18,249	25,242	35,670	19,375	25,242	25,203	148,981	24,830
2.	19,982	24,939	33,009	73,060	19,998	62,993	233,981	38,996
3.	22,874	27,797	95,164	131,493	47,510	44,144	368,982	61,497
4.	146,371	24,707	20,001	24,924	19,114	22,330	257,447	42,907
Total							1009,391	

NPar Tests

One-Sample Kolmogorov-Smirnov Test

		DATA	PERLAKUA
N		24	24
Normal Parameters ^{a,b}	Mean	42.05796	2.50
	Std. Deviation	35.52249	1.14
Most Extreme Differences	Absolute	.281	.169
	Positive	.281	.169
	Negative	-.251	-.169
Kolmogorov-Smirnov Z		1.376	.829
Asymp. Sig. (2-tailed)		.045	.498

a. Test distribution is Normal.

b. Calculated from data.

Oneway

ANOVA

DATA

	Sum of Squares	df	Mean Square	F	Sig.
Between Groups	4108.596	3	1369.532	1.099	.372
Within Groups	24913.891	20	1245.695		
Total	29022.486	23			

Multiple Comparisons

Dependent Variable: DATA

	(I) PERLAKUA	(J) PERLAKUA	Mean Difference (I-J)	Std. Error	95% Confidence Interval	
					Lower Bound	Upper Bound
Dunnett C	1	2	-14.16667	20.37723	-50.34062	22.00729
		3	-36.66683	20.37723	-101.80330	28.46963
		4	-18.07767	20.37723	-95.08124	58.92590
	2	1	14.16667	20.37723	-22.00729	50.34062
		3	-22.50017	20.37723	-95.83428	50.83395
		4	-3.91100	20.37723	-87.96267	80.14067
	3	1	36.66683	20.37723	-28.46963	101.80330
		2	22.50017	20.37723	-50.83395	95.83428
		4	18.58917	20.37723	-81.40527	118.58360
	4	1	18.07767	20.37723	-58.92590	95.08124
		2	3.91100	20.37723	-80.14067	87.96267
		3	-18.58917	20.37723	-118.58360	81.40527

Post Hoc Tests

Homogeneous Subsets

DATA

PERLAKUA	N	Subset for alpha = .05
		1
Duncan ^a 1	6	24.83017
2	6	38.99683
4	6	42.90783
3	6	61.49700
Sig.		.113

Means for groups in homogeneous subsets are displayed.

a. Uses Harmonic Mean Sample Size = 6.000.

Tumbuhan yang diduga memiliki potensi sebagai bahan antifertilitas adalah pegagan (*Centella asiatica* (L.) Urban). Berdasarkan penelitian sebelumnya, pemberian ekstrak pegagan dosis tinggi, 275 mg / kg BB efektif untuk menurunkan jumlah folikel primer, sekunder dan tersier. Perkembangan folikel bahkan belum ditemukan sampai tahap de Graff. Ciri kontrasepsi yang ideal adalah aman, efisien, murah, mudah diperoleh, reversibel dan efek samping pada organ lain kecil termasuk hepar. Tujuan dari penelitian ini adalah untuk mengetahui apakah pegagan berpotensi sebagai bahan kontrasepsi yang aman dan tidak menimbulkan efek toksik pada hepar. Desain yang digunakan dalam penelitian ini adalah Rancangan acak lengkap dengan empat perlakuan, yaitu 125 mg / kg, 200 mg / kg, 275 mg / kg BB dan kontrol, masing-masing perlakuan terdiri dari enam ulangan. Variabel dependen yang diamati dalam penelitian ini adalah kadar enzim GPT, GOT dan profil histologis hepar. Kadar enzim GPT dan GOT dianalisis dengan analisis varian tunggal 0,05. Gambaran histologi hepar termasuk pelebaran vena sentralis, peradangan dan kerusakan pada struktur sel hati dievaluasi secara deskriptif. Hasil analisis statistik menunjukkan bahwa ekstrak daun pegagan sebagai bahan antifertilitas tidak memberikan pengaruh nyata terhadap kadar enzim GPT dan GOT dalam hepar tikus, sedangkan hasil pengamatan gambaran histologist hepar tidak terlihat adanya kerusakan sel hepar baik pada perlakuan maupun kontrol. Dari hasil penelitian disimpulkan bahwa pemberian ekstrak pegagan sebagai bahan antifertilitas sampai dosis 275 mg / kg aman dan tidak menimbulkan kerusakan pada sel hepar.



REPUBLIK INDONESIA
KEMENTERIAN HUKUM DAN HAK ASASI MANUSIA

SURAT PENCATATAN CIPTAAN

Dalam rangka perlindungan ciptaan di bidang ilmu pengetahuan, seni dan sastra berdasarkan Undang-Undang Nomor 28 Tahun 2014 tentang Hak Cipta, dengan ini menerangkan:

Nomor dan tanggal permohonan : EC00201808789, 11 April 2018

Pencipta

Nama : **Dr. Drh. Bayyinatul Muchtaromah, MSi**
Alamat : Pondok Bestari Indah E5/227 Landungsari, Malang, Jawa Timur, -
Kewarganegaraan : Indonesia

Pemegang Hak Cipta

Nama : **Universitas Islam Negeri Maulana Malik Ibrahim Malang**
Alamat : Jalan Gajayana No. 50, Malang, Jawa Timur, -
Kewarganegaraan : Indonesia
Jenis Ciptaan : **Buku**
Judul Ciptaan : **Enzim Transaminase Dan Profil Histologi Hepar Dari Mencit Yang Diberi Ekstrak Pegagan**
Tanggal dan tempat diumumkan untuk pertama kali di wilayah Indonesia atau di luar wilayah Indonesia : 1 Desember 2012, di Malang
Jangka waktu perlindungan : Berlaku selama 50 (lima puluh) tahun sejak Ciptaan tersebut pertama kali dilakukan Pengumuman.
Nomor pencatatan : 000105277

adalah benar berdasarkan keterangan yang diberikan oleh Pemohon.
Surat Pencatatan Hak Cipta atau produk Hak terkait ini sesuai dengan Pasal 72 Undang-Undang Nomor 28 Tahun 2014 tentang Hak Cipta.

a.n. MENTERI HUKUM DAN HAK ASASI MANUSIA
DIREKTUR JENDERAL KEKAYAAN INTELEKTUAL

Dr. Freddy Harris, S.H., LL.M., ACCS.
NIP. 196611181994031001

