

Posibilidades diagnósticas de la Tomografía por Emisión de Positrones (PET): Aplicaciones en la patología oncológica bucal y maxilofacial

The diagnostic possibilities of Positron Emission Tomography (PET)

Daniela Carranza Pelegrina ⁽¹⁾, Francisco Lomeña Caballero ⁽²⁾, Marina Soler Peter ⁽³⁾, Leonardo Berini Aytés ⁽⁴⁾, Cosme Gay Escoda ⁽⁵⁾

(1) Licenciada en Odontología. Residente del Máster de Cirugía e Implantología Bucal. Facultad de Odontología de la Universidad de Barcelona

(2) Consultor del Servicio de Medicina Nuclear, Hospital Clínico y Provincial de Barcelona. Director de la Unidad PET de CETIR, Barcelona

(3) Especialista en Medicina Nuclear. Unidad PET de CETIR, Barcelona.

(4) Profesor Titular de Patología Quirúrgica Bucal y Maxilofacial. Profesor del Máster de Cirugía e Implantología Bucal. Facultad de Odontología de la Universidad de Barcelona

(5) Catedrático de Patología Quirúrgica Bucal y Maxilofacial. Director del Máster de Cirugía e Implantología Bucal. Facultad de Odontología de la Universidad de Barcelona. Servicio de Cirugía Bucal, Implantología Bucofacial y Cirugía Maxilofacial. Centro Médico Teknon. Barcelona

Correspondencia / Address:

Prof. Dr. Cosme Gay Escoda

Centro Médico Teknon

C/ Vilana, 12

08022 Barcelona

e-mail: cgay@ub.edu

Recibido / Received: 24-12-2003 Aceptado / Accepted: 12-03-2005

Indexed in:

-Index Medicus / MEDLINE / PubMed
-EMBASE, Excerpta Medica
-Indice Médico Español
-IBECS

Carranza-Pelegrina D, Lomeña-Caballero F, Soler-Peter M, Berini-Aytés L, Gay-Escoda C. The diagnostic possibilities of positron emission tomography (PET). *Med Oral Patol Oral Cir Bucal* 2005;10:331-42.

© Medicina Oral S. L. C.I.F. B 96689336 - ISSN 1698-4447

RESUMEN

Se describen los principios de la tomografía por emisión de positrones (PET) como procedimiento diagnóstico de reciente introducción en el campo de las Ciencias de la Salud. Las aplicaciones clínicas principales se dan en un grupo concreto de especialidades: la cardiología, neurología, psiquiatría y sobre todo la oncología.

La tomografía por emisión de positrones es una técnica de diagnóstico por la imagen no invasiva de uso clínico. Se trata de una excelente herramienta para el estudio de la estadificación y la posible malignización de los tumores de cabeza y cuello, la detección de metástasis y linfadenopatías no valorables clínicamente, así como para el diagnóstico de recidivas tumorales. El único trazador que tiene aplicación clínica es la fluor-desoxiglucosa-¹⁸F o FDG. La PET detecta la intensa acumulación de FDG que se produce en los tumores malignos, debido al mayor índice glicolítico que tienen las células neoplásicas.

Con la introducción de sistemas híbridos que combinan la tomografía computadorizada o la resonancia magnética con la tomografía por emisión de positrones, se está produciendo un importante avance en el diagnóstico y el seguimiento de la patología oncológica de cabeza y cuello.

Palabras clave: *Tomografía por emisión de positrones, neoplasias de cabeza y cuello, diagnóstico por la imagen.*

SUMMARY

The principles of positron emission tomography (PET), recently introduced as a diagnostic procedure into the health sciences, are described. The principle clinical applications apply to a particular group of specialties: cardiology, neurology, psychiatry, and above all oncology.

Positron emission tomography is a non-invasive diagnostic imaging technique with clinical applications. It is an excellent tool for the study of the stage and possible malignancy of tumors of head and neck, the detection of otherwise clinically indeterminate metastases and lymphadenopathies, and likewise for the diagnosis of relapses. The only tracer with any practical clinical application is fluor-desoxyglucosa-¹⁸F (FDG). PET detects the intense accumulation of FDG produced in malignant tumors due to the increased glycolytic rate of the neoplastic cells.

With the introduction of hybrid systems that combine computerized tomography or magnetic resonance with positron emission tomography, important advances are being made in the diagnosis and follow-up of oncologic pathology of head and neck.

Key words: *Positron emission tomography, head and neck neoplasia, imaging diagnosis.*

INTRODUCTION

In different areas of the health sciences, new strategies for the diagnosis and clinical follow-up of patients are being developed,

INTRODUCCION

En las distintas áreas de las Ciencias de la Salud se han venido desarrollando nuevas estrategias diagnósticas y de seguimiento clínico de los pacientes, entre las que destacan la tomografía computadorizada de alta resolución (TCAR), la tomografía por resonancia magnética (RM) y la tomografía por emisión de positrones (PET). Esta última, ha generado un giro radical en el diagnóstico por la imagen introduciéndonos en el concepto de "imagen molecular"(1).

En España esta técnica fue introducida en 1995 por la Universidad Complutense de Madrid y en 1996 por la Clínica Universitaria de Navarra. En el momento de escribir este trabajo se cuenta con más de 15 unidades PET en funcionamiento en España. Nuestro objetivo es realizar una revisión de la literatura publicada sobre las posibilidades diagnósticas de la PET en la Oncología Bucal. La elaboración de este trabajo se ha llevado a cabo mediante la búsqueda bibliográfica de lo publicado sobre el tema en libros y revistas de Medicina nuclear y Oncología. Las citas han sido seleccionadas mediante el programa informático de base de datos Medline. Todas las fuentes han sido consultadas en el período comprendido entre los años 1995-2003, a pesar de que en casos puntuales hemos buscado algún artículo más antiguo por si era necesaria la información que contenía.

PRINCIPIOS DE LA TOMOGRAFIA POR EMISION DE POSITRONES

La PET es una técnica de diagnóstico por la imagen no invasiva basada en la exploración de los órganos y sistemas a través de su metabolismo (mecanismos funcionales, enzimáticos, hormonales o farmacológicos) y que emplea imágenes de alta resolución.

Este método diagnóstico precisa de la administración de un trazador radiactivo al paciente. Este trazador es una sustancia marcada por un isótopo emisor de positrones, que, gracias a sus características físico-químicas, se concentrará en un tejido determinado. Existen actualmente una diversidad de radiofármacos que se utilizan como trazadores, como se puede observar en la tabla 1 (1, 2).

Estos radionúclidos se desintegran emitiendo positrones en un período de tiempo ultracorto (con un rango que va desde unos pocos minutos hasta horas), los cuales después de interactuar con los electrones de los átomos que componen las moléculas tisulares, sufren posteriormente un proceso de aniquilación. Como consecuencia, se forman dos fotones de 511 Kev de energía de dirección casi coincidente y de sentido opuesto (1, 3, 4). Estos fotones interactúan con dos detectores opuestos del tomógrafo. La reconstrucción tomográfica de las imágenes PET se consigue gracias a la captación de tal emisión, por medio de técnicas de coincidencia, las cuales son conocidas como colimación electrónica (1, 5).

Mediante las técnicas de retroproyección filtrada o de 3D, se pueden obtener imágenes representativas de la distribución espacial del radiofármaco en el interior del organismo. La resolución alcanzada depende del tomógrafo, pero suele oscilar entre 4-6 mm, obteniéndose imágenes de gran calidad (1). La PET permite por lo tanto detectar y cuantificar la distribución de un

especialmente high-resolution computerized tomography (HRCT), magnetic resonance imaging (MRI) and positron emission tomography (PET). The latter has generated a radical change of direction in image diagnosis, introducing us to the concept of the molecular image (1).

This technique was first introduced into Spain in 1995 by the Universidad Complutense de Madrid, and then in 1996 by the Navarra University Clinic. At the time of writing, there are more than 15 operational PET units in Spain.

Our aim is to review the literature published on the diagnostic possibilities of PET in oral oncology. This study has been made through the bibliographic search of articles published on the subject in books and journals of oncology and nuclear medicine. The citations were selected through the Medline database. All sources are from the period 1995-2003, although in certain cases older articles were searched if they contained necessary information.

THE PRINCIPLES OF POSITRON EMISSION TOMOGRAPHY

PET is a non-invasive diagnostic imaging technique based on the exploration of organs and systems through their metabolism (functional, enzymatic, hormonal or pharmacological mechanisms) and providing high-resolution images.

This diagnostic method requires the administration of a radioactive tracer to the patient. This tracer is a substance marked by a positron-emitting isotope, which, thanks to its physicochemical characteristics, concentrates in a specific tissue. A large range of radiopharmaceuticals are currently available, as can be seen in Table 1 (1, 2).

These radiotracers decay in a very short time (anything from a few minutes to some hours), emitting positrons, which, after interacting with the electrons of the atoms that make up the molecular tissue, then undergo a process of annihilation. As a result, two photons of 511 Kev of energy are formed in an almost coincident and opposite direction (1, 3, 4). These photons interact with two opposite tomographic detectors. The tomographic reconstruction of the PET images is obtained thanks to the capture of said emission by coincidence techniques, known as electronic collimation (1, 5).

Through filtered retro projection or 3D techniques, representative images can be obtained of the spacial distribution of the radiotracer in the interior of the organism. The resolution achieved depends on the tomograph, but is usually between 4-6 mm, obtaining high-quality images (1). PET therefore allows the detection and quantification of the distribution of a radionuclide positron emitter in the interior of the human organism (1, 2).

APPLICATIONS OF POSITRON EMISSION TOMOGRAPHY

1. Application in investigation

One of the principle applications of positron emission tomography is in the biomedical investigation of humans, since, thanks to the use of specific radioactive tracers, we can very precisely quantify different physiological cellular phenomena 'in vivo'. In this way, this diagnostic imaging technique can measure many

Tabla 1. Radiotrazadores empleados en la PET.

PARÁMETRO EVALUADO	TRAZADOR
Flujo sanguíneo Metabolismo glucosa Consumo de oxígeno	[O-15] –agua, [N-13] –amonio, [Rb-82] -cloruro [F-18] –desoxiglucosa(FDG) [O-15] –O ₂
Volumen sanguíneo Consumo de aminoácidos Síntesis de DNA Ph tisular Hipoxia tisular Neuroreceptores Receptores estrogénicos Componentes antigénicos Transferencia Expresión genética Farmacocinética/Farmacodinamia	[O-15] –CO [C-11] –metionina, [C-11] -leucina[C-11], -fenilalanina [C-11] –tirosina C-11 –timidina, [F-18] –bromodeoxiuridina [C-11] –DMO (dimetiloxazolidinona) [F-18] –fluoromisonidazol, [Cu-62] –tiosemicarbazona [C-11] –carfentanil (opiáceos) [C-11] –ketanserina (serotoninérgicos) [C-11] –flumacenil (antídoto de benzodiazepínicos) [C-11] –metil-espiperona (dopaminérgicos) [C-11] –raclopride (dopaminérgicos) [C-11] –nicotina (nicotínicos) [C-11] –dextimida (muscarínicos) [C-11] –nor-epinefrina (adrenérgicos) [C-11] –fenilalanina [F-18] –17 beta-estradiol [Cu-62] –minibodies, fragmentos Ac monoclonales [I-124] –arabinofuranosiluracilo [F-18] –fluoroganciclovir, [F-18] –guanina [F-18] –DOPA, [F-18] –fluoracilo, [C-11] –dexorubicina, [C-11] –cocaína, [C-11] –L-defrenil

Table 1: Radiotracers used in PET.

EVALUATED PARÁMETER	TRACER
Blood flow Glucose metabolism Oxygen consumption	[O-15] –water, [N-13] –ammonium, [Rb-82] -chloride [F-18] –deoxyglucose(FDG) [O-15] –O ₂
Blood volume Amino-acid consumption DNA synthesis Tissular pH Tissular hypoxia Neuroreceptors Estrogenic receptors Antigenic components Transference Genetic expression Pharmacokinetics/Pharmacodynamics	[O-15] –CO [C-11] –methionine, [C-11] -leucine[C-11], -phenylalanine [C-11] –tyrosine C-11 –thymidine, [F-18] –bromodeoxyuridine [C-11] –DMO (dimethylxazolidine) [F-18] –fluoromisonidazole, [Cu-62] –thiosemicarbazone [C-11] –carfentanil (opiates) [C-11] –ketanserin (serotonergic) [C-11] –flumazenil (antidote to benzodiazepines) [C-11] –methyl-spiperone (dopaminergic) [C-11] –raclopride (dopaminergic) [C-11] –nicotine (nicotinic) [C-11] –dextimide (muscarinic) [C-11] –nor-epinephrine (adrenergic) [C-11] –phenylalanine [F-18] –17 beta-estradiol [Cu-62] –mini bodies, fragments monoclonal anti-bodies [I-124] –arabinofuranosyluracil [F-18] –fluoro ganciclovir, [F-18] –guanine F-18 –DOPA, [F-18] –fluoracil, [C-11] –doxorubicin, [C-11] –cocaine, [C-11] –L-deprenyl

Tabla 2. Sensibilidad y especificidad de la PET- ¹⁸FDG aplicada en carcinomas de cabeza y cuello.

AUTORES	AÑO	ESTUDIO	SENSIBILIDAD	ESPECIFICIDAD
BRAAMS y cols. (16)	1995	Valoran la aplicación de ¹⁸ FDG-PET en 12 pacientes con carcinomas de células escamosas de cavidad bucal para detectar metástasis cervicales. Comparan esta técnica con los resultados obtenidos mediante RM.	91%	88%
KAO y cols. (18)	1998	Estudio comparativo de la capacidad de detección de recidivas de carcinomas nasofaríngeos de la FDG-PET y la TCAR.	100%	96%
FARBER y cols. (25)	1999	Estudian la detección de recidivas de carcinomas escamosos de cabeza y cuello tras la radioterapia comparando la TCAR y la PET.	86%	93%
STOKKEL y cols. (26)	1999	Comparan la aplicación de la ¹⁸ FDG-PET en la detección de tumores primarios en 20 pacientes con carcinoma de cabeza y cuello, frente a la TCAR, ultrasonografía y hallazgos histopatológicos.	100%	90%
LOWE y cols. (17)	2000	Valoran la efectividad del ¹⁸ FDG-PET en la estadificación precoz (T1-T2) de tumores primarios y lesiones recurrentes tras el tratamiento de carcinomas laríngeos en 12 pacientes.	100%	93%
LAPELA y cols. (22)	2000	Evaluación de recidivas de carcinomas de cabeza y cuello mediante ¹⁸ FDG-PET en 56 pacientes comparando la interpretación visual de las imágenes y la cuantificación mediante SUV de las mismas.	84-95%	84-93%
STUCKENSEN y cols. (4)	2000	Estudio comparativo de diferentes métodos diagnósticos: FDG-PET, TCAR, RM e histología, en la respuesta postratamiento en 106 pacientes con carcinomas de células escamosas de la cavidad bucal.	70%	82%
GÓMEZ MUÑOZ y cols. (12)	2002	Comparación de PET con datos histopatológicos derivados de la disección cervical en carcinomas de cabeza y cuello.	90%	94%
WONG y cols. (27)	2002	Evalúan la detección y valor pronóstico de la PET en el diagnóstico y seguimiento postratamiento de pacientes con carcinomas escamosos de cabeza y cuello recidivantes	96%	72%
REGELINK y cols. (28)		Comparan las técnicas diagnósticas convencionales (TCAR, RM y panendoscopia) frente a la FDG-PET en la detección de tumores primarios de origen desconocido y metástasis a distancia en pacientes con metástasis cervicales.	100%	94%
WAX y cols. (29)	2002	Utilizan la ¹⁸ FDG-PET en 115 pacientes con el fin de evaluar carcinomas extracraneales de cabeza y cuello y determinar la existencia de tumores primarios y metástasis pulmonares a distancia. Comparan la técnica con las radiografía de tórax, broncoscopia y TC de tórax.	100%	-----
HANNAH y cols. (30)	2002	Evalúan la ¹⁸ FDG-PET en el estadiaje inicial de los carcinomas de células escamosas de cabeza y cuello y la comparan con los hallazgos de la TCAR.	82%	100%

Table 2. Sensitivity and specificity of PET-¹⁸FDG applied to carcinomas of head and neck.

AUTHORS	YEAR	STUDY	SENSITIVITY	SPECIFICITY
BRAAMS et al. (16)	1995	Evaluate the application of ¹⁸ FDG-PET in 12 patients with squamous cell carcinomas of the oral cavity to detect cervical metastasis. Compare this technique with results obtained by MRI.	91%	88%
KAO et al. (18)	1998	Comparative study of the capacity to detect relapses of nasopharyngeal carcinomas by FDG-PET and HRCT.	100%	96%
FARBER et al. (25)	1999	Study the detection of relapses of squamous carcinomas of head and neck following radiotherapy comparing HRCT and PET.	86%	93%
STOKKEL et al. (26)	1999	Compare the application of ¹⁸ FDG-PET in the detection of primary tumors in 20 patients with carcinoma of head and neck, against HRCT, ultrasonography and histopathologic findings.	100%	90%
LOWE et al. (17)	2000	Evaluate the effectiveness of ¹⁸ FDG-PET in the early staging (T1-T2) of primary tumors and recurrent lesions following treatment of laryngeal carcinomas en 12 patients.	100%	93%
LAPELA et al. (22)	2000	Evaluation of relapses of carcinomas of the head and neck by ¹⁸ FDG-PET in 56 patients comparing the visual interpretation of the images and their quantification by SUV.	84-95%	84-93%
STUCKENSEN et al. (4)	2000	Comparative study of different diagnostic methods: FDG-PET, HRCT, RM and histology, in the posttreatment response in 106 patients with squamous cell carcinomas of the oral cavity.	70%	82%
GÓMEZ MUÑOZ et al. (12)	2002	Comparison of PET with histopathological data derived from cervical dissection in carcinomas of head and neck.	90%	94%
WONG et al. (27)	2002	Evaluate the detection and prognostic value of PET in the diagnosis and posttreatment follow-up of patients with relapsing squamous carcinomas of head and neck	96%	72%
REGELINK et al. (28)		Compare conventional diagnostic techniques (HRCT, RM and panendoscopy) against FDG-PET in the detection of primary tumors of unknown origin and distant metastasis in patients with cervical metastasis.	100%	94%
WAX et al. (29)	2002	Utilize ¹⁸ FDG-PET in 115 patients to evaluate extracranial carcinomas of head and neck, and to determine the existence of primary tumors and distant pulmonary metastasis. Compare the technique with radiography of the thorax, bronchoscopy and CT of the thorax.	100%	-----
HANNAH et al. (30)	2002	Evaluate ¹⁸ FDG-PET in the initial staging of squamous cell carcinomas of head and neck and compare them with the HRCT findings.	82%	100%

radionúclido emisor de positrones en el interior del organismo humano (1, 2).

APLICACIONES DE LA TOMOGRAFÍA POR EMISIÓN DE POSITRONES

1. Aplicación en investigación

Una de las principales aplicaciones de la tomografía por emisión de positrones es la investigación biomédica en seres humanos, ya que gracias al empleo de trazadores radiactivos específicos, podemos cuantificar, "in vivo" y de forma muy precisa, distintos fenómenos de la fisiología celular. De esta manera, esta técnica de diagnóstico por la imagen puede medir muchas características biológicas de los tumores malignos como el consumo de glucosa, el consumo de diversos aminoácidos, la síntesis de DNA, el metabolismo proteico, el Ph, los receptores de membrana hormonales, la hipoxia, el efecto de la quimioterapia, la transferencia y expresión genéticas, la cinética de los fármacos citostáticos y la permeabilidad de la barrera hematoencefálica en los tumores cerebrales, entre otras (5-7).

La PET permite además, la obtención de imágenes de la farmacocinética y farmacodinamia de distintas drogas y fármacos. Pueden emplearse como radiotrazadores los mismos fármacos marcados con C¹¹ o F¹⁸, o bien puede medirse su efecto sobre el flujo sanguíneo, el metabolismo de la glucosa o la ocupación de los receptores específicos.

Esta técnica puede ser útil en el diseño y desarrollo de nuevos fármacos, aplicándose en los ensayos clínicos de las fases I y II de experimentación básica e incluso en las fases III y IV, ya en grandes series de seres humanos (5). La investigación completa experimental y clínica, tanto en animales como en humanos, exige la disponibilidad de un ciclotrón, un sistema tomográfico PET multicristal-multianillo y una cámara PET para animales de pequeño tamaño.

2. Aplicaciones clínicas

La neurología, psiquiatría, cardiología y, por último, la oncología son las principales especialidades médicas donde se encuentran las aplicaciones clínicas de la PET descritas en la literatura (1, 5).

En el campo de la Neurología, la PET permite el estudio diagnóstico de diversas patologías, ya que se trata de la forma más exacta de objetivar el metabolismo cerebral. Actualmente su aplicación básica radica en el estudio de la epilepsia refractaria al tratamiento farmacológico y en el diagnóstico de algunas demencias como la enfermedad de Alzheimer (1). En la patología cardíaca, los estudios PET son útiles en la valoración de la viabilidad miocárdica (1).

La aplicación de la tomografía por emisión de positrones en Oncología, se basa en que las células neoplásicas presentan un crecimiento anormal respecto a las células normales. Así, el metabolismo de los tejidos tumorales requiere un aporte de nutrientes superior al normal. (1, 2). La PET dispone de radiotrazadores análogos a las sustancias que participan en estos procesos fisiopatológicos.

Las indicaciones de la PET-FDG aceptadas por la agencia de evaluación norteamericana HCFA (Health Care Financing Agency) en Abril de 2001 se resumen en los siguientes puntos:

- Diagnóstico diferencial del nódulo pulmonar solitario.

of the biological characteristics of malignant tumors. Examples are: the consumption of glucose, the consumption of various amino acids, DNA synthesis, protein metabolism, pH, hormonal membrane receptors, hypoxia, the effects of chemotherapy, genetic expression and transfer, the kinetics of the cytostatic drugs and the permeability of the hematoencephalic barrier in brain tumors, among others (5-7).

PET also provides the opportunity for the imaging of the pharmacokinetics and pharmacodynamics of different drugs. The same drugs marked with C¹¹ or F¹⁸ can be used as radiotracers, or their effect on blood flow, glucose metabolism or the occupation of specific receptors can be measured.

This technique could be useful in the design and development of new drugs, being applied in clinical trials in phases 1 and 2 of basic experimentation, even in phases 3 and 4, on large series of human beings (5). The complete experimental and clinical investigation, both in animals and in humans, requires the availability of a cyclotron, a multi-crystal, multi-ring PET tomographic system and a PET camera for small animals.

2. Clinical applications

Neurology, psychiatry, cardiology and finally oncology are the principal medical specialties where the clinical applications of PET are found in the literature (1, 5). In the field of neurology, PET allows the diagnostic study of diverse pathologies, since it provides the most precise way of viewing cerebral metabolism. Currently its basic application is found in the study of refractory epilepsy to drug treatment and in the diagnosis of some dementias such as Alzheimer's disease (1). In cardiac pathology, PET studies are useful in the evaluation of myocardial viability (1). The application of positron emission tomography in oncology is based on the fact that neoplastic cells present an abnormal growth with respect to normal cells. Therefore, the metabolism of tumoral tissues requires a higher than normal supply of nutrients (1, 2). Radiotracers are available that are analogous to the substances that participate in physiopathological processes.

The uses of PET-FDG accepted by the North American agency, HCFA (Health Care Financing Agency) in April 2001 are summarized as follows:

- Differential diagnosis of solitary, pulmonary nodules
- Diagnosis of the extension of non-microcytic lung cancer
- Localization of relapses with re-staging of lymphomas
- Localization of relapses with re-staging in head and neck cancer
- Localization of relapses with re-staging in colorectal cancer
- Localization of relapses with re-staging in cancer of the esophagus
- Localization of relapses and reevaluation of melanomas

3. Radiotracers in oncology

A wide variety of radiotracers are available, C¹¹, N¹³, O¹⁵ and F¹⁸, their utility is based on the study of the biological properties of the tumors. These radiotracers, like their natural analogues, are very common elements in organic molecules and so can either substitute them (C¹¹, N¹³, O¹⁵), or be easily interchanged (hydrogen atoms for F¹⁸) (2). The majority of radioactive positron emitting elements are generated in particle accelerators known as cyclotrons. One of their properties is that of having a very short half-life (O¹⁵, 2 minutes; N¹³, 10 minutes; C¹¹, 20.4

- Diagnóstico de extensión en el cáncer de pulmón no microcítico.
- Localización de recidivas con re-estadificación de linfomas.
- Localización de recidivas con re-estadificación en cáncer de cabeza y cuello.
- Localización de recidivas, con re-estadificación en cáncer colorectal.
- Localización de recidivas, con re-estadificación en cáncer de esófago.
- Localización de recidivas y re-evaluación de melanomas.

3. Radiotrazadores en Oncología

Existen a nuestra disposición una gran variedad de radiofármacos que basan su utilidad en el estudio de las propiedades biológicas propias de los tumores: C^{11} , N^{13} , O^{15} y F^{18} . Estos radiotrazadores, al igual que sus análogos naturales, son elementos muy frecuentes en las moléculas orgánicas por lo que pueden sustituirlos (C^{11} , N^{13} , O^{15}) o ser fácilmente intercambiados (átomos de hidrógeno por F^{18}) (2). La mayor parte de los elementos radiactivos emisores de positrones se generan en aceleradores de partículas denominados ciclotrones. Una de las propiedades que poseen, es la de presentar un período de semidesintegración muy corto (O^{15} , 2 minutos; N^{13} , 10 minutos; C^{11} , 20.4 minutos; F^{18} , 110 minutos). Por ello, el empleo de trazadores marcados con O^{15} , N^{13} y C^{11} estará limitado exclusivamente a aquellas unidades PET con ciclotrón propio (1, 2).

La Fluordesoxiglucosa (^{18}FDG) es el único trazador PET con aplicación clínica establecida. Esto es así debido a que su disponibilidad, estabilidad "in vitro" y período de semidesintegración del F^{18} (110 minutos), permiten su transporte en forma de monodosis, desde los centros con ciclotrón donde se genera, a otros centros donde disponen de un tomógrafo PET. Estas condiciones no se dan aún con ningún otro radiotrazador. Por tanto, la ^{18}FDG es el único trazador que puede ser utilizado sin disponer de ciclotrón propio (1, 2, 5). La ^{18}FDG permite obtener imágenes y cuantificar uno de los parámetros fisiológicos más interesantes en la célula tumoral como es el metabolismo glucolítico. Los avances de la radiofarmacia favorecerán la incorporación a la práctica clínica de nuevos trazadores con distintas características biológicas, que sean más sensibles y específicos en la detección de los diferentes tumores (2).

La captación de este radiofármaco depende, entre otros factores, de la histología del tumor. Una hipercaptación suele asociarse a una mayor expresión de GLUT-1, a una mayor actividad de las hexoquinasa y a la existencia de un gran número de células viables, características propias de un alto grado de diferenciación histológico (2).

Existen otros radiofármacos que pueden ser útiles en el estudio de los tumores como pueden ser los aminoácidos marcados. Entre ellos destacan la C^{11} -L-metil-metionina y el ácido N-metil- C^{11} -alfa- Metilaminoisobutírico (C^{11} -MeAIB) de reciente introducción (2, 8).

4. Aplicación en Oncología de cabeza y cuello

Los tumores malignos de cabeza y cuello que incluyen los situados en la cavidad bucal constituyen el 5% de todos los cánceres del organismo siendo el carcinoma de células escamosas la neoplasia más frecuente de este territorio (95%). En el 99% de los casos los pacientes presentan tumores primarios visibles

minutos: F^{18} , 110 minutos). Therefore, the use of tracers marked with O^{15} , N^{13} and C^{11} are limited exclusively to those PET units possessing their own cyclotron (1, 2).

Fluorodeoxyglucose (^{18}FDG) is the only PET tracer with an established clinical application. This is due to be the fact that its availability, stability 'in vitro' and the F^{18} half-life (110 minutes), allows its transport in monodoses, from those centres with a cyclotron where it is made, to other centres where a PET tomograph is available. These conditions do not yet apply to any other radiotracer. Therefore, ^{18}FDG is the only tracer that can be used in centres that do not have their own cyclotron (1, 2, 5). ^{18}FDG permits the imaging and quantification of one of the most interesting physiological parameters in tumor cells, the glycolytic metabolism. The advances in radiopharmaceutics favor the incorporation of new tracers into clinical practice with different biological characteristics and which are more sensitive and specific in the detection of different tumors (2).

The uptake or capture of this radiotracer depends, among other factors, on the histology of the tumor. A hyperuptake is usually associated with a high expression of GLUT-1, to an increased activity of the hexokinases and to the existence of a large number of viable cells, typical characteristics of a high grade of histological differentiation (2).

There are other radiotracers, such as marked amino acids, that may be useful in the study of tumors. Among these notably are the recently introduced C^{11} -L-methyl-methionine and N-methyl- C^{11} -alpha- Methylaminoisobutyric acid (C^{11} -MeAIB) (2, 8).

4. Application in oncology of the head and neck

Malignant tumors of the head and neck, including those situated in the oral cavity, constitute 5% of all cancers, squamous cell carcinoma being the most frequent neoplasia in this area (95%). In 99% of cases, patients present visible or palpable primary tumors so a direct or endoscopic biopsy could serve to obtain a certain diagnosis (9).

These neoplasias principally propagate and disseminate via the lymphatic system. The dissemination towards the cervical lymph nodes will determine the type of treatment and the prognosis for the patient, tumoral staging is therefore fundamental. 60% of patients present palpable adenopathies at the time of diagnosis, although only 40% are metastatic adenopathies. Furthermore, the 5-year survival is greater than 50% in the absence of metastatic adenopathies, but is reduced to 30% when lymph nodes are affected (9).

PET can be used in the diagnosis of benignity or malignancy of a primitive tumor detected by other techniques, to establish the diagnosis of extension prior to treatment of a known neoplasia, to differentiate between a residual tumor and the changes produced following surgery, radio or chemotherapy, to guide a biopsy, to locate a relapse suspected either clinically or by the increase in tumoral markers, to carry out a new study of extension or re-staging following the diagnosis of a relapse, for the early evaluation of the response to treatment and to look for the primitive tumor in a patient with metastasis of unknown origin (9-12).

In the initial diagnostic phase (figure 1), as previously mentioned, lymphatic involvement will determine the prognosis and most opportune treatment; this is generally based on the excision of the primary tumor, with or without cervical lymph node

o palpables por lo que la técnica de biopsia mediante abordaje directo o endoscópico podría servir para obtener el diagnóstico de certeza (9).

Estas neoplasias pueden propagarse y diseminarse principalmente por vía linfática. La diseminación hacia los ganglios cervicales determinará el tipo de tratamiento y el pronóstico del paciente, por lo que es fundamental la estadificación tumoral. El 60% de los pacientes presentan adenopatías palpables en el momento del diagnóstico, aunque sólo el 40% son adenopatías metastásicas. Además, la supervivencia a los 5 años es mayor del 50% en ausencia de adenopatías metastásicas, pero se reduce al 30% si existe afectación ganglionar (9).

La PET puede utilizarse para hacer el diagnóstico de benignidad o malignidad de un tumor primitivo detectado por otras técnicas, establecer el diagnóstico de extensión previo al planteamiento terapéutico de una neoplasia conocida, diferenciar entre un tumor residual y los cambios producidos tras la cirugía, radio o quimioterapia, guiar una biopsia, localizar una recidiva sospechada clínicamente o por elevación de los marcadores tumorales, hacer un nuevo estudio de extensión o re-estadificación tras el diagnóstico de una recidiva, valorar de forma precoz la respuesta al tratamiento y buscar el tumor primitivo en un paciente con metástasis de origen desconocido (9-12).

En la fase de diagnóstico inicial (figura 1), como ya se ha comentado, la afectación linfática determinará el pronóstico y el plan de tratamiento más oportuno, que generalmente suele basarse en la cirugía de exéresis del tumor primario con o sin vaciamiento ganglionar cervical. En muchas ocasiones esta afectación es subclínica, no pudiéndose confirmar tras la aplicación de otras técnicas de diagnóstico por la imagen. La mayoría de los trabajos publicados demuestran la superioridad de la PET frente a la RM, TC, Ecografía y la palpación. La sensibilidad de la tomografía por emisión de positrones alcanza valores de 80-100% y la especificidad de 85-94% en esta aplicación, mientras que las demás técnicas ofrecen una sensibilidad de 65-88% y una especificidad de 40-85%. La PET-FDG permite detectar adenopatías de hasta 5mm. Se ha establecido que la PET tiene un valor predictivo negativo cercano al 100%, en el caso de que no exista captación ganglionar de FDG, lo cual podría permitir evitar numerosos vaciamentos ganglionares cervicales negativos. Las causas de falsos positivos se deben principalmente a la existencia de ganglios reactivos no tumorales y los falsos negativos se originan cuando existe una afectación parcial o microscópica del ganglio o cuando su tamaño es inferior a los 3mm. Aún así, debido al limitado porcentaje de casos con palpación negativa en que la PET determina la afectación linfática, es muy discutible la aplicación de dicha técnica en esta situación. Por otro lado, pueden darse casos de falsos negativos en pacientes con afectación ganglionar mínima, lo que hace que sea arriesgado obviar el vaciamento ganglionar ante resultados negativos de la PET. Por ello, esta aplicación quedaría reservada para aquellos casos de alto riesgo de diseminación ganglionar regional o a distancia (12).

Otra de las indicaciones de la PET es la detección de recidivas (figura 2). Ante un signo de alarma ya sea clínico o analítico, la exploración no resulta fácil debido a la atrofia estructural y la fibrosis cicatricial que se produce tras la cirugía y la radioterapia.

removal. On many occasions this involvement is subclinical, confirmation not being possible after the application of other diagnostic imaging techniques. The majority of published studies demonstrate the superiority of PET against MRI, CT, echography and palpation. In this application, positron emission tomography can have a sensitivity of 80-100% and a specificity of 85-94%, whilst the other techniques offer a sensitivity of 65-88% and a specificity of 40-85%. PET-FDG will detect adenopathies of up to 5 mm. It has been established that PET has a negative predictive value of almost 100%, in cases where there has been no lymph node uptake of FDG, thus avoiding many negative cervical lymph node removals.

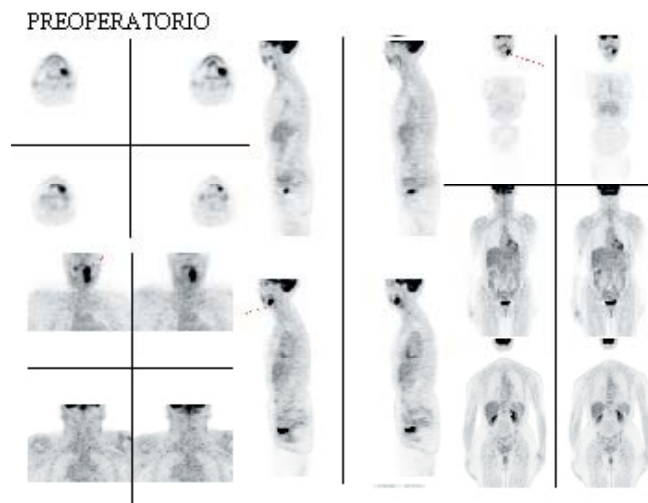


Fig. 1. Paciente mujer de 51 años de edad que presentaba un carcinoma de células escamosas en la mandíbula. El estudio PET permite valorar su extensión y posibles metástasis a distancia.
Female patient, 51 years of age, who presented a squamous cell carcinoma of the mandible. The PET study enabled the evaluation of its extension and possible distant metastasis.

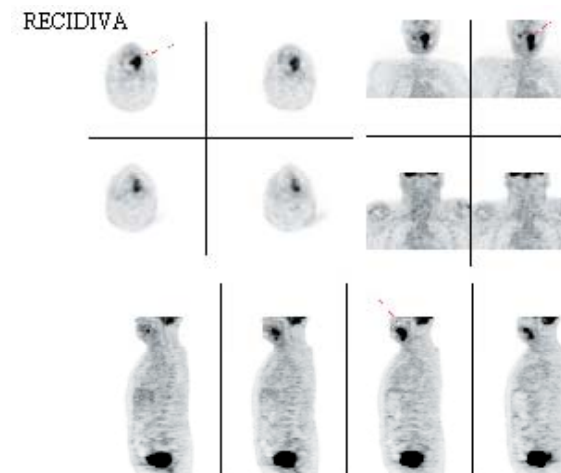


Fig. 2. Paciente mujer de 69 años de edad. Se efectuó una PET con el propósito de confirmar la sospecha de recidiva de un carcinoma de células escamosas tras ser tratada con quimioterapia y radioterapia. Las imágenes permiten apreciar la recidiva del tumor a nivel del suelo bucal.
Female patient, 69 years of age, a PET was carried out to confirm a suspected relapse of a squamous cell carcinoma following chemotherapy and radiotherapy. The images indicated the relapse of the tumor on the floor of the mouth.

La mayoría de las técnicas convencionales resultan ineficaces a la hora de distinguir entre lesión residual o recurrente y cambios, en cierta medida fisiológicos, observables después del tratamiento. Además, la biopsia, sobre todo cuando se efectúa a ciegas, podría no ser adecuada por no incidir sobre el tejido tumoral o bien por producir complicaciones (como por ejemplo la necrosis tisular) en un tejido, ya de por sí muy deteriorado. La PET-FDG detecta de manera muy precoz los focos de enfermedad cancerosa residual al demostrar un aumento del metabolismo glucolítico del tejido tumoral y diferenciarlo del tejido cicatricial, cuyo consumo de glucosa está disminuido (9). En estos casos la PET ofrece una sensibilidad de 85-100% y una especificidad de 82-100%, datos que demuestran su superioridad frente a las técnicas convencionales. También permite dirigir la biopsia eliminando los falsos negativos de la misma (12).

Como última indicación cabe destacar la capacidad de esta técnica de diagnóstico por la imagen para detectar el tumor primario en lesiones metastásicas de origen desconocido (figura 3). Muchas veces el primer signo de alarma procede de la aparición de una adenopatía cervical. Los distintos estudios de imagen (TC, RM) o la endoscopia no llegan a descubrir ni el 20% de los tumores primitivos que generalmente se localizan en la base lingual, el cavum o el pulmón.

El informe final de un proyecto de investigación subvencionado por la Agencia de Evaluación de Tecnología Sanitaria del Instituto de Salud Carlos III (Expediente 00/10028) expone una revisión sistemática y un metaanálisis sobre esta situación, dando como resultado que cuando todas las demás técnicas han fracasado, la PET es capaz todavía de detectar un 43% de los tumores primarios, lo que permite iniciar el tratamiento en ese momento (20). En la tabla 2 se presentan los valores de sensibilidad y especificidad de la PET-FDG aplicada en carcinomas de cabeza y cuello encontrados en la literatura.

VENTAJAS DE LA TOMOGRAFIA POR EMISION DE POSITRONES

La PET es una técnica de diagnóstico por la imagen que nos facilita información funcional sobre la perfusión y bioquímica tisular, a diferencia de otras técnicas como la TC o la RM que son modalidades diagnósticas basadas en el estudio de la morfología o la anatomía de los órganos (1, 5, 13-15).

Así, tanto la TC como la RM presentan un criterio para determinar la malignización de un tejido, que depende exclusivamente del análisis morfométrico. Por ello, presentan importantes limitaciones en cuanto al diagnóstico oncológico.

Las células neoplásicas presentan un consumo elevado de glucosa. De este modo, la masa tumoral presenta un aumento del metabolismo de glucosa comparativamente superior respecto al tejido sano (5, 13, 16, 17). El incremento de la actividad glucolítica de las células tumorales, se relaciona también con la proliferación celular y con el grado de malignidad. Este dato hace que las neoplasias sean candidatas ideales para la obtención de una imagen metabólica específica (1, 5, 18).

Dos características hacen posible que la PET sea una excelente herramienta diagnóstica en oncología: tiene una gran sensibilidad para detectar la hipercaptación de FDG en las lesiones

The reason for false positives is due mainly to the existence of reactive non-tumor lymph nodes, and false negatives originate from a partial or microscopic lymph node involvement, or when the size is less than 3 mm. Even so, due to the limited percentage of cases with negative palpation in which PET determines the lymphatic involvement, the application of this technique is arguable in this situation. On the other hand, false negatives can occur in patients with minimal lymph node involvement, which makes it risky to omit lymph node removal on negative PET results. For this reason, this application remains reserved for those cases with high risk of local or distant lymph node metastasis (12).

Another indication for PET is in the detection of relapses (Figure 2). When faced with a warning sign, whether clinical or analytical, exploration is not easy due to the structural atrophy or the cicatricial fibrosis produced following surgery and radiotherapy. The majority of conventional techniques are ineffective when it comes to distinguishing between recurrent or residual lesions and changes, to a certain extent physiological, observable following treatment. Furthermore, the biopsy, above all when done blind, may not be adequate if it does not coincide with tumor tissue, or for complications produced (such as tissular necrosis for example), in the already very deteriorated tissue. PET-FDG detects very early foci of residual cancerous disease on demonstrating an increase in the glucolytic metabolism of tumor tissue and in differentiating it from cicatricial tissue, whose glucose consumption is reduced (9). In these cases PET offers a sensitivity of 85-100% and a specificity of 82-100%, data that demonstrate its superiority against conventional techniques. It also allows the guiding of the biopsy, eliminating false negatives (12).

Finally, the ability of this diagnostic imaging technique to detect primary tumors in metastatic lesions of unknown origin is to be highlighted (Figure 3). On many occasions the first indication arises from the appearance of a cervical lymphadenopathy. The different image studies (CT, MRI), or endoscopy do not discover even 20% of primitive tumors that are generally located on the base of the tongue, the cavum or the lung.

TUMOR DE ORIGEN DESCONOCIDO

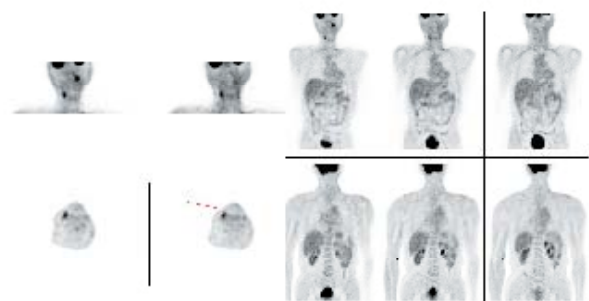


Fig. 3. Paciente varón de 51 años de edad. La PET confirma la existencia de adenopatías laterocervicales y un tumor primario de localización desconocida (tumoración en región amigdalina izquierda).

Male patient, 51 years of age, the PET confirmed the presence of laterocervical lymphadenopathies and a primary tumor of unknown location (tumefaction in the left amygdala region).

tumorales, con un alto valor predictivo negativo y la segunda característica es que es posible explorar todo el cuerpo humano en el mismo acto exploratorio (2, 12). Esta última característica, permite diagnosticar metástasis a distancia que permanecen a menudo inadvertidas, como demuestran Teknos y cols.(14) en su trabajo, donde confirman la utilidad de la FDG-PET a la hora de estudiar los carcinomas de cabeza y cuello en estadios III y IV detectando metástasis ocultas, principalmente en los ganglios linfáticos mediastínicos.

También es posible la valoración precoz de la capacidad de la respuesta de un paciente a un tratamiento o bien contrariamente, si será necesario sustituir o complementar la terapéutica aplicada.

Las técnicas de diagnóstico por la imagen basadas en el análisis morfológico de los tejidos, como puede ser el caso de la TCAR, presentan una especificidad y sensibilidad reducida para diferenciar entre la aparición de las habituales alteraciones tisulares postratamiento y las posibles recidivas, dando lugar a resultados falsos positivos o falsos negativos (4, 16, 18). Schechter y cols. (19) resaltan en su publicación el valor de la PET a la hora de contribuir a la diferenciación entre lesiones residuales o recidivas y los cambios tisulares propios del tratamiento antineoplásico. Por su parte, los tejidos cicatriciales y necróticos no captan la FDG. La captación de FDG en los tejidos inflamados (neumonía, bronquitis, vasculitis, etc.) es inferior a la de las lesiones neoplásicas malignas. No obstante, se han descrito falsos positivos en inflamaciones, infecciones y granulomas (sarcoidosis, tuberculosis, histoplasmosis, aspergilosis, etc.) (2). En estos casos podría ser interesante la utilización de la C¹¹-metionina como radiotrazador (2).

En general, se cree que la PET presenta un grado de especificidad y sensibilidad superior con respecto a otras técnicas de diagnóstico por imagen como la RM o la TC (20). Sin embargo, otros autores como McGuirt y cols.(21) consideran la PET, la RM y la TC, equivalentes en cuanto a su capacidad diagnóstica, aunque resaltan la superioridad de la PET frente al examen clínico.

De esta manera, la PET, utilizada apropiadamente durante el período postoperatorio, permitiría además, valorar la evolución y la posible curación tras el tratamiento radioterápico de los carcinomas de cabeza y cuello (22).

Numerosos autores (4, 16, 22) coinciden en la dificultad diagnóstica que existe para la detección de nódulos linfáticos metastásicos cervicales de carcinomas de células escamosas de las vías aerodigestivas superiores. La PET es una modalidad diagnóstica que podría ser de gran utilidad en la localización de actividad tumoral en zonas donde clínicamente esta actividad es aparentemente negativa. Muy frecuentemente estas metástasis permanecen ocultas e inaccesibles a la detección clínica. El riesgo de error en la detección de las mismas mediante diferentes técnicas diagnósticas ha sido evaluado por algunos autores (16); en concreto para la palpación sería de 20-28%, mientras que, para la TCAR se indican rangos entre 7,5-28% y para la RM del 16%.

The final report, of an investigation supported by the Agencia de Evaluación de Tecnología Sanitaria del Instituto de Salud Carlos III (Expediente 00/10028) provides a systematic revision and a meta analysis of the situation, concluding that when all other techniques have failed, PET is still able to detect 43% of primary tumors, allowing the immediate initiation of treatment (20). In Table 2 the values for the sensitivity and specificity of PET-FDG applied to carcinomas of the head and neck found in the literature are presented.

ADVANTAGES OF POSITRON EMISSION TOMOGRAPHY

PET is a diagnostic imaging technique which provides functional information on tissular biochemistry and perfusion, in contrast to other techniques such as computerized tomography (CT) or magnetic resonance imaging (MRI), which are diagnostic modalities based on the study of the morphology or the anatomy of the organs (1, 5, 13-15).

Thus, both CT and MRI present criteria for determining the malignancy of a tissue that depends exclusively on the morphometric analysis, and therefore have important limitations in diagnostic oncology.

Neoplastic cells have an increase in glucose consumption. Thus, the tumor mass presents a comparatively higher glucose metabolism with respect to healthy tissue (5, 13, 16, 17). The increase in the glycolytic activity of the tumor cells is also related to cellular proliferation and grade of malignancy. This data means that neoplasias are ideal candidates for specific metabolic imaging (1, 5, 18).

Two characteristics make PET an excellent diagnostic tool in oncology. Firstly, it is highly sensitivity in the detection of hyperuptake of FDG in tumoral lesions, with a high negative predictive value. Secondly, it is possible to explore the entire human body in one single exploration (2, 12). This last characteristic allows the diagnosis of distant metastases that usually go unnoticed, as demonstrated by Teknos et al. (14) in their study, where they confirm the utility of FDG-PET when studying stage 3 and 4 carcinomas of head and neck, detecting hidden metastases principally in the mediastinal lymph nodes.

It is also possible to rapidly evaluate the capacity of a patient to respond to treatment or on the contrary if it is necessary to substitute or complement the therapy applied.

The diagnostic imaging techniques based on the morphometric analysis of tissues, as may be the case with HRCT, present a reduced specificity and sensitivity on differentiating between the appearance of the usual post-treatment tissular alterations and possible relapses, giving rise to false positive or false negative results (4,18). Schechter et al. (19) highlight the value of PET when contributing to the differentiation between residual lesions or relapses and the tissular changes resulting from the anti-neoplastic treatment.

For their part, necrotic and cicatricial tissues do not take up FDG, and the uptake of FDG in inflamed tissues (pneumonia, bronchitis, vasculitis, etc.) is less than in malignant neoplastic lesions. However, false positives have been described in inflammations, infections and granulomas (sarcoidosis, tuberculosis,

INCONVENIENTES DE LA TOMOGRAFIA POR EMISION DE POSITRONES

Entre los inconvenientes de la PET deben destacarse dos muy importantes. Uno es la escasa disponibilidad de unidades PET en el territorio español. Por otra parte, resaltar su elevado coste económico; no obstante la relación coste/beneficio justifica este desembolso económico.

El poder de resolución es de aproximadamente 6mm en la visualización de la imagen, lo cual impide detectar la existencia de micrometástasis, lo que no deja de ser un cierto inconveniente.

Otra desventaja de la FDG-PET, es que al igual que la FDG se acumula en áreas tumorales de actividad metabólica intensa, también podría hacerlo en otras regiones del organismo que presentan la misma característica pero de manera fisiológica. Entre ellos podríamos nombrar: el tracto digestivo, la glándula tiroidea, el músculo estriado, el miocardio, la médula ósea, el cerebro y el tracto genitourinario. El escáner PET/TCAR ha demostrado ser útil para diferenciar los acúmulos fisiológicos del radiofármaco frente a las hipercaptaciones que se producen como consecuencia de la existencia de lesiones malignas. En cabeza y cuello los acúmulos elevados de FDG pueden deberse a la hipercaptación normal de un músculo estriado como por ejemplo el músculo esternocleidomastoideo. Además debe instruirse al paciente para que no hable tras la administración del radiotrazador ya que esto favorecería su captación por los músculos laríngeos y podría confundirnos en la interpretación de la PET (23).

Goerres y cols. (24) valoran los artefactos que pueden aparecer en pacientes con sospecha de patología neoplásica o inflamatoria que son portadores de implantes dentarios, tras ser sometidos a la PET o a los sistemas híbridos PET/TCAR. El objetivo del estudio era evaluar la influencia de los implantes dentarios en la calidad de las imágenes PET comparando las imágenes no corregidas, las imágenes corregidas con atenuación mediante Germanio 68 (PET (Ge68)) y la PET/TCAR. Apreciaron una diferencia significativa en cuanto a la calidad de la imagen de los labios y la punta nasal, que aparecían más oscuras en las imágenes no corregidas respecto a las corregidas. En 33 pacientes se vieron artefactos en la TCAR y en 28 de ellos estos artefactos también eran valorables en las imágenes PET. La comparación directa entre PET (Ge68) y PET/TCAR demostró una diferencia en la aparición de artefactos en 3 de los 17 pacientes. Las lesiones malignas fueron igualmente visibles en cualquiera de los dos métodos de corrección. Su conclusión es que los implantes dentarios, prótesis fijas etc., pueden causar artefactos en las imágenes corregidas con atenuación tanto en la PET(Ge68) como en la PET/TCAR, por lo que recomiendan que estos pacientes sean evaluados mediante imágenes PET (24).

PERSPECTIVAS DE FUTURO

Las perspectivas de futuro nos llevan a los sistemas híbridos que combinan la PET y la TCAR. La fusión PET + TCAR ó PET + RM se realizaba hasta ahora de manera retrospectiva mediante un sistema de corrección por software. La fusión de imágenes PET + TCAR es sumamente útil en oncología, ya que permite comprobar que el depósito patológico de un trazador, como la

histoplasmosis, aspergilosis, etc.) (2). In such cases, the use of C¹¹-methionine as a radiotracer may be of interest (2).

In general, it is believed that PET presents a superior grade of specificity and sensitivity with respect to other diagnostic imaging techniques such as MRI or CT (20). However, other authors such as McGuirt et al. (21) consider PET, MRI and CT, to have an equivalent diagnostic capacity, although they do highlight the superiority of PET over clinical examination.

In this way, PET, when used appropriately during the post-operative period, would additionally permit the evaluation of the evolution and possible recovery following radiotherapy of carcinomas of head and neck (22).

Numerous authors (4, 16, 22) agree on the diagnostic difficulty that exists in the detection of metastatic cervical lymph nodes in squamous cell carcinomas of the upper aerodigestive tract. PET is a diagnostic modality that could be of great utility in the localization of tumor activity in areas where this is apparently clinically negative. These metastases frequently remain hidden or inaccessible to clinical detection. The risk of errors in detection using different diagnostic techniques has been evaluated by some authors (16); specifically, for palpation this is between 20 and 28%, for HRCT between 7.5 and 28% and for MRI 16%.

DISADVANTAGES

Two very important disadvantages should be highlighted. The first is the scant availability of PET units in Spain, and the second is their high cost, although the cost benefit relationship does justify the economic outlay.

Resolution is approximately 6 mm in the visualization of the image, which impedes the detection of micrometastases, which is also a certain disadvantage.

Another disadvantage of FDG-PET is that while FDG accumulates in areas of intense metabolic tumor activity, it can also do so in other areas of the organism that present the same characteristic, but in a physiological manner. Amongst those we can name: the digestive tract, the thyroid gland, striated muscle, the myocardium, bone marrow, the brain, and the genitourinary tract. The PET/HRCT scanner has been demonstrated to be useful in the differentiation of physiological accumulations of the radiotracers against hyperuptakes that are produced as a consequence of the presence of malignant lesions. In the head and neck the increased accumulations of FDG may be due to the normal hyperuptake of a striated muscle, as for example in the sternocleidomastoid muscle. Furthermore, the patient should be instructed not to speak during the administration of the radiotracer as this favors its uptake by the laryngeal muscles and could cause confusion in the interpretation of the PET (23).

Goerres et al. (24) evaluated the artifacts that may appear in patients with dental implants suspected of having an inflammatory or neoplastic pathology, after being examined using the PET or the hybrid PET/HRCT systems. The objective of the study was to evaluate the influence of the dental implants on the quality of the PET images comparing the uncorrected images, the images corrected by Germanio 68 attenuation (PET (Ge68)) and the PET/HRCT. They detected a significant difference in the quality of the image of the lips and tip of the nose, which appeared

FDG, coincide con la masa o adenopatía aumentada de tamaño detectada por la TCAR. Esto facilitaría la toma de muestras y la guía de biopsias o, incluso, la planificación de la radioterapia. Los sistemas híbridos permiten someter al paciente a las dos pruebas durante la misma sesión exploratoria (2, 23).

BIBLIOGRAFIA / REFERENCES

1. Martí J. Tomógrafo emisor de positrones. En: Richter J, Martí J. PET Tomografía Molecular: fundamentos y aplicaciones. Madrid: Ediciones Eseeve; 1993. p. 15-38.
2. Gámez Cerezano C, Cabrera Villegas A, Sopena Monforte R, García Velloso M. La tomografía por emisión de positrones (PET) en oncología (Parte I). Rev Esp Med Nucl 2002;21:41-60.
3. Hemingway R, Wong W, Chevretton E, McGurk M. The use of positron emission tomography in the evaluation of orofacial malignancy disease. Br Dent J 1996;181:250-3.
4. Stuckensen T, Kóvacs A, Adams S, Baum R. Staging of the neck in patients with oral cavity squamous cell carcinoma: a prospective comparison of PET, ultrasound, CT and MRI. J Cranio Maxillofac Surg 2000;28:319-24.
5. Phelps M. PET: The merging of biology and imaging into molecular imaging. J Nucl Med 2000;41:661-81.
6. Fowler J, Volkow N, Wang G, Ding Y, Dewey S. PET and drug research development. J Nucl Med 1999;40:1154-63.
7. Hustinx R, Eck S, Alavi A. Potencial aplicaciones de PET imaging in developing. Novel cancer therapies. J Nucl Med 1999: 995-1002.
8. Sutinen E, Jyrkkio S, Alanen K, Nagren K, Minn H. Uptake of [N-methyl -(11)C]alpha-methylaminoisobutyric acid in untreated head and neck cancer studied by PET. Eur J Nucl Med Mol Imaging 2003;30:72-7.
9. Cabrera Villegas A, García Velloso M, Gámez Cerezano C. Tomografía por emisión de positrones (PET) en oncología clínica (Parte III). Rev Esp Med Nuclear 2002;21:304-23.
10. Perie S, Montravers F, Kerrou K, Angelard B, Tassart M, Talbot JN et al. Fluorodeoxyglucose imaging using a coincidence gamma camera to detect head and neck squamous cell carcinoma and response to chemotherapy. Ann Otol Rhinol Laryngol 2002;111:763-71.
11. Kresnik E, Mikosch P, Gallowitsch HJ, Kogler D, Wiesser S, Heinisch M, et al. Evaluation of head and neck cancer with 18F-FDG PET: a comparison with conventional methods. Eur J Nucl Med 2001;28:816-21.
12. Gómez Muñoz J, López Martín J, Borrego Dorado I, Vázquez Albertino, Oliveras Moreno, García Perla A. Indicaciones de la Tomografía por emisión de positrones (PET) en cirugía maxilofacial. Rev Esp Cirug Oral y Maxilofac 2002;24:70-4.
13. Braams J, Pruijm J, Kole A, Nikkels P, Vaalburg W, Vermey A. Detection of unknown primary head and neck tumors by positron emission tomography. Int J Oral Maxillofac Surg 1997;26:112-5.
14. Teknos TN, Rosenthal EL, Lee D, Taylor R, Marn CS. Positron emission tomography in the evaluation of stage III and IV head and neck cancer. Head Neck 2001;23:1056-60.
15. Klappers BM, de Munck JC, Slotman BJ, Langendijk HA, de Bree R, Hoekstra OS, et al. Matching PET and CT scans of the head and neck area: development of method and validation. Med Phys 2002;29:2230-8.
16. Braams J, Pruijm J, Freling N, Nikkels P, Roodenburg J. Detection of lymph node metastases of squamous-cell cancer of the head and neck with FDG-PET and MRI. J Nucl Med 1995;36:211-6.
17. Lowe V, Boyd J, Dunphy F, Kim H, Dunleavy T, Collins B, et al. Surveillance for recurrent head and neck cancer using positron emission tomography. J Clin Oncol 2000;18:651-8.
18. Kao C, ChangLai S, Chieng P, Yen R, Yen T. Detection of recurrent or persistent nasopharyngeal carcinomas after radiotherapy 18- fluoro-2- deoxyglucose positron emission tomography and comparison with computed tomography. J Clin Oncol 1998;16:3550-5.
19. Schechter NR, Gillenwater AM, Byers RM, Garden AS, Morrison WH, Nguyen LN, et al. Can positron emission tomography improve the quality of care for head-and-neck cancer patients? Int J Radiat Oncol Biol Phys 2001;51:4-9.
20. Anzai Y, Carroll W, Quint D, Bradford C, Minoshima S, Wolf G, et al. Recurrence of head and neck cancer after surgery or irradiation: prospective comparison of 2- deoxy-2 (F-18) fluoro-D- glucose PET and MRI imaging diagnoses. Radiol 1996;200:135-41.

darker on the uncorrected images with respect to the corrected ones. Artefacts in the HRCT were seen in 33 patients, and in 28 of those these artefacts were also detectable in the PET images. The direct comparison between PET (Ge68) and PET/HRCT demonstrated a difference in the appearance of artefacts in 3 of 17 patients. The malignant lesions were equally visible in images using either method of correction. They conclude that dental implants, fixed protheses etc., may cause artefacts in the images corrected with attenuation both in PET (Ge68) and in the PET/HRCT, they therefore recommend that these patients are evaluated by means of PET images (24).

FUTURE PERSPECTIVES

The perspectives for the future lead us to hybrid systems that combine PET and HRCT. The PET+HRCT, or PET+MRI fusion has been undertaken, until now, in a retrospective manner through a system of coregistration via software. The fusion of PET+HRCT images is highly useful in oncology, since it can be used to check that the pathological deposition of a tracer, such as FDG, coincides with the enlarged mass or adenopathy detected by HRCT. This facilitates the taking of samples and the guiding of biopsies or, even, the planning of radiotherapy. The hybrid systems allow the patient to be subjected to both tests during one single exploratory session (2, 23).

21. Mc Guirt W, Greven K, Williams D, Keyes J, Watson N, Capellari J, et al. PET scanning in head and neck oncology: a review. Head Neck 1998;20:208-15.
22. Lapela M, Eigtved A, Jyrkiö S, Grénman R, Kurki T, Lindholm P. Experience in qualitative and quantitative FDG-PET in follow-up of patients with suspected recurrence from head and neck cancer. Eur J Cancer 2000; 6:858-67.
23. Kluetz P, Meltzer C, Villemagne V, Kinahan P, Chander S. Combined PET/CT imaging in Oncology: Impact on patient management. Clin Positron Imag 2000;3:223-30.
24. Goerres GW, Hany TF, Kamel E, von Schulthess GK, Buck A. Head and neck imaging with PET and PET/CT: artefacts from dental metallic implants. Eur J Nucl Med Mol Imaging 2002;29:367-70.
25. Farber LA, Benard F, Machtay M, Smith RJ, Weber RS, Weinstein GS, et al. Detection of recurrent head and neck squamous cell carcinomas after radiation therapy with 2-18F-fluoro-2-deoxy-D-glucose positron emission tomography. Laryngoscope 1999;109:970-5.
26. Stokkel MP, Terhaard CH, Hordijk GJ, van Rijk PP. The detection of unknown primary tumors in patients with cervical metastases by dual-head positron emission tomography. Oral Oncol 1999;35:390-4.
27. Wong RJ, Lin DT, Schoder H, Patel SG, Gonen M, Wolden S, et al. Diagnostic and prognostic value of [(18)F]fluorodeoxyglucose positron emission tomography for recurrent head and neck squamous cell carcinoma. J Clin Oncol 2002;20:4199-208.
28. Regelin G, Brouwer J, de Bree R, Pruijm J, van der Laan BF, Vaalburg W, et al. Detection of unknown primary tumours and distant metastases in patients with cervical metastases: value of FDG-PET versus conventional modalities. Eur J Nucl Med Mol Imaging 2002;29:1024-30.
29. Wax MK, Myers LL, Gabalski EC, Husain S, Gona JM, Nabi H. Positron emission tomography in the evaluation of synchronous lung lesions in patients with untreated head and neck cancer. Arch Otolaryngol Head Neck Surg 2002;128:703-7.
30. Hannah A, Scott AM, Tochon-Danguy H, Chan JG, Akhurst T, Berlangieri S, et al. Evaluation of 18 F-fluorodeoxyglucose positron emission tomography and computed tomography with histopathologic correlation in the initial staging of head and neck cancer. Ann Surg 2002;236:208-17.