

Aus dem Institut für Klinische Radiologie  
der Ludwig-Maximilians-Universität München

Direktor: Prof. Dr. med. Dr. h. c. Maximilian Reiser, FACR, FRCR

# **Dual Energy CT-Kolonographie als präoperatives Staging bei kolorektalen Neoplasien**

Dissertation  
zum Erwerb des Doktorgrades der Medizin  
an der Medizinischen Fakultät  
der Ludwig-Maximilians-Universität München

vorgelegt von  
Benno Schäffer

aus  
München

2013

Mit Genehmigung der Medizinischen Fakultät  
der Universität München

Berichterstatter: Prof. Dr. Anno Graser

Mitberichterstatter: Priv. Doz. Dr. Susanna Müller  
Prof. Dr. Frank Kolligs

Mitbetreuung durch den  
promovierten Mitarbeiter: ---

Dekan: Prof. Dr. med. Dr. h. c. Maximilian Reiser, FACR,  
FRCR

Tag der mündlichen Prüfung: 05.12.2013

# Inhaltsverzeichnis

<b>Abkürzungen</b> .....	<b>5</b>
<b>1 Zusammenfassung</b> .....	<b>7</b>
<b>2 Einleitung</b> .....	<b>10</b>
<b>3 Zielsetzung</b> .....	<b>16</b>
<b>4 Methoden</b> .....	<b>17</b>
4.1 Der Dickdarm .....	17
4.1.1 Anatomie .....	17
4.1.2 Physiologie .....	20
4.1.3 Allgemeine Pathologie .....	20
4.1.4 Spezielle Pathologie kolorektaler Neoplasien .....	22
4.1.5 Therapie des kolorektalen Karzinoms .....	27
4.1.6 Leitlinien .....	29
4.1.7 Diagnostik .....	30
4.2 Radiologische Staging-Untersuchungen bei kolorektalem Karzinom .....	34
4.2.1 Präoperatives Staging mittels CT und CT-Kolonographie .....	34
4.2.2 Alternative schnittbildgebende Staging-Untersuchungen .....	36
4.2.3 Staging bei neoadjuvant vorbehandeltem Rektumkarzinom.....	36
4.3 Computertomographie-Technik .....	37
4.3.1 Grundlagen .....	37
4.3.2 CT-Kolonographie .....	42
4.3.3 Dual Energy CT .....	45
4.3.4 Dual Energy CT-Kolonographie (DECTC) .....	50
4.4 Studiendesign .....	51
4.4.1 Studienpopulation.....	51
4.4.2 Untersuchungsvorbereitung .....	52
4.4.3 Datenerhebung .....	52
4.4.4 Datenauswertung .....	53
4.4.5 Statistische Auswertung .....	56
<b>5 Ergebnisse</b> .....	<b>57</b>
5.1 Studienpopulation.....	57
5.2 Durchführung der DECTC-Untersuchung .....	58
5.3 Intrakolonische DECTC-Befunde .....	58

5.3.1	Lokalisation, Morphologie und Einteilung nach Größe.....	58
5.3.2	Synchrone intrakolonische Befunde.....	60
5.3.3	CT-Dichtewerte .....	60
5.3.4	Korrelation mit histopathologischen Befunden.....	61
5.4	Synchrone extrakolonische DECTC-Befunde.....	63
5.5	Strahlenexposition.....	64
5.6	CTC-Aufnahmen in Bauchlage .....	64
<b>6</b>	<b><i>Diskussion</i></b> .....	<b>65</b>
6.1	Zusammenfassung der Hauptergebnisse .....	65
6.2	Diskussion der Methoden.....	65
6.2.1	Studienpopulation.....	66
6.2.2	Untersuchungsvorbereitung .....	66
6.2.3	Datenerhebung .....	66
6.2.4	Datenauswertung .....	67
6.3	Diskussion der Ergebnisse .....	68
6.3.1	Studienpopulation.....	68
6.3.2	Durchführung der DECTC-Untersuchung .....	68
6.3.3	Intrakolonische DECTC-Befunde .....	72
6.3.4	Synchrone extrakolonische DECTC-Befunde.....	74
6.3.5	Strahlenexposition.....	75
6.3.6	CTC-Aufnahmen in Bauchlage .....	76
6.3.7	Ausblick .....	77
<b>7</b>	<b><i>Literaturverzeichnis</i></b> .....	<b>78</b>
<b>8</b>	<b><i>Danksagung</i></b> .....	<b>88</b>

## Abkürzungen

	<i>englisch</i>	<i>deutsch</i>
BMI		Body-Mass-Index
CRC	colorectal cancer	kolorektales Karzinom / Darmkrebs
CT	computed tomography	Computertomographie
CTC	CT colonography	CT-Kolonographie
DE	dual energy	Dual Energy
DECTC	dual energy CT colonography	Dual Energy CT-Kolonographie
dt.		deutsch
DLP		Dosis-Längen-Produkt
engl.		englisch
E		effektive Dosis
FOV	field of view	Sichtfeld
HU	Hounsfield unit	Hounsfield Einheit
KM		Kontrastmittel
kV		Kilovolt
keV		Kiloelektronenvolt
kVp	kilovolt peak	maximale Röhrenspannung
PET		Positronenemissionstomographie
mA (mAs)		Milliampere (Milliamperesekunden)
MRT		Magnetresonanztomographie
N		Gesamtzahl
n		Anzahl
OC	optical colonoscopy	(optische) Koloskopie
TNM	primary <i>tumor</i> , regional lymph <i>nodes</i> , distant <i>metastasis</i>	Primärtumor, regionale Lymphknoten, Fernmetastasen
VNE	virtual non-enhanced	virtuell Kontrastmittel-frei

*Anmerkung: Die Abkürzungen werden gleichermaßen für die Singular- und Pluralform der abgekürzten Wörter gebraucht.*



# 1 Zusammenfassung

Das kolorektale Karzinom (synonym „Darmkrebs“) stellt in Deutschland die zweithäufigste Krebserkrankung dar. Es entwickelt sich meist aus einer Vorläuferläsion, genannt Adenom. Kolorektale Karzinome und Adenome werden zusammengefasst als kolorektale Neoplasien bezeichnet. Vor Therapiebeginn werden im Rahmen des klinischen Stagings die Ausbreitung des Primärtumors (T), der Befall regionaler Lymphknoten (N) und Fernmetastasen (M) beurteilt. Die Therapie des kolorektalen Karzinoms erfolgt abhängig vom diagnostizierten TNM-Stadium. Ein optimales Staging bietet somit die Grundlage für die bestmögliche therapeutische Versorgung des Patienten.

Die invasive optische Koloskopie (synonym „Darmspiegelung“) stellt momentan den Goldstandard in der Diagnostik des Dickdarmes dar und ermöglicht die histopathologische Diagnose eines kolorektalen Karzinoms. Jedoch ist für die optische Koloskopie meist eine (Analgo-)Sedierung notwendig, sie kann zum Teil nur unvollständig durchgeführt werden und auch die genaue Lokalisation eines Tumors innerhalb des Dickdarmes wird häufig nicht korrekt angegeben. Alternativ kann die CT-Kolonographie (CTC) eingesetzt werden, eine nicht-invasive computertomographische Untersuchung, für die der Dickdarm rektal mit Kohlendioxid gefüllt wird. Die CT-Kolonographie bietet die Möglichkeit, den Darm auf dem Befundungsmonitor dreidimensional darzustellen und virtuell zu untersuchen wie mit einem optischen Koloskop. Daher wird die CT-Kolonographie auch „Virtuelle Koloskopie“ genannt. Wird für das TNM-Staging des Abdomens und Beckens die Computertomographie genutzt, könnte der Einsatz der CT-Kolonographie die Genauigkeit des Stagings erhöhen.

Zunehmend wird auch die Dual Energy Computertomographie (DECT) für onkologische Untersuchungen eingesetzt. Kürzlich wurde bspw. gezeigt, dass die DECT die Unterscheidung benigner von malignen Läsionen der Nieren ermöglicht. Für die DECT werden moderne Dual Source-CT-Scanner verwendet. Diese besitzen zwei Röntgenstrahlenquellen, die mit unterschiedlicher maximaler Röhrenspannung betrieben werden. Die DECT ermöglicht die Darstellung von Kontrastmittel-Anreicherung (KM-Enhancement) mit einer einzigen CT-Untersuchung. Bisher waren dafür mindestens zwei CT-Scans nötig. Zusammen mit der DECT kann auch die CT-Kolonographie durchgeführt werden. Dies bezeichnet man als Dual Energy CT-Kolonographie (DECTC).

Ziel der vorliegenden Arbeit war es, erstmals die diagnostische Genauigkeit der DECTC für das präoperative Staging von Patienten mit kolorektalem Karzinom zu untersuchen. Dafür wurden prospektiv 22 Patienten mit kolorektalen Neoplasien im Rahmen ihres präoperativen

CT-Stagings mit CT-Kolonographie an einem Dual Source-CT-Scanner (*SOMATOM Definition Flash*, Siemens) untersucht. Als Goldstandard dienten histopathologische Befunde.

Mit der vorliegenden Arbeit konnte erstmals gezeigt werden, dass die DECTC eine zukunftsweisende Möglichkeit für das präoperative Staging von Patienten mit kolorektalem Karzinom bietet. Die DECTC ermöglichte bei allen Patienten komplikationsfrei eine vollständige Beurteilung des Dickdarmes, auch bei Patienten, bei denen die optische Koloskopie nicht vollständig durchgeführt werden konnte. Die Patienten zeigten insgesamt 45 intrakolonische Läsionen, davon 22 kolorektale Karzinome und 19 Adenome. Auf den DECTC-Bildern war es einfach, Kontrastmittel-anreichernde Neoplasien (Karzinome und Adenome) von nicht-neoplastischen Darmläsionen ohne signifikantes KM-Enhancement ( $< 25$  HU) zu unterscheiden. Es bot aber auch die DECTC keine Möglichkeit, Karzinome von Adenomen allein aufgrund des KM-Enhancements zu differenzieren, da beide Neoplasien ein ähnliches mittleres KM-Enhancement zeigten (Karzinome  $47 \pm 12$  HU vs. Adenome  $51 \pm 19$  HU). Bei der Korrelation der DECTC-Befunde mit histopathologischen Befunden konnten 95 % der kolorektalen Karzinome bestätigt werden. Das präoperative DECTC-Staging ermöglichte, mit großer Genauigkeit den für die Behandlungsstrategie des Patienten wichtigen T- und N-Status zu bestimmen (T1/T2 vs. T3/T4: Sensitivität 79 %, Spezifität 50 % und N0 vs. N+: Sensitivität 78 %, Spezifität 56 %). Bei 50 % der Patienten fanden sich zusätzliche („synchrone“) intrakolonische Läsionen, von denen insgesamt 77 % korrekt klassifiziert wurden. Waren die synchronen intrakolonischen Läsionen proximal einer Tumorstenose lokalisiert, konnten noch 71 % korrekt klassifiziert werden. Mit Hilfe von farb-kodierten Dual Energy-Bildern wurden bei fünf Patienten Fernmetastasen und bei neun Patienten benigne extrakolonische Befunde entdeckt. Das präoperative DECTC-Staging führte zu einer Reduktion der Strahlenexposition um etwa 39 % im Vergleich zu bisherigen CT-Protokollen, bei einer mittleren geschätzten effektiven Dosis von 13,0 mSv. Ein Verzicht auf CT-Kolonographie-Aufnahmen in Bauchlage hätte zu einer zusätzlichen Reduktion der Strahlenexposition um etwa 13 % geführt.

In Ergänzung zur optischen Koloskopie, stellt die präoperative DECTC aktuell die vermutlich bestmögliche radiologische Diagnostik für ein optimales klinisches Staging bei kolorektalen Neoplasien dar. Die DECTC bietet schnell diagnostische Sicherheit durch einfachere Befundung, genauere Tumorlokalisation und präoperative Abklärung synchroner Läsionen. Dies gilt insbesondere nach unvollständiger optischer Koloskopie, wobei die DECTC einen Befund noch am gleichen Tag ermöglicht. Die DECTC könnte außerdem Zeitaufwand und Kosten des klinischen Stagings reduzieren. Die Patienten könnten zusätzlich




durch gesteigerten Untersuchungskomfort und reduzierte Strahlenexposition profitieren. Bei symptomatischen Patienten könnte die DECTC zukünftig als primäre Untersuchung eine vollständige präoperative Diagnostik (Darstellung des gesamten Dickdarmes und gleichzeitig klinisches TNM-Staging) mit nur einem einzigen CT-Scan ermöglichen („one-stop“-Prinzip). Zur Bestätigung der Ergebnisse sind allerdings umfassendere Studien nötig.

## 2 Einleitung

Das kolorektale Karzinom (synonym „Darmkrebs“) stellt in Deutschland nach Schätzungen des *Robert Koch-Instituts* die zweithäufigste Krebserkrankung dar. Im Jahr 2008 kam es in Deutschland bei etwa 35.000 Männern und 30.000 Frauen zur Neudiagnose eines kolorektalen Karzinoms (CRC) [Robert Koch-Institut 2012]. Europaweite Schätzungen für dasselbe Jahr sehen das CRC gar als die häufigste Krebserkrankung [Ferlay 2010]. Auch bei den krebsbedingten Todesursachen steht das CRC in Deutschland an zweiter Stelle mit etwa 27.000 Sterbefällen im Jahr 2008 [Robert Koch-Institut 2012]. Nach aktuellen Prognosen der *Deutschen Gesellschaft für Hämatologie und Medizinische Onkologie* wird die Zahl der Darmkrebs-Neuerkrankungen bis zum Jahr 2020 bei Frauen um 13 % und bei Männern sogar um 22 % zunehmen [DGHO 2013]. Eine Übersicht über die häufigsten Krebserkrankungen in Deutschland bietet Tabelle 1.

Tab. 1: Prozentualer Anteil der drei häufigsten Krebslokalisationen in Deutschland 2008. (modifiziert nach [Robert Koch-Institut 2012])



Das Risiko, an einem CRC zu erkranken, steigt mit dem Lebensalter. Mehr als die Hälfte der Neudiagnosen wird nach dem 70. Lebensjahr gestellt, nur ca. 10 % der Betroffenen erkranken vor dem 55. Lebensjahr. Trotz intensiver Forschung gehört das CRC weiterhin zu den Krebserkrankungen mit nur mittlerer Prognose. Fünf Jahre nach Diagnose lebt nur noch etwa die Hälfte der an einem CRC erkrankten Patienten [Robert Koch-Institut 2012]. Je fortgeschrittener das Krebsstadium umso geringer ist die Überlebenschancen des Patienten und umso höher sind die Behandlungskosten [Haug 2012a, Howlader 2012].

Frühzeitige Diagnose, optimales Tumor-Staging und eine dadurch bestmögliche Therapie sind somit sowohl für den betroffenen Patienten als auch gesundheitsökonomisch von hoher Bedeutung.

Das CRC tritt meist sporadisch auf [Kolligs 2012a]. Das Risiko, im Laufe des Lebens ein CRC zu entwickeln, liegt bei etwa 5 %, d. h. etwa jeder 20. Mensch wird im Laufe seines Lebens an einem CRC erkranken [Howlader 2012]. Wichtige Risikofaktoren für die Entstehung eines CRC sind steigendes Lebensalter, männliches Geschlecht, Darmpolypen oder Darmkrebs in der Eigenanamnese sowie eine familiäre Vorbelastung. Ist ein CRC bei einem erstgradig Verwandten bekannt, besteht ein bis zur dreimal so hohes Risiko ebenfalls zu erkranken. Ein wichtiger beeinflussbarer Risikofaktor ist ein ungünstiger („westlicher“) Lebensstil. Dazu zählt Bewegungsmangel, Übergewicht, der Konsum von rotem Fleisch, fettreiche und ballaststoffarme Kost, Diabetes mellitus, Rauchen und ein Alkoholabusus [Benson 2007, Haggart 2009, Huxley 2009, Kolligs 2012a, Robert Koch-Institut 2012, CDC 2013].

Das CRC entwickelt sich meist aus einer Vorläuferläsion, genannt Adenom. Adenome werden noch als benigne betrachtet, besitzen jedoch malignes Potential. Im Verlauf von etwa 10 bis 15 Jahren können in einem Adenom genetische Veränderungen kumulieren, um schließlich zur Entartung (Entstehung eines Karzinoms) zu führen. Diese Entwicklung bezeichnet man als Adenom-Karzinom-Sequenz [Muto 1975, Fearon 1990].

Untersuchungen von Patienten mit CRC zeigten, dass 39,2 % der Patienten neben dem CRC noch zusätzliche („synchrone“) Darmläsionen aufwiesen (28,8 % Adenome und 5,4 % Zweitkarzinome). Die Entdeckung dieser synchronen Darmläsionen führte bei mehr als jedem zehnten Patienten (14 %) zu einer Änderung in der chirurgischen Therapieplanung [Kim 2007b]. Übersehene synchrone Darmläsionen sind mit erneuten operativen Eingriffen und damit erhöhter Morbidität und Mortalität für den Patienten assoziiert. Daher ist eine vollständige Untersuchung des Dickdarmes vor chirurgischer Entfernung eines CRC sehr wichtig. Leider wird trotzdem eine vollständige präoperative Untersuchung des Dickdarmes häufig nicht durchgeführt [Achiam 2009, Yang 2011].

Bei Verdacht auf ein CRC werden sowohl Biopsien der Darmschleimhaut mit Hilfe der optischen Koloskopie entnommen als auch die Ausdehnung des Tumors im Rahmen eines klinischen Stagings bestimmt [Schmiegel 2010]. Die optische Koloskopie (synonym „Darmspiegelung“) ist eine invasive Untersuchung des Dickdarmes mit einem flexiblen Endoskop, die Patienten werden während der Untersuchung meist (analgo-)sediert [Psyhyrembel 2007, Kolligs 2012a]. Der histopathologische Nachweis maligner Zellen im

Dickdarmbiopsat sichert die Diagnose eines CRC. Daher muss vor Therapiebeginn eines Patienten mit CRC eine vollständige optische Koloskopie mit Biopsie vorliegen. Ist dies nicht möglich, kann eine CT-Kolonographie durchgeführt werden [Schmiegel 2010]. Das klinische Staging ermöglicht eine Klassifizierung des CRC nach dem TNM-System entsprechend der Ausbreitung des Primärtumors (T), Befall regionaler Lymphknoten (N) und Fernmetastasen (M). Auf Grundlage des TNM-Status erfolgt die optimale Therapieplanung [Sobin 2009, Tannapfel 2010].

Die chirurgische Entfernung des Tumors stellt die Basis in der Therapie des CRC dar. Dabei sollte der Tumor mit Sicherheitsabstand reseziert werden. Zusätzlich werden die drainierenden Lymphknoten entfernt. Stadienabhängig werden außerdem Chemo- und ggf. auch Strahlentherapie eingesetzt [Labianca 2010, Schmiegel 2010]. Die optimale chirurgische Versorgung des Patienten zählt zu den entscheidenden Prognosefaktoren [Compton 2000]. Die Grundlage dafür legt wiederum ein effizientes präoperatives Staging.

In einer Publikation aus dem Jahr 2010 in *The Lancet* empfahlen *Cunningham et al.* zum Ausschluss von Metastasen bei CRC für jeden Patient eine Computertomographie (CT) von Thorax, Abdomen und Becken als präoperatives Staging. Dies ergänzend zur körperlichen Untersuchung und einer vollständigen optischen Koloskopie. Eine CT-Kolonographie wurde als eine zusätzliche wertvolle Staging-Untersuchung betrachtet [Mauchley 2005, Cunningham 2010]. In der aktuellen deutschen S3-Leitlinie (2008) wird das CT-Staging nur im Einzelfall empfohlen, bei unvollständiger optischer Koloskopie kann präoperativ eine CT-Kolonographie durchgeführt werden [Schmiegel 2010].

Die CT-Kolonographie ist eine nicht-invasive CT-Untersuchung. Um den Dickdarm besser darstellen zu können, wird dieser über das Rektum mit Kohlendioxid gefüllt. Auf dem Befundungsmonitor kann virtuell das Darmlumen des Patienten auf dreidimensionalen Bildern untersucht werden. Dies simuliert eine optische Koloskopie, daher wird die CT-Kolonographie auch „Virtuelle Koloskopie“ genannt [Mang 2009, Neri 2012]. Die CT-Kolonographie ist sowohl für die Früherkennung von Darmkrebs (Screening) bei asymptomatischen Patienten als auch zur Diagnostik symptomatischer Patienten geeignet [Pickhardt 2010, Mang 2012a]. Die Untersuchung dauert insgesamt etwa 10 bis 15 Minuten [Boellaard 2011]. Eine (Analgo-)Sedierung, wie bei der optischen Koloskopie, ist bei der CT-Kolonographie nicht nötig (siehe Abbildung 1) [Pendse 2012].

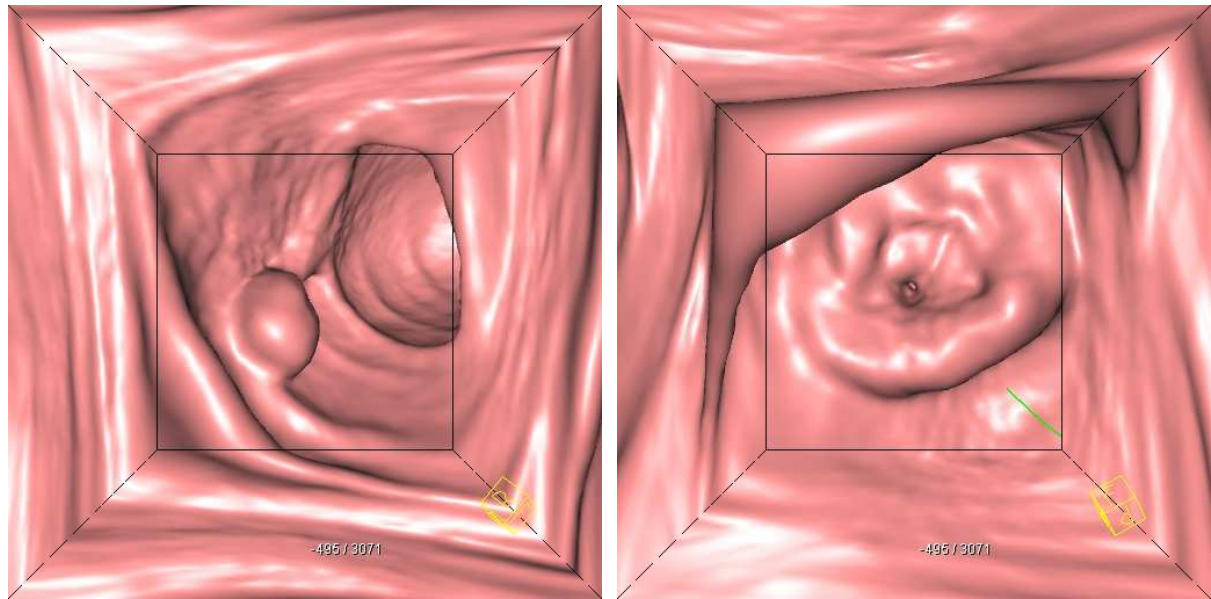


Abb. 1: CT-Kolonographie („Virtuelle Koloskopie“) von Darmpolyp (links) und stenosierendem CRC (rechts).

Im Rahmen der Früherkennung von Darmkrebs hat sich die CT-Kolonographie als Alternative zur optischen Koloskopie etabliert [Pickhardt 2010]. Eine Metaanalyse zeigte eine der optischen Koloskopie vergleichbare Sensitivität der CT-Kolonographie für das Auffinden eines CRC (94,7 % vs. 96,1 %) [Pickhardt 2011]. In Deutschland wird die CT-Kolonographie jedoch bisher von den Gesetzlichen Krankenkassen nicht zur Darmkrebsvorsorge angeboten oder erstattet [Gemeinsamer Bundesausschuss 2011]. In den USA hingegen empfehlen seit dem Jahr 2008 die *American Cancer Society*, die *US Multi-Society Task Force on Colorectal Cancer* und das *American College of Radiology* in einer gemeinsamen Leitlinie die CT-Kolonographie als gleichwertige Untersuchung für die Früherkennung von Darmkrebs [Levin 2008].

Bei den meisten symptomatischen Patienten mit Verdacht auf ein CRC stellte die CT-Kolonographie in einer randomisierten Studie eine Alternative zur optischen Koloskopie mit ähnlicher Sensitivität dar, insbesondere bei älteren Patienten mit Begleiterkrankungen [Atkin 2013]. Wird ein Kontrastmittel intravenös appliziert, kann die CT-Kolonographie auch als Staging-Untersuchung bei CRC genutzt werden. Für das präoperative Staging wurde die CT-Kolonographie wiederholt als Alternative zur optischen Koloskopie vorgeschlagen [McArthur 2010, Neri 2010]. In Studien wurde gezeigt, dass die optische Koloskopie zum Teil nur unvollständig durchgeführt werden kann und auch die genaue Lokalisation des Tumors innerhalb des Dickdarmes häufig nicht korrekt angibt [Piscatelli 2005, Kim 2007a, Shah 2007, Sali 2008, Lee 2010, Louis 2010, Neerincx 2010]. Mit der CT-Kolonographie hingegen

ist eine vollständige Untersuchung des gesamten Dickdarmes meist möglich. Dies wird insbesondere genutzt, wenn bei der optischen Koloskopie der Dickdarm nicht vollständig untersucht werden konnte, z. B. aufgrund eines stenosierenden CRC. Die CT-Kolonographie ermöglicht außerdem die exakte Lokalisation des Tumors und hilft bei der Suche nach synchronen Darmläsionen [Cunningham 2010]. Eine Kontrastmittel-Anreicherung erlaubt eine bessere Abgrenzung neoplastischer Darmläsionen und ermöglicht die Befundung extrakolonischer Läsionen, insbesondere von Lebermetastasen [Oto 2003, Neri 2005, Spreng 2005, Mainenti 2006]. Eine Metaanalyse wies darauf hin, dass sich mit Hilfe der CT-Kolonographie die Genauigkeit des präoperativen CT-Stagings bei Patienten mit CRC erhöhen lässt [Dighe 2010].

In den vergangenen Jahren wurden zahlreiche klinischen Anwendungsmöglichkeiten der Dual Energy Computertomographie (DECT) publiziert. Für die DECT werden moderne Dual Source-CT-Scanner verwendet. Diese besitzen zwei Röntgenstrahlenquellen (Röhre A und B), die mit unterschiedlicher maximaler Röhrenspannung betrieben werden können (z. B. 140 / 100 kVp auf Röhre A / B). Damit werden zwei unterschiedliche Datensätze (von Röhre A / B) aufgezeichnet, die sich bezüglich ihrer Abschwächung der Röntgenstrahlen-Intensität und somit auch in den gemessenen CT-Dichtewerten unterscheiden [Petersilka 2008, Graser 2009]. Anhand der gemessenen Dichte-Unterschiede kann man mit der sogenannten „three-material decomposition“-Methode bspw. zwischen Weichteilen, Fett und Jod unterscheiden [Petersilka 2008]. Die physikalische Grundlage der DECT bietet die Energieabhängigkeit des photoelektrischen Effektes. Dieser betrifft insbesondere chemische Elemente mit hoher Ordnungszahl, wie das Jod in intravenösen Kontrastmitteln [Coursey 2010]. Hebt man auf DECT-Bildern Jod hervor bzw. entfernt es, kann man reine Jod-Bilder bzw. virtuell Kontrastmittel-freie Bilder (engl. virtual non-enhanced, VNE) erzeugen (siehe Abbildung 2) [Graser 2009].

Von *Graser et al.* wurde eine onkologische Anwendungsmöglichkeit der DECT publiziert. Es konnte gezeigt werden, dass mit Hilfe der DECT eine Unterscheidung zwischen benignen und malignen Läsionen der Nieren möglich ist [Graser 2010]. Diese Ergebnisse konnten bei Patienten mit autosomal-dominanter polyzystischer Nierenerkrankung bestätigt werden [Arndt 2012].

Die CT-Kolonographie (CTC) kann auch auf den modernen Dual Energy (DE)-Computertomographen durchgeführt werden. Dies bezeichnet man als Dual Energy CT-Kolonographie (DECTC). Erfahrungen aus dem klinischen Alltag des Instituts für Klinische Radiologie der Ludwig-Maximilians-Universität München, sowie erste Erfahrungsberichte

aus der Literatur wiesen darauf hin, dass die DECTC zum Vorteil von Patienten mit kolorektalem Karzinom eingesetzt werden könnte [Karcaaltincaba 2009, Karcaaltincaba 2010]. Der Einsatz der DECTC beim präoperativen Staging kolorektaler Neoplasien wurde jedoch bisher nicht systematisch untersucht.

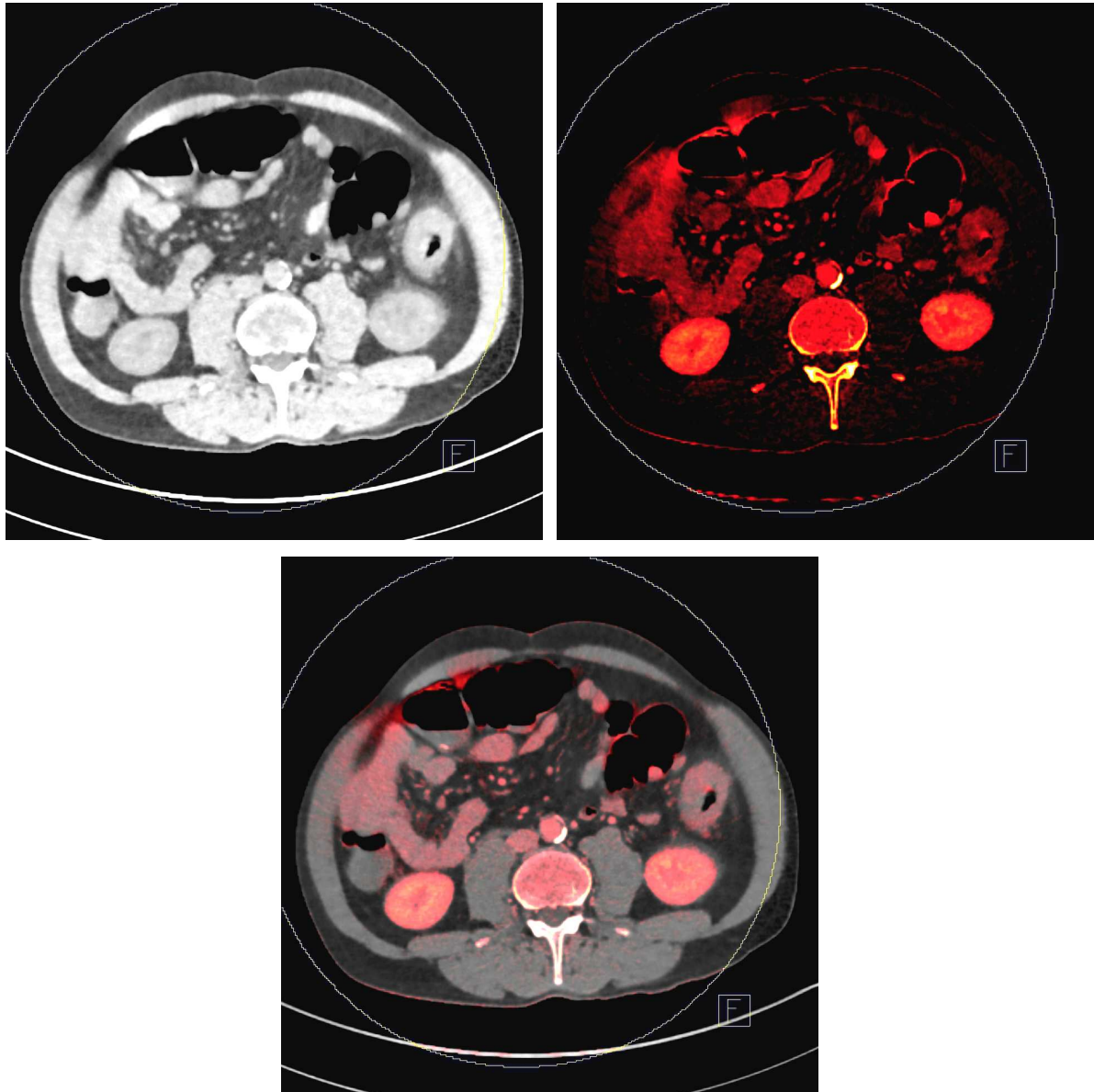


Abb. 2: Dual Energy CT des Abdomens. Jod kann entfernt (VNE-Bild oben links), hervorgehoben (reines Jod-Bild oben rechts) und in Mischbildern dargestellt werden (farbkodiertes Dual Energy-Bild unten).

### 3 Zielsetzung

Ziel der vorliegenden Arbeit war es, erstmals die diagnostische Genauigkeit der DECTC für das präoperative Staging von Patienten mit kolorektalem Karzinom zu untersuchen.

Das kolorektale Karzinom (CRC) stellt in Deutschland die zweithäufigste Krebserkrankung dar. Etwa 65.000 Personen in Deutschland erkrankten im Jahr 2008 an einem CRC [Robert Koch-Institut 2012]. Wird ein CRC diagnostiziert, bietet ein optimales klinisches TNM-Staging die Grundlage für die bestmögliche therapeutische Versorgung des betroffenen Patienten [Schmiegel 2010]. In den vergangenen Jahren gab es vielversprechende neue Entwicklungen in der Computertomographie (CT)-Diagnostik. Erstens könnte die CT-Kolonographie (CTC, synonym „Virtuelle Koloskopie“) als Alternative zur optischen Koloskopie für das präoperative Staging bei CRC eingesetzt werden und nach einer Metaanalyse von *Dighe et al.* kann sie auch die Genauigkeit des präoperativen CT-Stagings erhöhen [Dighe 2010, McArthur 2010, Neri 2010]. Zweitens wurde in Studien gezeigt, dass die Dual Energy (DE)-Computertomographie die Unterscheidung benigner von malignen Läsionen der Nieren ermöglicht [Graser 2010, Arndt 2012]. Seit Kurzem kann die CTC auf den modernen Dual Source-CT-Scannern als DECTC durchgeführt werden.

Die DECTC als Staging-Untersuchung von Patienten mit kolorektalen Neoplasien zu nutzen, wurde bisher nicht systematisch untersucht. Mit den Ergebnissen dieser Arbeit soll langfristig das Staging bei CRC verbessert werden und die Unterscheidung von malignen und benignen Darmläsionen mit einer einzigen Dual Energy CT-Kolonographie ermöglicht werden.

Dafür wurden prospektiv Patienten mit kolorektalen Neoplasien im Rahmen ihres präoperativen CT-Stagings mit CT-Kolonographie an einem Dual Source-CT-Scanner (*SOMATOM Definition Flash*, Siemens) untersucht. Als Goldstandard dienten histopathologische Befunde. Untersucht werden sollten

- Vorteile für den Patienten hinsichtlich einer Optimierung der präoperativen Staging-Untersuchungen,
- diagnostische und therapeutische Vorteile für die behandelnden Ärzte,
- Unterscheidungsmöglichkeiten von benignen und malignen Darmläsionen mit Hilfe der Dual Energy-Computertomographie.



## 4 Methoden

### 4.1 Der Dickdarm

#### 4.1.1 Anatomie

##### 4.1.1.1 Makroanatomie

Der Dickdarm (lat. Intestinum crassum) stellt als letzter Teil des menschlichen Verdauungskanals die Verbindung zwischen Dünndarm und Anus (After) her (siehe Abbildung 3). Von oral/proximal (Übergang vom Dünndarm) nach aboral/distal (Übergang zum Anus) setzt er sich zusammen aus dem Caecum (Blinddarm) mit der Appendix vermiformis (Wurmfortsatz), dem Colon (Grimmdarm), dem Rectum (Mastdarm) und dem Canalis analis (Analkanal). Das Colon (bzw. Kolon) bildet durch seinen Verlauf einen „Rahmen“ an der Hinterwand der Bauchhöhle. Es wird von oral nach aboral unterteilt in Colon ascendens, C. transversum, C. descendens und C. sigmoideum (synonym Sigma). Die Flexura coli dextra (rechte Flexur) verbindet Ascendens mit Transversum, die Flexura coli sinistra (linke Flexur) Transversum mit Descendens [Aumüller 2007].

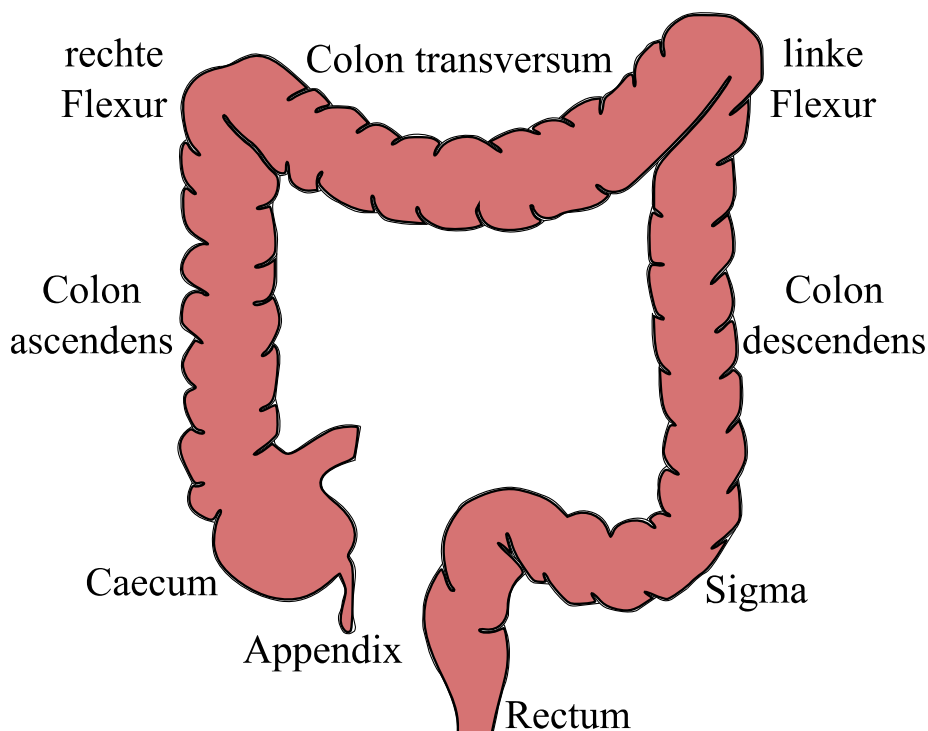


Abb. 3: Gliederung des Dickdarmes. (modifiziert nach [Mang 2009])

Der anatomische Übergang zwischen Sigma und Rectum (bzw. Rektum) ist fließend und dementsprechend gibt es keine optisch sichtbare Grenze. Deshalb wird der rektosigmoidale Übergang klinisch definiert. Gemessen mit einem starren Rektoskop, spricht man vom Rektum(-karzinom), wenn der aborale (Tumor-)Rand  $\leq 16$  cm von der Anokutanlinie entfernt ist (in den USA liegt die Grenze bei  $\leq 12$  cm). Das Rektum kann somit klinisch in ein oberes (16 – 12 cm), mittleres (12 – 6 cm) und unteres ( $< 6$  cm) Drittel unterteilt werden [Schmiegel 2010].

Die Colon-Abschnitte unterscheiden sich hinsichtlich ihrer Lage in der Peritonealhöhle. Ascendens und Descendens liegen sekundär retroperitoneal und sind damit an der Hinterwand fixiert. Transversum und Sigma liegen intraperitoneal und sind über ein Mesocolon (M. transversum und M. sigmoideum) mit der Hinterwand verbunden. Das Mesocolon (ein Bindegewebsstrang, der Leitungsbahnen umgibt) ermöglicht die Beweglichkeit von Transversum und Sigma [Aumüller 2007]. Ihre variable Lage und Länge stellen eine Herausforderung in der Dickdarmdiagnostik dar und sind häufige Ursache für unvollständig durchgeführte Koloskopien [Hanson 2007]. Das Rektum liegt weitestgehend unterhalb der Peritonealhöhle [Aumüller 2007].

Makroanatomisch charakteristisch für Caecum und Colon sind die von außen sichtbaren Taenien und Haustren. In den drei Taenien ist die Längsmuskulatur des Verdauungstraktes gebündelt, deren Kontraktion zur Verkürzung des Dickdarmes führt. Bei den Haustren handelt es sich um (scheinbare) Aussackungen der Darmwand. Haustren entstehen durch lokale Kontraktionen der Ringmuskulatur und sind beweglich. Vom Darmlumen aus gesehen entsprechen diese Kontraktionen (scheinbaren) Einschnürungen der Darmwand, Plicae semilunares genannt [Aumüller 2007]. Diese Einschnürungen können die Sicht bei diagnostischen Untersuchungen erschweren (siehe Abbildung 3 oben) [Mang 2009].

Die arterielle Versorgung des Dickdarmes erfolgt aus zwei Abgängen der Bauchaorta (Arteria mesenterica superior et inferior) sowie aus Ästen der A. iliaca interna. Der Übergang zwischen Dünndarm und Caecum (A. ileocolica), das Ascendens (A. colica dextra) und das Transversum (A. colica media) werden aus der A. mesenterica superior versorgt. In der Flexura coli sinistra erfolgt über die Riolan-Anastomose ein Austausch zwischen A. mesenterica superior- (über A. colica media) und A. mesenterica inferior-Stromgebiet (über A. colica sinistra). Aus der A. mesenterica inferior werden Descendens (A. colica sinistra), Sigma (Ae. sigmoideae) und Rektum (Aa. rectales superiores) versorgt. Das Rektum erhält außerdem Gefäße aus der A. iliaca interna für die untere Ampulle bzw. den Analkanal und die Sphinktermuskulatur (A. rectalis media et inferior) [Aumüller 2007].

Der venöse Abfluß erfolgt parallel den namensgleichen Arterien über die Vena mesenterica superior et inferior. Diese Venen vereinigen sich mit der Milzvene zur Pfortader (Vena portae) und münden in die Leber (cave: hämatogene Lebermetastasen). Im Bereich des Rektums ist zu beachten, dass die Venae rectales mediae et inferiores über die Venae iliacae in die Vena cava inferior münden (cave: hämatogene Lungenmetastasen) [Aumüller 2007].

Die Lymphgefäße des Dickdarmes verlaufen entlang arterieller Gefäße. Zu beachten ist, dass die Lymphe im Bereich des Rektums vorzugsweise in drei „Etagen“ mit unterschiedlichem Zielgebiet abfließt. Vom rekto-sigmoidalen Übergang bis zur oberen Ampulle drainiert die Lymphe in Richtung A. mesenterica inferior. Untere Ampulle und Analkanal drainieren meist entlang der Aa. iliacae internae, der Anus in die Leistenlymphknoten [Aumüller 2007].

#### 4.1.1.2 Mikroanatomie

Die Wand des Dickdarmes gliedert sich in mehrere Schichten (siehe Abbildung 4). Von innen (Lumen) nach außen sind dies Mukosa (Schleimhaut), Submukosa, Muscularis (Muskelschicht), Subserosa und Serosa. In Abschnitten ohne Peritonealüberzug sind die beiden letzteren Schichten ersetzt durch eine bindegewebige Adventitia. Die Mukosa wird nochmals in drei Schichten (lat. laminae [Pschyrembel 2007]) untergliedert: Lamina epithelialis (Schleimhautepithel zum Darmlumen), L. propria (Bindegewebe) und L. muscularis (eigene Muskelschicht der Schleimhaut) [Aumüller 2007]. Dies ist histopathologisch von Bedeutung, da die L. muscularis ein „Carcinoma in situ“ (Tumorzellen nur in L. epithelialis et propria) vom invasiven kolorektalen Karzinom (Tumorzellen in Submukosa und darüber hinaus) trennt [AJCC 2011].

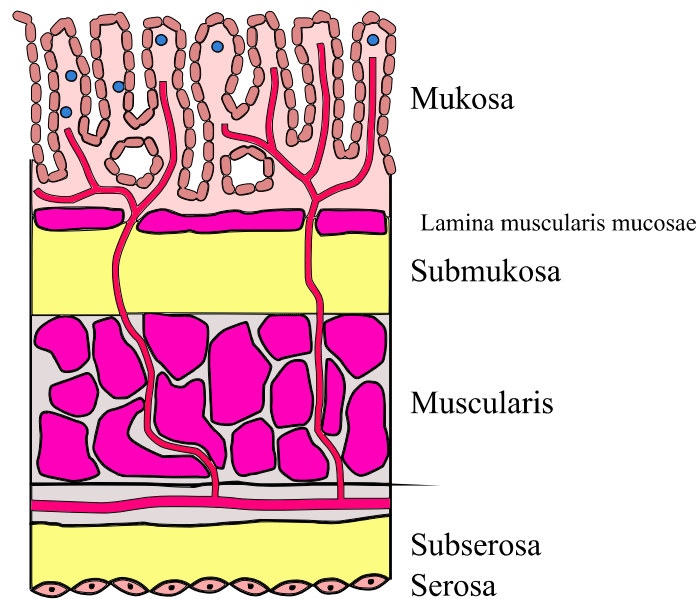


Abb. 4: Aufbau der Dickdarmwand. (modifiziert nach [AJCC 2011])

#### 4.1.2 Physiologie

Der Dickdarm ist etwa 1,5 m lang. In ihm findet über den Austausch von  $\text{Na}^+$  aus dem Lumen gegen  $\text{K}^+$  eine Wasserrückresorption und damit Eindickung des Speisebreis statt. Außerdem erfolgt eine weitere Zersetzung der Nahrungsbestandteile durch vorwiegend anaerobe Bakterien (u. a. Bacteroides, Lactobacillus, Clostridium). Dabei entstehen Gase, aber auch kurzkettige freie Fettsäuren und Vitamin K. Die Appendix hat wichtige immunologische Funktionen. Rektum und Analkanal dienen der Ausscheidung von Stuhl (Defäkation) [Aumüller 2007].

#### 4.1.3 Allgemeine Pathologie

Zu den häufigsten Erkrankungen des Dickdarmes zählen die akute Appendizitis, Kolondivertikel (Divertikulose, Divertikulitis), Colitis ulcerosa, Megakolon (kongenital als M. Hirschsprung oder erworben), proktologische Erkrankungen (z. B. Hämorrhoiden, Analfissur) sowie kolorektale Polypen und das kolorektale Karzinom [Piper 2012].

Als „Polyp“ bezeichnet man jede Vorwölbung der Darmschleimhaut in das Lumen unabhängig von ihrem histologischen Aufbau oder ihrer (benignen oder malignen) Dignität [Pschyrembel 2007]. Nach den deutschen Leitlinien sollen Polypen entfernt und zur histopathologischen Aufarbeitung geborgen werden [Schmiegel 2010]. Bei der CT-Kolonographie werden Polypen nach ihrer makroskopischen Morphologie in sessil

(breitbasig), gestielt und flach unterteilt (siehe Abbildung 5). Die häufigsten Befunde sind in Tabelle 2 zusammen gefasst.

Tab. 2: Klassifikation polypoider Läsionen. (modifiziert nach [Pickhardt 2004b, Mang 2009])  
[2D = zweidimensional]

<b>Polypen der Mukosa</b>	
<b>neoplastische</b>	<b>nicht-neoplastische</b>
Adenom	hyperplastischer Polyp
Adenokarzinom (maligner Polyp)	normales Epithel („Mukosa-Polyp“)
	juveniler Polyp
	entzündlicher Polyp
	hamartomatöser Polyp
<b>Polypen der Submukosa</b>	<b>Polypöse Füllungsdefekte extrakolonischen Ursprungs</b>
lymphoider Polyp (Lymphknoten)	extrinsische Kompression
Lipom	Läsionen der Appendix
Karzinoid	Invagination
GIST (u. a. mesenchymale Tumore)	
Kaposi-Sarkom	
hämatogene Metastasen	
Colitis cystica profunda	
Pneumatosis cystoides coli	
<i>weitere Differentialdiagnosen:</i>	
<b>Anorektale Läsionen</b>	<b>Fehlerquellen und Artefakte</b>
Hämorrhoiden	Stuhlrest
hypertrophe Analpapille	impaktierte Divertikel
rektaler Katheter	Darmfalte (auf 2D-Bildern)
Solitary rectal ulcer-Syndrom	Ileozäkalklappe
Anal-Kondylom	Artefakt digitaler Subtraktion
	Fremdkörper

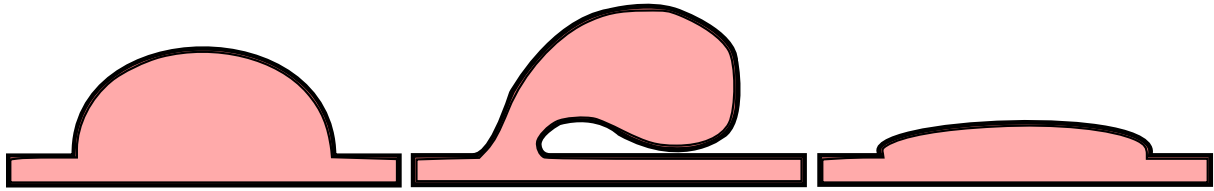


Abb. 5: Makroskopische Polypenmorphologie: Sessil (links), gestielt (mittig) und flach (rechts). (modifiziert nach [Mang 2009])

#### 4.1.4 Spezielle Pathologie kolorektaler Neoplasien

Als Neoplasie bezeichnet man eine autonome Neubildung von Gewebe. Diese beruht auf einer Störung oder dem Verlust der Wachstumsregulation. Adenome und Karzinome werden deshalb den Neoplasien untergeordnet [Pschyrembel 2007].

##### 4.1.4.1 Kolorektale Adenome

Die kolorektalen Adenome sind histopathologisch durch die Anwesenheit intraepithelialer Neoplasie definiert. Dies zeigt sich in Hyperzellularität mit vergrößerten, hyperchromatischen Zellkernen, einem unterschiedlichem Grad von Kerzstratifizierung und dem Verlust der Zellpolarität [Hamilton 2000]. Der Grad histopathologischer Veränderung (synonym Dysplasie) wird in „low-grade“ und „high-grade“ Dysplasie unterteilt [Pschyrembel 2007, Aust 2011, Baretton 2011b].

In der neuen WHO-Klassifikation 2010 unterscheidet man kolorektale Polypen histopathologisch in „klassische Adenome“, „serratierte Läsionen“ und andere Entitäten. Bei den „klassischen“ Adenomen werden morphologisch ein tubulärer, tubulovillöser und villöser Typ unterschieden [Aust 2011, Baretton 2011b, Langner 2011]. Unter tubulärer Morphologie versteht man ein schlauch- bzw. röhrenförmiges und unter villöser Morphologie ein zottenreiches, fingerartiges Aussehen [Fearon 1990, Pschyrembel 2007]. Im Verlauf von etwa 10 bis 15 Jahren können in Adenomen genetische Veränderungen kumulieren, um schließlich zur Entartung (Entstehung eines Karzinoms) zu führen. Diese bezeichnet man als Adenom-Karzinom-Sequenz. Die Wahrscheinlichkeit zur Entartung steigt mit der Größe des Adenoms, dem Grad der Dysplasie und dem Anteil villöser Morphologie [Muto 1975, Fearon 1990]. Ein Adenom mit mindestens einem der Merkmale Größe  $\geq 1$  cm, „high-grade“ Dysplasie, tubulovillöser oder villöser Morphologie wird als „fortgeschrittenes Adenom“ bezeichnet [Kolligs 2012a].

Von den „klassischen Adenomen“ grenzt man die „serratierten Läsionen“ ab, die durch „sägeblattartige“ Auffaltung des Kryptenepithels charakterisiert sind. Die häufigsten Vertreter (>75 %) der „serratierten Läsionen“ sind hyperplastische Polypen. Hyperplastische Polypen sind meist nur 1 bis 5 mm groß und im distalen Kolon oder Rektum lokalisiert. Bis vor kurzem wurden sie als nicht-neoplastische Läsionen angesehen, doch mittlerweile ist bekannt, dass auch hyperplastische Polypen in seltenen Fällen entarten können [Baretton 2011a].

Die häufigsten bei Koloskopien gefundenen Darmpolypen sind tubuläre Adenome (mit low-grade Dysplasie und sessiler Morphologie), gefolgt von hyperplastischen Polypen als zweithäufigste Darmpolypen [Pickhardt 2004b, Lash 2010].

#### 4.1.4.2 Kolorektales Karzinom

Das kolorektale Karzinom (CRC) tritt meist sporadisch auf und entsteht in bis zu 90 % der Fälle aus Adenomen (siehe auch Kap. 2, S. 10) [Benson 2007]. Seltener als die sporadischen Formen sind erbliche CRC (etwa 5 %). Hierzu zählen insbesondere das Lynch-Syndrom (auch HNPCC genannt, hereditary non-polyposis colorectal cancer) und die FAP (familiäre adenomatöse Polyposis). Die Betroffenen erblicher CRC erkranken zumeist in jüngeren Jahren. In seltenen Fällen (etwa 2 %) entwickelt sich das CRC auf Grundlage einer chronisch entzündlichen Darmerkrankung, wie Morbus Crohn oder Colitis ulcerosa [Weitz 2005]. Hierbei folgt die Karzinogenese einer Dysplasie-Karzinom-Sequenz und nur mit untergeordneter Rolle über die Entartung von Adenomen [Triantafillidis 2009].

Bei knapp 2/3 der Patienten ist das CRC im Kolon lokalisiert, bei etwa 30 % im Rektum, seltener am rekto-sigmoidalen Übergang [Robert Koch-Institut 2012]. Das CRC präsentiert sich in seiner klinischen Symptomatik vor allem durch Stenosierung oder Blutung. Tumore des rechten Hemikolons stenosieren oft erst in fortgeschrittenen Tumorstadien, nicht selten liegen dann schon Lebermetastasen vor. Sofern Tumore des rechten Hemikolons bluten, werden sie oft erst bei Abklärung einer unklaren Anämie entdeckt. Hingegen fallen Tumore im Bereich von Sigma und Rektum häufig schon in früheren Stadien durch Blut auf dem Stuhlgang auf. Stenosierende Rektumtumore führen oft zu verändertem Stuhlverhalten (von Durchfall bis mechanischer Ileus). Eher selten werden CRC erst bei Abklärung unklarer B-Symptomatik (Fieber > 38 °C, Nachtschweiß, ungewollter Gewichtsverlust von > 10 % des Körpergewichts in den letzten 6 Monaten [Psyhyrembel 2007]) oder bei Abklärung unklarer Raumforderungen in Leber oder Lunge entdeckt. Leber- und Lungenmetastasen bleiben häufig lange asymptomatisch. Regionale Lymphknotenmetastasen und insbesondere eine peritoneale Metastasierung können zu Hindernissen in der Darmpassage führen [Jauch 2013].

Das CRC ist histopathologisch fast ausschließlich ein Adenokarzinom (in 95 %) [Stewart 2006]. Ein Adenokarzinom ist ein maligner, glandulär differenzierter Tumor, der von Drüsen- oder Schleimhautepithelien ausgeht [Pschyrembel 2007]. Histopathologisch seltener finden sich neuroendokrine Tumore und im Analbereich Plattenepithelkarzinome [Robert Koch-Institut 2012]. Das CRC wird klinisch und histopathologisch nach der gemeinsamen Klassifikation der *Union for International Cancer Control* (UICC) und des *American Joint Committee on Cancer* (AJCC) eingeteilt. Die aktuelle TNM-Klassifikation (7. Auflage, 2010) ist in Tabelle 3 dargestellt. Die daraus abgeleiteten anatomischen Stadien bzw. prognostischen Gruppen finden sich in Tabelle 4. Mancherorts findet noch die Stadieneinteilung nach Dukes Anwendung [AJCC 2011].



Tab. 3: TNM-Klassifikation kolorektaler Karzinome. (modifiziert nach [AJCC 2011])

<b>Primärtumor (T)</b>	
<b>TX</b>	Primärtumor kann nicht beurteilt werden
<b>T0</b>	kein Nachweis eines Primärtumors
<b>Tis</b>	Carcinoma in situ
<b>T1</b>	Tumor infiltriert die Submukosa
<b>T2</b>	Tumor infiltriert die Muskularis (propria)
<b>T3</b>	Tumor infiltriert in peri-kolorektales Gewebe (durch die Muskularis hindurch)
<b>T4a</b>	Tumor durchdringt die Oberfläche des Peritoneum viscerale
<b>T4b</b>	Tumor infiltriert oder hängt fest an anderen Organen oder Strukturen
<b>Regionale Lymphknoten (N)</b>	
<b>NX</b>	regionale Lymphknoten können nicht beurteilt werden
<b>NO</b>	keine regionalen Lymphknotenmetastasen
<b>N1</b>	Metastasen in 1-3 regionalen Lymphknoten
<b>N1a</b>	Metastasen in 1 regionalen Lymphknoten
<b>N1b</b>	Metastasen in 2-3 regionalen Lymphknoten
<b>N1c</b>	Tumorablagerungen in Subserosa, Mesenterium oder nicht-peritonealisiertem peri-kolorektalem Gewebe – ohne Lymphknotenmetastasen
<b>N2</b>	Metastasen in $\geq 4$ regionalen Lymphknoten
<b>N2a</b>	Metastasen in 4-6 regionalen Lymphknoten
<b>N2b</b>	Metastasen in $\geq 7$ regionalen Lymphknoten
<b>Fernmetastasen (M)</b>	
<b>M0</b>	keine Fernmetastasen
<b>M1</b>	Fernmetastasen
<b>M1a</b>	Fernmetastasen auf ein Organ/ eine Stelle beschränkt (z. B. Leber, Lunge, Ovar, nicht-regionale Lymphknoten)
<b>M1b</b>	Fernmetastasen in mehr als einem Organ/ einer Stelle oder im Peritoneum

Tab. 4: UICC-/AJCC Stadien des kolorektalen Karzinoms. (modifiziert nach [AJCC 2011, Hashiguchi 2012]) [T = Primärtumor, N = regionale Lymphknoten, M = Fernmetastasen; NO und MO wurden durch „-“ ersetzt]

Stadium	T	N	M	5-Jahres-Überleben
<b>0</b>	Tis	-	-	
<b>I</b>	T1-T2	-	-	93 %
<b>IIA</b>	T3	-	-	82 %
<b>IIB</b>	T4a	-	-	78 %
<b>IIC</b>	T4b	-	-	55 %
<b>IIIA</b>	T1-T2	N1/N1c	-	84 %
	T1	N2a	-	
<b>IIIB</b>	T3-T4a	N1/N1c	-	60 %
	T2-T3	N2a	-	
	T1-T2	N2b	-	
<b>IIIC</b>	T4a	N2a	-	30 %
	T3-T4a	N2b	-	
	T4b	N1-N2	-	
<b>IVA</b>	Jedes T	Jedes N	M1a	
<b>IVB</b>	Jedes T	Jedes N	M1b	

Die fünf häufigsten Metastasierungsorte von CRC in einer Autopsiestudie waren (in absteigender Häufigkeit) für

- Karzinome des Kolons: Regionale Lymphknoten (LK), Leber, Peritoneum, ferne LK und Lunge.
- Karzinome des Rektums: Regionale LK, Leber, ferne LK, Lunge und Nebennierenrinde [Disibio 2008].

Nach Zuordnung von Daten der US-amerikanischen Krebsstatistik *SEER* (Surveillance, Epidemiology and End Results) zu entsprechenden UICC/AJCC-Stadien, befinden sich 39 % der Patienten mit Neudiagnose eines CRC in den Stadien I und II, 36 % in Stadium III und 20 % in Stadium IV (bei 5 % ist das Stadium unbekannt) [Howlader 2012].

#### 4.1.4.3 Synchrone und metachrone Darmläsionen

Wird bei Diagnose eines CRC (und bis zu sechs Monate danach) eine weitere Darmläsion entdeckt, bezeichnet man deren Auftreten als „synchron“. Zwischen zwei synchronen CRC sollte dabei ein räumlicher Abstand von mindestens 5 cm liegen [Cunliffe 1984]. In einer Studie fanden sich bei perioperativer optischer Koloskopie in 39,2 % der Patienten mit CRC

synchrone kolorektale Neoplasien (28,8 % Adenome und 5,4 % Zweitkarzinome, Studienpopulation 316 Patienten) [Kim 2007b]. In der Literatur ist das Auftreten synchroner CRC bei bis zu 10 % der Patienten mit CRC beschrieben (Studienpopulation 223 Patienten) [Cunliffe 1984]. In zwei aktuellen Publikationen mit großer Studienpopulation (ca. 14.000 bzw. 15.000 Patienten mit CRC) traten synchrone CRC bei 3,8 bzw. 3,9 % der Patienten mit CRC auf [Latournerie 2008, Mulder 2011]. Bei stenosierendem CRC liegt die Häufigkeit synchroner CRC proximal der Stenose noch höher, in einer Studie bei etwa 12 % der Patienten (Studienpopulation 534 Patienten) [Achiam 2009].

Die vollständige Untersuchung des Dickdarmes ist daher wichtig, da übersehene synchrone Darmläsionen mit erneuten operative Eingriffen und damit erhöhter Morbidität und Mortalität assoziiert sind. Insbesondere ältere Männer sind davon betroffen. Trotzdem wird eine vollständige Untersuchung des Dickdarmes vor Operation leider häufig nicht durchgeführt [Achiam 2009, Yang 2011].

Wird eine weitere Darmläsion mehr als sechs Monate nach Diagnose entdeckt, wird deren Auftreten als „metachron“ bezeichnet [Cunliffe 1984]. Metachrone CRC treten insbesondere in den ersten drei Jahren nach Diagnose eines ersten CRC auf. Die kumulative 3-Jahres-Inzidenz liegt bei etwa 1 %. Wird ein synchrones CRC entdeckt, stellt dies einen Risikofaktor für die Entwicklung eines metachronen CRC dar, dies muss bei der Patienten-Nachsorge berücksichtigt werden [Mulder 2012].

#### **4.1.5 Therapie des kolorektalen Karzinoms**

Die Therapie des CRC erfolgt orientiert am Tumorstadium entsprechend der TNM-Klassifikation. Sie sollte multimodal im Rahmen interdisziplinärer Tumorkonferenzen festgelegt werden. Primäres Ziel bei operablen Patienten ist eine *en bloc*-Resektion des gesamten Tumors, der drainierenden Lymphknotenstationen und etwaiger infiltrierter Strukturen. Fernmetastasen und Lokalrezidive sollen mittels adjuvanter (postoperativer) Chemotherapie verhindert werden. Beim Rektumkarzinom kommt zu diesem Zweck auch neoadjuvante (präoperative) Radio(chemo)therapie zur Anwendung. Leber- und Lungenmetastasen können u. U. operativ entfernt werden [Jauch 2013]. Einen Überblick zum therapeutischen Vorgehen bei CRC bietet Abbildung 6.

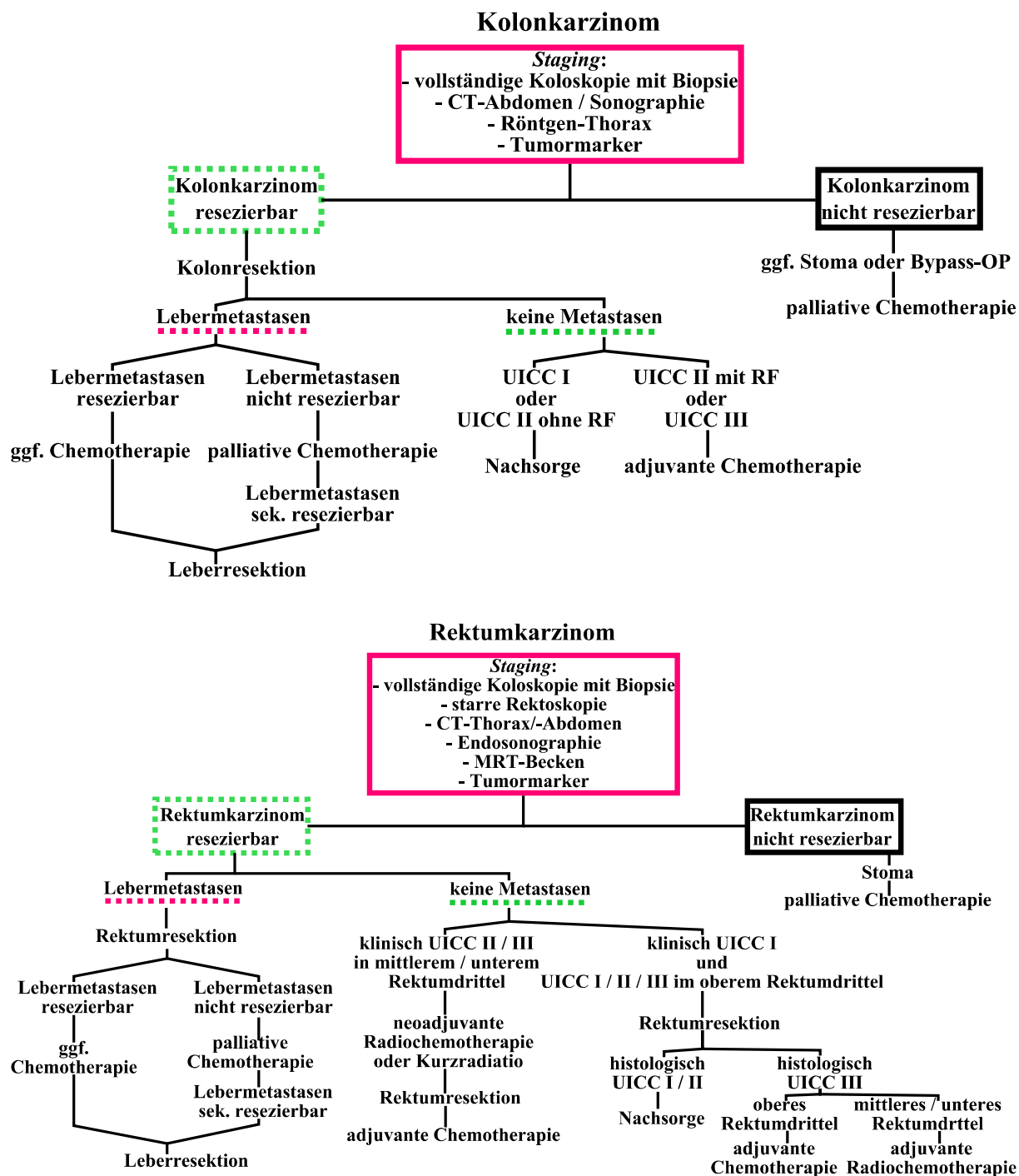


Abb. 6: Therapiealgorithmus beim Kolonkarzinom (oben) und Rektumkarzinom (unten). (modifiziert nach [Jauch 2013]) [RF (Risikofaktoren): T4-Stadium, Notfall-OP, intraoperative Tumorverletzung, < 12 Lymphknoten untersuchbar]

Zu den Behandlungskosten von Patienten mit CRC in Deutschland liegen Berechnungen des *Deutschen Krebsforschungszentrums* in Heidelberg mit Patientendaten der *Techniker Krankenkasse* vor. Die durchschnittlichen Behandlungskosten von der Diagnose bis zum Tod des Patienten liegen bei etwa 100.000 € pro Patient. Bei Diagnose des CRC in späten Tumorstadien erhöhen sich die Behandlungskosten um etwa 25 % [Haug 2012b].

#### 4.1.6 Leitlinien

Unter einer Leitlinie versteht man eine aktuelle Empfehlung wissenschaftlicher medizinischer Fachgesellschaften für das ärztliche Handeln [Pschyrembel 2007]. In Deutschland existiert eine S3-Leitlinie „Kolorektales Karzinom“ aus dem Jahr 2008, die momentan überarbeitet wird (Stand: 13.03.2013). Diese gibt Empfehlungen zu Screening, präoperativer Ausbreitungsdiagnostik (siehe Tabelle 5), Therapie und Nachsorge bei CRC [Schmiegel 2010].

Tab. 5: S3-Leitlinie „Kolorektales Karzinom“ (2008): Empfehlungen zur präoperativen Ausbreitungsdiagnostik. (modifiziert nach [Schmiegel 2010]) [uT/uN = endosonographischer Status]

<b>Obligate Untersuchungen</b>	<i>damit verbundene Fragestellung</i>
digital-rektale Untersuchung	Sphinkterfunktion, Tiefeninfiltration (Sphinktererhalt bei tief sitzendem Rektumkarzinom)
komplette Koloskopie mit Biopsie	synchrone Tumore (in 5 %)
bei nicht passierbarer Stenose: Koloskopie 3 – 6 Monate postoperativ (alternativ CT-Kolonographie)	
Abdomen-Sonographie	zur Abklärung von Leber, Aszites, Gallensteinen
Röntgen-Thorax in zwei Ebenen	Lungenmetastasen
CEA-Bestimmung (Tumormarker)	unabhängiger prognostischer Parameter
im Einzelfall: Abdomen-CT oder -MRT, Thorax-CT	zur Abklärung unklarer oder pathologischer Befunde in der Abdomen-Sonographie, Verdacht auf Lungenmetastasen

<b>Zusätzliche obligate Untersuchungen bei Rektumkarzinom</b>	<i>damit verbundene Fragestellung</i>
starre Rektoskopie	Abstand des distalen Tumorrandes zur Linea dentata
Endosonographie	Tiefeninfiltration
im Einzelfall: Becken-CT oder -MRT	lokales Staging (außer bei eindeutigem uT1/T2, uN0)
im Einzelfall: Sphinktermanometrie, gynäkologische Untersuchung, Zystoskopie	

Von der *Deutschen Gesellschaft für Hämatologie und Medizinische Onkologie* (DGHO) wurden im Internetportal „Onkopedia“ Leitlinien zum Kolon- und Rektumkarzinom veröffentlicht (September 2012). Die Empfehlungen zur Ausbreitungsdiagnostik bei CRC entsprechen grundsätzlich der S3-Leitlinie von 2008. Zusätzlich wird präoperativ ein Thorax-CT empfohlen, beim Rektumkarzinom sollte entweder ein Becken-MRT (bei geplanter Strahlentherapie mit Endosonographie) oder alternativ ein CT-Staging mit Endosonographie durchgeführt werden [DGHO 2012]. Ergänzend existieren Europäische Leitlinien (2010) zu Screening und Diagnose [von Karsa 2013]. Auch in den USA wurden Leitlinien zum CRC-Screening [Levin 2008, Whitlock 2008] sowie zur Diagnostik und Therapie des CRC veröffentlicht [Engstrom 2009, Benson 2012, Benson 2013].

#### **4.1.7 Diagnostik**

##### 4.1.7.1 Optische Koloskopie

Der Goldstandard der Dickdarmdiagnostik ist die optische Koloskopie (OC), auch „Darmspiegelung“ genannt [Pickhardt 2010]. Die Koloskopie ist eine invasive Untersuchung des Dickdarmes unter Verwendung eines flexiblen Endoskops (Koloskop) mit der Möglichkeit zur Biopsie und endoskopischen Entfernung von Dickdarmpolypen (Polypektomie) [Pschyrembel 2007]. Die OC ist das einzige Verfahren, das somit zugleich diagnostisch als auch therapeutisch genutzt werden kann [Kolligs 2012a]. Während der Untersuchung werden die Patienten meist (analgo-)sediert. Hierfür werden z. B. Benzodiazepine, Opioide oder Propofol appliziert. Die (Analgo-) Sedierung erhöht die Wahrscheinlichkeit von Komplikationen (z. B. Aspirationspneumonien), insbesondere bei älteren Patienten [Kolligs 2012a, Travis 2012, Cooper 2013].

Unter einer „vollständigen“ (oder „kompletten“) Koloskopie versteht man eine Untersuchung, bei der das Caecum erreicht wird. Bei Screening-Untersuchungen asymptomatischer Patienten konnten etwa 7 bis 13 % aller Koloskopien nicht vollständig durchgeführt werden (Studienpopulation ca. 340.000 Patienten) [Shah 2007, Sali 2008, Neerinx 2010]. Dies betraf häufiger ältere Patienten [Shah 2007]. Die häufigsten Ursachen dafür waren eine Schlaufenbildung (engl. looping) des Endoskops (ca. 20 %), Intoleranz der Untersuchung durch den Patienten (ca. 15 %) und stenosierende Tumore (ca. 14 %) [Neerinx 2010]. In aktuellen deutschen Publikationen hingegen lag der Anteil unvollständiger Koloskopien (bei asymptomatischen und symptomatischen Patienten) bei nur ca. 2 bis 3 % (Studienpopulation ca. 626.000 Patienten) [Crispin 2009, Kolligs 2011, Kolligs 2012b]. Leider erfolgt nach Abbruch der OC nicht bei allen Patienten eine vollständige Untersuchung

des Dickdarmes. Diese Nachsorge erhielten in einer kanadischen Studie weniger als ein Drittel der Patienten innerhalb eines Jahres [Rizek 2009]. Synchrone Darmläsionen können so übersehen werden (siehe Kap. 4.1.4.3, S. 26). Wurden bei Sigmoidoskopie-Screenings < 60 cm Dickdarm eingesehen, war dies in einer Studie mit erhöhtem Risiko für CRC in Sigma und Rektum verbunden (Studienpopulation ca. 56.000 Patienten) [Doria-Rose 2005].

Die Lokalisation eines Tumors innerhalb des Dickdarmes beeinflusst das Vorgehen und Ausmaß der chirurgischen Therapie (z. B. erweiterte Hemikolektomie rechts/ links, Sigmoidektomie etc.) [Jauch 2013]. Auswertungen präoperativer OC ergaben, dass 12 bis 21 % der Tumorlokalisationen falsch angegeben waren, mit hohen Fehlerraten insbesondere bei stenosierenden CRC [Piscatelli 2005, Kim 2007a, Lee 2010, Louis 2010]. In einer der Studien kam es bei mehr als der Hälfte der betroffenen Patienten (54 %) aufgrund der inkorrekten Lokalisationsangabe durch die OC zu einer substanziellen Veränderung des Operationsablaufes (Erweiterung des Operationszuganges, Veränderung des Resektionsplanes) [Louis 2010].

#### 4.1.7.2 Nicht-invasive radiologische Verfahren

Die wichtigsten nicht-invasiven Alternativen zur Darstellung des Dickdarmes sind die Computertomographie (CT-Kolonographie) und die Magnetresonanztomographie (MRT-Kolonographie) [Pickhardt 2010]. Die Barium-Doppelkontrastuntersuchung sollte zu Gunsten der CT-Kolonographie nicht mehr angewendet werden [Halligan 2013]. Das konventionelle Röntgen wird oft in Notfällen zur Erstdiagnostik genutzt, z. B. bei Verdacht auf Darmverschluss [Pickhardt 2010].

#### 4.1.7.3 Indikationen der CT-Kolonographie

Die CT-Kolonographie (CTC) wurde erstmals im Jahr 1994 beschrieben [Vining 1994]. Sie wird auch „Virtuelle Koloskopie“ genannt, da sie die Möglichkeit bietet, den Darm nicht-invasiv in 3D darzustellen und virtuell zu untersuchen wie mit einem Koloskop [Mang 2009, Neri 2012]. Neben dem Darmkrebs-Screening existiert eine Reihe diagnostischer Indikationen für die CTC, aber auch Kontraindikationen müssen beachtet werden (siehe Tabelle 6). Als nachteilig zu betrachten sind die mit der CTC verbundene Strahlenexposition und deren geringe Fähigkeit, diminutive Darmpolypen ( $\leq 5$  mm) zu detektieren [Almond 2011].

Tab. 6: Indikationen und Kontraindikationen für die CT-Kolonographie. (modifiziert nach [Graser 2008b, Mang 2009, Pickhardt 2010, Laghi 2012]) [BMI = Body-Mass-Index]

<b>Indikationen</b>	
<i>gesicherte</i>	<i>mögliche</i>
unvollständige Koloskopie	symptomatische Patienten
Patient lehnt Koloskopie ab bzw. andere Kontraindikationen für Koloskopie	chronische Veränderungen von entzündlichen Darmerkrankungen
Koloskopie nicht zumutbar für ältere bzw. gebrechliche Patienten	Darmkrebs-Screening (als Alternative zur Koloskopie)
präoperativ <ul style="list-style-type: none"> <li>• bei Obstruktion</li> <li>• zur Tumorlokalisierung (vor laparoskopischer Operation)</li> </ul>	
postoperative Kontrolle	

<b>Kontraindikationen</b>	
<i>allgemeine</i>	<i>spezielle</i>
Ablehnung durch den Patienten	akutes Abdomen
Schwangerschaft	Hernien mit Koloneinschluss
Klaustrophobie	akute Darmentzündungen: <ul style="list-style-type: none"> <li>• akuter Schub einer chronisch entzündlichen Darmerkrankung</li> <li>• toxisches Megakolon</li> <li>• akute Divertikulitis</li> <li>• akute infektiöse Kolitis</li> </ul>
Adipositas Grad 3 (BMI $\geq$ 40 kg/m <sup>2</sup> )	Zustand nach <ul style="list-style-type: none"> <li>• Laparotomie oder Kolonresektion (postoperative Phase)</li> <li>• kompletter/ subtotaler Kolektomie</li> <li>• Polypektomie bzw. tiefer Biopsie (7 – 10 Tage)</li> </ul>



#### 4.1.7.4 Darmkrebs-Screening

Da CRC meist sporadisch auftreten und in bis zu 90 % der Fälle aus Adenomen entstehen, wurden Screening-Programme entwickelt [Benson 2007]. Unter einem Screening (dt. Reihenuntersuchung) versteht man ein Testverfahren zur Früherkennung von (noch) symptomlosen Krankheitsstadien (Sekundärprävention) [Pschyrembel 2007]. Zielläsion des Darmkrebs-Screenings ist die „fortgeschrittene Neoplasie“, worunter „fortgeschrittene Adenome“ (siehe Kap. 4.1.4.1, S. 22) und CRC zusammengefasst werden [Kolligs 2012a, Robert Koch-Institut 2012]. In einer Metaanalyse wurde die Prävalenz (in der Allgemeinbevölkerung ohne erhöhtes CRC-Risiko) von Adenomen mit etwa 30 %, von fortgeschrittenen Adenomen mit etwa 6 % und von CRC mit etwa 0,3 % angegeben [Heitman 2009]. Zum Screening auf CRC werden insbesondere Tests auf okkultes Blut im Stuhl (fecal occult blood testing, FOBT) und die optische Koloskopie (alternativ flexible Sigmoidoskopie) empfohlen. Mit FOBT (z. B. der Guaiac-basierte *Haemoccult*<sup>®</sup>-Test) und Koloskopie kann ein CRC in frühen Stadien entdeckt werden [Bretthauer 2013]. Eine entscheidende Erkenntnis war, dass durch koloskopische Polypektomie die Inzidenz von CRC gesenkt werden konnte [Winawer 1993]. In Deutschland besteht im Rahmen der Darmkrebsvorsorgeleistungen der Gesetzlichen Krankenkassen zwischen dem 50. und 54. Lebensjahr Anspruch auf einen jährlichen *Haemoccult*<sup>®</sup>-Test. Ab dem 55. Lebensjahr wird eine Koloskopie angeboten (mit einer Wiederholung nach 10 Jahren), alternativ *Haemoccult*<sup>®</sup>-Tests alle zwei Jahre. Bei positivem *Haemoccult*<sup>®</sup>-Test muss eine Koloskopie durchgeführt werden. Bei unvollständiger Koloskopie sollte eine CT-Kolonographie erfolgen [Kolligs 2012a, Robert Koch-Institut 2012].

## **4.2 Radiologische Staging-Untersuchungen bei kolorektalem Karzinom**

Zu den radiologischen Untersuchungstechniken, die in der aktuellen deutschen S3-Leitlinie (Jahr 2008) empfohlen werden, zählen die (Abdomen-)Sonographie, das konventionelle Röntgen (Thorax in zwei Ebenen) und im Einzelfall die (Abdomen und Thorax-)CT oder (Abdomen-) MRT. Zusätzlich wird beim Rektumkarzinom für das lokale Tumorstaging die Endosonographie empfohlen, im Einzelfall auch eine CT- oder MRT-Untersuchung (des Beckens) [Schmiegel 2010].

### **4.2.1 Präoperatives Staging mittels CT und CT-Kolonographie**

#### 4.2.1.1 Präoperatives CT-Staging

Im Rahmen des präoperativen Stagings bei CRC sollte nach einer Publikation von *Cunningham et al.* in *The Lancet* aus dem Jahr 2010 bei jedem Patienten zum Ausschluss von Metastasen eine Computertomographie (CT) von Thorax, Abdomen und Becken durchgeführt werden [Mauchley 2005, Cunningham 2010]. Unter einem Staging versteht man dabei die Bestimmung der Ausdehnung eines malignen Tumors [Pschyrembel 2007].

In einer Metaanalyse wurde die diagnostische Genauigkeit des präoperativen CT-Stagings bei CRC untersucht [Dighe 2010]: Die CT ermöglichte eine genaue Unterscheidung zwischen den diagnostisch wichtigen UICC/AJCC-Stadien I (T1/T2) und II (T3/T4) (Sensitivität 86 %, Spezifität 78 %). Die besten Resultate lieferten dabei CT-Untersuchungen, bei denen Patienten mit Multidetektor-Spiral-CT-Scannern (Schichtdicke  $\leq 5$  mm) und rektaler Gas-/Wasser-)Insufflation (wie bei der CT-Kolonographie angewandt) untersucht worden waren. Die Genauigkeit des N-Status, d. h. des Stagings regionaler Lymphknoten (LK), ist bei CT-Untersuchungen geringer. Die diagnostischen Kriterien sind uneinheitlich, meist wird ein LK  $> 1$  cm oder eine Ansammlung von mehr als zwei LK  $< 1$  cm als positiver N-Status gewertet [Dighe 2010].

Für das lokale Staging des Rektumkarzinoms ermöglicht die CT eine der MRT gleichwertige Beurteilbarkeit der chirurgisch wichtigen mesorektalen Faszie [Taylor 2007a]. In einer weltweiten Umfrage (2010) bevorzugten Chirurgen die CT für das lokale Staging des Rektumkarzinoms (54,5 % vs. 34,5 % für MRT) [Augestad 2010]. Für das Staging von Fernmetastasen (M-Status), insbesondere der Leber, ist das präoperative CT-Staging eine Untersuchungsmethode der ersten Wahl [Leufkens 2011].

Bisherige Untersuchungsprotokolle für das CT-Staging von onkologischen Patienten benötigen zur sicheren Beurteilung von Fernmetastasen (insbesondere der Leber) mindestens zwei CT-Scans in unterschiedlichen Phasen vor und nach Applikation eines intravenösen Kontrastmittels (KM). Ein erster CT-Scan wird ohne KM durchgeführt, gefolgt von einem zweiten CT-Scan in der portalvenösen Phase (60 bis 70 Sekunden nach KM-Applikation). Unter Umständen folgt sogar noch ein dritter CT-Scan in der Equilibrium-Phase (120 Sekunden nach Ende der portalvenösen Phase) [Reiser 2009, Rengo 2011].

#### 4.2.1.2 Zusätzlicher Vorteil der CT-Kolonographie

*Cunningham et al.* betrachten die CT-Kolonographie (CTC) im Rahmen des präoperativen Stagings bei CRC als wertvolle Untersuchung, um den Tumor exakt zu lokalisieren und synchrone Darmläsionen zu entdecken [Cunningham 2010]. Die CTC wurde auch wiederholt als Alternative zur optischen Koloskopie für das präoperative Staging bei CRC vorgeschlagen [McArthur 2010, Neri 2010].

Die exakte Lokalisation des Tumors ist sowohl für die chirurgische Therapieplanung als auch für die Prognose des Patienten von entscheidender Bedeutung. Dies gilt insbesondere, wenn eine laparoskopische Tumorentfernung geplant ist, da der Tumor intraoperativ nicht mehr palpieren werden kann. Es wurde gezeigt, dass mit Hilfe der CTC die Tumorlokalisierung genauer bestimmt werden kann als mit der optischen Koloskopie [Cho 2007, Sjo 2008, Neri 2010].

Die CTC ermöglicht außerdem, synchrone Darmläsionen zu entdecken. Dies ist insbesondere von Bedeutung bei stenosierenden Tumoren, wenn das Darmlumen proximal des Tumors bei der optischen Koloskopie nicht mehr beurteilt werden kann [McArthur 2010, Park 2011]. Nach unvollständiger optischer Koloskopie kann das CTC-Staging noch am selben Tag durchgeführt werden [Copel 2007]. Da das insufflierte Gas auch kleinste Engstellen überwindet, ermöglicht nach unvollständiger optischer Koloskopie die CTC hingegen eine vollständige Evaluation in 83 bis 100 % der Patienten [Macari 1999, Morrin 1999, Kim 2007a, Sali 2008, Yucel 2008, Javeri 2010, Salamone 2011]. In einer Studie zur CTC nach unvollständiger optischer Koloskopie lag der positiv prädiktive Wert bei etwa 92 % für Darmläsionen  $\geq 20$  mm und bei 70 % für Läsionen  $\geq 10$  mm (Studienpopulation 546 Patienten) [Copel 2007].

Im Rahmen des präoperativen CT-Stagings wird Kontrastmittel (KM) appliziert. Dieses reichert sich in Polypen und CRC an und ermöglicht bei der CTC einen verstärkten Kontrast zwischen gashaltigem Lumen und Darmwand. Das KM-verstärkte CTC-Staging bietet somit eine bessere Darstellung von Darmläsionen und deren Abgrenzung von Stuhl-

und Flüssigkeitsresten [Oto 2003, Neri 2005, Mainenti 2006]. Außerdem ermöglicht die KM-Applikation die Beurteilbarkeit extrakolonischer CTC-Befunde [Spreng 2005].

Die oben erwähnte Metaanalyse wies darauf hin, dass sich mit Hilfe der CTC die diagnostische Genauigkeit des präoperativen TNM-Stagings bei Patienten mit CRC erhöhen lässt [Dighe 2010].

#### **4.2.2 Alternative schnittbildgebende Staging-Untersuchungen**

Die MRT wird insbesondere zum lokalen Staging des Rektumkarzinoms eingesetzt, da sie die chirurgisch wichtige mesorektale Faszie klar darstellen kann [MERCURY Study Group 2007, Pickhardt 2010]. Auch der Einsatz der Ganzkörper-MRT zum CRC-Staging wird diskutiert [Schmidt 2012]. Besteht Unklarheit über eine mögliche Fernmetastasierung und bei Verdacht auf ein Tumorresiduum oder Rezidiv, kann in Ergänzung zur den genannten Staginguntersuchungen die Positronenemissionstomographie (PET)/CT zum Einsatz kommen [Meinel 2012].

#### **4.2.3 Staging bei neoadjuvant vorbehandeltem Rektumkarzinom**

Das Staging eines Rektumkarzinoms nach neoadjuvanter Strahlentherapie ist aufgrund möglicher entzündlicher oder fibröser Gewebeveränderungen erschwert [Karpitschka 2012]. Der neoadjuvante Therapie-Status wird in der TNM-Klassifikation durch das Präfix „y“ gekennzeichnet [AJCC 2011]. Zur Beurteilung des lokalen Therapieansprechens (yT-Status) sollte ein Becken-MRT durchgeführt werden, die Endosonographie spielt hier keine Rolle mehr. Regionale Lymphknoten (yN-Status) sollten mittels MRT oder PET/CT beurteilt werden. Alternativ kann eine CT durchgeführt werden, mit der auch Fernmetastasen (yM-Status) am besten beurteilt werden können [Karpitschka 2012].

## 4.3 Computertomographie-Technik

### 4.3.1 Grundlagen

Die Computertomographie (CT) wurde Anfang der 1970er Jahre von G. N. Hounsfield eingeführt und zählt zu den Röntgenverfahren [Hounsfield 1973, Reiser 2011].

#### 4.3.1.1 Erzeugung der Röntgenstrahlung

In einer Röntgenröhre werden (negativ geladene) Elektronen in einem Spannungsfeld von der Kathode (-) in Richtung Anode (+) beschleunigt. Beim Aufprall auf die Anode geben die beschleunigten Elektronen ihre kinetische Energie (synonym Bewegungsenergie) ab und erzeugen dadurch elektromagnetische Röntgenstrahlen (siehe Abbildung 7). Die Röntgenstrahlung entsteht dabei durch zwei parallel stattfindende Prozesse:

- Erstens werden die beschleunigten Elektronen beim Aufprall auf die Anode durch den Einfluss der (+) geladenen Atomkerne des Anodenmaterials „gebremst“. Die beim Abbremsen verlorene kinetische Energie wird direkt in Form eines Röntgenstrahlen-Photons abgegeben (Radiation). Je stärker das Elektron abgebremst wird, desto energiereicher ist das gebildete Röntgenstrahlen-Photon. Durch die unterschiedlich starke Abbremsung von verschiedenen Elektronen entsteht ein kontinuierliches Brems(röntgen)strahlenspektrum. Die maximale Energie der erzeugten Röntgenstrahlen ist durch die Röhrenspannung (in kV) vorgegeben und wird in Kiloelektronenvolt (keV), häufig auch vereinfacht als „kilovolt peak“ (kVp), angegeben (siehe Abbildung 7) [McCollough 1997, Reiser 2011].
- Zweitens können die beschleunigten Elektronen beim Aufprall auf die Anode dort Atome „anregen“, d. h. deren (Valenz-)Elektronen durch Energieabgabe aus ihrer Atomschale bewegen. Die Energieabgabe erfolgt hier entweder durch Exzitation (ein Valenzelektron geht auf eine höhere Atomschale) oder Ionisation (ein Valenzelektron verlässt die Atomhülle ganz). Durch den anschließenden Rückgang der angeregten Atome in ihren energetischen Grundzustand wird die „charakteristische“ Röntgenstrahlung abgegeben. Diese wird so genannt, weil die Energie der emittierten Röntgenstrahlen für das Anodenmaterial charakteristisch ist (siehe Abbildung 7) [McCollough 1997, Reiser 2011].

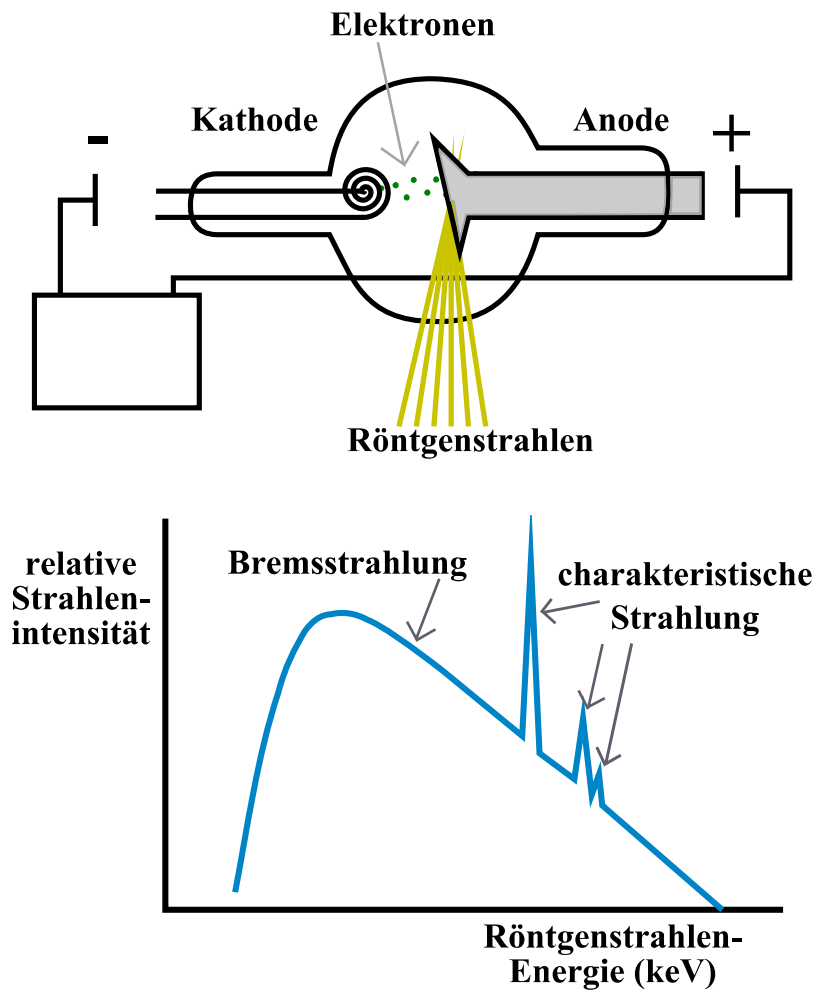


Abb. 7: Aufbau einer Röntgenröhre (oben) und damit erzeugtes Röntgenstrahlenspektrum (unten). (modifiziert nach [McCollough 1997, McKetty 1998])

#### 4.3.1.2 Abschwächung der Röntgenstrahlung

Das Grundlegende physikalische Prinzip aller Röntgenverfahren (und somit auch der CT) ist die Abschwächung der Röntgenstrahlen-Intensität beim Durchtritt durch Gewebe [McKetty 1998, Reiser 2011]. Unter der Intensität versteht man die Energie (der Röntgenstrahlen), die in einer bestimmten Zeit durch eine bestimmte Fläche hindurch tritt [Pschyrembel 2007]. Diese Energie-Abschwächung wird durch unterschiedliche physikalische Effekte bewirkt:

- Bei Röntgenstrahlenergien bis etwa 60 keV ist der „photoelektrische Effekt“ maßgeblich für die Abschwächung verantwortlich. Dabei überträgt ein Röntgenstrahlen-Photon beim Kontakt mit einem Atom seine gesamte Energie auf ein Valenzelektron, das sich dadurch aus der Atomhülle löst (Ionisation, siehe oben). Beim Auffüllen der frei gewordenen Atomschale durch ein Elektron aus einer äußeren Atomschale wird charakteristische elektromagnetische Strahlung (ein Photon)

emittiert. Der photoelektrische Effekt tritt insbesondere an den inneren Atomshalen auf, wobei die innerste als K-Schale (nach außen dann L-, M-Schale usw.) bezeichnet wird. Der photoelektrische Effekt nimmt mit der Ordnungszahl des getroffenen Atoms zu [McKetty 1998, Reiser 2011].

- Ab Röntgenstrahlenenergien oberhalb von 60 keV ist der „Compton-Effekt“ entscheidend. Auch hier wird das getroffene Atom ionisiert, jedoch hat das Röntgenstrahlen-Photon so viel Energie, dass es nicht vollständig absorbiert wird (wie beim photoelektrischen Effekt), sondern von seiner Flugbahn abgelenkt mit nun verringerter Energie weiterfliegt. Der Compton-Effekt nimmt mit steigender Gewebedichte zu [McKetty 1998, Reiser 2011].
- Die „klassische“ Streuung, bei der das Röntgenstrahlen-Photon nur abgelenkt wird ohne Energie zu verlieren, spielt bei der röntgendiagnostischen Abschwächung eine untergeordnete Rolle [McKetty 1998, Reiser 2011].

Aus der Abschwächung der Röntgenstrahlen-Intensität nach Durchtritt durch den Patienten lässt sich ein relativer Schwächungskoeffizient errechnen, der „Hounsfield Unit“ (HU) genannt wird. Die HU ist ein Maß für die Dichte von Geweben, wobei Luft (-1000 HU) und Wasser (0 HU) als Bezugsgröße dienen. Gewebe gleicher Dichte werden als „isodens“ bezeichnet, Gewebe höherer Dichte als „hyperdens“, niedrigerer Dichte als „hypodens“. Die bei einer CT-Untersuchung gemessenen Dichtewerte können optisch in Graustufen wiedergegeben werden und ermöglichen somit den Einsatz der CT zur Darstellung des menschlichen Körpers. Da das menschliche Auge jedoch nur eine begrenzte Anzahl von Graustufen unterscheiden kann, wählt man zur Beurteilung eines bestimmten Organs ein „Fenster“, das nur die relevanten Organstrukturen in Graustufen darstellt, z. B. ein „Weichteilfenster“ zur Beurteilung der Leber [Hounsfield 1973, Reiser 2011].

#### 4.3.1.3 Reduktion der Strahlenexposition

Bei der CT kommt es wie bei allen Röntgenverfahren zu einer Strahlenexposition. Das *American College of Radiology* (ACR) und die *Radiological Society of North America* (RSNA) geben die geschätzte effektive Strahlendosis bei einer CT-Untersuchung von Abdomen und Becken bzw. einer CT-Kolonographie mit etwa 10 mSv an. Das damit verbundene zusätzliche Lebenszeitrisko für eine tödliche Krebserkrankung wurde als niedrig eingeschätzt (0,1 bis 0,01 %). Eine Wiederholung der CT-Untersuchung von Abdomen und Becken (mit und ohne KM) führt zu einer Verdopplung der geschätzten effektiven Strahlendosis von 10 auf 20 mSv [RadiologyInfo™ 2012]. Ähnliche Schätzungen von

*Brenner et al.* aus dem Jahr 2007, veröffentlicht im *New England Journal of Medicine*, gingen davon aus, dass dieses Lebenszeitrisko für Abdomen-CT-Scans ab einem Patientenalter von etwa 35 Jahren bei unter 0,02 % liegt [Brenner 2007]. Damit liegt das CT-bedingte Krebsrisiko deutlich unter dem allgemeinen Lebenszeitrisko für die Entwicklung eines CRC von etwa 5 % [Howlader 2012]. In Deutschland bedingen CT-Untersuchungen etwa 54 % der medizinischen Strahlenexposition. Ärzte müssen die Indikation für eine CT-Untersuchung kritisch prüfen und technische Untersuchungsparameter optimieren [Reiser 2011].

Wichtige CT-Parameter mit direktem Einfluss auf die Strahlenexposition sind die Energie der Röntgenstrahlen (kVp), die Rotationszeit der Röntgenröhre, die Bildschichtdicke (bzw. Kollimation), der Pitch und die Größe des untersuchten Patienten [McNitt-Gray 2002]. Eine weitere Stellgröße ist der Stromfluss durch die Röntgenröhre (engl. tube current). Dieser Röhrenstrom (in mA) ist proportional zur Anzahl der erzeugten Röntgenstrahlen und damit proportional zur Strahlendosis [Schindera 2010, May 2012]. Als Maßzahl für die Menge der erzeugten Röntgenstrahlen dient das Produkt aus dem Röhrenstrom und der Rotationszeit der Röntgenröhre (engl. current-time product, in mAs) [McNitt-Gray 2002]. Eine wichtige neue Technik ist der Einsatz der Röhrenstrommodulation (engl. tube current modulation, TCM) [Graser 2006]. Erfolgt die TCM während der Durchführung des CT-Scans, wird dies als „online“ Modulation bezeichnet [Mang 2009]. Für die CT-Kolonographie konnte gezeigt werden, dass mit TCM eine Dosisreduktion ohne Bildqualitätsverlust erreicht werden kann [Graser 2006].

Ein wichtiger Parameter zur Beurteilung der Strahlenexposition ist das Dosislängenprodukt (DLP). Das DLP (in mGy\*cm) wird berechnet aus dem Produkt von CT-Dosisindex ( $CTDI_{vol}$ , in mGy) und der Länge des in der CT-Untersuchung gescannten Bereichs (in cm), gemessen entlang der Körperlängsachse des Patienten [McNitt-Gray 2002].

#### 4.3.1.4 Aufbau eines Computertomographen

Ein Computertomograph besteht aus mehreren Bauteilen: Die „Gantry“ (umgangssprachlich die „Röhre“ genannt) dient zur Aufzeichnung der Daten. Sie enthält die Röntgenröhre, ein Blendensystem und das Detektorsystem. Das Blendensystem (Kollimator) bewirkt, dass die von der Röntgenröhre emittierten Röntgenstrahlen nur in Form eines dünnen Fächers den Patienten durchdringen. Die Breite dieses Röntgenstrahlenfächers (engl. slice collimation) ergibt die gewünschte Bildschichtdicke (engl. slice width). Das Detektorsystem besteht heute aus mehreren parallelen Detektorzeilen (Multidetektorcomputertomographie, MDCT), damit können mehrere Untersuchungsschichten gleichzeitig akquiriert werden. Im Detektor empfangene Röntgenstrahlen werden in sichtbares Licht umgewandelt, das wiederum



aufgezeichnet und digital verarbeitet werden kann. Bei der Datenaufzeichnung bewegt sich die Röntgenröhre kreisförmig um den Patienten, der auf einem Lagerungstisch liegend in seiner Körperlängsachse durch die Gantry geschoben wird. Dabei werden transversale Bildschichten aufgezeichnet, d. h. senkrecht zur Körperlängsachse. Die CT zählt deshalb zu den Schnittbildverfahren. Die erzeugten Bildschichten sind aus vielen kleinen dreidimensionalen Bausteinen aufgebaut, die „Voxel“ (Volumenelement) genannt werden (Voxel = Pixel x Schichtdicke) [Reiser 2009, Reiser 2011].

Stellt man sich vor (umgekehrt wie in der Realität), dass sich die Gantry (und mit ihr die Röntgenröhre) in der Körperlängsachse bewegt und der Lagerungstisch fixiert bleibt, so vollzieht die Röntgenröhre dabei eine spiralförmige Bahn um den Patienten (Spiral-CT). Ein wichtiger Parameter der Spiral-CT ist der Pitch ( $p$ ), der als Quotient aus dem Vorschub des Lagerungstisches des Patienten (in mm/ Rotation) und der Bildschichtdicke (in mm) berechnet wird. Ein  $p < 1$  zeigt eine Überlappung der aufgezeichneten Bildschichten an. Ein  $p > 1$  bedeutet, dass sich zwischen den einzelnen Bildschichten Lücken befinden. Die Einführung der Spiral-CT-Technik ermöglichte erstmals dreidimensionale (3D) Darstellungen sowie die Berechnung koronarer, sagittaler und anderer Schichtebenen (siehe Abbildung 8), was als „multiplanare Rekonstruktion“ (MPR) bezeichnet wird [Reiser 2009, Reiser 2011].

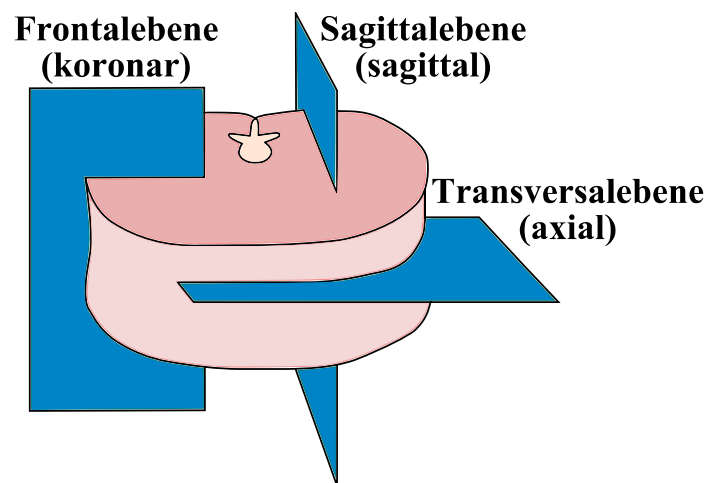


Abb. 8: Anatomische Ebenen des Körpers. (modifiziert nach [Pschyrembel 2007]) [In ( ) ist jeweils die radiologische Bezeichnung der Schnittebene angegeben [Aumüller 2007]]

### 4.3.2 CT-Kolonographie

Zur Vorbereitung, Durchführung und Interpretation der CTC existieren Konsensusvorschläge der *European society of gastrointestinal and abdominal radiology* (ESGAR) [Taylor 2007b, Neri 2013a]. Nach Klärung von Indikation und Kontraindikation erfolgt eine eingehende Aufklärung über Alternativen, Grenzen und Risiken der CTC durch den Arzt und die schriftliche Einwilligung durch den aufgeklärten Patienten. Der Patient sollte ausreichend über die nötige Vorbereitung und den Ablauf der CTC informiert sein [Mang 2009, Bohm 2012].

#### 4.3.2.1 Vorbereitung durch den Patienten

Die Vorbereitung des Darmes durch den Patienten erfolgt wie bei der optischen Koloskopie. Sie umfasst eine ballaststoffarme (synonym faser-, oder schlackenarme) Diät ab dem Tag vor der Untersuchung und die „Darmreinigung“ mit Hilfe abführender Substanzen (Synonyme: Laxantien, Purgativa; engl. cathartic agents [Pschyrembel 2007]). Man unterscheidet bei der abführenden Darmvorbereitung eine „nasse“ (engl. wet prep) mit Polyethylenglykol (PEG), von einer „trockenen“ Darmvorbereitung (engl. dry prep) mit Natriumphosphat oder Magnesiumcitrat. Die PEG-Trinklösung wirkt schnell und führt zu keiner Elektrolytverschiebung, was die Anwendung bei älteren und/oder Patienten in schlechtem Allgemeinzustand (bspw. bei fortgeschrittenem CRC) ermöglicht. In Kombination mit dem Laxans Bisacodyl, das die Darmmotilität steigert, kann das Volumen des salzig schmeckenden PEG reduziert werden [Lefere 2008, Mang 2009, Neri 2013b].

Um bei der Interpretation der CTC-Bilder Stuhlreste und verbleibende Flüssigkeit im Darmlumen sichtbar zu machen, kann „fecal tagging“ (dt. Stuhlmarkierung) eingesetzt werden. Dafür werden dem Patienten Jod- und/oder Barium-haltige Kontrastmittel zur oralen Aufnahme gegeben [Lefere 2008, Mang 2009, Neri 2013b].

#### 4.3.2.2 Darmdistension

Um eine vollständige Darstellung des Dickdarmes zu ermöglichen, müssen alle Darmsegmente ausreichend distendiert, d. h. entfaltet, sein. Dafür werden in drei Schritten Spasmolytika, Gas-Insufflation und Positionswechsel des Patienten genutzt. Als erstes erhält der Patient vor der Untersuchung ein Spasmolytikum, das zur Entspannung der Darmmuskulatur führt. Damit werden auch Darmspasmen verhindert und der Patientenkomfort verbessert. Die erste Wahl stellt intravenös verabreichtes Hyoscine-N-Butylbromid (*Buscopan*<sup>®</sup>) dar, bei Kontraindikation (wie Glaukom, Herzerkrankungen,

Prostatavergrößerung und Myasthenia gravis) wird Glucagon verwendet [Lefere 2008, Mang 2009, Boellaard 2011]. Bei der Anwendung von Hyoscin-N-Butylbromid berichten Patienten gelegentlich von Mundtrockenheit (15 %) und hypotensiven Symptomen (6 %) [de Haan 2012].

Anschließend wird nach einer digital-rektalen Untersuchung ein dünner Plastikkatheter in das Rektum eingeführt. Über diesen wird Gas in den Darm eingebracht (Insufflation), bis der Patient ein Blähungsgefühl verspürt. Idealerweise wird zur Darmdistension Kohlendioxid (CO<sub>2</sub>) verwendet, das mit einem vollautomatischen Insufflator appliziert wird. Während der CTC-Untersuchung schließlich wird durch Positionswechsel des Patienten erreicht, dass unterschiedliche Darmsegmente unterschiedlich stark distendiert werden. Darüber hinaus lassen sich durch Positionswechsel des Patienten lagestabile (z. B. sessile Polypen) und „pseudomobile“ Darmläsionen (z. B. gestielte Polypen) von mobilen Stuhlresten leichter unterscheiden. Der Positionswechsel erfolgt zwischen Rücken- (engl. supine) und Bauchlage (engl. prone), bzw. Linksseitenlage bei älteren und adipösen Patienten [Lefere 2008, Mang 2009, Boellaard 2011].

#### 4.3.2.3 Kontrastmittel-Applikation

Bei der CTC symptomatischer Patienten und bekanntem CRC erfolgt zusätzlich die Applikation eines intravenösen (i. v.), jodhaltigen Kontrastmittels (KM) [Mang 2009, Boellaard 2011]. In Studien von *Oto et al.* und *Neri et al.* wurden Dichtewerte von kolorektalen Läsionen nativ (d. h. ohne KM) und nach KM-Applikation untersucht [Oto 2003, Neri 2005]. Kolorektale Polypen und CRC nehmen KM auf und lassen sich somit einfacher von Stuhl- und Flüssigkeitsresten unterscheiden. Diese beiden Untersuchungen zeigten jedoch auch, dass sich anhand der KM-Anreicherung (engl. enhancement) nicht die Dignität der Läsion vorhersagen lässt (siehe Tabelle 7). Eine Kombination von i. v. KM mit „fecal tagging“ sollte vermieden werden, da der erwünschte Dichteunterschied zwischen „getaggten“ Stuhlresten und KM-angereicherten Polypen reduziert wird [Mang 2009, Boellaard 2011].

Erst der Einsatz von i. v. KM ermöglicht eine adäquate Beurteilung extrakolonischer CTC-Befunde. Die Aufnahme erfolgt in der portalvenösen Phase, d. h. mit einer Verzögerung von ca. 70 Sekunden nach Applikation. Im Rahmen des präoperativen Stagings bei kolorektalen Neoplasien wird dies genutzt, um gleichzeitig den regionalen Tumorstatus, die Lymphknoten und Fernmetastasen (insbesondere der Leber) beurteilen zu können [Mang 2009, Reiser 2009, Boellaard 2011, Rengo 2011].

Tab. 7: Durchschnittliche CT-Dichtewerte kolorektaler Neoplasien bei der CTC. [Oto 2003, Neri 2005]

<b>CT-Dichtewerte (in HU) bei <i>Oto et al.</i> / <i>Neri et al.</i></b>		
	Polypen	CRC
<i>nativ</i>	32,4 / 30	42,6 / 43
<i>mit KM</i>	78,9 / 90	90,7 / 124
KM-Enhancement	46,5 / 60	48,1 / 81

#### 4.3.2.4 Risiken der CT-Kolonographie

Die CTC gilt als sichere, nicht-invasive Untersuchungsmethode des Dickdarmes. Von Patienten wird sie als schonend empfunden und gegenüber der invasiven optischen Koloskopie bevorzugt. Neben der durch die Untersuchungsmethode bedingten Strahlenexposition (siehe Kap. 4.3.1.3, S. 39) müssen auch die seltenen Risiken der CTC berücksichtigt werden. Zu diesen zählen unerwünschte Arzneimittelwirkungen (durch Laxantien, Spasmolytika und Kontrastmittel) und die Möglichkeit der Darmperforation [Mang 2009]. Die Rate symptomatischer Darmperforationen bei CTC wurde in der Literatur zwischen 0,005 und 0,03 % angegeben [Burling 2006, Pickhardt 2006, Sosna 2006]. Todesfälle sind darunter nicht bekannt [Pendse 2012]. Das Perforationsrisiko der CTC liegt damit deutlich unter dem entsprechenden Risiko bei der optischen Koloskopie, das in einer Metaanalyse bei 0,1 % der über 65-jährigen Patienten lag [Day 2011].

Eine optische Koloskopie kann bei antikoagulierten und kardio-pulmonal vorbelasteten Patienten, aufgrund der dabei meist nötigen (Analgo-)Sedierung, ein erhöhtes Risiko darstellen. Dies ist insbesondere bei den meist älteren Patienten mit CRC zu beachten. Die risikoarme und schnell durchzuführende CTC bietet sich hier an, da eine (Analgo-)Sedierung nicht benötigt wird. Bei der CTC ist bisher - im Gegensatz zur optischen Koloskopie - kein erhöhtes kardiovaskuläres Risiko bekannt [Graser 2008b, Mang 2009, Kolligs 2012a, Pendse 2012, Travis 2012, Cooper 2013].

#### 4.3.2.5 Bilderzeugung und -interpretation

Um bei der CTC eine adäquate Bildinterpretation zu ermöglichen, sollte die engst mögliche Kollimation verwendet werden. Mit den akquirierten CT-Daten werden anschließend überlappende Bildschichten rekonstruiert. Diese sollten wiederum möglichst dünn sein, um so genannte Teilvolumeneffekte zu reduzieren, die zu einem Verwischen

kleiner Strukturen (wie z. B. Polypen) führen. Da eine große Anzahl (mehr als 1000) Bilder erzeugt werden, bedarf es spezieller CTC-Software zur Verarbeitung der Datenmengen [Mang 2009].

Um die Interpretation der CTC-Befunde zu vereinheitlichen, wurde in Anlehnung an das bei Mammographien etablierte *BI-RADS*-System das *C-RADS* (CT Colonography Reporting and Data System) vorgeschlagen. Man beschreibt danach Polypen anhand ihrer Größe, Morphologie, Lokalisation im Dickdarm und ihrem Dichtewert (HU) [Zalis 2005].

Die radiologische Befundung der CTC erfolgt auf zweidimensionalen (2D) Bildern (axial und MPR) sowie auf 3D-Bildern [Taylor 2007b]. Die 3D-Ansicht ermöglicht dabei die Untersuchung des Dickdarmes in Form einer „Virtuellen Koloskopie“ (siehe Abbildung 1, S. 13). Um die Bildauswertung zeiteffizienter zu gestalten, stehen mehrere software-gestützte Interpretationshilfen wie „electronic cleansing“, „translucency rendering“ oder „computer aided detection“ (CAD) zur Verfügung: Mittels „electronic cleansing“ kann der Darm digital von Stuhl- und Flüssigkeitsresten gereinigt werden. In 3D-Ansicht ermöglicht „translucency rendering“ den Blick in verdächtige Darmstrukturen, indem es deren Dichte und Innenstruktur farbkodiert darstellt. „Translucency rendering“ ermöglicht jedoch keine verlässliche Differenzierung zwischen neoplastischen Polypen mit malignem Potential von nicht-neoplastischen Polypen (z. B. hyperplastische Polypen) [Pickhardt 2004a, Mang 2009]. CAD-Software findet und markiert automatisch verdächtige Darmstrukturen und weist den Befunder auf deren Existenz hin [Graser 2007, Mang 2009, Mang 2012b, Regge 2012].

Bei Patienten mit CRC ermöglicht die CT-Kolonographie in einer einzigen Untersuchung Diagnostik und Staging des Primärtumors sowie von Fernmetastasen. Insbesondere bei unvollständig durchgeführter optischer Koloskopie, z. B. aufgrund eines stenosierenden CRC (siehe Abbildung 1, S. 13). In diesem Falle kann die CTC direkt im Anschluss an die unvollständige optische Koloskopie durchgeführt werden. Damit ermöglicht die CTC eine vollständige Evaluation des gesamten Dickdarmes noch am selben Tage [Macari 1999, Graser 2008b].

### **4.3.3 Dual Energy CT**

Die „Dual Energy“ Computertomographie (DECT) erhielt ihren Namen aufgrund der zwei unterschiedlichen Energiespektren der genutzten Röntgenstrahlen-Photonen. Um diese zwei unterschiedlichen Energiespektren zu erzeugen, kann man einen CT-Scanner mit zwei Röntgenquellen (Röhre A und B) ausstatten [Graser 2009, Johnson 2012].

#### 4.3.3.1 Dual Source-CT-Scanner

Aufgrund der zwei Röntgenquellen werden diese Computertomographen deshalb auch Dual Source-CT-Scanner genannt [Graser 2009]. Ihre Einführung erbrachte mehrere Vorteile gegenüber den „single source“-CT-Scannern: Das zeitliche Auflösungsvermögen ist so hoch, dass CT-Untersuchungen des Herzens (und der Koronararterien) möglich sind. Werden die Röntgenröhren mit maximaler Spannung betrieben, können Notfallpatienten und auch stark adipöse Patienten besser untersucht werden. Entscheidend ist jedoch, dass sehr schnell Bilder in Dual Energy (DE)-Technik akquirierbar sind [Flohr 2006].

#### 4.3.3.2 Dual Energy-Technik

Bei Dual Source-CT-Scannern sind die zwei Röntgenröhren typischerweise in einem Winkel von  $90^\circ$  zueinander angebracht. Von einander unabhängig können die beiden Röhren mit unterschiedlicher maximaler Spannung (kVp) und Stromfluss (mA) betrieben werden. Eine mögliche Kombination ist z. B. eine Röhrenspannung von 140 kVp (Röhre A) und 100 kVp (Röhre B). Den beiden Röhren gegenüber befinden sich die gleichnamigen Detektoren. Ein Detektor (A) deckt das gesamte Sichtfeld ab (engl. field of view, FOV), der andere Detektor (B) nur ein kleineres zentrales FOV [Flohr 2006]. Nur im Überlappungsbereich der beiden Sichtfelder (FOV B) sind DE-Daten nutzbar (siehe Abbildung 9) [Graser 2009].

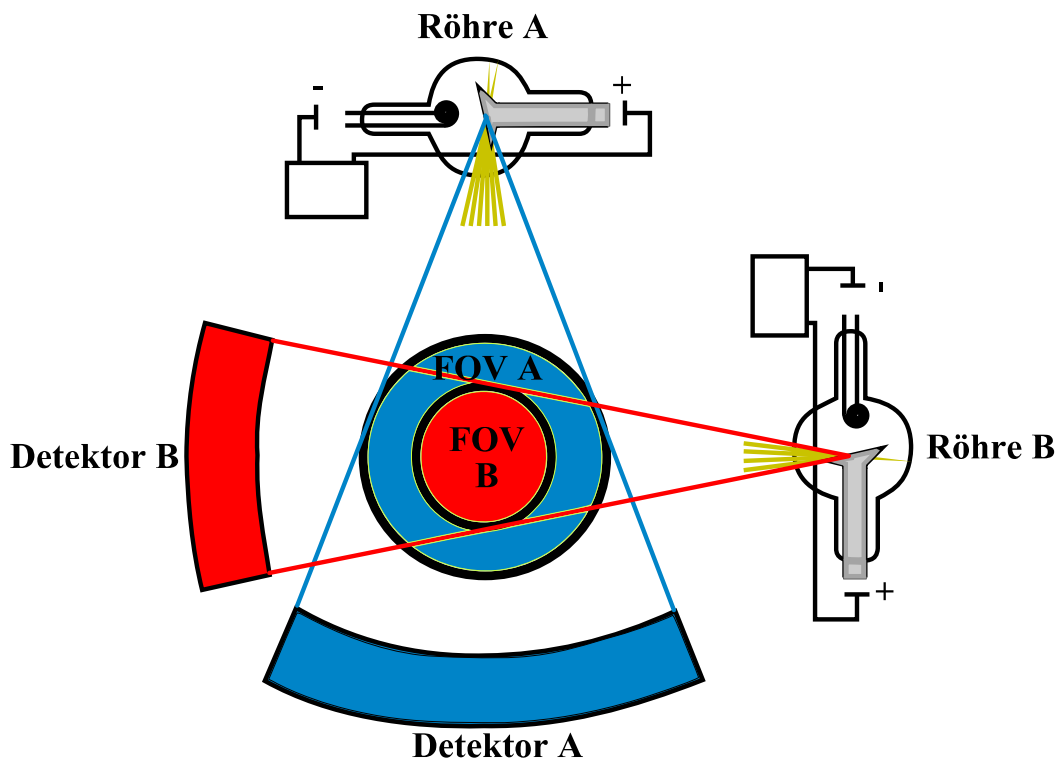


Abb. 9: Aufbau der für die DECT verwendeten Dual Source-CT-Scanner. (modifiziert nach [Graser 2009]) [FOV = field of view (dt. Sichtfeld)]

Physikalische Grundlage der DECT ist die Abschwächung der Röntgenstrahlen-Intensität durch den photoelektrischen Effekt (siehe Kap. 4.3.1.2, S. 38). Der photoelektrische Effekt entsteht beim Kontakt eines Röntgenstrahlen-Photons mit einem Atom im menschlichen Gewebe. Dabei überträgt das Röntgenstrahlen-Photon seine gesamte Energie auf ein Valenzelektron, das sich dadurch aus der Atomhülle löst (Ionisation) [McKetty 1998, Reiser 2011]. Dieser Effekt ist einerseits abhängig von der Energie der Röntgenstrahlen-Photonen. Besitzen Röntgenstrahlen-Photonen eine Energie knapp oberhalb der Bindungsenergie der K-Elektronenschale des getroffenen Atoms, wird eine verstärkte Abschwächung aufgezeichnet (engl. K edge). Andererseits ist der photoelektrische Effekt auch von der Ordnungszahl des getroffenen Atoms abhängig. Mit steigender Ordnungszahl werden energiereichere Röntgenstrahlen-Photonen benötigt, um die „K edge“ zu erreichen. Die „K edge“ der meisten Elemente in menschlichen Weichteilen (insbesondere Wasserstoff, Kohlenstoff, Stickstoff und Sauerstoff) ist sehr gering (0,01 bis 0,53 keV) und liegt damit weit unterhalb der in der DECT verwendeten Energien. Die „K edge“ von Calcium (4,0 keV) und Jod (33,2 keV) liegt in höheren Energiebereichen (siehe Abbildung 10) [Coursey 2010].

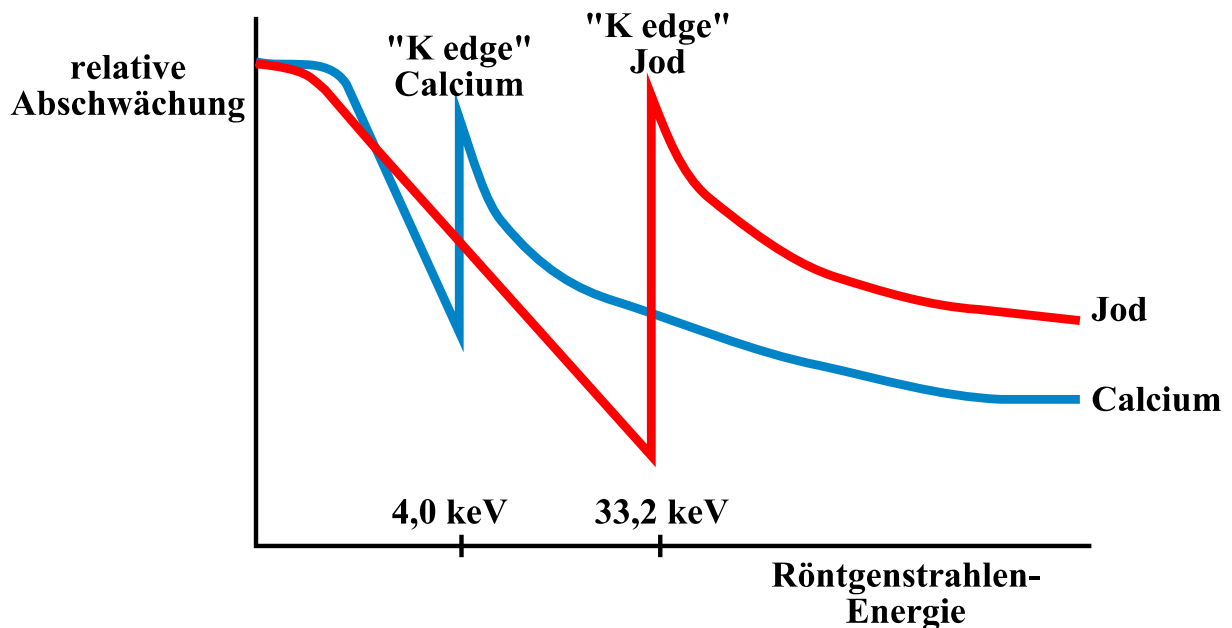


Abb. 10: Der photoelektrische Effekt als Grundlage der DECT. (modifiziert nach [Coursey 2010])

Die in der DECT verwendeten Röntgenstrahlen-„Energien“ liegen bspw. bei 140 kVp (Röhre A) und 100 kVp (Röhre B). Da die „K edge“ von Jod (33,2 keV) näher an der maximalen Energie von Röhre B liegt, werden im Röntgenstrahlenspektrum der Röhre B mehr Photonen durch den photoelektrischen Effekt verloren gehen als in Röhre A. In der DECT wird deshalb Jod-haltiges Kontrastmittel (KM) verwendet. In Röhre B wird in KM-anreichernden Strukturen die Abschwächung der Röntgenstrahlung stärker ausgeprägt sein als in Röhre A. Gleiches gilt für Calcium [Coursey 2010].

Bei der DECT werden über die beiden Detektoren (A und B) somit zwei unterschiedliche Datensätze (A und B) aufgezeichnet, die sich bezüglich ihrer Abschwächung der Röntgenstrahlen-Intensität unterscheiden [Graser 2009]. Dies bedeutet folglich auch, dass für jedes Voxel einer Bildschicht zwei unterschiedliche Dichtewerte (HU) existieren (eine Dichte A und eine Dichte B) [Petersilka 2008]. Diese Dichteunterschiede sind für Weichteile nicht besonders ausgeprägt, jedoch stärker für Calcium und insbesondere Jod [Johnson 2007]. Dichteunterschiede ermöglichen es, Materialien zu unterscheiden [Coursey 2010]. Mit Hilfe einer Methode, die „three-material decomposition“ genannt wird, kann man die DECT-Daten in drei verschiedene Materialien aufspalten [Petersilka 2008]. Bei der DECT des Abdomens sind diese drei Materialien üblicherweise Weichteile (engl. soft tissue), Fett und Jod (siehe Abbildung 11).

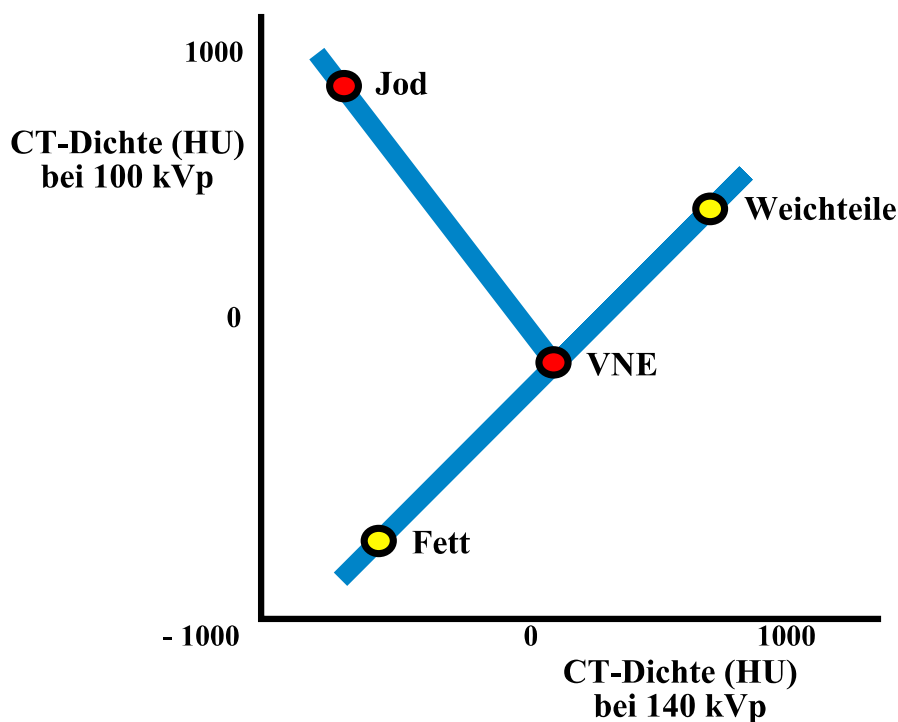


Abb. 11: „Three-material decomposition“. Zwei Materialien (hier Fett und Weichteile) definieren eine Basisgerade. Auf einer zweiten Geraden ist das Jod-Enhancement dargestellt. Der Schnittpunkt der beiden Geraden gibt die Dichte (in HU) auf virtuell Kontrastmittel-freien (VNE-) Bildern an. (modifiziert nach [Johnson 2012])



#### 4.3.3.3 DE-Bildbearbeitung

Die Bildbearbeitung erfolgt mit spezieller DE-Software. Über ein manuelles Regelement kann fließend zwischen reinen Daten der Röhre A, Mischdaten und reinen Daten der Röhre B gewechselt werden. Wird die DECT-Untersuchung mit intravenösem Jod-haltigem Kontrastmittel durchgeführt, kann Jod auf den Bildern hervorgehoben bzw. entfernt werden: Dies wird in Form reiner Jod-Bilder bzw. virtuell Kontrastmittel-freier Bilder (engl. virtual non-enhanced, VNE) genutzt (siehe Abbildung 2, S. 15) [Graser 2009, Megibow 2012].

#### 4.3.3.4 Grenzen der DE-Technik

Die Einsatzfähigkeit der DECT kann bei Patienten mit großem Körperumfang eingeschränkt sein. Unter Umständen deckt das kleinere FOV (von Röhre B) den zu untersuchenden Körperteil nicht ab und der Patient müsste entsprechend umgelagert werden. Bei stark übergewichtigen Patienten oder Patienten mit ausladendem Abdomen kann eine DE-Aufnahme unter Umständen nur eingeschränkt verwertbar sein, da hier mit niedriger Röntgenstrahlen-Energie (z. B. bei 80 kVp Spannung auf Röhre B) ein zu starkes Bildrauschen einhergeht [Graser 2009].

#### 4.3.3.5 Strahlenexposition

*Henzler et al.* wiesen in einer Übersichtsarbeit im *American Journal of Roentgenology* im November 2012 darauf hin, dass es starke Hinweise gebe, dass die DECT (durchgeführt auf Dual Source-CT-Scannern) keine erhöhte Strahlenexposition mit sich bringe. Untersuchungen zur Strahlenexposition bei der DECT liegen bisher nur in begrenztem Umfang vor [Henzler 2012]. So wurde bspw. in einer Phantomstudie gezeigt, dass die DECT des Thorax mit keiner erhöhten Strahlenexposition verbunden war [Schenzle 2010]. Bei DECT-Scans des Abdomens ist die effektive Strahlendosis ähnlich der Strahlenexposition von Standard-CT-Untersuchungen des Abdomens [Graser 2009].

Mehrere Methoden wurden entwickelt, um die Strahlenexposition der DECT weiter zu reduzieren [Henzler 2012]: Erstens ermöglicht die Erzeugung virtuell Kontrastmittel-freier Bilder (VNE) aus dem DECT-Datensatz, einen kompletten Untersuchungsschritt (die Erzeugung nativer Bilder) zu überspringen. Bei einer Untersuchung von Nierenläsionen resultierte dies in einer Strahlenreduktion von etwa 49 % [Graser 2010]. Zweitens reduziert der Einbau von Filtern aus Zinn (lat. stannum, Sn [Psyhyrembel 2007]) den Anteil niedrig-energetischer Röntgenstrahlen des 140 kVp-Röntgenstrahlenspektrums (Röhre A, geschrieben „Sn140 kVp“). Dies verbessert einerseits die Materialunterscheidung durch verstärkte Trennung der Röntgenstrahlen-Spektren der beiden Röhren. Andererseits ermöglicht es den

Einsatz der DECT auch bei stark übergewichtigen Patienten oder Patienten mit ausladendem Abdomen, da Röhre B anstatt mit 80 kVp (bisher limitiert durch zu starkes Bildrauschen) nun mit 100 kVp Röhrenspannung betrieben werden kann, ohne die Strahlenbelastung zu erhöhen [Primak 2009, Schenzle 2010]. Drittens ermöglicht die sogenannte „iterative Rekonstruktion“ eine bessere Bildqualität mit geringerem Bildrauschen und könnte dadurch zur Reduktion der Strahlenexposition beitragen. Nicht zu letzt werden auch etablierte Verfahren wie „online tube current modulation“ in der DECT eingesetzt (siehe Kap. 4.3.1.3, S. 39) [Henzler 2012, May 2012, Karpitschka 2013]. Der mit dem Einsatz der DECT-Technik verbundene reduzierte Verbrauch von intravenösem Kontrastmittel trägt zusätzlich zur Verminderung der Strahlenexposition bei. Von manchen Autoren wird die DECT deshalb mittlerweile als Standard-CT-Methode in der Routinediagnostik eingesetzt [Megibow 2012].

#### 4.3.3.6 Klinische Anwendungen der DECT

In den vergangenen Jahren haben die klinischen Anwendungsmöglichkeiten der DECT rasant zugenommen, auch im Bereich des Abdomens [Graser 2009]. So ermöglicht die DECT-Untersuchung der Niere zwischen Nierensteinen unterschiedlicher Materialbeschaffenheit zu unterscheiden [Graser 2008a]. Außerdem haben sich gerade bei onkologischen Fragestellungen Vorteile der DECT-Technik gezeigt. Anhand der Anreicherung (engl. enhancement) von Kontrastmittel (KM) von Nierenläsionen kann zwischen benignen ( $< 15$  HU KM-Enhancement) und malignen ( $\geq 15$  HU KM-Enhancement) Tumoren unterschieden werden [Graser 2010]. Dies ist auch bei komplexen Organsituationen möglich, bspw. bei Patienten mit autosomal-dominanter polyzystischer Nierenerkrankung [Arndt 2012]. Unterschiedliches KM-Enhancement hilft auch bei der Differenzierung von Läsionen der Nebennieren, des Pankreas und der Leber [De Cecco 2012, Heye 2012].

Diese Vorteile könnten auch beim präoperativen Staging des kolorektalen Karzinoms von Nutzen sein, z. B. bei der Frage nach Fernmetastasen in der Leber [Graser 2009]. Die DECT ermöglicht offenbar eine einfachere Beurteilung gerade kleiner Lebermetastasen. Durch den Einsatz von VNE-Bildern kann außerdem auf eine CT-Untersuchung mit mehreren Scansritten verzichtet werden, was wiederum zur Reduktion der Strahlenexposition beiträgt [Robinson 2010, De Cecco 2012, Heye 2012, Yamada 2012].

#### 4.3.4 Dual Energy CT-Kolonographie (DECTC)

Die vorliegende Arbeit sollte eine neue klinische Anwendungsmöglichkeit der DECT untersuchen: Der Einsatz moderner DECT-Technik kann kombiniert mit der CT-Kolonographie (CTC) als Dual Energy CT-Kolonographie (DECTC) zum Vorteil von

Patienten mit kolorektalem Karzinom eingesetzt werden. Darauf deuteten sowohl Erfahrungen aus dem klinischen Alltag des Instituts für Klinische Radiologie der Ludwig-Maximilians-Universität München als auch erste Erfahrungsberichte aus der Literatur hin [Karcaaltincaba 2009, Karcaaltincaba 2010]. Der Einsatz der DECTC beim präoperativen Staging kolorektaler Neoplasien wurde jedoch bisher nicht systematisch untersucht.

Nicht eingegangen wurde in der vorliegenden Arbeit auf existierende Publikationen zur DECTC mit elektronischer Darmlumenreinigung (engl. electronic cleansing) sowie computerunterstützter Detektion (engl. computer-aided detection, CAD) von Läsionen bei ungereinigtem Darm [Eliahou 2010, Cai 2012, Nappi 2012].

## **4.4 Studiendesign**

Die in den vorhergehenden Kapiteln (4.1 bis 4.3) im Allgemeinen dargelegten Methoden werden in diesem Kapitel (4.4) für die zugrunde liegende Studie präzisiert.

### **4.4.1 Studienpopulation**

Im Rahmen dieser prospektiven Diagnosestudie wurden zwischen Januar 2010 und Januar 2013 dreiundzwanzig (23) volljährige Patienten am Institut für Klinische Radiologie der Ludwig-Maximilians-Universität München unter Leitung von Herrn Oberarzt Prof. Dr. Anno Graser untersucht. Alle Studienteilnehmer waren Patienten des Darmkrebszentrums am Klinikum der Universität München, Campus Großhadern. Die Patienten wurden von den behandelnden chirurgischen Kollegen im Rahmen der klinischen präoperativen Routinediagnostik zum CT-Staging mit CT-Kolonographie überwiesen. Diese Untersuchung wurde an einem Dual Source-CT-Scanner (*SOMATOM Definition Flash*, Siemens) durchgeführt. Die Studie erfolgte auf der Grundlage des Dual Energy-Ethikantrages „Differenzierung von Gewebe und Körperflüssigkeiten in der Computertomographie mit der Zwei Spektren-Methode“ (Antragsteller: Dr. med. Thorsten Johnson). Vor der Untersuchung wurde das schriftliche Einverständnis der Patienten eingeholt. Die Patienten kamen mit klinischem Verdacht auf kolorektale Neoplasien oder hatten nachgewiesene kolorektale Neoplasien. Ein Patient wurde aufgrund des histopathologischen Nachweises eines intestinalen Mantelzelllymphoms nicht in die Datenauswertung miteinbezogen. Die letztendliche Studienpopulation bestand daher aus zweiundzwanzig (22) Patienten.

Zur Berechnung des Body-Mass-Index (BMI) wurden Gewicht und Körpergröße der Patienten dokumentiert.

#### 4.4.2 Untersuchungsvorbereitung

Die Darmvorbereitung für die optische Koloskopie erfolgte auf der chirurgischen Station nach dem Leitfaden „Abführmaßnahmen vor Operation und Koloskopie“ der Chirurgischen Klinik und Poliklinik am Klinikum der Universität München, Campus Großhadern. Es wurde eine Darmreinigung nach der „wet prep“-Methode mit Polyethylenglykol (*Oralav*<sup>®</sup>, B. Braun Melsungen AG, Melsungen, Deutschland) und Bisacodyl (*Dulcolax*<sup>®</sup>, Boehringer Ingelheim Pharma GmbH & Co. KG, Ingelheim am Rhein, Deutschland) durchgeführt. Um den Patientenkomfort zu erhöhen, wurde die DECTC-Untersuchung am selben Tag wie die optische Koloskopie geplant. Um für die CT-Kolonographie eine adäquate Darmdistention sicher zu stellen, wurde eine Ampulle (20 mg) Hyoscin-N-Butylbromid (*Buscopan*<sup>®</sup>, Boehringer Ingelheim Pharma GmbH & Co. KG, Ingelheim am Rhein, Deutschland) verabreicht und der Darm automatisch mit Kohlendioxid (CO<sub>2</sub>) insuffliert (*Protoco<sub>2</sub>l<sup>TM</sup> Colon Insufflator*, Bracco Diagnostics, Mailand, Italien).

#### 4.4.3 Datenerhebung

Alle CT-Daten wurden an demselben Gerät, dem *SOMATOM Definition Flash* (Siemens Healthcare, Forchheim, Deutschland) erhoben. Der *SOMATOM Definition Flash* ist ein Dual source-Multidetektor-Spiral-CT der aktuellsten Generation. Die Untersuchungsparameter dieses CT-Scanners sind in Tabelle 8 aufgeführt.

Tab. 8: Untersuchungsparameter des CT-Scanners *SOMATOM Definition Flash*. [Sn = mit Zinnfilter]

<b>SOMATOM Definition Flash</b>	
max. Spannung von Röhre A / B (kVp)	Sn140 / 100
Detektorzeilen	2 x 128
Kollimation (mm)	32 x 0,6
Rotationszeit (sec)	0,5
Pitch	0,6
„current-time product“ von Röhre A / B (Referenzwert in mAs)	300 / 232

Um die Staging-Untersuchung zu ermöglichen wurde ein intravenöses Jod-haltiges Kontrastmittel (*Imeron*<sup>®</sup> 400, Bracco Imaging Deutschland GmbH, Konstanz, Deutschland) verwendet. Das applizierte Kontrastmittel-Volumen wurde dokumentiert. Es wurde kein „fecal tagging“ durchgeführt. Zur Minimierung der Strahlenexposition wurden „online“ Röhrenstrommodulation (*CARE Dose4D<sup>TM</sup>*, Siemens Healthcare, Forchheim, Deutschland)

und ein iterativer Rekonstruktionsalgorithmus (*IRIS*, Iterative Reconstruction in Image Space, Siemens Healthcare, Forchheim, Deutschland) eingesetzt.

Die CT-Untersuchung wurde in zwei Schritten durchgeführt: Zuerst als kontrastverstärkte Dual Energy CT-Kolonographie (DECTC) in Rückenlage, gefolgt von einer „single energy“ Niedrigdosis-CTC-Aufnahme in Bauchlage.

#### **4.4.4 Datenauswertung**

Nach Durchführung der CT-Untersuchung erfolgte die fachärztliche radiologische Befundung durch Herrn Oberarzt Prof. Dr. Anno Graser (Radiologe auf Expertenniveau mit neun Jahren Erfahrung in der Befundung von mehr als 2.000 CT-Kolonographien). In einem zweiten Schritt erfolgte durch den Autor der vorliegenden Arbeit verblindet eine zweite Befundung der CT-Daten. Alle studienrelevanten Parameter wurden dokumentiert und mit vorhandenen histopathologischen Befunden korreliert. In einem dritten Schritt wurden beiden Befundern in einer gemeinsamen Sitzung alle Befundungsergebnisse eröffnet. Bei Unterschieden in der CT-Befundung zählte der fachärztliche Befund. Im Anschluss erfolgte eine Auswertung aller erhobenen Daten durch den Autor der vorliegenden Arbeit.

Zur Auswertung der CT-Daten wurde spezielle Software genutzt, entwickelt für die CT-Kolonographie und DE-Anwendungen (*syngo.via Oncology pro*, *syngo.via dual energy* und *syngo.via Colon*, Version VA20A, Siemens Healthcare, Forchheim, Deutschland). Die Befundung erfolgte zuerst anhand von 3D-Bildern (Beurteilung des virtuellen Darmlumens mit der Anwendung *Colon*), anschließend wurden 2D-Bilder zur Problemlösung herangezogen (Anwendungen *Liver VNC*, engl. virtual non-contrast) [Graser 2010].

Das klinische Staging der untersuchten Patienten mit kolorektalen Neoplasien wurde auf den DECTC-Bildern nach der TNM-Klassifikation durchgeführt. Benigne extrakolonische Befunde (z. B. Leberzysten) wurden dokumentiert. In einem zweiten Schritt wurden die CTC-Aufnahmen, die in Bauchlage aufgezeichnet worden waren, auf relevante zusätzliche Befunde hin untersucht. Um die DECTC-Befunde zu verifizieren, wurden die korrelierenden histopathologischen Befunde als Goldstandard betrachtet.

##### **4.4.4.1 Befundungsparameter**

Die Befundung intrakolonischer Läsionen erfolgte nach international üblichen Kriterien: Intrakolonische Läsionen wurden entsprechend ihrer Lokalisation den Abschnitten des Dickdarmes zugeordnet (siehe Kap. 4.1.1.1, S. 17). Die Polypenmorphologie wurde differenziert nach sessiler (breitbasiger), gestielter oder flacher Form. Die Morphologie von kolorektalen Karzinomen wurde entsprechend des makroskopischen Erscheinungsbildes

beschrieben (subtotal-stenosierend, vollständig stenosierend etc.). Entsprechend der Größe der Läsion erfolgte eine Einteilung in vier Kategorien: diminutiv ( $\leq 5$  mm), klein (6 - 9 mm), groß (10 - 29 mm) oder Raumforderung ( $\geq 30$  mm). Dem internationalen Konsensus entsprechend wurden einzelne diminutive Läsionen nicht im Befund aufgeführt und auch nicht in die Datenauswertung miteinbezogen [Zalis 2005, Taylor 2007b]. Polypen wurden auf 3D-Bildern befundet und ihre Größe (größter Durchmesser) mit einem halbautomatischen Verfahren bestimmt. Raumforderungen wurden auf 2D-Bildern mit einer Weichteilfensterung vermessen [Mang 2007, Mang 2009]. Die Auswertung der TNM-Klassifikation erfolgte nach klinischen Gesichtspunkten mit Unterscheidung der T-Stadien nach T1/T2 vs. T3/T4 und der N-Stadien nach N0 vs. N+ (positiver Befall regionaler Lymphknoten). Der M-Status wurde dokumentiert [Dighe 2010, Schmiegel 2010, Jauch 2013].

Auf DE-Bildern wurden für jede Läsion die Dichtewerte (in HU) bestimmt. Dabei wurde erstens die Dichte auf den virtuell Kontrastmittel-freien (VNE) Bildern dokumentiert. Zweitens wurde der sogenannte „overlay“-Dichtewert dokumentiert, der die spezifisch durch Kontrastmittelaufnahme im Gewebe verursachte Dichtezunahme (KM-Enhancement) wiedergibt. Ein Dichtewert von 25 HU wurde als Grenzwert für signifikantes KM-Enhancement festgelegt, um zwischen benignen ( $< 25$  HU) und malignen ( $\geq 25$  HU) Läsionen zu unterscheiden. Dieser Grenzwert wurde gewählt, da bei normalgewichtigen Patienten das zu erwartende Bildrauschen einer DECT des Abdomens im Bereich von 9 bis 12 HU liegt. Ein Grenzwert von 25 HU liegt damit mehr als zweifach über dem zu erwartenden Bildrauschen.

Die Grundlage für die Festlegung eines Grenzwertes, der auf DE-Bildern zwischen benignen und malignen Läsionen zu unterscheiden helfen soll, wurde von *Graser et al.* in einer Publikation aus dem Jahr 2010 gelegt. Anhand des KM-Enhancement von Nierenläsionen konnte zwischen benignen ( $< 15$  HU) und malignen ( $\geq 15$  HU) Tumoren unterschieden werden [Graser 2010]. Dies wurde im Jahr 2012 auch für komplexe Organsituationen bei Patienten mit autosomal-dominanter polyzystischer Nierenerkrankung gezeigt [Arndt 2012].

#### 4.4.4.2 Einteilung maligne vs. benigne Läsionen

Aufgrund der etablierten Adenom-Karzinom-Sequenz werden kolorektale Adenome als Vorläuferläsionen kolorektaler Karzinome betrachtet [Muto 1975, Fearon 1990]. Histopathologisch zählen Adenome und Karzinome zu den kolorektalen Neoplasien [Pschyrembel 2007]. Da Adenome malignes Potential besitzen, werden sie bei Vorsorgekoloskopien entfernt [Schmiegel 2010].

Aus diesen Gründen wurden Adenome zusammen mit Karzinomen in der vorliegenden Arbeit zur Gruppe der malignen (und neoplastischen) Läsionen zusammengefasst und damit anderen Darmläsionen gegenübergestellt, die als benigne (und nicht-neoplastisch) betrachtet wurden. Dies trägt der entscheidenden klinischen Beurteilung kolorektaler Neoplasien Rechnung.

#### 4.4.4.3 Berechnung der effektiven Dosis

Um die effektive Dosis (E) abzuschätzen zu können, wurde sie mittels eines angemessenen normalisierten Konversionsfaktors  $E_{DLP} = 0,015$  (in  $mSv \cdot mGy^{-1} \cdot cm^{-1}$ ) und dem DLP (in  $mGy \cdot cm$ ) wie im CT-Patientenprotokoll angegeben, mit folgender Formel berechnet [Graser 2006, Dougeni 2011]:

$$E = E_{DLP} \times DLP \text{ (in mSv).}$$

In bisherigen CT-Protokollen für das Staging von Patienten mit CRC waren zur sicheren Beurteilung von Fernmetastasen mindestens zwei CT-Scans nötig, ein CT-Scan vor Kontrastmittel (KM)-Applikation und einer in der portalvenösen Phase [Reiser 2009, Rengo 2011]. Durch Erzeugung von virtuell KM-freien (VNE-) Bildern ist es mit der Dual Energy CT, möglich auf den CT-Scan vor KM-Applikation zu verzichten [Graser 2010]. Das *American College of Radiology* (ACR) und die *Radiological Society of North America* (RSNA) schätzen die effektive Strahlendosis bei einer CT-Untersuchung von Abdomen und Becken auf 10 mSv. Bei einer wiederholten CT-Untersuchung von Abdomen und Becken (mit und ohne KM) käme es laut ACR und RSNA zu einer Verdopplung der geschätzten effektiven Strahlendosis von 10 auf 20 mSv [RadiologyInfo™ 2012]. Der Einsatz von VNE-Bildern bei der DECTC führt somit zu einer theoretischen Dosisersparung von 10 mSv. Dies entspricht der zusätzlichen Strahlendosis, die bei einem KM-freien CT-Scan hinzugekommen wäre. Mit Berücksichtigung der Strahlenexposition durch die Niedrigdosis-CTC-Aufnahme in Bauchlage, wurde eine mögliche Reduktion der Strahlenexposition ( $\Delta E$ ) durch das präoperative DECTC-Staging im Vergleich mit bisherigen CT-Protokollen nach folgender Formel berechnet:

$$\Delta E = 1 - [E_{DE \text{ Rücken- u. Bauchlage}} / (E_{DE \text{ Rücken}} + 10 \text{ mSv})].$$

#### **4.4.5 Statistische Auswertung**

Alle Untersuchungsergebnisse wurden mit Hilfe der Software Microsoft® Office Excel 2003 dokumentiert. Numerische Daten wurden nach dem internationalen Einheitensystem (SI-Einheiten) erfasst. Es erfolgte eine statistische Auswertung nach dem arithmetischen Mittel und der Standardabweichung. Für die Merkmalsausprägung „Patientenalter“ wurde zusätzlich der Median berechnet.



## 5 Ergebnisse

### 5.1 Studienpopulation

Einen Überblick über die Studienpopulation bieten Tabelle 9 und 10.

Tab. 9: Studienpopulation. [N = Gesamtzahl, BMI = Body-Mass-Index]

<b>Studienpopulation</b> (N = 22)	
Frauen / Männer	9 / 13
medianes Alter (Jahre)	71
Alterspanne (Jahre)	50 – 90
mittlerer BMI (kg / m <sup>2</sup> )	25.3 ± 4.8
BMI-Spanne (kg / m <sup>2</sup> )	18.7 – 36.1

Tab. 10: Prozentuale Verteilung der UICC/AJCC-Stadien in der Studienpopulation unter Berücksichtigung von Fernmetastasen auch außerhalb des Abdomens. [T = Primärtumor, N+ = Befall regionaler Lymphknoten, M+ = Fernmetastasen]

<b>UICC/AJCC- Stadium</b>			
I (T1/T2)	II (T3/T4)	III (N+)	IV (M+)
19 %	14 %	29 %	38 %

**relativer Anteil**

## **5.2 Durchführung der DECTC-Untersuchung**

Alle CT-Untersuchungen (100 %) der 22 Patienten mit kolorektalen Neoplasien wurden ohne Komplikationen durchgeführt. Drei Patienten (14 %) waren mit subtotal-stenosierenden, sieben Patienten (32 %) mit vollständig stenosierenden Darmläsionen nach unvollständiger optischer Koloskopie überwiesen worden. Die Dual Energy CT-Kolonographie (DECTC) ermöglichte bei allen Patienten (100 %) eine vollständige Beurteilung des Dickdarmes, auch bei Patienten, bei denen eine optische Koloskopie nicht vollständig durchgeführt worden war.

## **5.3 Intrakolonische DECTC-Befunde**

Bei Auswertung der DECTC-Bilder zeigten sich insgesamt 45 intrakolonische Läsionen: 22 CRC, 19 Adenome, ein hyperplastischer Polyp, ein Lipom und zwei als verdächtig eingestufte Raumforderungen.

### **5.3.1 Lokalisation, Morphologie und Einteilung nach Größe**

Mehr als die Hälfte der intrakolonischen Läsionen besaß eine Größe  $\geq 30$  mm und wurde deshalb wie international üblich als Raumforderung klassifiziert. Von den morphologisch polypoiden Läsionen wurde die Mehrzahl als sessil (breitbasig) beschrieben, gefolgt von gestielten und flachen Polypen. Eine Übersicht über die intrakolonischen Läsionen bietet Tabelle 11.

Tab. 11: Intrakolonische Läsionen: Lokalisation, Morphologie und Einteilung nach Größe. [N = Gesamtzahl, n = Anzahl]

<b>Intrakolonische Läsionen</b>			
(N = 45)			
<b>Lokalisation</b>			
	<i>n</i>		<i>n</i>
Caecum	1	Descendens	4
Ascendens	3	Sigma	13
rechte Flexur	1	rekto-sigmoidaler Übergang	5
Transversum	9	Rektum	8
linke Flexur	1		
<b>Morphologie</b>			
	<i>n</i>		<i>n</i>
sessil	12	subtotal-stenosierend	3
gestielt	8	vollständig stenosierend	7
flach	2	andere	13
<b>Einteilung nach Größe</b>			
	<i>n</i>		
klein (6 - 9 mm)	6		
groß (10 - 29 mm)	14		
Raumforderung ( $\geq 30$ mm)	25		

Von den auf DECTC-Bildern entdeckten 22 CRC befanden sich zehn im Bereich des Colon (45 %), fünf im rekto-sigmoidalen Übergang (23 %) und sieben im Rektum (32 %). Innerhalb des Colon waren die meisten CRC im Bereich des Sigma (n = 5) lokalisiert, gefolgt von Transversum (n = 3) und rechter Flexur (n = 1) bzw. Descendens (n = 1).

Von den sieben vollständig stenosierenden CRC waren fünf in Sigma und rekto-sigmoidalem Übergang lokalisiert (71 %) (siehe Tabelle 12).

Tab. 12: Übersicht über vollständig stenosierende kolorektale Karzinome. [n = Anzahl]

<b>Vollständig stenosierende CRC (n = 7)</b>	
<i>Lokalisation</i>	<i>synchrone Läsionen</i>
Sigma	1
Sigma	3
Sigma	0
rechte Flexur	2
rekto-sigmoidaler Übergang	1
Deszendens	3
Sigma	1

### 5.3.2 Synchrone intrakolonische Befunde

Auf DECTC-Bildern zeigten sich synchrone intrakolonische Läsionen bei 50 % der 22 Patienten. Bei Patienten mit stenosierendem CRC lagen synchrone Befunde relativ betrachtet häufiger vor, hier wurden bei sechs von sieben Patienten (86 %) synchrone intrakolonische Läsionen entdeckt (siehe Tabelle 12 oben).

### 5.3.3 CT-Dichtewerte

Bei Auswertung der auf DE-Bildern gemessenen CT-Dichtewerte zeigten kolorektale Neoplasien (Adenome und Karzinome) ein Kontrastmittel (KM)-Enhancement von  $\geq 25$  HU. Adenome reicherten sich im Mittel 4 HU stärker mit KM an als Karzinome (siehe Tabelle 13). Benigne Läsionen zeigten hingegen ein KM-Enhancement von  $< 25$  HU. Beispielsweise wurde bei einem Lipom ein KM-Enhancement von nur 8 HU gemessen (bei einer VNE-Dichte von  $-63$  HU).

Tab. 13: CT-Dichtewerte in virtuell KM-freien (VNE-) Bildern und KM-Enhancement (Mittelwerte und Standardabweichung). [HU = Hounsfield units, n = Anzahl, VNE = virtual non-enhanced, KM = Kontrastmittel]

<b>CT-Dichtewerte (in HU)</b>			
	<i>n</i>	VNE	<b>KM-Enhancement</b>
<b>Karzinome</b>	22	28 ± 8	<b>47 ± 12</b>
<b>Adenome</b>	19	25 ± 8	<b>51 ± 19</b>

### 5.3.4 Korrelation mit histopathologischen Befunden

Histopathologische Befunde lagen für 35 der 45 (78 %) auf DECTC-Bildern entdeckten intrakolonischen Läsionen vor. Ein Patient mit Hirnmetastasen bei CUP (cancer of unknown primary) war aufgrund seines Allgemeinzustandes keiner weiteren chirurgischen Therapie zugeführt worden und eine histopathologische Bestätigung dieses auf DECTC-Bildern diagnostizierten CRC war somit nicht möglich. Von weiteren neun DECTC-Befunden konnten aus klinischen Gründen keine histopathologischen Befunde korreliert werden (keine weitere chirurgische Therapie aufgrund des Allgemeinzustandes, Nachsorge in anderen Krankenhäusern, ausstehende chirurgische Therapie zu Studienende). Bei einem anderen Patienten wurden auf DECTC-Bildern zwei Adenome entdeckt, eines davon wurde als synchron klassifiziert. Histopathologisch wurde ein großes sessiles Adenom tubulovillöser Morphologie bestätigt, ein CRC konnte hier ausgeschlossen werden.

Eine Übersicht über DECTC-Befunde und histopathologische Befunde der kolorektalen Neoplasien in der Studienpopulation bietet Tabelle 14.

Tab. 14: DECTC-Befunde und histopathologische Befunde der kolorektalen Neoplasien.

(\*) CUP, (\*\*) histopathologischer Lokal-Befund wurde nicht in Datenauswertung miteinbezogen, da nach CT-Staging neoadjuvante Radiochemotherapie erfolgte (2 Pat.), bei Studienende war Therapie noch nicht begonnen worden (1 Pat.), (\*\*\*) Tumor-freie Fibrose bei Patient mit Zustand nach neoadjuvanter Radiochemotherapie. [n = Anzahl, T = Primärtumor (TX = nicht beurteilbar, yT = Z. n. neoadjuvanter Radiochemotherapie), N+ = Befall regionaler Lymphknoten, M+ = Fernmetastasen]

DECTC-Befunde		Histopathologische Befunde	
	<i>n</i>		<i>n</i>
<b>Karzinome</b>	22	<b>Karzinome</b>	22
T1/T2/T3/T4	0/6/14/1	T1/T2/T3/T4	2/2/12/2
TX	1*	TX	3**
		yT0	1***
N+	14	N+	9
M+	5		
<b>Adenome</b>	19	<b>Adenome</b>	12
		tubulär	7
		tubulovillös	5

### 5.3.4.1 Korrelation kolorektaler Karzinome

Bei Korrelation der DECTC-Befunde mit histopathologischen Befunden konnten 21 der 22 CRC (95 %) bestätigt werden. Bei einem Patienten war aufgrund des Allgemeinzustandes (Patient mit CUP, siehe oben) keine histopathologische Bestätigung möglich. Vollständiger histopathologischer T- und N-Status lagen für 18 der 21 histopathologisch bestätigten CRC vor. Drei Patienten wurden nicht in diese Auswertung mit einbezogen, da bei zwei Patienten nach dem DECTC-Staging eine neoadjuvante Radiochemotherapie des Rektumkarzinoms erfolgte und bei einem weiteren Patienten bei Studienende eine weitere Therapie noch nicht begonnen worden war.

Die Differenzierung der T-Stadien zwischen T1/T2 und T3/T4 war auf DECTC-Bildern in 72 % korrekt erfolgt (13/18). Bei drei CRC wurde das T-Stadium „understaged“ und bei zwei „overstaged“ (davon jeweils ein Rektumkarzinom mit Zustand nach neoadjuvanter Radiochemotherapie). Die Unterscheidung eines T1/T2-Karzinoms von einem T3/T4-Karzinom erfolgte mit einer Sensitivität von 79 % und einer Spezifität von 50 %.

Die Differenzierung der N-Stadien zwischen N0 und N+ (positiver Befall regionaler Lymphknoten) war auf DECTC-Bildern in 67 % korrekt erfolgt (12/18). Bei zwei der CRC wurde der N-Status „understaged“ und bei vier „overstaged“ (davon jeweils ein Rektumkarzinom mit Zustand nach neoadjuvanter Radiochemotherapie). Die Unterscheidung des regionalen Lymphknotenstatus N0 von N+ erfolgte mit einer Sensitivität von 78 % und einer Spezifität von 56 % (siehe Tabelle 15).

Tab. 15: Vierfeldertafeln für T- und N-Status der kolorektalen Karzinome. [T = Primärtumor, N+ = Befall regionaler Lymphknoten,  $\Sigma$  = Summe]

<b>T-Status</b>			
	<b>T1/T2</b>	<b>T3/T4</b>	<b><math>\Sigma</math></b>
<i>korrekt</i>	2	11	13
<i>over-/understaged</i>	2	3	5
<b><math>\Sigma</math></b>	4	14	18
<b>N-Status</b>			
	<b>N0</b>	<b>N+</b>	<b><math>\Sigma</math></b>
<i>korrekt</i>	5	7	12
<i>over-/understaged</i>	4	2	6
<b><math>\Sigma</math></b>	9	9	18

#### 5.3.4.2 Korrelation synchroner Läsionen

Die Korrelation der DECTC-Befunde mit vorhandenen histopathologischen Befunden bestätigte, dass 77 % (10/13) der synchronen Läsionen richtig klassifiziert worden waren. Eine der histopathologisch unterschiedlich klassifizierten synchronen Läsionen wurde bei einem Patienten mit einem CRC im T3-Stadium und einem bestätigten synchronen großen, sessilen Adenom beschrieben. Bei diesem waren auf den DECTC-Bildern zusätzlich zwei verdächtige Raumforderungen entdeckt worden. Bei Korrelation mit den histopathologischen Befunden bestätigte sich eine der beiden verdächtigen Darmläsionen als raumforderndes tubulovillöses Adenom, die andere hingegen wurde histopathologisch als reguläre Dickdarmschleimhaut befundet.

Auch DECTC-Befunde synchroner Darmläsionen, die proximal von vollständig stenosierenden CRC lokalisiert waren, wurden mit vorhandenen histopathologischen Befunden korreliert. Diese Auswertung ergab, dass 71 % dieser synchronen Läsionen (5/7), die proximal von vollständig stenosierenden CRC lokalisierten waren, korrekt klassifiziert worden waren. Zwei dieser synchronen Läsionen wurden histopathologisch unterschiedlich klassifiziert: Bei einem Patienten mit zwei synchronen CRC wurde eine dritte Läsion auf DECTC-Bildern aufgrund ihrer Größe, polypoiden Morphologie und KM-Enhancement als Adenom identifiziert, histopathologisch zeigte sich ein weiteres synchrones CRC (T1N0). Bei einem anderen Patienten wurde ein Polyp, der aufgrund seiner Morphologie auf DE-Bildern nicht gemessen werden konnte und als hyperplastisch befundet worden war, histopathologisch als tubuläres Adenom klassifiziert.

### 5.4 Synchrone extrakolonische DECTC-Befunde

Die Beurteilung extrakolonischer Läsionen der 22 Patienten erfolgte auf DECTC-Bildern, auf denen Jod-haltiges KM optisch hervorgehoben wurde. Mit Hilfe dieser farb-kodierten Dual Energy-Bilder wurden bei fünf Patienten (23 %) Fernmetastasen in Leber und Lunge entdeckt, bei neun Patienten (41 %) zeigten sich benigne extrakolonische Befunde (Leberzysten, Nierenzysten und ein Nebennierenadenom).

Die Beurteilung sowohl intra- als auch extrakolonischer DECTC-Befunde ermöglichte ein TNM-Staging bei allen CRC-Patienten (100 %).

## 5.5 Strahlenexposition

Die geschätzte effektive Dosis (E) für die kontrastverstärkte DECTC-Aufnahme in Rückenlage ( $E_{DE \text{ Rücken}}$ ), die „single energy“ Niedrigdosis-CTC-Aufnahme in Bauchlage ( $E_{Bauchlage}$ ) und für beide Positionen ( $E_{DE \text{ Rücken- u. Bauchlage}}$ ) sind in Tabelle 16 aufgeführt.

Werden bei der Berechnung der effektiven Dosis (E) Patienten mit einem BMI  $\geq 25$  kg/m<sup>2</sup> nicht berücksichtigt, lag E im Mittel 19 % niedriger.

Das DECTC-Staging der Patienten mit kolorektalen Neoplasien führte im Vergleich mit bisherigen CT-Protokollen zu einer Reduktion der Strahlenexposition um etwa  $\Delta_E = 39$  %.

Tab. 16: Geschätzte effektive Dosis (E) und appliziertes Kontrastmittel-Volumen (Mittelwerte und Standardabweichung). [BMI = Body-Mass-Index]

<b>Geschätzte effektive Dosis (E)</b>	
E (mSv)	$E_{DE \text{ Rückenlage}} = 11,4 \pm 4,6$ $E_{Bauchlage} = 1,7 \pm 0,8$ $E_{DE \text{ Rücken- u. Bauchlage}} = 13,0 \pm 5,2$
<i>E für BMI &lt; 25 kg/m<sup>2</sup> (mSv)</i>	$E_{DE \text{ Rückenlage}} = 9,2 \pm 3,2$ $E_{Bauchlage} = 1,4 \pm 0,7$ $E_{DE \text{ Rücken- u. Bauchlage}} = 10,6 \pm 3,6$
<b>Appliziertes Kontrastmittel-Volumen</b>	
Volumen (ml) (Flussrate 2,5 ml/s; Scan-Verzögerung 70 s)	$76 \pm 28$

## 5.6 CTC-Aufnahmen in Bauchlage

Die im zweiten Schritt der CT-Untersuchung in Bauchlage durchgeführten „single energy“ Niedrigdosis-CTC-Aufnahmen wurden auf relevante zusätzliche Befunde hin untersucht. Nach Beurteilung durch einen Radiologen auf Expertenniveau lieferten die CTC-Aufnahmen in Bauchlage bei keinem der 22 Patienten relevante zusätzliche diagnostische Informationen (0 %). Die DECTC-Bilder in Rückenlage wurden bei allen Patienten als ausreichend für ein vollständiges präoperatives CT-Staging erachtet.

Ein Verzicht auf die CTC-Aufnahmen in Bauchlage hätte zu einer zusätzlichen Reduktion der Strahlenexposition (geschätzte effektive Dosis) um etwa 13 % geführt.



## **6 Diskussion**

### **6.1 Zusammenfassung der Hauptergebnisse**

Anhand der Untersuchung von 22 Patienten mit kolorektalen Neoplasien konnte erstmals gezeigt werden, dass die Dual Energy CT-Kolonographie (DECTC) eine zukunftsweisende Möglichkeit für das präoperative Staging von Patienten mit kolorektalem Karzinom bietet.

Die DECTC ermöglichte bei allen Patienten komplikationsfrei eine vollständige Beurteilung des Dickdarmes, auch bei Patienten, bei denen eine optische Koloskopie nicht vollständig durchgeführt worden war. Auf DECTC-Bildern zeigten sich insgesamt 45 intrakolonische Läsionen, davon 22 CRC (mittleres KM-Enhancement  $47 \pm 12$  HU) und 19 Adenome (mittleres KM-Enhancement  $51 \pm 19$  HU). Benigne Läsionen zeigten ein KM-Enhancement von  $< 25$  HU. Bei Korrelation der DECTC-Befunde mit histopathologischen Befunden konnten 95 % der CRC bestätigt werden (T1/T2 vs. T3/T4: Sensitivität 79 %, Spezifität 50 %; N0 vs. N+: Sensitivität 78 %, Spezifität 56 %). Bei 50 % der Patienten fanden sich synchrone intrakolonische Läsionen. 77 % aller synchronen Darmläsionen und 71 % der proximal von stenosierenden CRC lokalisierten synchronen Läsionen wurden korrekt klassifiziert. Mit Hilfe von farb-kodierten Dual Energy-Bildern wurden bei fünf Patienten Fernmetastasen und bei neun Patienten benigne extrakolonische Befunde entdeckt. Die mittlere geschätzte effektive Dosis (E) lag bei  $13.0 \pm 5.2$  mSv. Die DECTC führte zu einer Reduktion der Strahlenexposition um etwa 39 % im Vergleich zu bisherigen CT-Protokollen. Ein Verzicht auf CTC-Aufnahmen in Bauchlage hätte zu einer zusätzlichen Reduktion der Strahlenexposition um etwa 13 % geführt.

### **6.2 Diskussion der Methoden**

In der vorliegenden Arbeit wurde erstmals die Leistungsfähigkeit und die Vorteile der DECTC für das präoperative Staging von Patienten mit CRC untersucht, der zweithäufigsten Krebserkrankung in Deutschland [Robert Koch-Institut 2012]. Bisher existierten in der Literatur lediglich Erfahrungsberichte zur Durchführung der DECTC (Fallzahl von acht Patienten) und technische Studien zur elektronischen Darmlumenreinigung (electronic cleansing) sowie computer-unterstützten Detektion (CAD) von Läsionen bei ungereinigtem Darm [Karcaaltincaba 2009, Eliahou 2010, Karcaaltincaba 2010, Cai 2012, Nappi 2012].

### **6.2.1 Studienpopulation**

Über einen Zeitraum von drei Jahren wurden 22 Patienten mit kolorektalen Neoplasien in die Studie aufgenommen. Die Patienten waren von den behandelnden chirurgischen Kollegen im Rahmen der klinischen präoperativen Routinediagnostik zum CT-Staging mit CT-Kolonographie überwiesen worden. Dieses nicht zufällige Auswahlverfahren der Studienpopulation machte die Studie sicherlich anfällig für eine systematische Verzerrung im Sinne eines Selektionsbias (z. B. fortgeschrittenere Tumor-Stadien) [Hammer 2009, Röhrig 2009]. Ferner hätte die Power der Untersuchung durch eine größere Studienpopulation verbessert werden können [Röhrig 2010]. Das Auswahlverfahren (Überweisung durch behandelnde Chirurgen) garantierte einerseits die bestmögliche klinische Versorgung der Patienten, beeinflusste andererseits damit aber auch die Größe der Studienpopulation.

### **6.2.2 Untersuchungsvorbereitung**

Für die CT-Kolonographie erfolgte eine übliche Untersuchungsvorbereitung. Da die zur Darmvorbereitung angewandte „wet prep“-Methode (Polyethylenglykol) der Darmreinigung der optischen Koloskopie entspricht, kann die DECTC am selben Tag wie die optische Koloskopie durchgeführt werden [Lefere 2008, Mang 2009, Boellaard 2011, Neri 2013b]. In den meisten Studien bevorzugten Patienten die CTC gegenüber der optischen Koloskopie, insbesondere symptomatische Patienten (wie bspw. mit kolorektalen Neoplasien) [Ristvedt 2003, van Gelder 2004, Howard 2011, de Wijkerslooth 2012, von Wagner 2012]. Eine Möglichkeit zur reduzierten Darmvorbereitung würde diese Präferenz sogar noch verstärken [Howard 2011]. Zum Vorteil für insbesondere ältere und gebrechliche Patienten ist die DECTC jedoch auch mit - im Vergleich zur optischen Koloskopie - reduzierter oder sogar ohne Darmvorbereitung möglich [Eliahou 2010, Cai 2012, Nappi 2012]. Die DECTC könnte somit in Zukunft die von Patienten oft als mühsam empfundene Darmreinigung überflüssig machen [Ristvedt 2003, van Gelder 2004, Beebe 2007, de Wijkerslooth 2012, Sint Nicolaas 2012].

### **6.2.3 Datenerhebung**

Die Untersuchung aller Patienten erfolgte an demselben CT-Scanner *SOMATOM Definition Flash* (Siemens), einem Dual Source-Multidetektor-Spiral-CT der aktuellsten Generation. Um das CT-Staging zu ermöglichen, erfolgte die Applikation von intravenösem Jod-haltigem Kontrastmittel (KM). Aus diesem Grunde wurde auch kein „fecal tagging“ (Stuhlmarkierung

mit oralem KM) durchgeführt, da dies zu einer verschlechterten Kontrastierung von Darmläsionen geführt hätte [Mang 2009, Dighe 2010, Boellaard 2011]. Zur Reduktion der Strahlenexposition wurde modernste CT-Technik genutzt, wie „online“ Röhrenstrommodulation und iterative Rekonstruktion [Henzler 2012, May 2012, Karpitschka 2013]. Das präoperative Staging der Patienten mit kolorektalen Neoplasien erfolgte somit im Rahmen dieser Studie mit der aktuell bestmöglichen radiologischen Diagnostik [Cunningham 2010, Dighe 2010].

#### **6.2.4 Datenauswertung**

Wie jede wissenschaftliche Untersuchung unterliegt auch die diese Studie einem gewissen Informationsbias [Hammer 2009]. Zu möglichen Messfehlern des verwendeten CT-Scanners kommen mögliche Messfehler oder Missklassifikationen durch die beiden Befunder. Dies betrifft auch die verwendeten histopathologischen Befunde. Die getrennte Auswertung durch einen Radiologen auf Expertenniveau sollte daher die Qualität der CT-Untersuchungsergebnisse garantieren.

Seit Kurzem sind neue Risikofaktoren zur Erkennung von fortgeschrittenen Neoplasien in Darmläsionen < 1 cm bekannt. Als Risikofaktoren gelten insbesondere mehr als vier diminutive Polypen, fortgeschrittenes Patientenalter und gestielte Morphologie. Daher muss das diagnostische Prozedere im Umgang mit diminutiven Darmläsionen ( $\leq 5$  mm) überdacht werden [Kolligs 2012b]. Nach internationalem Konsensus wurden diese bei CTC-Untersuchungen bisher meist nicht berichtet [Zalis 2005, Taylor 2007b]. Zukünftig sollten Risikofaktoren des Patienten daher ebenso berücksichtigt werden wie die Anzahl diminutiver Polypen [Neri 2013a].

In der vorliegenden Arbeit wurden kolorektale Adenome zur Gruppe der malignen Darmläsionen zugeordnet. Diese Einteilung könnte hinterfragt werden, da Adenome als benigne Läsionen angesehen werden. Jedoch entstehen 90 % der CRC aus Adenomen. Deshalb werden Adenome auch bei der optischen Koloskopie entfernt, wodurch wiederum die Indizienz des CRC gesenkt werden konnte [Muto 1975, Fearon 1990, Winawer 1993, Benson 2007, Schmiegel 2010]. Adenome sollten aufgrund ihres malignen Potentials deshalb auch einer „diagnostischen“ (wenn auch nicht histopathologischen) Gruppe maligner Darmläsionen zugeordnet werden.

## **6.3 Diskussion der Ergebnisse**

### **6.3.1 Studienpopulation**

Die Verteilung der Merkmalsausprägungen der Studienpopulation entsprach bekannten deskriptiven Statistiken zum kolorektalen Karzinom in Deutschland. Unter den 22 Studienteilnehmern mit kolorektalen Neoplasien waren etwas mehr Männer als Frauen von einem CRC betroffen. Das mediane Alter der Studienpopulation lag bei 71 Jahren, d. h. mehr als die Hälfte der Neudiagnosen eines CRC wurden nach dem 70. Lebensjahr gestellt [Robert Koch-Institut 2012]. Der mittlere BMI der Studienpopulation lag im Bereich des von der WHO als „übergewichtig“ angesehenen Bereiches und entsprach in etwa dem Durchschnitt der deutschen Bevölkerung von  $25,7 \text{ kg/m}^2$  [Statistisches Bundesamt 2011]. Die 22 untersuchten Patienten mit kolorektalen Neoplasien stellten somit eine repräsentative Studienpopulation dar. Bei Vergleich der Verteilung der UICC/AJCC-Stadien in der Studienpopulation mit bekannten Daten der *SEER*-Studie zeigte sich jedoch, dass die untersuchten 22 Patienten insgesamt schwerer erkrankt waren, d. h. in fortgeschritteneren Tumorstadien diagnostiziert wurden (insbesondere mit Fernmetastasen) [Howlander 2012].

### **6.3.2 Durchführung der DECTC-Untersuchung**

Mit Hilfe der DECTC konnte der gesamte Dickdarm bei allen 22 Patienten komplikationsfrei untersucht werden. Die DECTC ermöglichte insbesondere auch bei Patienten mit stenosierendem CRC eine vollständige Untersuchung des Dickdarmes proximal der Engstelle (siehe Abbildung 12). Ein Patient war aufgrund eines hohen BMI ( $36,1 \text{ kg/m}^2$ ) erschwert zu befunden. Dies stellt eine bekannte Begrenzung der Dual Energy CT-Technik dar [Graser 2009, Graser 2010].

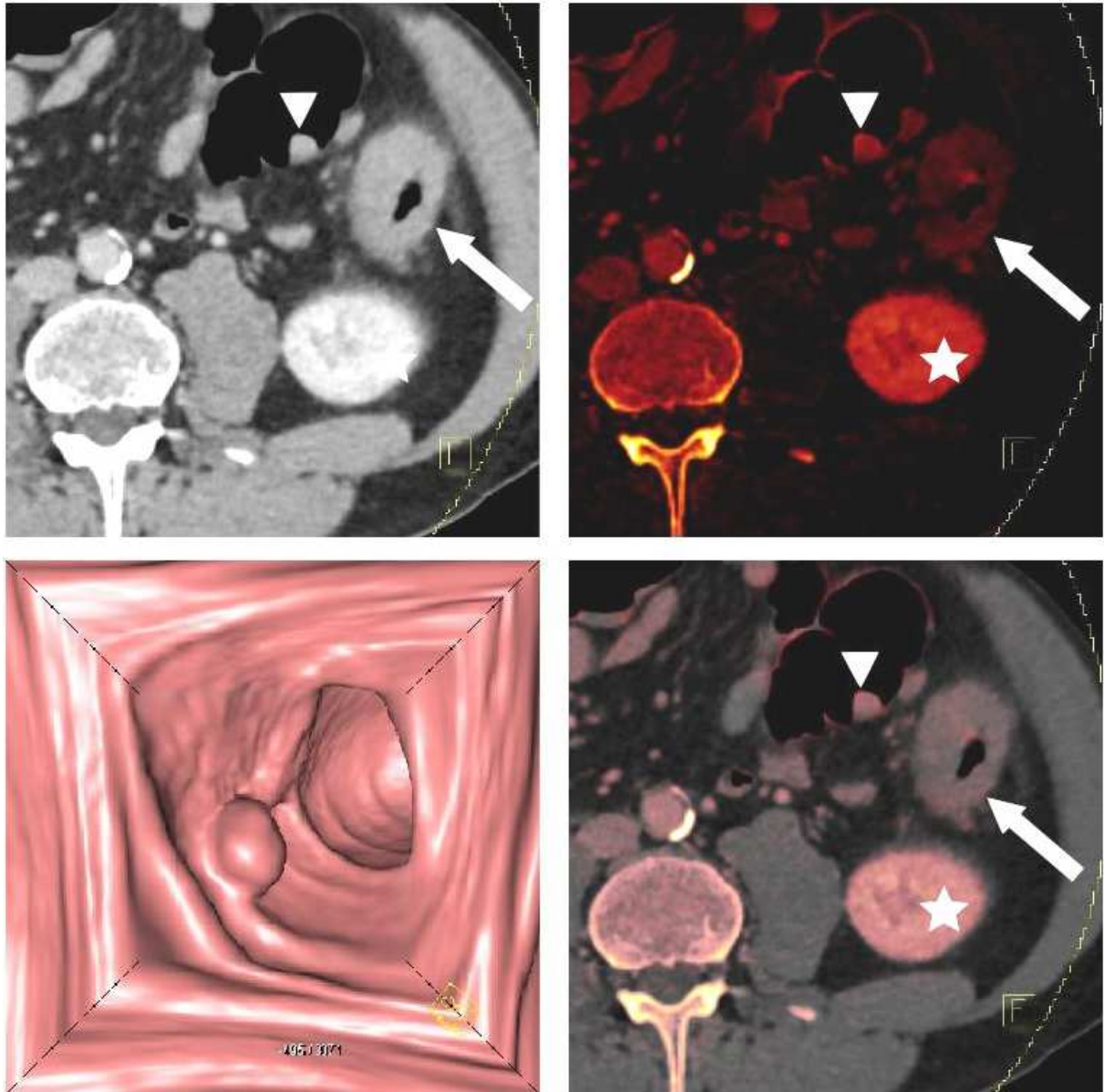


Abb. 12: Dual Energy CT-Kolonographie (DECTC). Das virtuell KM-freie (VNE-) Bild (oben links) und das reine Jod-Bild (oben rechts) können zu einem farb-kodierten Dual Energy-Bild verschmolzen werden (unten rechts). Die axialen Bilder zeigen ein stenosierendes kolorektales Karzinom (Pfeil) und ein synchrones Adenom (Pfeilkopf). Polypen, die proximal einer Stenose auf 3D endoluminalen Bildern entdeckt werden (unten links), können auf 2D farb-kodierten Dual Energy-Bildern bestätigt werden (unten rechts). Kolorektale Neoplasien zeigen ein signifikantes KM-Enhancement. Das normale KM-Enhancement der linken Niere ist zu beachten (Stern).

Mit der DECTC konnten somit alle Patienten präoperativ untersucht werden, bei denen zuvor nur eine unvollständige optische Koloskopie durchgeführt werden konnte, d. h. das Caecum mit dem Koloskop nicht erreicht worden war. Dies ist zum Teil eine Problematik bei der optischen Koloskopie. Schon bei Screening-Untersuchungen asymptomatischer Patienten konnten etwa 7 bis 13 % aller optischen Koloskopien nicht vollständig durchgeführt werden. Dies betraf häufiger ältere Patienten und bei mehr als jedem zehnten Patienten war ein stenosierender Tumor Ursache der unvollständigen optischen Koloskopie [Shah 2007, Sali 2008, Neerinx 2010]. Dies lässt vermuten, dass bei Patienten mit Verdacht auf oder bekannten kolorektalen Neoplasien eine optische Koloskopie in noch häufigeren Fällen nicht vollständig durchgeführt werden kann. In aktuellen deutschen Publikationen hingegen lag der Anteil unvollständiger Koloskopien (bei asymptomatischen und symptomatischen Patienten) bei nur ca. 2 bis 3 % [Crispin 2009, Kolligs 2011, Kolligs 2012b].

Die DECTC-Untersuchung der 22 Patienten mit kolorektalen Neoplasien zeigte gerade hier entscheidende Vorteile. Das bei der DECTC in den Dickdarm eingebrachte CO<sub>2</sub> überwindet auch engste Tumorstenosen und ermöglicht fast immer eine vollständige Beurteilung des Dickdarmes mit hoher Genauigkeit [Macari 1999, Morrin 1999, Copel 2007, Kim 2007a, Sali 2008, Yucel 2008, Javeri 2010, Salamone 2011]. Nach unvollständiger optischer Koloskopie kann die DECTC-Untersuchung noch am selben Tag ohne zusätzliche Vorbereitungen des Patienten durchgeführt werden [Copel 2007]. Erstens erhöht dies den Patientenkomfort, da nicht nochmals die vom Patienten oft als mühsam empfundene Darmreinigung durchgeführt werden muss [Ristvedt 2003, van Gelder 2004, Beebe 2007, de Wijkerslooth 2012, Sint Nicolaas 2012]. Zweitens verkürzt die DECTC die diagnostische Ungewissheit, da Patienten und behandelnde Ärzte noch am selben Tage einen radiologischen Befund erhalten.

Die DECTC ermöglicht außerdem die Darstellung des gesamten Dickdarmes in Form einer simulierten Barium-Doppelkontrastuntersuchung, die präoperativ von den behandelnden Chirurgen als „Landkarte“ des Operationssitus genutzt werden kann (siehe Abbildung 13).

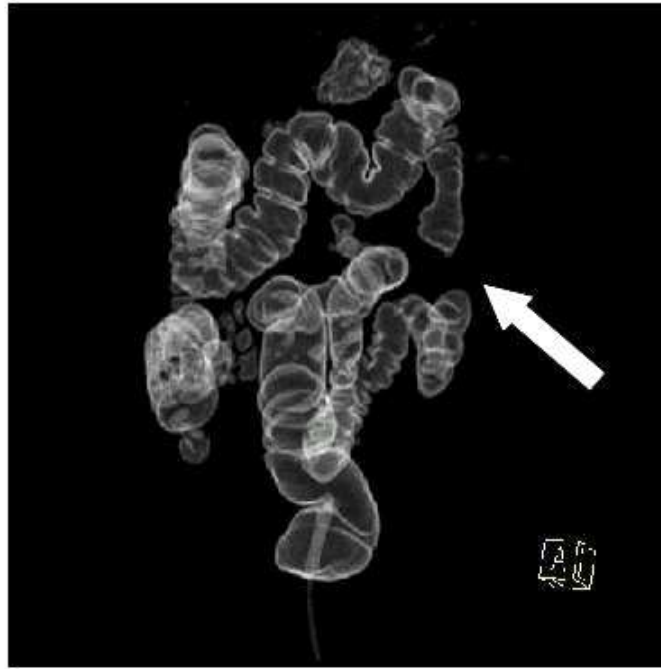

Abb. 13: Die DECTC ermöglicht eine simulierte Barium-Doppelkontrastuntersuchung. Da das insufflierte CO<sub>2</sub> auch engste Darmstenosen überwindet, kann der Dickdarm vollständig dargestellt werden. Die präoperative Erstellung einer „Landkarte“ des Operations situs könnte eine inkorrekte Tumorlokalisierung durch die optische Koloskopie korrigieren und eine substanzielle Veränderung des Operationsablaufes vermeiden helfen. Die DECTC ermöglicht eine vollständige Beurteilung des Dickdarmes, sogar bei Patienten mit hochgradigen Stenosen (Pfeil).

Mit Hilfe der DECTC lässt sich somit eine weitere häufige Problematik der präoperativen optischen Koloskopie umgehen, der inkorrekten Lokalisation des Tumors innerhalb des Dickdarmes. In mehreren Studien wurde gezeigt, dass die präoperative optische Koloskopie die Tumorlokalisierung in 12 bis 21 % inkorrekt angab, mit hohen Fehlerraten insbesondere bei stenosierenden CRC [Piscatelli 2005, Kim 2007a, Lee 2010, Louis 2010]. Die exakte Kenntnis der Lokalisation des Tumors ist jedoch entscheidend für die Planung und Durchführung der chirurgischen Therapie (z. B. erweiterte Hemikolektomie rechts/ links, Sigmoidektomie), insbesondere wenn eine laparoskopische Tumorentfernung geplant ist, da der Tumor intraoperativ nicht mehr palpiert werden kann [Cho 2007, Jauch 2013]. Aufgrund der inkorrekten Lokalisationsangabe durch die optische Koloskopie kam es in einer Studie bei mehr als jedem zweiten der betroffenen Patienten zu einer substanziellen Veränderung des Operationsablaufes (Erweiterung des Operationszuganges und Veränderung des Resektionsplanes) [Louis 2010]. Die genaue Kenntnis der Tumorlokalisierung ist zudem für die Prognose des Patienten von entscheidender Bedeutung [Sjo 2008]. In einer Studie konnte

gezeigt werden, dass mittels CT-Kolonographie die Tumorlokalisierung genauer bestimmt werden kann als mit der optischen Koloskopie [Neri 2010].

In Zukunft könnten durch das präoperative DECTC-Staging eine inkorrekte Lokalisierung des Tumors durch die präoperative optische Koloskopie und daraus resultierende substantielle Veränderungen der chirurgischen Therapie zum Vorteile der Patienten und behandelnden Ärzte vermieden werden.

### **6.3.3 Intrakolonische DECTC-Befunde**

#### 6.3.3.1 Lokalisation, Morphologie und Einteilung nach Größe

In der Studienpopulation waren etwa 45 % aller CRC im Bereich von Sigma und rektosigmoidalem Übergang lokalisiert (10/22). Stenosierende CRC befanden sich sogar zu 71 % im Sigma oder rektosigmoidalem Übergang (5/7). Diese distal gehäufte Lokalisation der CRC wäre in einer normalverteilten Studienpopulation so nicht zu erwarten gewesen und könnte mit dem Auswahlverfahren in Zusammenhang stehen (siehe Kapitel 6.2.1, S. 66) [Robert Koch-Institut 2012].

#### 6.3.3.2 Synchroner intrakolonischer Befunde

Im Rahmen des präoperativen DECTC-Stagings wurden bei jedem zweiten der 22 Patienten mit kolorektalen Neoplasien eine oder mehrere synchrone intrakolonische Läsionen entdeckt. Patienten mit stenosierendem CRC hatten sogar fast alle synchrone Darmläsionen (6/7). Wie oben beschrieben waren die entdeckten CRC - und insbesondere solche mit Stenosen - eher distal lokalisiert. Mögliche synchrone Läsionen waren somit in einem großen Bereich potentiell nicht eingesehenen Dickdarmes lokalisiert. Dies verdeutlicht die große Bedeutung einer vollständigen präoperativen Untersuchung des gesamten Dickdarmes, die mit der DECTC ermöglicht wird.

In der Literatur finden sich zahlreiche Studien, die ebenfalls die Problematik synchroner Darmläsionen betonen. In einer anderen Studienpopulation zeigte sich, dass 39,2 % der Patienten synchrone Darmläsionen aufwiesen (28,8 % Adenome, 5,4 % Zweitkarzinome). Bei mehr als jedem zehnten Patienten (14 %) kam es deshalb zu einer Änderung in der chirurgischen Therapieplanung [Kim 2007b]. In anderen Studien konnte gezeigt werden, dass synchrone Darmläsionen mit erneuten operativen Eingriffen und damit erhöhter Morbidität und Mortalität für den Patienten assoziiert sind. Aus der Literatur ist jedoch auch zu entnehmen, dass eine vollständige präoperative Untersuchung des Dickdarmes häufig leider trotzdem nicht durchgeführt wird [Achiam 2009, Yang 2011]. Die CT-



Kolonographie hat sich bei stenosierendem CRC als effektives Diagnostikum zur Suche synchroner Darmläsionen erwiesen [Park 2011].

Mit der DECTC könnten in Zukunft zum Vorteil des Patienten schon im Rahmen des präoperativen CT-Stagings synchrone Darmläsionen ausgeschlossen werden. Die präoperative DECTC-Untersuchung des gesamten Dickdarmes proximal stenosierender kolorektaler Karzinome könnte somit die Notwendigkeit zu erweiterten Resektionen und postoperativen Kontrollkoloskopien reduzieren.

#### 6.3.3.3 CT-Dichtewerte

Auch die Kontrastmittel-Anreicherung (KM-Enhancement) von Darmläsionen wurde untersucht. Die Ergebnisse bekräftigen, dass es mit Hilfe der DECTC möglich sein könnte, verlässlich KM-anreichernde kolorektale Neoplasien (Adenome und Karzinome) von gutartigen Strukturen (z. B. Stuhl-, Flüssigkeitsreste, Lipome) zu unterscheiden, die kein signifikantes KM-Enhancement ( $< 25$  HU) zeigten (siehe Abbildung 12, S. 69). Ähnliche Ergebnisse waren für Dual Energy CT-Untersuchungen von Raumforderungen der Niere gezeigt worden [Graser 2010, Arndt 2012]. Auch in der MR-Kolonographie wurde unterschiedliches Anreicherungsverhalten von Adenomen und nicht-adenomatösen Polypen beschrieben [Kuehle 2007]. In einer anderen Studie zeigte die CT-Kolonographie gute Ergebnisse synchrone Läsionen entdecken, die proximal stenosierender CRC lagen. Die Möglichkeit bei diesen entdeckten Läsionen zwischen CRC und fortgeschrittenen Adenomen zu unterscheiden, war jedoch begrenzt [Park 2011].

Die Ergebnisse der vorliegenden Arbeit zeigten, dass auch die Dual Energy CT-Kolonographie wahrscheinlich keine Möglichkeit bietet, kolorektale Adenome von Karzinomen zu unterscheiden, da beide Neoplasien ein ähnliches mittleres KM-Enhancement zeigten (Karzinome 47 HU vs. Adenome 51 HU). Jedoch ermöglichte die DECTC die einfache Unterscheidung neoplastischer von nicht-neoplastischen Darmläsionen.

Die DECTC zeigte sich als exzellente Methode CRC zu entdecken, das Erkennen kleinerer Polypen stellte jedoch auch auf DECTC-Bildern eine hohe diagnostische Herausforderung dar [Halligan 2005, Rosman 2007, Chaparro 2009, Almond 2011, de Haan 2011, Pickhardt 2011, Atkin 2013]. In Anbetracht neuer Erkenntnisse zum Entartungsverhalten hyperplastischer Polypen müsste insbesondere das KM-Enhancement dieser bisher als nicht-neoplastisch betrachteten zweithäufigsten synchronen Darmläsionen in größeren Studienpopulationen untersucht werden [Baretton 2011a].

Zukünftig könnte für Radiologen mit Hilfe der DECTC die Unterscheidung neoplastischer von nicht-neoplastischen Darmläsionen innerhalb von Sekunden („auf einen

Blick“) auf farb-kodierten Dual Energy-Bildern möglich sein (siehe Abbildung 12, S. 69). Bisher müssen dafür zwei Dichte-Messungen durchgeführt werden, zuerst auf KM-freien, anschließend auf KM-angereicherten Bildern.

#### 6.3.3.4 Korrelation mit histopathologischen Befunden

Alle CRC wurden bis auf eines, bei dem kein histopathologischer Befund zur Korrelation verfügbar war, bestätigt. Das präoperative DECTC-Staging ermöglichte mit großer Genauigkeit die für die Behandlungsstrategie des Patienten wichtige lokale Tumorausbreitung (T1/T2 vs. T3/T4) und auch die Beurteilung der Metastasierung in die regionalen Lymphknoten (N0 vs. N+) zu bestimmen. Zur besseren Vergleichbarkeit mit den Angaben anderer Autoren in der Literatur zur Genauigkeit des CT-Stagings bei CRC müsste allerdings in Zukunft eine (randomisierte und kontrollierte) Studie größerer Fallzahl durchgeführt werden [Dighe 2010].

Mit Hilfe der DECTC konnten 77 % aller histopathologisch korrelierbaren synchronen Läsionen richtig klassifiziert werden. Von den synchronen Läsionen, die sich proximal eines stenosierenden CRC befanden, wurden 71 % korrekt identifiziert. Diese synchronen Läsionen waren zuvor bei der optischen Koloskopie nicht erreicht worden, da mit der optischen Koloskopie aufgrund der Tumorstenose der Darmabschnitt proximal des CRC nicht beurteilt werden konnte. Die Anwendung der CT-Kolonographie, wie hier als DECTC durchgeführt, ermöglicht hingegen das Auffinden oder den Ausschluss kolorektaler Neoplasien auch proximal stenosierender CRC [Park 2011].

Diese Ergebnisse bekräftigen den zukünftigen Einsatz der DECTC zum präoperativen Staging von Patienten mit kolorektalen Neoplasien, insbesondere nach unvollständig durchgeführter optischer Koloskopie. Der zusätzliche Nutzen für Patienten und behandelnde Ärzte liegt dabei vor allem in der präoperativen Beurteilung des gesamten Dickdarmes mit großer Genauigkeit.

#### 6.3.4 Synchroner extrakolonischer DECTC-Befunde

Bei der DECTC kann mit dem gleichen Datensatz auch die Beurteilung extrakolonischer Befunde erfolgen. Dies stellt nach der Beurteilung der lokalen Tumorausbreitung und des regionalen Lymphknotenbefalls den letzten Schritt des präoperativen TNM-Stagings dar. Dabei konnte bei allen Patienten mit kolorektalen Neoplasien mit Hilfe farb-kodierter Dual Energy-Bilder eine zeiteffiziente Beurteilung von möglichen Fernmetastasen (insbesondere Lebermetastasen) und deren Abgrenzung von benignen Befunden (z. B. Leber- und Nierenzysten) durchgeführt werden (siehe Abbildung 14). Die DECTC zeigte sich als

schnelle und sichere Methode für das präoperative TNM-Staging in einer symptomatischen Population.

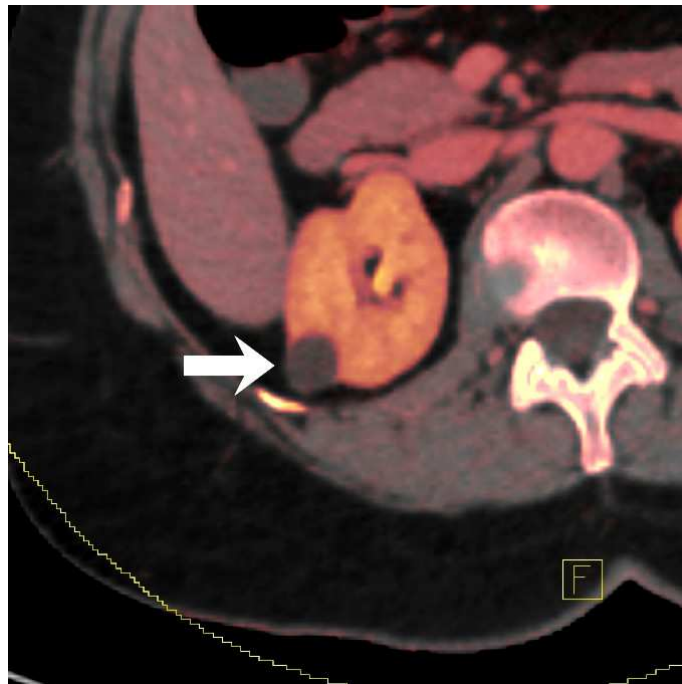

Abb. 14: DECTC synchroner extrakolonischer Befunde. Farb-kodierte Dual Energy-Bilder ermöglichen eine zeiteffiziente Beurteilung von malignen (z. B. Lebermetastasen) und benignen extrakolonischen Befunden. Hier eine benigne solitary Nierenzyste (Pfeil).

### 6.3.5 Strahlenexposition

Die mittlere geschätzte effektive Strahlendosis der CT-Untersuchungen der 22 Patienten mit kolorektalen Neoplasien lag bei 13,0 mSv. Damit lag die Strahlenexposition innerhalb der für einen Standard-CT-Scan des Abdomens und Beckens (120 kVp) zu erwartenden Werte [RadiologyInfo™ 2012]. In Anbetracht des erhöhten mittleren BMI der Studienpopulation im von der WHO als „übergewichtig“ angesehenen Bereich wird eine niedrigere mittlere effektive Dosis für normalgewichtige Patienten zu erwarten sein.

Für das CT-Staging von Patienten mit CRC waren nach bisherigen CT-Protokollen zur sicheren Beurteilung von Fernmetastasen mindestens zwei CT-Scans nötig, ein CT-Scan vor Kontrastmittel- (KM-) Applikation und einer in der portalvenösen Phase (60 bis 70 Sekunden nach KM-Applikation) [Reiser 2009, Rengo 2011]. Mit der Dual Energy CT ist es nun möglich, durch Erzeugung von virtuell KM-freien (VNE-) Bildern auf den CT-Scan vor KM-Applikation zu verzichten. In einer Studie zur Dual Energy CT-Untersuchung von Nierenläsionen führte dies zu einer mittleren Reduktion der Strahlenexposition von etwa 49 %

[Graser 2010]. Für das DECTC-Staging der 22 Patienten mit kolorektalen Neoplasien wurden VNE-Bilder genutzt. Ein KM-freier CT-Scan war nicht mehr nötig. Das DECTC-Staging der untersuchten Patienten führte somit zu einer Reduktion der Strahlenexposition um etwa 39 % im Vergleich zu bisherigen CT-Protokollen [RadiologyInfo™ 2012].

In einer Metaanalyse von *Pickhardt et al.* aus dem Jahr 2011 zeigte sich die CT-Kolonographie für das Auffinden eines CRC vergleichbar sensitiv wie die optische Koloskopie (96,1 % vs. 94,7 %). Könnte die immer zu berücksichtigende Strahlenexposition weiter reduziert werden, wäre zukünftig bei symptomatischen Patienten mit Verdacht auf ein CRC (z. B. Blut im Stuhl) der Einsatz der DECTC als primäre Untersuchung noch vor der optischen Koloskopie denkbar [Pickhardt 2011, Atkin 2013]. Bei Auffinden eines CRC wäre mit dem gleichen DECTC-Datensatz zusätzlich ein vollständiges präoperatives Staging mit einer einzigen Untersuchung möglich.

### **6.3.6 CTC-Aufnahmen in Bauchlage**

Die in Bauchlage durchgeführten „single energy“ Niedrigdosis-CTC-Aufnahmen lieferten bei der Bewertung durch einen Radiologen auf Expertenniveau keine relevanten zusätzlichen diagnostischen Informationen für das Staging der Patienten mit kolorektalen Neoplasien. Ein Verzicht auf die CTC-Aufnahmen in Bauchlage hätte zu einer zusätzlichen Reduktion der Strahlenexposition um etwa 13 % geführt.

Bei der CT-Kolonographie verbessert der Positionswechsel des Patienten (Rücken- vs. Bauchlage) die Entfaltung unterschiedlicher Abschnitte des mit CO<sub>2</sub> gefüllten Dickdarmes [Mang 2012a]. Die DECTC-Bilder in Rückenlage wurden jedoch bei allen Patienten als ausreichend für ein vollständiges präoperatives CT-Staging erachtet. Bei der DECTC ist das KM-Enhancement kolorektaler Neoplasien auf farb-kodierten Dual Energy-Bildern zu interpretieren. Auch „pseudomobile“ KM-anreichernde gestielte Polypen waren sofort ersichtlich und einfach von mobilen KM-freien Stuhlresten zu unterscheiden, ohne dass dafür ein Positionswechsel des Patienten nötig gewesen wäre.

In Zukunft könnte die DECTC den Verzicht auf CTC-Aufnahmen in Bauchlage ermöglichen. Dies würde nicht nur den Zeitaufwand und die Kosten des präoperativen klinischen Stagings senken, sondern auch zu einer weiteren Reduktion der Strahlenexposition für den Patienten führen, bei gleichzeitig erhöhtem Untersuchungskomfort.

### **6.3.7 Ausblick**

Aktuell könnte die präoperative DECTC – in Ergänzung zur optischen Koloskopie – die vermutlich bestmögliche radiologische Diagnostik für ein optimales klinisches Staging bei kolorektalen Neoplasien darstellen. Die optische Koloskopie bleibt weiterhin das einzige Verfahren, das eine histopathologische Diagnose ermöglicht (durch Biopsie) und auch therapeutisch genutzt werden kann (durch Polypektomie) [Kolligs 2012a]. Zukünftig könnte die DECTC bei symptomatischen Patienten mit Verdacht auf kolorektale Neoplasien die primäre Untersuchung darstellen. Mit der DECTC wäre eine vollständige präoperative Diagnostik (Darstellung des gesamten Dickdarmes und gleichzeitig klinisches TNM-Staging) mit nur einem einzigen CT-Scan möglich („one-stop“-Prinzip). Allerdings bedürfen die Ergebnisse der vorliegenden Arbeit dafür weiterer Bestätigung durch umfassendere Studien.

## 7 Literaturverzeichnis

- Achiam 2009:** Achiam, M.P., et al. *Inadequate preoperative colonic evaluation for synchronous colorectal cancer*. Scand J Surg 2009. 98(1): p. 62-67.
- AJCC 2011:** *Colon and Rectum Cancer Staging - Cancer Staging Poster based on the AJCC Cancer Staging Manual, 7th edition*, 2011. American Joint Committee on Cancer (AJCC). URL: <http://www.cancerstaging.org/staging/index.html>; Zugriff: 19.02.2013.
- Almond 2011:** Almond, L.M., et al. *Role of CT colonography in symptomatic assessment, surveillance and screening*. Int J Colorectal Dis 2011. DOI: 10.1007/s00384-011-1178-8.
- Arndt 2012:** Arndt, N., et al. *Dual energy CT in patients with polycystic kidney disease*. Eur Radiol 2012. 22(10): p. 2125-2129. DOI: 10.1007/s00330-012-2481-7.
- Atkin 2013:** Atkin, W., et al. *Computed tomographic colonography versus colonoscopy for investigation of patients with symptoms suggestive of colorectal cancer (SIGGAR): a multicentre randomised trial*. Lancet 2013. DOI: 10.1016/s0140-6736(12)62186-2.
- Augestad 2010:** Augestad, K.M., et al. *International preoperative rectal cancer management: staging, neoadjuvant treatment, and impact of multidisciplinary teams*. World J Surg 2010. 34(11): p. 2689-2700. DOI: 10.1007/s00268-010-0738-3.
- Aumüller 2007:** Aumüller, G. *Anatomie, 208 Tabellen*. 2007, Stuttgart: Thieme. XXVIII, 1344 S. ISBN: 978-3-13-136041-0.
- Aust 2011:** Aust, D.E. *WHO-Klassifikation 2010 für den unteren Gastrointestinaltrakt*. Der Pathologe 2011. 32(2): p. 326-331. DOI: 10.1007/s00292-011-1505-4.
- Baretton 2011a:** Baretton, G.B. and Aust, D.E. *Serratierte Vorläuferläsionen*. Der Pathologe 2011. 32(2): p. 211-217. DOI: 10.1007/s00292-011-1494-3.
- Baretton 2011b:** Baretton, G.B., Tannapfel, A., and Schmitt, W. *Standardisierte und strukturierte histopathologische Befundung kolorektaler Polypen*. Der Pathologe 2011. 32(4): p. 289-296. DOI: 10.1007/s00292-011-1436-0.
- Beebe 2007:** Beebe, T.J., et al. *Assessing attitudes toward laxative preparation in colorectal cancer screening and effects on future testing: potential receptivity to computed tomographic colonography*. Mayo Clin Proc 2007. 82(6): p. 666-671. DOI: 10.4065/82.6.666.
- Benson 2007:** Benson, A.B., 3rd. *Epidemiology, disease progression, and economic burden of colorectal cancer*. J Manag Care Pharm 2007. 13(6 Suppl C): p. S5-18.
- Benson 2012:** Benson, A.B., 3rd, et al. *Rectal cancer*. J Natl Compr Canc Netw 2012. 10(12): p. 1528-1564.
- Benson 2013:** Benson, A.B., 3rd, et al. *Metastatic Colon Cancer, Version 3.2013: Featured Updates to the NCCN Guidelines*. J Natl Compr Canc Netw 2013. 11(2): p. 141-152.
- Boellaard 2011:** Boellaard, T.N., et al. *Colon distension and scan protocol for CT-colonography: An overview*. Eur J Radiol 2011: p. e1-15. DOI: 10.1016/j.ejrad.2011.10.030.
- Bohm 2012:** Bohm, G., Mang, T., and Gschwendtner, M. *[CT colonography as routine method]*. Der Radiologe 2012. 52(6): p. 511-518. DOI: 10.1007/s00117-011-2282-z.
- Brenner 2007:** Brenner, D.J. and Hall, E.J. *Computed tomography--an increasing source of radiation exposure*. N Engl J Med 2007. 357(22): p. 2277-2284. DOI: 10.1056/NEJMra072149.
- Bretthauer 2013:** Bretthauer, M. and Kalager, M. *Principles, effectiveness and caveats in screening for cancer*. Br J Surg 2013. 100(1): p. 55-65. DOI: 10.1002/bjs.8995.
- Burling 2006:** Burling, D., et al. *Potentially serious adverse events at CT colonography in symptomatic patients: national survey of the United Kingdom*. Radiology 2006. 239(2): p. 464-471. DOI: 10.1148/radiol.2392051101.

- Cai 2012:** Cai, W., et al. *Virtual colon tagging for electronic cleansing in dual-energy fecal-tagging CT colonography*. Conf Proc IEEE Eng Med Biol Soc 2012. 2012: p. 3736-3739. DOI: 10.1109/embc.2012.6346779.
- CDC 2013:** *Colorectal Cancer Risk Factors*, 2013. Centers for Disease Control and Prevention (CDC), Division of Cancer Prevention and Control. URL: [http://www.cdc.gov/cancer/colorectal/basic\\_info/risk\\_factors.htm](http://www.cdc.gov/cancer/colorectal/basic_info/risk_factors.htm); Zugriff: 12.03.2013.
- Chaparro 2009:** Chaparro, M., et al. *Accuracy of computed tomographic colonography for the detection of polyps and colorectal tumors: a systematic review and meta-analysis*. Digestion 2009. 80(1): p. 1-17. DOI: 000215387 [pii] 10.1159/000215387 [doi].
- Cho 2007:** Cho, Y.B., et al. *Tumor localization for laparoscopic colorectal surgery*. World J Surg 2007. 31(7): p. 1491-1495. DOI: 10.1007/s00268-007-9082-7.
- Compton 2000:** Compton, C.C., et al. *Prognostic factors in colorectal cancer. College of American Pathologists Consensus Statement 1999*. Arch Pathol Lab Med 2000. 124(7): p. 979-994. DOI: 10.1043/0003-9985(2000)124<0979:pfiicc>2.0.co;2.
- Cooper 2013:** Cooper, G.S., Kou, T.D., and Rex, D.K. *Complications Following Colonoscopy With Anesthesia Assistance: A Population-Based Analysis*. JAMA Intern Med 2013: p. 1-6. DOI: 10.1001/jamainternmed.2013.2908.
- Copel 2007:** Copel, L., et al. *CT colonography in 546 patients with incomplete colonoscopy*. Radiology 2007. 244(2): p. 471-478. DOI: 10.1148/radiol.2442060837.
- Coursey 2010:** Coursey, C.A., et al. *Dual-energy multidetector CT: how does it work, what can it tell us, and when can we use it in abdominopelvic imaging?* Radiographics 2010. 30(4): p. 1037-1055. DOI: 10.1148/rg.304095175.
- Crispin 2009:** Crispin, A., et al., *Process quality and incidence of acute complications in a series of more than 230,000 outpatient colonoscopies*. Endoscopy, 2009. 41(12): p. 1018-25. DOI: 10.1055/s-0029-1215214.
- Cunliffe 1984:** Cunliffe, W.J., et al. *Incidence of synchronous and metachronous colorectal carcinoma*. Br J Surg 1984. 71(12): p. 941-943.
- Cunningham 2010:** Cunningham, D., et al. *Colorectal cancer*. Lancet 2010. 375(9719): p. 1030-1047. DOI: 10.1016/s0140-6736(10)60353-4.
- Day 2011:** Day, L.W., et al. *Adverse events in older patients undergoing colonoscopy: a systematic review and meta-analysis*. Gastrointest Endosc 2011. 74(4): p. 885-896. DOI: 10.1016/j.gie.2011.06.023.
- De Cecco 2012:** De Cecco, C.N., et al. *Dual-energy CT: oncologic applications*. AJR Am J Roentgenol 2012. 199(5 Suppl): p. S98-105. DOI: 10.2214/ajr.12.9207.
- de Haan 2011:** de Haan, M.C., et al. *Diagnostic value of CT-colonography as compared to colonoscopy in an asymptomatic screening population: a meta-analysis*. Eur Radiol 2011. 21(8): p. 1747-1763. DOI: 10.1007/s00330-011-2104-8.
- de Haan 2012:** de Haan, M.C., et al. *Colon distension, perceived burden and side-effects of CT-colonography for screening using hyoscine butylbromide or glucagon hydrochloride as bowel relaxant*. Eur J Radiol 2012. 81(8): p. e910-916. DOI: 10.1016/j.ejrad.2012.05.020.
- de Wijkerslooth 2012:** de Wijkerslooth, T.R., et al. *Burden of colonoscopy compared to non-cathartic CT-colonography in a colorectal cancer screening programme: randomised controlled trial*. Gut 2012. 61(11): p. 1552-1559. DOI: 10.1136/gutjnl-2011-301308.
- DGHO 2012:** *Onkopedia Leitlinien: Kolonkarzinom / Rektumkarzinom, Empfehlungen der Fachgesellschaft zur Diagnostik und Therapie hämatologischer und onkologischer Erkrankungen*, 2012. Deutsche Gesellschaft für Hämatologie und Medizinische Onkologie e.V. (DGHO). URL: <http://www.dgho-onkopedia.de/de/onkopedia/leitlinien/kolonkarzinom/kolonkarzinom.pdf>, <http://www.dgho->

- onkopedia.de/de/onkopedia/leitlinien/rektumkarzinom/rektumkarzinom.pdf; Zugriff: 17.05.2013.
- DGHO 2013:** *Herausforderung demografischer Wandel. Bestandsaufnahme und künftige Anforderungen an die onkologische Versorgung. Gesundheitspolitische Schriftenreihe der DGHO - Band 1*, 2013. Deutsche Gesellschaft für Hämatologie und Medizinische Onkologie e.V. (DGHO). URL: <http://www.dgho.de/informationen/gesundheitspolitische-schriftenreihe>; Zugriff: 12.03.2013.
- Dighe 2010:** Dighe, S., et al. *Diagnostic precision of CT in local staging of colon cancers: a meta-analysis*. Clin Radiol 2010. 65(9): p. 708-719. DOI: 10.1016/j.crad.2010.01.024.
- Disibio 2008:** Disibio, G. and French, S.W. *Metastatic patterns of cancers: results from a large autopsy study*. Arch Pathol Lab Med 2008. 132(6): p. 931-939. DOI: 10.1043/1543-2165(2008)132[931:mpocrf]2.0.co;2.
- Doria-Rose 2005:** Doria-Rose, V.P., Newcomb, P.A., and Levin, T.R. *Incomplete screening flexible sigmoidoscopy associated with female sex, age, and increased risk of colorectal cancer*. Gut 2005. 54(9): p. 1273-1278. DOI: 10.1136/gut.2005.064030.
- Dougeni 2011:** Dougeni, E., Faulkner, K., and Panayiotakis, G. *A review of patient dose and optimisation methods in adult and paediatric CT scanning*. Eur J Radiol 2011. DOI: 10.1016/j.ejrad.2011.05.025.
- Eliahou 2010:** Eliahou, R., et al. *Dual-energy based spectral electronic cleansing in non-cathartic computed tomography colonography: an emerging novel technique*. Semin Ultrasound CT MR 2010. 31(4): p. 309-314. DOI: S0887-2171(10)00038-7 [pii] 10.1053/j.sult.2010.05.005 [doi].
- Engstrom 2009:** Engstrom, P.F., et al. *NCCN Clinical Practice Guidelines in Oncology: colon cancer*. J Natl Compr Canc Netw 2009. 7(8): p. 778-831.
- Fearon 1990:** Fearon, E.R. and Vogelstein, B. *A genetic model for colorectal tumorigenesis*. Cell 1990. 61(5): p. 759-767.
- Ferlay 2010:** Ferlay, J., Parkin, D.M., and Steliarova-Foucher, E. *Estimates of cancer incidence and mortality in Europe in 2008*. Eur J Cancer 2010. 46(4): p. 765-781. DOI: 10.1016/j.ejca.2009.12.014.
- Flohr 2006:** Flohr, T.G., et al. *First performance evaluation of a dual-source CT (DSCT) system*. Eur Radiol 2006. 16(2): p. 256-268. DOI: 10.1007/s00330-005-2919-2.
- Gemeinsamer Bundesausschuss 2011:** *Richtlinie des Gemeinsamen Bundesausschusses über die Früherkennung von Krebserkrankungen (Krebsfrüherkennungs-Richtlinie / KFE-RL)*, 2011. URL: [http://www.g-ba.de/downloads/62-492-510/RL\\_KFU\\_2010-12-16.pdf](http://www.g-ba.de/downloads/62-492-510/RL_KFU_2010-12-16.pdf); Zugriff: 21.02.2013.
- Graser 2006:** Graser, A., et al. *Dose reduction and image quality in MDCT colonography using tube current modulation*. AJR Am J Roentgenol 2006. 187(3): p. 695-701. DOI: 10.2214/ajr.05.0662.
- Graser 2007:** Graser, A., et al. *Computer-aided detection in CT colonography: initial clinical experience using a prototype system*. Eur Radiol 2007. 17(10): p. 2608-2615. DOI: 10.1007/s00330-007-0579-0 [doi].
- Graser 2008a:** Graser, A., et al. *Dual energy CT characterization of urinary calculi: initial in vitro and clinical experience*. Invest Radiol 2008. 43(2): p. 112-119. DOI: 10.1097/RLI.0b013e318157a144 [doi] 00004424-200802000-00004 [pii].
- Graser 2008b:** Graser, A., et al. *[Indications for and results of CT colonography: from screening to the symptomatic patient]*. Der Radiologe 2008. 48(2): p. 118-125. DOI: 10.1007/s00117-007-1611-8 [doi].
- Graser 2009:** Graser, A., et al. *Dual energy CT: preliminary observations and potential clinical applications in the abdomen*. Eur Radiol 2009. 19(1): p. 13-23. DOI: 10.1007/s00330-008-1122-7 [doi].



- Graser 2010:** Graser, A., et al. *Single-phase dual-energy CT allows for characterization of renal masses as benign or malignant*. Invest Radiol 2010. 45(7): p. 399-405. DOI: 10.1097/RLI.0b013e3181e33189 [doi].
- Hagggar 2009:** Hagggar, F.A. and Boushey, R.P. *Colorectal cancer epidemiology: incidence, mortality, survival, and risk factors*. Clin Colon Rectal Surg 2009. 22(4): p. 191-197. DOI: 10.1055/s-0029-1242458.
- Halligan 2005:** Halligan, S., et al. *CT colonography in the detection of colorectal polyps and cancer: systematic review, meta-analysis, and proposed minimum data set for study level reporting*. Radiology 2005. 237(3): p. 893-904. DOI: 237/3/893 [pii] 10.1148/radiol.2373050176 [doi].
- Halligan 2013:** Halligan, S., et al. *Computed tomographic colonography versus barium enema for diagnosis of colorectal cancer or large polyps in symptomatic patients (SIGGAR): a multicentre randomised trial*. Lancet 2013. DOI: 10.1016/s0140-6736(12)62124-2.
- Hamilton 2000:** Hamilton, S.R. *Pathology and genetics of tumours of the digestive system*. 2000, Lyon: IARC Press. 314 S.: zahlr. Ill., graph. Darst. ISBN: 92-832-2410-8.
- Hammer 2009:** Hammer, G.P., Prel, J.-B.d., and Blettner, M. *Vermeidung verzerrter Ergebnisse in Beobachtungsstudien: Teil 8 der Serie zur Bewertung wissenschaftlicher Publikationen*. Dtsch Arztebl International 2009. 106(41): p. 664-668. DOI: 10.3238/arztebl.2009.0664.
- Hanson 2007:** Hanson, M.E., et al. *Anatomic factors predictive of incomplete colonoscopy based on findings at CT colonography*. AJR Am J Roentgenol 2007. 189(4): p. 774-779. DOI: 10.2214/ajr.07.2048.
- Hashiguchi 2012:** Hashiguchi, Y., et al. *Evaluation of the seventh edition of the tumour, node, metastasis (TNM) classification for colon cancer in two nationwide registries of the United States and Japan*. Colorectal Dis 2012. 14(9): p. 1065-1074. DOI: 10.1111/j.1463-1318.2011.02917.x.
- Haug 2012a:** Haug, U., et al. *Colorectal cancer treatment costs: Estimation for Germany using health insurance data and comparison of the cost estimates with other countries*. Dtsch med Wochenschr 2012. 137(S 03): p. A125. DOI: 10.1055/s-0032-1323288.
- Haug 2012b:** Haug, U., et al. *Colorectal cancer treatment costs: Estimation for Germany using health insurance data and comparison of the cost estimates with other countries*. 2012. URL: <http://www.tk.de/centaurus/servlet/contentblob/481702/Datei/59694/Haug-et-al-Poster-Colorectal-cancer-treatment-costs-2012.pdf>; Zugriff: 16.02.2013.
- Heitman 2009:** Heitman, S.J., et al. *Prevalence of adenomas and colorectal cancer in average risk individuals: a systematic review and meta-analysis*. Clin Gastroenterol Hepatol 2009. 7(12): p. 1272-1278. DOI: 10.1016/j.cgh.2009.05.032.
- Henzler 2012:** Henzler, T., et al. *Dual-energy CT: radiation dose aspects*. AJR Am J Roentgenol 2012. 199(5 Suppl): p. S16-25. DOI: 10.2214/ajr.12.9210.
- Heye 2012:** Heye, T., et al. *Dual-energy CT applications in the abdomen*. AJR Am J Roentgenol 2012. 199(5 Suppl): p. S64-70. DOI: 10.2214/ajr.12.9196.
- Hounsfield 1973:** Hounsfield, G.N. *COMPUTERIZED TRANSVERSE AXIAL SCANNING (TOMOGRAPHY) .1. DESCRIPTION OF SYSTEM*. British Journal of Radiology 1973. 46(552): p. 1016-1022.
- Howard 2011:** Howard, K., et al. *Preferences for CT colonography and colonoscopy as diagnostic tests for colorectal cancer: a discrete choice experiment*. Value Health 2011. 14(8): p. 1146-1152. DOI: 10.1016/j.jval.2011.07.012.
- Howlander 2012:** *SEER Cancer Statistics Review, 1975-2009 (Vintage 2009 Populations)*, National Cancer Institute. Bethesda, MD, [http://seer.cancer.gov/csr/1975\\_2009\\_pops09/](http://seer.cancer.gov/csr/1975_2009_pops09/), based on November 2011 SEER data

- submission, posted to the SEER web site, April 2012., 2012. URL: [http://seer.cancer.gov/csr/1975\\_2009\\_pops09/results\\_single/sect\\_01\\_table.04\\_2pgs.pdf](http://seer.cancer.gov/csr/1975_2009_pops09/results_single/sect_01_table.04_2pgs.pdf); Zugriff: 12.02.2013.
- Huxley 2009:** Huxley, R.R., et al. *The impact of dietary and lifestyle risk factors on risk of colorectal cancer: a quantitative overview of the epidemiological evidence*. Int J Cancer 2009. 125(1): p. 171-180. DOI: 10.1002/ijc.24343.
- Jauch 2013:** Jauch, K.-W. *Chirurgie - Basisweiterbildung, in 100 Schritten durch den common trunk*. 2. Aufl. ed. 2013, Berlin - Heidelberg: Springer. XIX, 848 S. ISBN: 978-3-642-23803-1.
- Javeri 2010:** Javeri, K., Williams, T.R., and Bonnett, J.W. *An overview of the method, application, and various findings of computed tomographic colonography in patients after incomplete colonoscopy*. Curr Probl Diagn Radiol 2010. 39(6): p. 262-274. DOI: 10.1067/j.cpradiol.2009.08.002.
- Johnson 2007:** Johnson, T.R., et al. *Material differentiation by dual energy CT: initial experience*. Eur Radiol 2007. 17(6): p. 1510-1517. DOI: 10.1007/s00330-006-0517-6.
- Johnson 2012:** Johnson, T.R. *Dual-energy CT: general principles*. AJR Am J Roentgenol 2012. 199(5 Suppl): p. S3-8. DOI: 10.2214/ajr.12.9116.
- Karcaaltincaba 2009:** Karcaaltincaba, M., et al. *Dual energy virtual CT colonoscopy with dual source computed tomography: initial experience*. Rofo 2009. 181(9): p. 859-862. DOI: 10.1055/s-0028-1109569 [doi].
- Karcaaltincaba 2010:** Karcaaltincaba, M. and Aktas, A. *Dual-energy CT revisited with multidetector CT: review of principles and clinical applications*. Diagn Interv Radiol 2010. DOI: 10.4261/1305-3825.dir.3860-10.0.
- Karpitschka 2012:** Karpitschka, M. *[Rectal cancer - local staging and imaging under neoadjuvant therapy]*. Der Radiologe 2012. 52(6): p. 519-528. DOI: 10.1007/s00117-011-2283-y.
- Karpitschka 2013:** Karpitschka, M., et al. *Dose reduction in oncological staging multidetector CT: effect of iterative reconstruction*. Br J Radiol 2013. 86(1021). DOI: 10.1259/bjr.20120224.
- Kim 2007a:** Kim, J.H., et al. *Incomplete colonoscopy in patients with occlusive colorectal cancer: usefulness of CT colonography according to tumor location*. Yonsei Med J 2007. 48(6): p. 934-941. DOI: 10.3349/ymj.2007.48.6.934.
- Kim 2007b:** Kim, M.S. and Park, Y.J. *Detection and treatment of synchronous lesions in colorectal cancer: the clinical implication of perioperative colonoscopy*. World J Gastroenterol 2007. 13(30): p. 4108-4111.
- Kolligs 2011:** Kolligs, F.T., et al., *Risk of advanced colorectal neoplasia according to age and gender*. PLoS One, 2011. 6(5): p. e20076. DOI: 10.1371/journal.pone.0020076.
- Kolligs 2012a:** Kolligs, F.T. *[Screening for colorectal cancer. Current evidence and novel developments]*. Der Radiologe 2012. 52(6): p. 504-510. DOI: 10.1007/s00117-011-2281-0.
- Kolligs 2012b:** Kolligs, F.T., et al. *Risk factors for advanced neoplasia within subcentimetric polyps: implications for diagnostic imaging*. Gut 2012. DOI: 10.1136/gutjnl-2011-300111.
- Kuehle 2007:** Kuehle, C.A., et al. *Magnetic resonance colonography without bowel cleansing: a prospective cross sectional study in a screening population*. Gut 2007. 56(8): p. 1079-1085. DOI: 10.1136/gut.2006.109306.
- Labianca 2010:** Labianca, R., et al. *Colon cancer*. Crit Rev Oncol Hematol 2010. 74(2): p. 106-133. DOI: 10.1016/j.critrevonc.2010.01.010.
- Laghi 2012:** Laghi, A., et al. *Current status on performance of CT colonography and clinical indications*. Eur J Radiol 2012. DOI: 10.1016/j.ejrad.2012.05.026.

- Langner 2011:** Langner, C. *Nichtsessile Vorläuferläsionen von Tumoren des Dickdarms*. Der Pathologe 2011. 32(2): p. 206-210. DOI: 10.1007/s00292-011-1495-2.
- Lash 2010:** Lash, R.H., Genta, R.M., and Schuler, C.M. *Sessile serrated adenomas: prevalence of dysplasia and carcinoma in 2139 patients*. J Clin Pathol 2010. 63(8): p. 681-686. DOI: 10.1136/jcp.2010.075507.
- Latournerie 2008:** Latournerie, M., et al. *Epidemiology and prognosis of synchronous colorectal cancers*. British Journal of Surgery 2008. 95(12): p. 1528-1533. DOI: 10.1002/bjs.6382.
- Lee 2010:** Lee, J., et al. *Accuracy of colon tumor localization: Computed tomography scanning as a complement to colonoscopy*. World J Gastrointest Surg 2010. 2(1): p. 22-25. DOI: 10.4240/wjgs.v2.i1.22.
- Lefere 2008:** Lefere, P., Gryspeerdt, S., and Mang, T. [*CT colonography: patient preparation and examination technique*]. Der Radiologe 2008. 48(2): p. 126-134. DOI: 10.1007/s00117-007-1602-9.
- Leufkens 2011:** Leufkens, A.M., et al. *Diagnostic accuracy of computed tomography for colon cancer staging: a systematic review*. Scand J Gastroenterol 2011. 46(7-8): p. 887-894. DOI: 10.3109/00365521.2011.574732.
- Levin 2008:** Levin, B., et al. *Screening and surveillance for the early detection of colorectal cancer and adenomatous polyps, 2008: a joint guideline from the American Cancer Society, the US Multi-Society Task Force on Colorectal Cancer, and the American College of Radiology*. CA Cancer J Clin 2008. 58(3): p. 130-160. DOI: 10.3322/ca.2007.0018.
- Louis 2010:** Louis, M.A., et al. *Correlation between preoperative endoscopic and intraoperative findings in localizing colorectal lesions*. World J Surg 2010. 34(7): p. 1587-1591. DOI: 10.1007/s00268-009-0358-y.
- Macari 1999:** Macari, M., et al. *Usefulness of CT colonography in patients with incomplete colonoscopy*. AJR Am J Roentgenol 1999. 173(3): p. 561-564.
- Mainenti 2006:** Mainenti, P.P., et al. *Accuracy of single phase contrast enhanced multidetector CT colonography in the preoperative staging of colo-rectal cancer*. Eur J Radiol 2006. 60(3): p. 453-459. DOI: 10.1016/j.ejrad.2006.08.001.
- Mang 2007:** Mang, T., et al. *Pitfalls in multi-detector row CT colonography: a systematic approach*. Radiographics 2007. 27(2): p. 431-454. DOI: 10.1148/rg.272065081.
- Mang 2009:** Mang, T. and Schima, W. *CT-Kolonographie - Virtuelle Koloskopie; 17 Tabellen*. 2009, Stuttgart - New York: Thieme. X, 156 S. ISBN: 978-3-13-144921-4.
- Mang 2012a:** Mang, T., et al. *Evaluation of colonic lesions and pitfalls in CT colonography: A systematic approach based on morphology, attenuation and mobility*. Eur J Radiol 2012. DOI: 10.1016/j.ejrad.2012.05.024.
- Mang 2012b:** Mang, T., et al. *Time-efficient CT colonography interpretation using an advanced image-gallery-based, computer-aided "first-reader" workflow for the detection of colorectal adenomas*. Eur Radiol 2012. 22(12): p. 2768-2779. DOI: 10.1007/s00330-012-2522-2.
- Mauchley 2005:** Mauchley, D.C., et al. *Clinical utility and cost-effectiveness of routine preoperative computed tomography scanning in patients with colon cancer*. Am J Surg 2005. 189(5): p. 512-517; discussion 517. DOI: 10.1016/j.amjsurg.2005.01.027.
- May 2012:** May, M.S., et al. *Aktuelle Strategien zur Dosisreduktion in der Computertomographie*. Der Radiologe 2012. 52(10): p. 905-913. DOI: 10.1007/s00117-012-2338-8.
- McArthur 2010:** McArthur, D.R., et al. *CT colonography for synchronous colorectal lesions in patients with colorectal cancer: initial experience*. Eur Radiol 2010. 20(3): p. 621-629. DOI: 10.1007/s00330-009-1589-x.

- McCullough 1997:** McCullough, C.H. *The AAPM/RSNA physics tutorial for residents. X-ray production.* Radiographics 1997. 17(4): p. 967-984.
- McKetty 1998:** McKetty, M.H. *The AAPM/RSNA physics tutorial for residents. X-ray attenuation.* Radiographics 1998. 18(1): p. 151-163; quiz 149.
- McNitt-Gray 2002:** McNitt-Gray, M.F. *AAPM/RSNA Physics Tutorial for Residents: Topics in CT. Radiation dose in CT.* Radiographics 2002. 22(6): p. 1541-1553.
- Megibow 2012:** Megibow, A.J. and Sahani, D. *Best practice: implementation and use of abdominal dual-energy CT in routine patient care.* AJR Am J Roentgenol 2012. 199(5 Suppl): p. S71-77. DOI: 10.2214/ajr.12.9074.
- Meinel 2012:** Meinel, F.G., et al. *[Importance of PET/CT for imaging of colorectal cancer].* Der Radiologe 2012. 52(6): p. 529-536. DOI: 10.1007/s00117-011-2284-x.
- MERCURY Study Group 2007:** MERCURY Study Group. *Extramural depth of tumor invasion at thin-section MR in patients with rectal cancer: results of the MERCURY study.* Radiology 2007. 243(1): p. 132-139. DOI: 10.1148/radiol.2431051825.
- Morrin 1999:** Morrin, M.M., et al. *Endoluminal CT colonography after an incomplete endoscopic colonoscopy.* AJR Am J Roentgenol 1999. 172(4): p. 913-918. DOI: 10.2214/ajr.172.4.10587120.
- Mulder 2011:** Mulder, S.A., et al. *Prevalence and prognosis of synchronous colorectal cancer: a Dutch population-based study.* Cancer Epidemiol 2011. 35(5): p. 442-447. DOI: 10.1016/j.canep.2010.12.007.
- Mulder 2012:** Mulder, S.A., et al. *The Incidence and Risk Factors of Metachronous Colorectal Cancer: An Indication for Follow-up.* Diseases of the Colon & Rectum 2012. 55(5): p. 522-531. DOI: 10.1007/DCR.0b013e318249db00.
- Muto 1975:** Muto, T., Bussey, H.J.R., and Morson, B.C. *The evolution of cancer of the colon and rectum.* Cancer 1975. 36(6): p. 2251-2270. DOI: 10.1002/cncr.2820360944.
- Nappi 2012:** Nappi, J.J., Kim, S.H., and Yoshida, H. *Volumetric detection of colorectal lesions for noncathartic dual-energy computed tomographic colonography.* Conf Proc IEEE Eng Med Biol Soc 2012. 2012: p. 3740-3743. DOI: 10.1109/embc.2012.6346780.
- Neerincx 2010:** Neerincx, M., et al. *Colonic work-up after incomplete colonoscopy: significant new findings during follow-up.* Endoscopy 2010. 42(9): p. 730-735. DOI: 10.1055/s-0030-1255523.
- Neri 2005:** Neri, E., et al. *CT colonography: contrast enhancement of benign and malignant colorectal lesions versus fecal residuals.* Abdom Imaging 2005. 30(6): p. 694-697. DOI: 10.1007/s00261-005-0340-6.
- Neri 2010:** Neri, E., et al. *Comparison of CT colonography vs. conventional colonoscopy in mapping the segmental location of colon cancer before surgery.* Abdom Imaging 2010. 35(5): p. 589-595. DOI: 10.1007/s00261-009-9570-3.
- Neri 2012:** Neri, E. and Mang, T. *CT Colonography evolution.* Eur J Radiol 2012. DOI: 10.1016/j.ejrad.2012.10.015.
- Neri 2013a:** Neri, E., et al. *The second ESGAR consensus statement on CT colonography.* Eur Radiol 2013. 23(3): p. 720-729. DOI: 10.1007/s00330-012-2632-x.
- Neri 2013b:** Neri, E., et al. *Bowel preparation for CT colonography.* European Journal of Radiology 2013(0). DOI: <http://dx.doi.org/10.1016/j.ejrad.2012.11.006>.
- Oto 2003:** Oto, A., et al. *CT attenuation of colorectal polypoid lesions: evaluation of contrast enhancement in CT colonography.* Eur Radiol 2003. 13(7): p. 1657-1663. DOI: 10.1007/s00330-002-1770-y.
- Park 2011:** Park, S.H., et al. *CT colonography for detection and characterisation of synchronous proximal colonic lesions in patients with stenosing colorectal cancer.* Gut 2011. DOI: 10.1136/gutjnl-2011-301135.

- Pendse 2012:** Pendse, D.A. and Taylor, S.A. *Complications of CT colonography: A Review.* Eur J Radiol 2012. DOI: 10.1016/j.ejrad.2012.04.011.
- Petersilka 2008:** Petersilka, M., et al. *Technical principles of dual source CT.* Eur J Radiol 2008. 68(3): p. 362-368. DOI: 10.1016/j.ejrad.2008.08.013.
- Pickhardt 2004a:** Pickhardt, P.J. *Translucency rendering in 3D endoluminal CT colonography: a useful tool for increasing polyp specificity and decreasing interpretation time.* AJR Am J Roentgenol 2004. 183(2): p. 429-436.
- Pickhardt 2004b:** Pickhardt, P.J. *Differential diagnosis of polypoid lesions seen at CT colonography (virtual colonoscopy).* Radiographics 2004. 24(6): p. 1535-1556; discussion 1557-1559. DOI: 10.1148/rg.246045063 [doi].
- Pickhardt 2006:** Pickhardt, P.J. *Incidence of colonic perforation at CT colonography: review of existing data and implications for screening of asymptomatic adults.* Radiology 2006. 239(2): p. 313-316. DOI: 10.1148/radiol.2392052002.
- Pickhardt 2010:** Pickhardt, P.J. *Noninvasive radiologic imaging of the large intestine: a valuable complement to optical colonoscopy.* Curr Opin Gastroenterol 2010. 26(1): p. 61-68. DOI: 10.1097/MOG.0b013e328332b835.
- Pickhardt 2011:** Pickhardt, P.J., et al. *Colorectal cancer: CT colonography and colonoscopy for detection--systematic review and meta-analysis.* Radiology 2011. 259(2): p. 393-405. DOI: 10.1148/radiol.11101887.
- Piper 2012:** Piper, W. *Innere Medizin mit 117 Tabellen.* 2., überarb. Aufl. ed. 2012, Berlin [u.a.]: Springer. IX, 981 S. ISBN: 978-3-642-33107-7.
- Piscatelli 2005:** Piscatelli, N., Hyman, N., and Osler, T. *Localizing colorectal cancer by colonoscopy.* Arch Surg 2005. 140(10): p. 932-935. DOI: 10.1001/archsurg.140.10.932.
- Primak 2009:** Primak, A.N., et al. *Improved dual-energy material discrimination for dual-source CT by means of additional spectral filtration.* Med Phys 2009. 36(4): p. 1359-1369.
- Pschyrembel 2007:** Pschyrembel. *Pschyrembel Klinisches Wörterbuch*, ed. Pschyrembel, W. 2007: Walter de Gruyter.
- RadiologyInfo™ 2012:** *Patient Safety: Radiation Dose in X-Ray and CT Exams*, 2012. RadiologyInfo™: public information website developed and funded by the American College of Radiology (ACR) and the Radiological Society of North America (RSNA). URL: [http://www.radiologyinfo.org/en/safety/index.cfm?pg=sfty\\_xray](http://www.radiologyinfo.org/en/safety/index.cfm?pg=sfty_xray), [http://www.radiologyinfo.org/en/pdf/sfty\\_xray.pdf](http://www.radiologyinfo.org/en/pdf/sfty_xray.pdf); Zugriff: 21.02.2013.
- Regge 2012:** Regge, D. and Halligan, S. *CAD: How it works, how to use it, performance.* Eur J Radiol 2012. DOI: 10.1016/j.ejrad.2012.04.022.
- Reiser 2009:** Reiser, M. *Multislice CT.* 3., rev. ed. ed. 2009, Berlin [u.a.]: Springer. XII, 623 S. ISBN: 978-3-540-33124-7.
- Reiser 2011:** Reiser, M., Kuhn, F.-P., and Debus, J. *Radiologie, 110 Tabellen.* 3., vollst. überarb. und erw. Aufl. ed. 2011, Stuttgart: Thieme. XVI, 728 S. ISBN: 978-3-13-125323-1.
- Rengo 2011:** Rengo, M., et al. *The optimal contrast media policy in CT of the liver. Part II: Clinical protocols.* Acta Radiol 2011. 52(5): p. 473-480. DOI: 10.1258/ar.2011.100500.
- Ristvedt 2003:** Ristvedt, S.L., et al. *Patient preferences for CT colonography, conventional colonoscopy, and bowel preparation.* Am J Gastroenterol 2003. 98(3): p. 578-585.
- Rizek 2009:** Rizek, R., et al. *Rates of complete colonic evaluation after incomplete colonoscopy and their associated factors: a population-based study.* Med Care 2009. 47(1): p. 48-52. DOI: 10.1097/MLR.0b013e31817d92bc.
- Robert Koch-Institut 2012:** *Krebs in Deutschland 2007/2008.* 8. Ausgabe. Robert Koch-Institut (Hrsg) und die Gesellschaft der epidemiologischen Krebsregister in

- Deutschland e.V. (Hrsg). Berlin, 2012. URL: [http://www.rki.de/Krebs/DE/Content/Publikationen/Krebs\\_in\\_Deutschland/krebs\\_in\\_deutschland\\_inhalt.html](http://www.rki.de/Krebs/DE/Content/Publikationen/Krebs_in_Deutschland/krebs_in_deutschland_inhalt.html); Zugriff: 21.02.2013.*
- Robinson 2010:** Robinson, E., et al. *Dual source dual energy MDCT: comparison of 80 kVp and weighted average 120 kVp data for conspicuity of hypo-vascular liver metastases.* Invest Radiol 2010. 45(7): p. 413-418. DOI: 10.1097/RLI.0b013e3181dfda78.
- Röhrig 2009:** Röhrig, B., et al. *Studientypen in der medizinischen Forschung: Teil 3 der Serie zur Bewertung wissenschaftlicher Publikationen.* Dtsch Arztebl International 2009. 106(15): p. 262-268. DOI: 10.3238/arztebl.2009.0262.
- Röhrig 2010:** Röhrig, B., et al. *Fallzahlplanung in klinischen Studien: Teil 13 der Serie zur Bewertung wissenschaftlicher Publikationen.* Dtsch Arztebl International 2010. 107(31-32): p. 552-556. DOI: 10.3238/arztebl.2010.0552.
- Rosman 2007:** Rosman, A.S. and Korsten, M.A. *Meta-analysis comparing CT colonography, air contrast barium enema, and colonoscopy.* Am J Med 2007. 120(3): p. 203-210 e4. DOI: S0002-9343(06)00784-4 [pii] 10.1016/j.amjmed.2006.05.061 [doi].
- Salamone 2011:** Salamone, I., et al. *Role of virtual colonoscopy following incomplete optical colonoscopy: our experience.* G Chir 2011. 32(8-9): p. 388-393.
- Sali 2008:** Sali, L., et al. *CT colonography after incomplete colonoscopy in subjects with positive faecal occult blood test.* World J Gastroenterol 2008. 14(28): p. 4499-4504.
- Schenzle 2010:** Schenzle, J.C., et al. *Dual energy CT of the chest: how about the dose?* Invest Radiol 2010. 45(6): p. 347-353. DOI: 10.1097/RLI.0b013e3181df901d.
- Schindera 2010:** Schindera, S.T., et al. *[Strategies for reducing the CT radiation dose].* Der Radiologe 2010. 50(12): p. 1120, 1122-1127. DOI: 10.1007/s00117-010-2053-2.
- Schmidt 2012:** Schmidt, G. *[Importance of whole body MRI for staging of colorectal cancer].* Der Radiologe 2012. 52(6): p. 537-544. DOI: 10.1007/s00117-011-2285-9.
- Schmiegel 2010:** Schmiegel, W., et al. *S3 guidelines for colorectal carcinoma: results of an evidence-based consensus conference on February 6/7, 2004 and June 8/9, 2007 (for the topics IV, VI and VII).* Z Gastroenterol 2010. 48(1): p. 65-136. DOI: 10.1055/s-0028-1109936.
- Shah 2007:** Shah, H.A., et al. *Factors associated with incomplete colonoscopy: a population-based study.* Gastroenterology 2007. 132(7): p. 2297-2303. DOI: 10.1053/j.gastro.2007.03.032.
- Sint Nicolaas 2012:** Sint Nicolaas, J., et al. *Benchmarking patient experiences in colonoscopy using the Global Rating Scale.* Endoscopy 2012. 44(5): p. 462-472. DOI: 10.1055/s-0031-1291663.
- Sjo 2008:** Sjo, O.H., et al. *Tumour location is a prognostic factor for survival in colonic cancer patients.* Colorectal Dis 2008. 10(1): p. 33-40. DOI: 10.1111/j.1463-1318.2007.01302.x.
- Sobin 2009:** Sobin, L.H. *TNM classification of malignant tumours.* 7. ed., 1. publ. ed. 2009, Chichester: Wiley-Blackwell. XX, 310 S. ISBN: 978-1-4443-3241-4.
- Sosna 2006:** Sosna, J., et al. *Colonic perforation at CT colonography: assessment of risk in a multicenter large cohort.* Radiology 2006. 239(2): p. 457-463. DOI: 10.1148/radiol.2392050287.
- Spreng 2005:** Spreng, A., et al. *Importance of extracolonic findings at IV contrast medium-enhanced CT colonography versus those at non-enhanced CT colonography.* Eur Radiol 2005. 15(10): p. 2088-2095. DOI: 10.1007/s00330-005-2798-6.
- Statistisches Bundesamt 2011:** *Mikrozensus 2009 - Fragen zur Gesundheit - Körpermaße der Bevölkerung,* 2011. Statistisches Bundesamt, Wiesbaden. URL: [https://www.destatis.de/DE/Publikationen/Thematisch/Gesundheit/Gesundheitszustand/Koerpermasse5239003099004.pdf?\\_\\_blob=publicationFile](https://www.destatis.de/DE/Publikationen/Thematisch/Gesundheit/Gesundheitszustand/Koerpermasse5239003099004.pdf?__blob=publicationFile); Zugriff: 07.03.2013.

- Stewart 2006:** Stewart, S.L., et al. *A population-based study of colorectal cancer histology in the United States, 1998-2001*. *Cancer* 2006. 107(5 Suppl): p. 1128-1141. DOI: 10.1002/cncr.22010.
- Tannapfel 2010:** Tannapfel, A. and Wittekind, C. *The current TNM system for gastrointestinal tumors part II*. *Pathologie* 2010. 31(5): p. 348-352. DOI: 10.1007/s00292-010-1305-2.
- Taylor 2007a:** Taylor, A., et al. *Staging rectal cancer: MRI compared to MDCT*. *Abdom Imaging* 2007. 32(3): p. 323-327. DOI: 10.1007/s00261-006-9081-4.
- Taylor 2007b:** Taylor, S.A., et al. *European Society of Gastrointestinal and Abdominal Radiology (ESGAR): consensus statement on CT colonography*. *Eur Radiol* 2007. 17(2): p. 575-579. DOI: 10.1007/s00330-006-0407-y.
- Travis 2012:** Travis, A.C., Pievsky, D., and Saltzman, J.R. *Endoscopy in the elderly*. *Am J Gastroenterol* 2012. 107(10): p. 1495-1501; quiz 1494, 1502. DOI: 10.1038/ajg.2012.246.
- Triantafillidis 2009:** Triantafillidis, J.K., Nasioulas, G., and Kosmidis, P.A. *Colorectal cancer and inflammatory bowel disease: epidemiology, risk factors, mechanisms of carcinogenesis and prevention strategies*. *Anticancer Res* 2009. 29(7): p. 2727-2737.
- van Gelder 2004:** van Gelder, R.E., et al. *CT colonography and colonoscopy: assessment of patient preference in a 5-week follow-up study*. *Radiology* 2004. 233(2): p. 328-337. DOI: 10.1148/radiol.2331031208.
- Vining 1994:** Vining, D.J., et al. *Technical feasibility of colon imaging with helical CT and virtual reality*. *AJR Am J Roentgenol* 1994. 162(Suppl): p. 104.
- von Karsa 2013:** von Karsa, L., et al. *European guidelines for quality assurance in colorectal cancer screening and diagnosis: overview and introduction to the full supplement publication*. *Endoscopy* 2013. 45(1): p. 51-59. DOI: 10.1055/s-0032-1325997.
- von Wagner 2012:** von Wagner, C., et al. *Patient acceptability and psychologic consequences of CT colonography compared with those of colonoscopy: results from a multicenter randomized controlled trial of symptomatic patients*. *Radiology* 2012. 263(3): p. 723-731. DOI: 10.1148/radiol.12111523.
- Weitz 2005:** Weitz, J., et al. *Colorectal cancer*. *Lancet* 2005. 365(9454): p. 153-165. DOI: 10.1016/s0140-6736(05)17706-x.
- Whitlock 2008:** Whitlock, E.P., et al. *Screening for colorectal cancer: U.S. Preventive Services Task Force recommendation statement*. *Ann Intern Med* 2008. 149(9): p. 627-637.
- Winawer 1993:** Winawer, S.J., et al. *PREVENTION OF COLORECTAL-CANCER BY COLONOSCOPIC POLYPECTOMY*. *New England Journal of Medicine* 1993. 329(27): p. 1977-1981. DOI: 10.1056/nejm199312303292701.
- Yamada 2012:** Yamada, Y., et al. *Virtual monochromatic spectral imaging for the evaluation of hypovascular hepatic metastases: the optimal monochromatic level with fast kilovoltage switching dual-energy computed tomography*. *Invest Radiol* 2012. 47(5): p. 292-298. DOI: 10.1097/RLI.0b013e318240a874.
- Yang 2011:** Yang, J., Peng, J.Y., and Chen, W. *Synchronous Colorectal Cancers: A Review of Clinical Features, Diagnosis, Treatment, and Prognosis*. *Dig Surg* 2011. 28(5-6): p. 379-385. DOI: 10.1159/000334073.
- Yucel 2008:** Yucel, C., et al. *CT colonography for incomplete or contraindicated optical colonoscopy in older patients*. *AJR Am J Roentgenol* 2008. 190(1): p. 145-150. DOI: 10.2214/ajr.07.2633.
- Zalis 2005:** Zalis, M.E., et al. *CT colonography reporting and data system: a consensus proposal*. *Radiology* 2005. 236(1): p. 3-9. DOI: 10.1148/radiol.2361041926 [doi].

## **8 Danksagung**

Meinem Doktorvater Herrn Prof. Dr. Anno Graser danke ich sehr herzlich für die Möglichkeit zur Promotion und zur Mitarbeit in der „DECT Colon-Studie“. Als sehr hilfreich empfand ich seine beständige und tatkräftige Unterstützung im Verlauf der Ausarbeitung meiner Arbeit. Die Zusammenarbeit mit ihm hat mir viel Freude bereitet.

Den Herren PD Dr. Thorsten Johnson, Dr. Thomas Mang, Prof. Martin Kreis und Prof. Maximilian Reiser danke ich für ihre Hilfe und Mitarbeit, insbesondere bei der Publikation der Studienergebnisse.

Großer Dank gilt auch allen Mitarbeitern des Darmkrebszentrums und der Klinischen Radiologie des Klinikums der Universität München, die mich stets wohlwollend unterstützt haben.

Nicht zuletzt danke ich meiner Familie und Charlotte Selge, ohne die sowohl Studium als auch Promotion für mich nicht denkbar gewesen wären.