

Síndrome Doege-Potter. Reporte de caso

Doege-Potter Syndrome: A case report

Miguel Pinto ^{1,6}, Enrique Morello ², Rosa M. Ramírez ³, José Ramírez ^{4,6}, Jaime Cáceres ^{5,6}

RESUMEN

El tumor fibroso solitario de pleura es una neoplasia poco frecuente. La asociación de hipoglicemia como manifestación paraneoplásica con este tipo de tumor, se conoce como Síndrome de Doege-Potter. La hipoglicemia es secundaria a la secreción tumoral de una forma aberrante de IGF-II, que estimula de manera permanente al receptor de insulina. La resección quirúrgica completa es el tratamiento de elección, que se asocia con la curación instantánea de la hipoglicemia y bajo riesgo de recurrencia. Se presenta el caso de una mujer de 55 años de edad, que acudió al servicio de emergencia por presentar episodios recurrentes de hipoglicemia. A su ingreso, los análisis mostraron hipoglicemia severa y niveles bajos de insulina y péptido C. La radiografía de tórax mostró una opacidad homogénea que ocupaba casi todo el hemitórax derecho, y la tomografía computada, una tumoración heterogénea con bordes bien definidos en el mismo hemitórax. La paciente fue sometida a una toracotomía abierta con resección completa del tumor. El estudio histológico fue compatible con tumor fibroso solitario pleural. La paciente no volvió a presentar otro episodio de hipoglicemia, siendo dada de alta.

PALABRAS CLAVE: Hipoglucemia, tumor fibroso solitario pleural, síndromes paraneoplásicos (**Fuente:** DeCS BIREME).

SUMMARY

The solitary fibrous tumor of the pleura is an infrequent neoplasm. Hypoglycemia is a paraneoplastic manifestation of this tumor and it is named the Doege-Potter Syndrome. Hypoglycemia results from the aberrant tumoral secretion of IGF-II that permanently stimulates the insulin receptor. Surgical removal of the tumor is the treatment of choice and results in immediate resolution of hypoglycemia with low risk of recurrence. We present the case of a 55-year-old female patient who attended the emergency room with recurrent episodes of hypoglycemia. On admission, the laboratory results revealed severe hypoglycemia and low levels of insulin and C-peptide. Chest x-ray showed a homogenous opacity that affected almost the entire right hemithorax. The CT-scan showed a heterogeneous tumor with no well-defined borders. An open thoracotomy with complete resection of the tumor was performed. Histopathological findings were compatible with solitary fibrous tumor of the pleura. Hypoglycemic episodes resolved and the patient was discharged.

KEYWORDS: Hypoglycemia, solitary fibrous tumor, pleural, paraneoplastic syndromes (**Source:** MeSH NLM).

-
- 1 Médico cirujano, especialista en Endocrinología. Servicio de Endocrinología, Hospital Nacional Cayetano Heredia. Lima, Perú.
 - 2 Médico cirujano, especialista en Neumología. Servicio de Emergencia, Hospital Nacional Cayetano Heredia. Lima, Perú.
 - 3 Médico cirujano, especialista en Nefrología. Servicio de Emergencia, Hospital Nacional Cayetano Heredia. Lima, Perú.
 - 4 Médico cirujano, especialista en Cirugía de Tórax y Cardiovascular. Servicio de Cirugía de Tórax y Cardiovascular, Hospital Nacional Cayetano Heredia. Lima, Perú.
 - 5 Médico cirujano, especialista en Anatomía Patológica. Servicio de Anatomía Patológica, Hospital Nacional Cayetano Heredia. Lima, Perú.
 - 6 Facultad de Medicina Alberto Hurtado, Universidad Peruana Cayetano Heredia. Lima, Perú.

REPORTE DE CASO / CASE REPORT

INTRODUCCIÓN

La hipoglicemia asociada a tumor intratorácico, fue descrita por primera vez en 1930 de manera independiente por Doege y Potter (1,2). A partir de ese año, el síndrome paraneoplásico de hipoglicemia y tumor fibroso de origen no pancreático, es conocido como síndrome de Doege-Potter (SDP) (1).

El SDP es una complicación rara, de un tumor infrecuente; sin embargo, es potencialmente fatal (2). Se ha postulado que la hipoglicemia podría ser causada por un excesivo consumo de glucosa por parte del tumor, especialmente en los casos de tumores de gran tamaño; sin embargo, la causa más probable es la producción tumoral de IGF-II (insulin-like-growth-factor II). En esta circunstancia, la hipoglicemia se acompaña de niveles suprimidos de insulina y péptido C (3).

El tumor fibroso solitario de pleura (TFSP) es una neoplasia rara, con menos de 900 casos reportados en la literatura médica, cuyo origen es el tejido conectivo submesotelial. Son tumores de crecimiento lento, que producen pocos síntomas y pueden alcanzar gran tamaño (4,5). Se ha descrito que 12-13% de estos tumores son malignos y 5% presentan hipoglicemia asociada (6).

En esta comunicación, describimos el caso de una mujer que acudió al servicio de emergencia de nuestro hospital por presentar episodios recurrentes de hipoglicemia severa. La tomografía computada mostró una gran tumoración en el lado derecho del tórax. La resección quirúrgica del tumor resolvió los episodios de hipoglicemia.

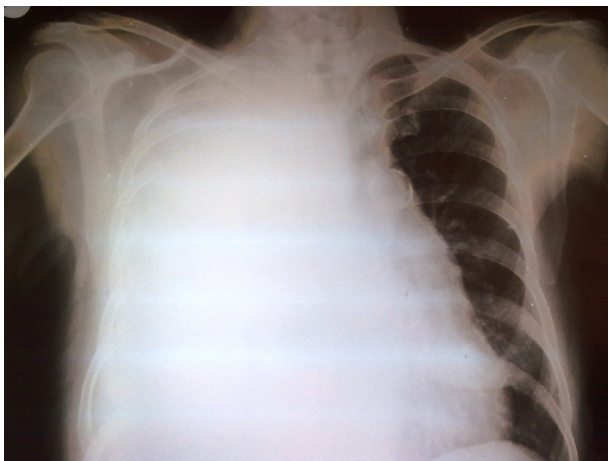


Figura 1. Radiografía de tórax postero-anterior que muestra gran opacidad homogénea en hemitórax derecho, que desplaza el mediastino hacia la izquierda.

Caso clínico

Mujer de 55 años de edad, sin antecedentes patológicos de importancia, que acudió al servicio de Emergencia por presentar trastorno del nivel conciencia debido a hipoglicemia severa. Seis meses antes del ingreso, la paciente había presentado baja de peso y disnea progresiva. En el mes previo, se añadieron episodios de diaforesis, palpitaciones y ansiedad. Al ingreso, sus funciones vitales fueron PA: 130/70mm Hg, FC: 90 latidos/minuto, FR: 20 respiraciones/minuto e IMC: 22 kg/m². El examen físico mostró abolición del murmullo vesicular en el hemitórax derecho e hipocratismo digital en las manos. Los resultados de laboratorio fueron glucosa 30 mg/dl, insulina 0,2 µUI/ml (VN: 4-16), péptido C 0,04 pg/ml (VN: 0,5-2), IGF-I 43 ng/ml (VN: 55-225) y cortisol 30 µg/dl (VN: 6,2-26). La radiografía de tórax mostró una opacidad homogénea en casi todo el hemitórax derecho (Figura 1) y la tomografía computada de tórax, una gran tumoración con áreas hipodensas, compatibles con probable necrosis (Figura 2).

La paciente fue hospitalizada y recibió dextrosa al 20% vía endovenosa, a pesar de ello siguió presentando episodios de hipoglicemia. Se realizaron dos biopsias por aspiración con aguja, que fueron descritas como neoplasia fusocelular compatible con tumor fibroso de pleura. La paciente fue sometida a una toracotomía con resección total del tumor, cuyo peso fue de 3 800 gramos. El estudio histopatológico confirmó el diagnóstico de TFSP benigno (Figura 3) y la inmunohistoquímica fue positiva para CD34, marcador compatible con TFSP.

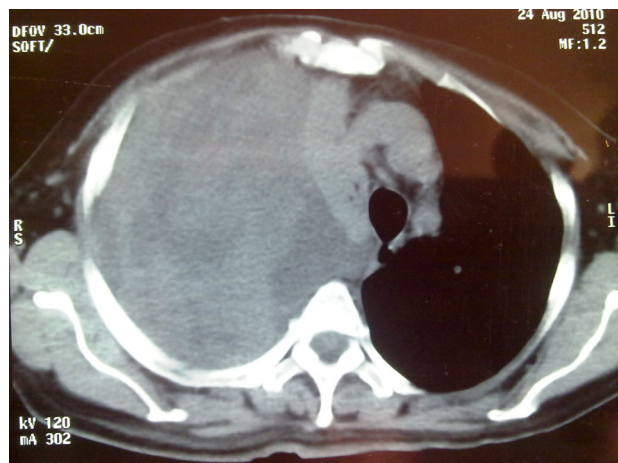


Figura 2. Tomografía computada de tórax (corte axial), que muestra una gran tumoración en hemitórax derecho, con áreas hipodensas compatibles con necrosis.

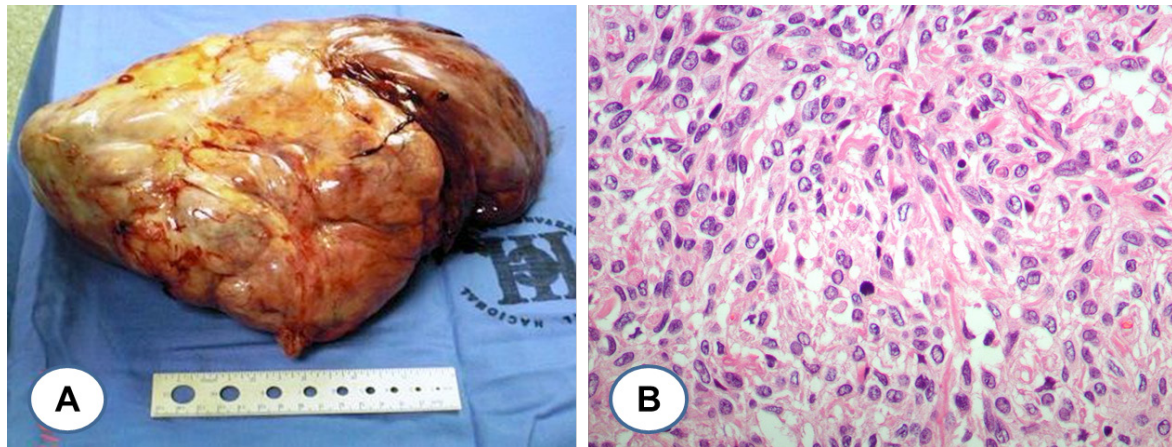


Figura 3. A: Tumor extirpado por toracotomía abierta, que muestra gran tumoración encapsulada, de bordes irregulares, dependiente de la pleura. **B:** Estudio histopatológico del tumor (coloración hematoxilina-eosina) a 400X, que muestra una neoplasia de células fusiformes con regular cantidad de sustancia intersticial tapizado por mesotelio. No se observa atipia nuclear ni figuras de mitosis.

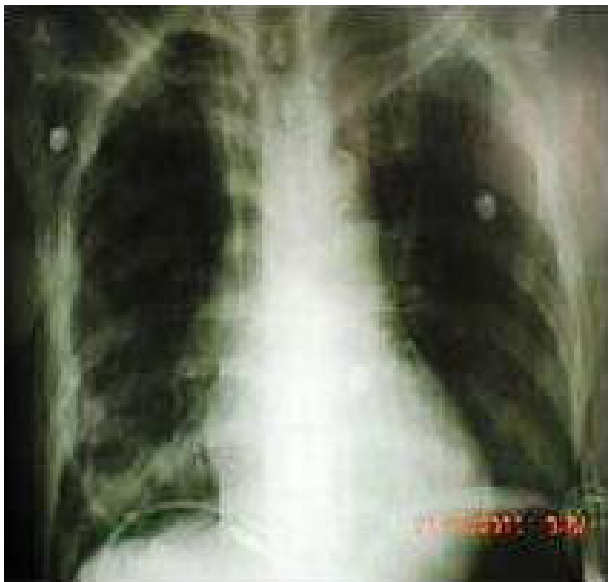

Figura 4. Radiografía de tórax postero-anterior post toracotomía abierta y extracción total de tumoración en hemotórax derecho, que muestra expansión adecuada del pulmón derecho, sin presencia de tumor residual o sangrado.

La paciente, después de la cirugía no presentó nuevos episodios de hipoglicemia, siendo dada de alta.

DISCUSIÓN

El TFSP es una neoplasia poco frecuente. El 80% es de naturaleza benigna y no se ha establecido de manera definitiva las características específicas de malignidad (7,8). La mayoría de estos tumores se originan en la pleura visceral y 25% de los casos presentan hipoglicemia, dedos hipocráticos o efusión

pleural (9). Desde 1981, se han reportado 65 casos de TFSP e hipoglicemia (8). El rango de edad de presentación es de 38 a 83 años, con una media de 64 años (4,7,9) y ligera preponderancia en varones (6). El tamaño promedio de los tumores fue de 20 cm, con un peso promedio de 2 071 g (rango de 850 a 4 000g) (7,9).

Inicialmente, se consideró que el TFSP tenía un origen mesotelial; pero, evidencia reciente ha revelado que tendría una histogénesis mesenquimal (7). Se desconocen los factores etiológicos, pero no existe asociación con el hábito de fumar o la exposición a asbesto (10). Con respecto a la inmunohistoquímica, a diferencia del mesotelioma, el TFSP es positivo a la vimentina y negativo a la citoqueratina. Otros marcadores positivos son el CD34, CD99 y bcl-2 (11).

La hipoglicemia es un fenómeno aún más raro en el TFSP, menos del 5% de estos tumores cursan con hipoglicemia (3,6). La hipoglicemia es causada por la producción tumoral de IGF-II de alto peso molecular, conocido como HMW-IGF-II (high molecular weight IGF-II) o “big”-IGF-II (7,12). El HMW-IGF-II es capaz de activar al receptor de insulina, inhibiendo la gluconeogénesis hepática y estimulando la captación periférica de glucosa; produciendo episodios de hipoglicemia de difícil manejo (7,13). Por otro lado, esta molécula grande tiene un tiempo de vida media mayor y alcanza mayores niveles circulantes en sangre que su contraparte normal, provocando episodios recurrentes de hipoglicemia (13). En el caso de nuestra paciente, no se pudo determinar la presencia de HMW-IGF-II, porque, este análisis no se realiza en nuestro país. Se ha postulado que la razón IGF-II/IGF-I es un

REPORTE DE CASO / CASE REPORT

marcador de la HMW-IGF-II, debido a que esta forma aberrante de hormona inhibe la secreción central de hormona del crecimiento, disminuyendo los niveles de IGF-I (2).

Otra manifestación paraneoplásica es el hipocratismo digital u osteoartropatía hipertrófica. También se le conoce con el epónimo de Síndrome Pierre-Marie-Bamberg (SPMB) (7), que se caracteriza por cambios hipertróficos de la piel acompañados por cambios en el periostio de los huesos (14). Se ha postulado que se debe a una combinación de factores como la producción anormal de ácido hialurónico por las células tumorales, la hipoxia crónica producida por el tumor o la secreción paraneoplásica de citoquinas como VEGF (vascular endotelial growth factor) y PDGF (platelet-derived growth factor) (7).

El tratamiento de elección es la resección quirúrgica. La extirpación total del tumor lleva rápidamente a la resolución de la hipoglicemia y de los dedos hipocráticos (5-7). Se han descrito diversas técnicas quirúrgicas (toracotomía, toracoscopía y cirugía video-asistida), dependiendo del tamaño, localización y características del tumor (4,14). El pronóstico es bueno en la mayoría de pacientes, especialmente en los tumores benignos extirpados totalmente. La exéresis incompleta del tumor esta relacionada con recurrencia local (la tasa de recurrencia es de 2-8%) (14,15) y metástasis a distancia (16). La tasa de supervivencia a 10 años, es de 97% para los tumores benignos y de 89% para los tumores malignos (16). En nuestra paciente, la resección fue completa, lo que explica la ausencia de episodios de hipoglicemia después de la cirugía y un buen pronóstico a largo plazo.

En los casos irreseccables, se ha descrito el uso de quimioterapia sistémica o localizada, administración crónica de glucocorticoides e infusión continua de dextrosa o glucagón, que en la práctica clínica, es difícil de realizar y cuya efectividad no ha sido comprobada (2).

En conclusión, el síndrome de Doege-Potter es un fenómeno paraneoplásico que se puede presentar en pacientes con tumor fibroso solitario de pleura. La resección total del tumor resuelve los episodios de hipoglicemia. El pronóstico a largo plazo es bueno en la mayoría de casos.

Declaración de conflictos de intereses:

Los autores declaran no tener conflictos de intereses

Correspondencia:

Miguel Pinto Valdivia
Servicio de Endocrinología, Hospital Nacional Cayetano Heredia
Avenida Honorio Delgado 262, Lima 31, Perú
Teléfono: +511 992706110
Fax: +511 4814177
E-mail: miguelpinto72@yahoo.com

REFERENCIAS BIBLIOGRÁFICAS

- Roy TM, Burns MV, Overly DJ, Curd BT. Solitary fibrous tumor of the pleura with hypoglycemia: the Doege-Potter syndrome. *J Ky Med Assoc.* 1992; 90: 557-60.
- Schutt RC, Gordon TA, Bhabhra R, et al. Doege-Potter syndrome presenting with hypoinsulinemic hypoglycemia in a patient with a malignant extrapleural solitary fibrous tumor: a case report. *J Med Case Rep.* 2013; 7: 11.
- Herrmann BL, Saller B, Kiess W, et al. Primary malignant fibrous histiocytoma of the lung: IGF-II producing tumor induces fasting hypoglycemia. *Exp Clin Endocrinol Diabetes.* 2000; 108: 515-8.
- Santolaya R, Meneses, López J, et al. Solitary fibrous tumor of the pleura. Analysis about 41 cases. *Rev Chil Enf Respir.* 2007; 23: 11-6.
- Balduyck B, Lauwers P, Govaert K, Hendriks J, De Maeseneer M, Van Schil P. Solitary fibrous tumor of the pleura with associated hypoglycemia: Doege-Potter syndrome: a case report. *J Thorac Oncol.* 2006; 1: 588-90.
- Zafar H, Takimoto CH, Weiss G. Doege-Potter syndrome: hypoglycemia associated with malignant solitary fibrous tumor. *Med Oncol.* 2003; 20: 403-8.
- Kalebi AY, Hale MJ, Wong ML, Hoffman T, Murray J. Surgically cured hypoglycemia secondary to pleural solitary fibrous tumour: case report and update review on the Doege-Potter syndrome. *J Cardiothorac Surg.* 2009; 4: 45.
- Briselli M, Mark EJ, Dickersin GR. Solitary fibrous tumors of the pleura: eight new cases and review of 360 cases in the literature. *Cancer.* 1981; 47: 2678-89.
- England DM, Hochholzer L, McCarthy MJ. Localized benign and malignant fibrous tumors of the pleura. A clinicopathologic review of 223 cases. *Am J Surg Pathol.* 1989; 13: 640-58.
- Chang YL, Lee YC, Wu CT. Thoracic solitary fibrous tumor: clinical and pathological diversity. *Lung Cancer.* 1999; 23: 53-60.
- Robinson LA. Solitary fibrous tumor of pleura. *Cancer Control.* 2006; 13: 264-9.
- Tsuro K, Kojima H, Okamoto S, Yoshiji H, Fujimoto M, Uemura M, et al. Glucocorticoid therapy

REPORTE DE CASO / CASE REPORT

- ameliorated hypoglycemia in insulin-like growth factor-II-producing solitary fibrous tumor. *Intern Med.* 2006; 45: 525-9.
13. Frystyk J, Skjaerbaek C, Zapf J, Orskov H. Increased levels of circulating free insulin-like growth factors in patients with non-islet cell tumour hypoglycaemia. *Diabetologia.* 1998; 41: 589-94.
 14. Fridlington J, Weaver J, Kelly B, Kelly E. Secondary hypertrophic osteoarthropathy associated with solitary fibrous tumor of the lung. *J Am Acad Dermatol.* 2007; 57 (5 Suppl): S106-10.
 15. Cardillo G, Facciolo F, Cavazzana AO, Capece G, Gasparri R, Martelli M. Localized (solitary) fibrous tumors of the pleura: an analysis of 55 patients. *Ann Thorac Surg.* 2000; 70: 1808-12.
 16. Magdeleinat P, Alifano M, Petino A, et al. Solitary fibrous tumors of the pleura: clinical characteristics, surgical treatment and outcome. *Eur J Cardiothorac Surg.* 2002; 21: 1087-93.

Recibido: 20/08/2012

Aceptado: 10/05/2013