

## INVESTIGACIÓN ORIGINAL / ORIGINAL RESEARCH

*Rev Med Hered. 2013; 24:122-130.*

# Uso de plasma rico en plaquetas autólogo en el tratamiento quirúrgico de pseudoartrosis atrófica de fémur y tibia

Use of autologous platelet-rich plasma in the surgical treatment of atrophic pseudoarthrosis of the femur and fibula

Julio C. Vejarano-Solano<sup>1</sup>, Sebastian B. Shu-Yip<sup>2,3</sup>, Carlos F. Ruiz-Semba<sup>1</sup>, Julio A. Vidal-Escudero<sup>4</sup>

## RESUMEN

**Objetivo:** Describir y evaluar los resultados del tratamiento quirúrgico de pseudoartrosis atrófica de fémur o tibia mediante el uso de plasma rico en plaquetas (PRP) autólogo. **Material y métodos:** Estudio descriptivo longitudinal de 20 casos (19 pacientes) de pseudoartrosis atrófica de fémur o tibia tratados quirúrgicamente con PRP autólogo en el Hospital Nacional Cayetano Heredia de Lima, desde enero del 2008 hasta enero del 2012. El PRP fue preparado en el banco de sangre del hospital a partir de una unidad de sangre autóloga. Se evaluó el tiempo de consolidación ósea mediante radiografías seriadas y se registraron las complicaciones. **Resultados:** Se incluyeron 12 varones y 7 mujeres, con edad promedio de 33,8 años (15 a 67 años). Se evidenció consolidación en el 95% de los pacientes, el tiempo promedio para la consolidación fue 25 semanas. Se observó un caso de persistencia de infección con cultivo positivo a *E. coli* y un caso de refractura. **Conclusiones:** El PRP autólogo tiene un efecto beneficioso en la reparación del tejido óseo en casos de pseudoartrosis atrófica.

**PALABRAS CLAVE:** Plasma rico en plaquetas, trasplante autólogo, pseudoartrosis fémur, tibia. (**Fuente:** DeCS BIREME).

## SUMMARY

**Objective:** To describe the results of the use of autologous platelet-rich plasma (PRP) in the surgical treatment of atrophic pseudoarthrosis of the femur and fibula. **Methods:** Case series of 20 patients treated with PRP at Hospital Nacional Cayetano Heredia from January 2008 to January 2012. PRP was prepared at the Hospital's Blood Bank from an autologous blood sample. Time to bone consolidation was registered by serial radiographic imaging and a registry of complications was performed. **Results:** A total of 12 male and 7 female patients were included; mean age was 33,8 years (15-67). Bone consolidation was observed in 95% of patients with a mean consolidation time of 25 weeks. One patient had a refracture and one had a persistent *E. coli* infection. **Conclusions:** Autologous PRP has a beneficial bone remodeling effect in patients with atrophic pseudoarthrosis.

**KEY WORDS:** Platelets rich plasma, autologous transplantation, femur, pseudoarthrosis, tibia. (Source: MeSH NLM).

- 1 Médico Asistente del Centro de Traumatología y Ortopedia, Hospital Nacional Cayetano Heredia. Profesor del Departamento de Cirugía, Universidad Peruana Cayetano Heredia. Lima, Perú.
- 2 Estudiante de Medicina. Facultad Alberto Hurtado. Universidad Peruana Cayetano Heredia. Lima, Perú.
- 3 Sociedad Científica de Estudiantes de Medicina Cayetano Heredia (SOCEMCH). Lima, Perú.
- 4 Médico Hematólogo. Jefe de Banco de Sangre del Hospital Nacional Cayetano Heredia. Lima, Perú.

## INTRODUCCIÓN

Se considera pseudoartrosis a una fractura no consolidada con 9 meses o más de enfermedad, o una fractura con ausencia de signos radiográficos de curación ósea durante tres meses de controles radiográficos seriados (1, 2). Weber y Chech (3), clasifican a la pseudoartrosis en dos tipos principales: pseudoartrosis hipervasculosa o hipertrófica y pseudoartrosis avascular o atrófica.

La pseudoartrosis atrófica, o biológicamente inactiva, es una complicación seria y de difícil manejo debido a los factores involucrados en su etiopatogenia tales como: fractura expuesta, fractura de alta energía, cirugías previas con desperiostización extensa; presencia de defecto óseo e infección; así como condiciones propias del paciente: malnutrición, tabaquismo, diabetes y edad avanzada (4,5). El tratamiento clásico incluía la estabilización de los fragmentos y el aporte de injerto óseo autólogo. Se ha descrito que en pacientes con no unión atrófica de fémur la tasa de consolidación no supera el 60%, siendo necesario el uso de métodos de estabilización adicional o aporte de injerto en más de una ocasión (2,6,7). En la tibia, por su configuración anatómica, las tasas de consolidación pueden ser mucho menores. Estos resultados hacen necesario el desarrollo y uso de agentes biológicos que estimulen la reparación del tejido óseo dañado (8).

Los agentes biológicos que se han utilizado en el tratamiento de fracturas son: proteína morfogenética, matriz ósea desmineralizada, aspirado de médula ósea, injerto óseo autólogo y plasma rico en plaquetas. Éstos favorecen la curación del hueso mediante tres mecanismos: osteoconducción, osteoinducción y osteopromoción (9,10,11,12).

El injerto esponjoso autólogo tiene propiedades de osteoconductividad y osteoinductividad, es decir brinda estructura y estimula la formación de nuevas células óseas respectivamente. Sin embargo, en un lecho óseo atrófico la incorporación del injerto es lenta y no fiable y puede persistir la pseudoartrosis (10,12,13). Si existiera infección es condición indispensable erradicarla antes de incorporar injerto óseo (14).

El plasma rico en plaquetas (PRP) es osteopromotor, actúa estimulando la mineralización ósea y la revascularización local de los tejidos blandos

(15,16). EL PRP se define como el volumen fracción de plasma, obtenido a partir de sangre autóloga, con un recuento de plaquetas cinco veces superior al de la sangre (17,18,19). Las plaquetas contienen gránulos ( $\alpha$ ,  $\delta$ ,  $\lambda$ ). Los gránulos  $\alpha$  contienen más de 30 proteínas bioactivas tales como: factor de crecimiento derivado de plaquetas (PDGF), factor de crecimiento transformante beta (TGF-  $\beta$ ), factor de crecimiento del endotelio vascular (VEGF), factor de crecimiento semejante a la insulina (IGF) y factor de crecimiento epidérmico (EGF). Los factores de crecimiento estimulan la duplicación, activación y crecimiento de células mesenquimales, y promueven la quimiotaxis y la angiogénesis (20).

En nuestro medio existe escasa evidencia publicada del uso del PRP en ortopedia, por lo que nuestro estudio tuvo como objetivo describir y evaluar el resultado del uso PRP en el tratamiento quirúrgico de pseudoartrosis atrófica de fémur o tibia.

## MATERIAL Y MÉTODOS

Estudio descriptivo, longitudinal, tipo serie de casos realizado en el Centro de Traumatología y Ortopedia del Hospital Nacional Cayetano Heredia en pacientes con diagnóstico de pseudoartrosis atrófica de fémur o tibia desde enero del 2008 a enero del 2012.

Se incluyeron pacientes tratados quirúrgicamente en quienes se utilizó PRP autólogo. Se excluyeron a los pacientes con expediente clínico-radiográfico incompleto y los que abandonaron el tratamiento.

A todos los pacientes se les tomó radiografías antero posterior y lateral de fémur o de tibia al ingreso. Se realizó controles radiográficos seriados mensuales. Para este estudio, la presencia de por los menos tres corticales con puente óseo era significado de consolidación.

Se realizaron procedimientos estandarizados para la extracción del PRP y su uso en la sala de operaciones:

### Preparación del plasma rico en plaquetas

Se utilizó la Guía técnica de procedimientos operativos estándar del Centro de Hemoterapia y Banco de Sangre Tipo II del Hospital Nacional Cayetano Heredia (21). A cada paciente se le determinó grupo sanguíneo ABO y Rh en lámina, hematocrito en sangre capilar, hemoglobina, pruebas de tamizaje para enfermedades infectocontagiosas. El día de la cirugía

## INVESTIGACIÓN ORIGINAL / ORIGINAL RESEARCH

en la mañana (8 am) se obtuvo una muestra de 450 ml sangre autóloga por venopunción. La sangre entera se recibió en una bolsa cuádruple y reposó durante dos horas a temperatura ambiente y luego se centrifugó a 3 700 RPM durante 7 minutos (Centrífuga refrigerada KR41, THERMOS CIENTI, 2009), obteniéndose tres componentes: Plasma, BUFFI COAT y glóbulos rojos. El BUFFI COAT fue sometido a una segunda centrifugación a 1 100 RPM durante 7 minutos obteniéndose de 40 a 60 ml de PRP que fue conservado a 24°C hasta su retiro para el uso en el quirófano. El tiempo entre la obtención y la utilización del PRP no fue más de 8 horas.

### Uso del PRP durante el acto quirúrgico (Figura 1):

La bolsa conteniendo el PRP se colocó sobre una mesa de mayo estéril y se conectó a un equipo de transfusión y llave de triple vía. Se contó con jeringas de 20cc, 10cc y 3cc. Se aplicó el PRP en tres formas:

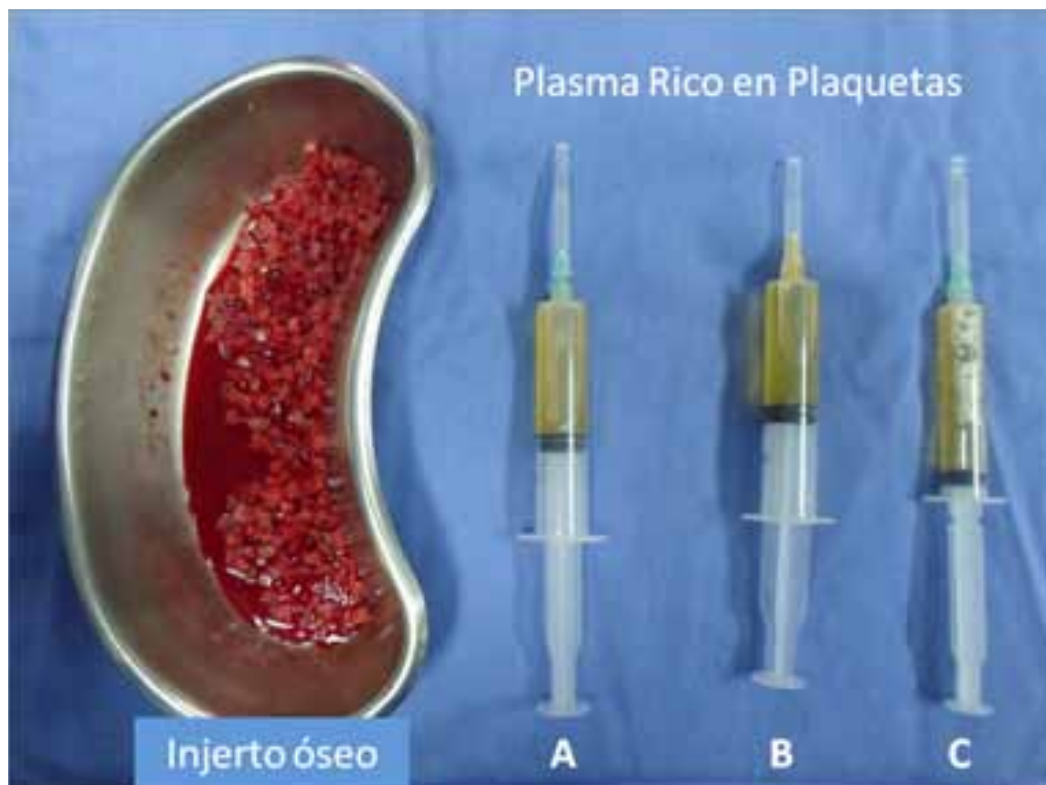
**1) Gel de PRP:** Se combinó 10 ml de PRP con Trombina bovina liofilizada reconstituida a razón

de 1 ml de Trombina reconstituida por cada mililitro de PRP. La mezcla se agitó suavemente dentro de la jeringa de 20 cc y luego se agregó 0,1 ml de  $\text{CaCl}_2$  por cada ml de PRP, gota a gota. Luego de 7 a 10 minutos se obtuvo el Gel-PRP. El Gel-PRP se combinó con injerto óseo autólogo obtenido de la cresta iliaca construyéndose una columna o andamiaje que se colocó en el foco de pseudoartrosis. En los casos con grandes defectos óseos se adicionó injerto heterólogo;

**2) PRP sin Trombina:** Se colocó 10 ml de PRP sin activación con trombina sobre el injerto colocado y en contacto directo con el abordaje quirúrgico;

**3) Infiltración de las partes blandas con PRP:** Se infiltró 10 ml de PRP en las partes blandas que estuvieron dañadas severamente por el trauma o cirugías previas. (22,23).

Se utilizaron diferentes sistemas de estabilización. Los casos con pseudoartrosis atrófica infectada fueron tratados previamente con desbridamiento y terapia



**Figura 1.** El volumen total del PRP se divide en tres: **A:** 15 ml para ser mezclado con trombina y  $\text{CaCl}_2$  a fin de formar Gel de PRP, este gel luego se mezcla con injerto autólogo para formar una columna o andamiaje, **B:** 15 ml se aplica después de haber colocado el injerto óseo sobre el lecho operatorio, y **C:** 10 ml se inyecta en las partes blandas dañadas por el traumatismo o cirugías previas.

antibiótica a fin de poder colocar el injerto óseo (24).

Los datos de las historias clínicas fueron registrados en una base en el Programa Microsoft Excel 2007. Se consideró: fecha de ingreso al hospital, sexo, edad, tiempo de enfermedad, localización de la fractura, cirugía previa, cultivos, método de estabilización previo, tipo de injerto óseo, tiempo de consolidación, descripción de complicaciones.

Se empleó estadística descriptiva con medidas de tendencia central como la media aritmética para el análisis de datos. Los cálculos estadísticos fueron realizados con el programa OpenEpi versión 3.01.

El proyecto de investigación fue revisado y aprobado por el Comité Institucional de Ética del Hospital Nacional Cayetano Heredia.

## RESULTADOS

Se incluyeron 19 pacientes, que constituyeron 20 casos de pseudoartrosis atrófica de fémur o tibia. En 13 casos se afectó sólo el fémur, en 5 sólo la tibia y un caso con pseudoartrosis de fémur y tibia ipsilateral. El seguimiento promedio fue de 21,68 meses (12 - 48 meses).

La edad promedio fue 32,6 años, (rango: 15 - 87), 14 fueron varones. El tiempo de enfermedad promedio

fue 14,75 meses. El número de procedimientos previos por caso fue 3,15 procedimientos. Diez (50%) casos tenían antecedente de pseudoartrosis atrófica infectada (Tabla 1). Los gérmenes aislados fueron: *Staphylococcus aureus* en 4 pacientes, *Acinetobacter* en 1, *Pseudomonas* en 1, *E.coli* en 1, *Acinetobacter* y *Klebsiella* productora de BLEE fueron aislados en un mismo paciente, *Aspergillus* 1 caso y un caso con cuadro clínico compatible con infección activa pero el cultivo fue negativo.

En los casos de pseudoartrosis aséptica se realizó remoción de implantes fallidos, estabilización y aporte de injerto más PRP en un sólo acto quirúrgico (Figura 2).

Los casos de pseudoartrosis atrófica con infección activa fueron tratados con desbridamiento y colocación de perlas de polimetilmetacrilato impregnadas de antibiótico antes de colocar el injerto óseo (Figura 3).

Los sistemas de fijación definitiva fueron: Clavo endomedular fresado bloqueado en 6 casos; placa y tornillos en 2 casos; fijación externa en 7 casos, y tres procedimientos de sinostosis tibiofibular como único tratamiento. En dos pacientes que tenían sistemas de fijación estable solo se hizo aporte de injerto óseo más PRP (Figura 4). El 95% de los casos consolidaron, siendo el tiempo promedio de consolidación de 23

Tabla 1. Características clínicas de los pacientes.

Caso	Edad	Sexo	Hueso	Localización	Fractura expuesta	Tiempo de enfermedad (meses)	Cirugías previas	Injertos previos	Infección previa	Implantes fallidos
1*	23	M	Fémur	Supracondilea	Sí (II°)	12	3	No	No	Falla de fijador externo
2	47	M	Fémur	Diáfisis media	No	24	2	Sí	No	Ruptura de Placa LC-DCP
3	87	M	Fémur	Diáfisis media	No	23	1	No	No	Ruptura de Placa LC-DCP
4	28	M	Fémur	Diáfisis media	No	20	1	No	No	No hubo
5	15	F	Tibia	Diáfisis media	Sí (III° B)	12	4	Sí	No	No hubo
6	19	M	Tibia	Diáfisis distal	Sí (III° B)	9	3	No	No	No hubo
7	34	F	Fémur	Diáfisis distal	No	9	2	No	No	Ruptura de clavo endomedular
8	20	F	Fémur	Diáfisis distal	No	10	3	No	No	Dinamización de clavo endomedular
9	56	F	Fémur	Diáfisis media	No	12	1	Sí	No	Placa DCP
10	23	M	Tibia	Diáfisis media	Sí (III° B)	11	3	No	No	Falla de FE
11	15	M	Tibia	Metáfisis Proximal	No	3	3	No	Sí	No hubo
12*	23	M	Tibia	Diáfisis media	Sí (III° B)	12	4	No	Sí	Falla de FE
13	25	M	Fémur	Supracondilea	Sí (II° A)	24	5	Sí	Sí	Clavo endomedular infectado
14	26	M	Fémur	Diáfisis media	No	36	5	No	Sí	Ruptura de Placa DCP + FE
15	39	F	Fémur	Diáfisis media	No	9	7	No	Sí	No hubo
16	54	F	Fémur	Diáfisis media	No	10	2	Sí	Sí	Desanclaje de Placa DCP
17	27	M	Fémur	Subtrocanterica	No	11	4	No	Sí	Infección de Placa angula
18	26	M	Fémur	Diáfisis media	No	15	4	No	Sí	Infección de Placa DCP
19	40	M	Fémur	Diáfisis media	No	20	3	No	Sí	Clavo endomedular infectado
20	25	M	Tibia	Proximal	Sí (III° B)	13	3	No	Sí	No hubo

LC-DCP, Placa de compresión dinámica de contacto limitado; DCP, Placa de Compresión Dinámica; FE, Fijación externa.

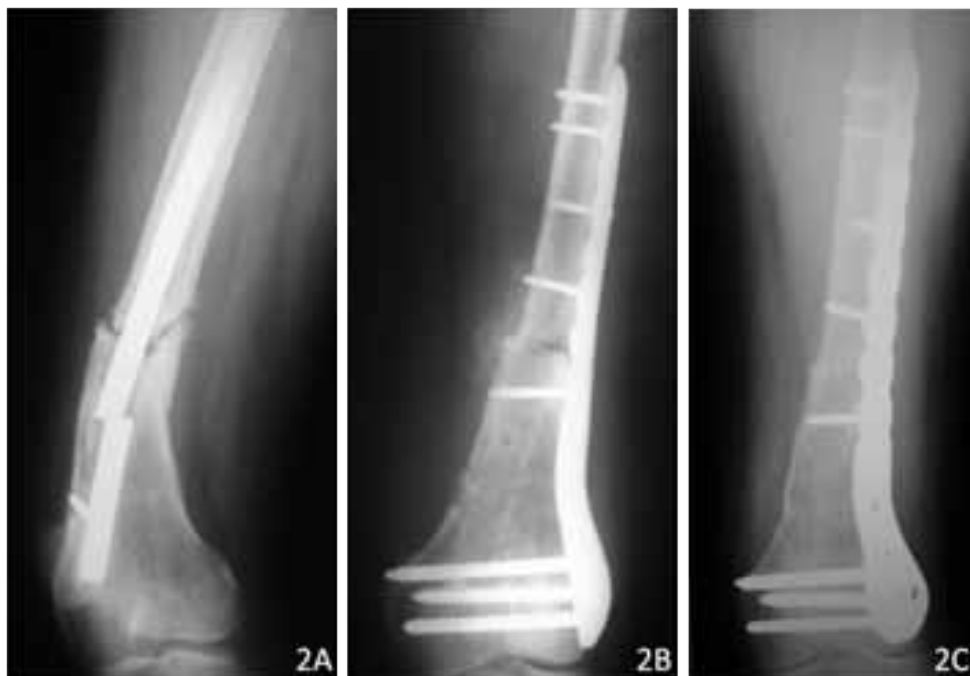\* Misma persona (caso 1 y 12)

**INVESTIGACIÓN ORIGINAL / ORIGINAL RESEARCH**

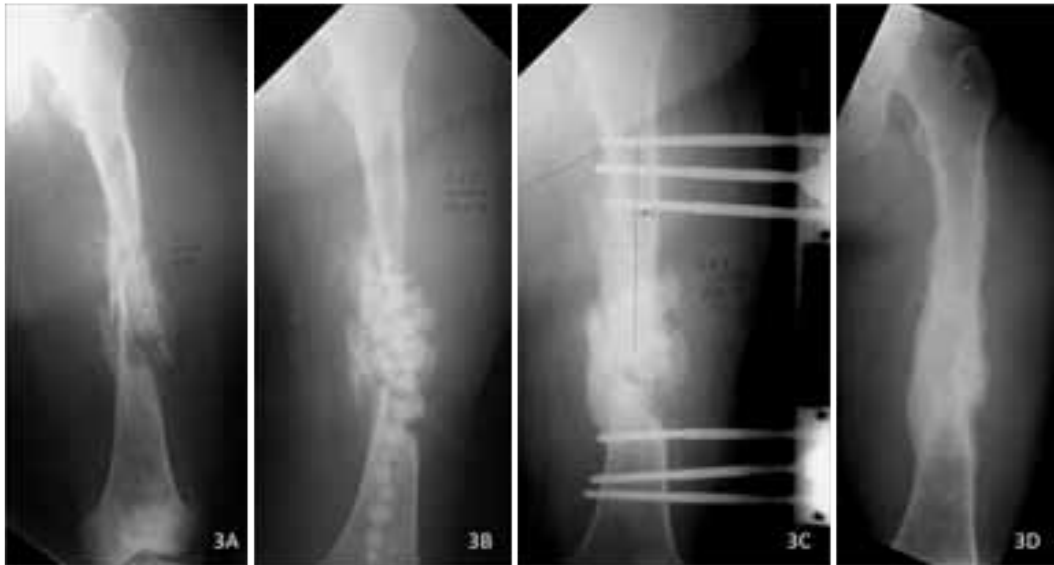**Tabla 2.** Características y resultados del tratamiento quirúrgico.

Caso	Técnica quirúrgica	Tiempo de Consolidación (Semanas)	Angulación (Grados)	Acortamiento (cm)	Rango articular
1	Placa angulada 95° + IO + PRP	24	0	2	- 40° flexión rodilla
2	Retiro de implante + clavo fresado bloqueado + IO + PRP	12	0	0	-10° flexión rodilla
3	Retiro de implante + clavo fresado bloqueado + IO + PRP	20	0	0	Completo
4	Decorticación + IO + PRP	26	0	1	Completo
5	Sinostosis tibiofibular + IO + PRP	14	5° AC	0	-10° dorsiflexión tobillo
6	Sinostosis tibiofibular + Colgajo faciocutáneo + IO + FE+ PRP	12	0	0	Completo
7	Retiro de CIM roto + placa LCP + IO + PRP	14	0	1	Completo
8	Decorticación	24	0	0	Completo
9	Retiro de implante + clavo fresador bloqueado + IO + PRP	11	0	2	-30° flexión rodilla
10	Colgajo fasciocutáneo + Clavo endomedular + IO + PRP	12	0	0	
11	Desbridamiento+ PPMMA + FE+ IO + PRP	24	5° AC	0	Completo
12	Sinostosis tibiofibular + IO + PRP	No consolidó		No aplica	
13	Desbridamiento + PPMMA + FE+ IO + PRP	23	5° Baro	2	-50° flexión rodilla
14	Desbridamiento + PPMMA + FE+ IO + PRP	20	0	1	-10° flexión rodilla
15	Desbridamiento + PPMMA + FE+ IO + PRP	25	0	3	-30° flexión rodilla
16	Desbridamiento + PPMMA + Clavo fresado bloqueado + IO + PRP	48	0	3	-20° flexión rodilla
17	Desbridamiento + PPMMA + FE+ IO + PRP	44	0	0	Completo
18	Desbridamiento + PPMMA + Clavo fresado bloqueado + IO + PRP	36	0	0	Completo
19	Desbridamiento + PPMMA + FE+ IO + PRP	38	0	0	-20° flexión rodilla
20	Sinostosis tibiofibular + IO + PRP	12	0	0	Completo

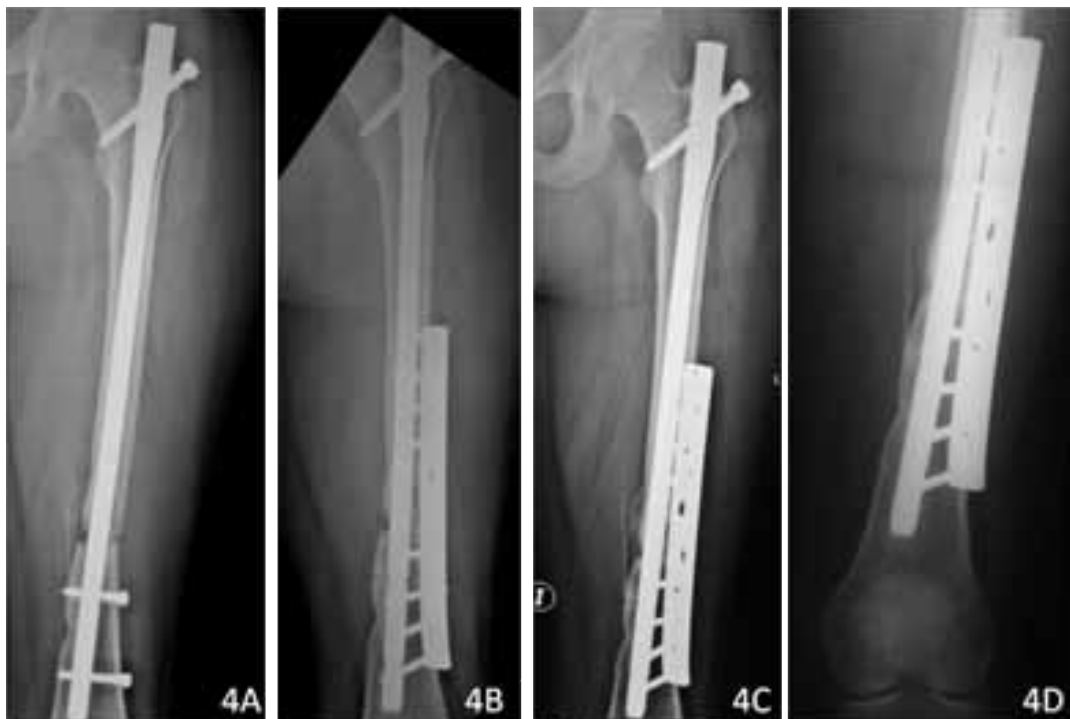PRP, Plasma Rico en Plaquetas; PPMMA, Perlas de Polimetilmetacrilato impregnados de Antibiótico; LCP, Placa de compresión bloqueada (Locking Compression Plate); FE, fijación Externa; IO, injerto óseo; AC, ante curvatum.



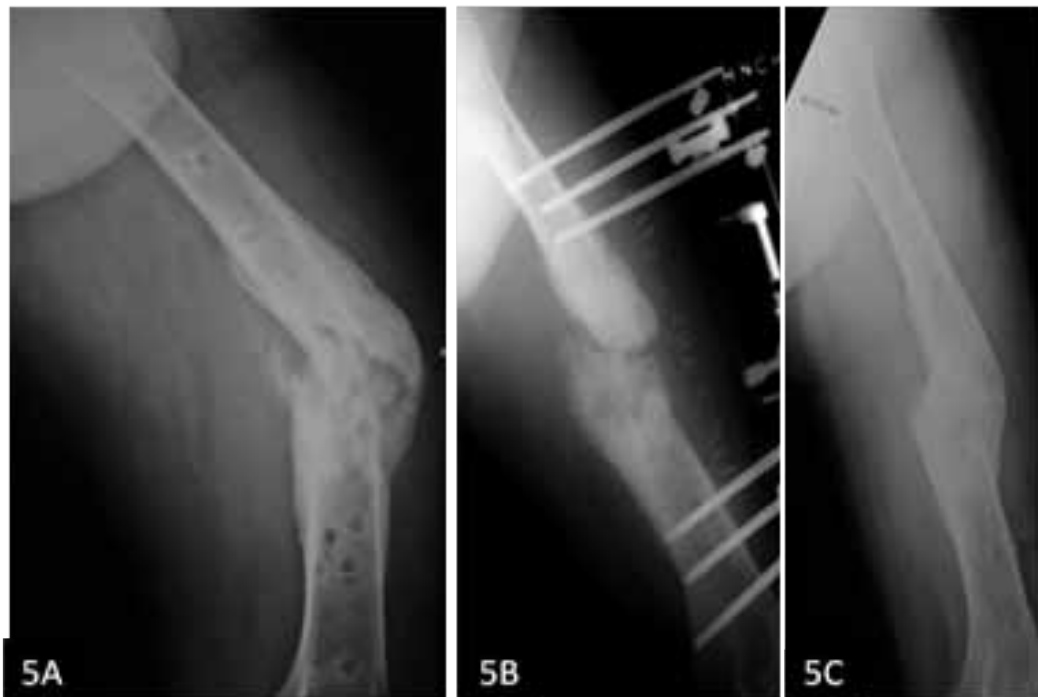**Figura 2.** **2A:** Radiografía anteroposterior de una mujer de 33 años (Caso N°7) con no unión diafisaria de fémur de tipo atrófica. Había sido tratada con enclavado endomedular a cielo abierto. El implante se rompió bajo carga al no existir callo reparativo. **2B:** Radiografía del post operatorio inmediato que muestra reducción anatómica y fijación con placa y tornillos. En la cortical medial se observa el aporte de injerto autólogo enriquecido con plasma rico en plaquetas. **2C:** Control radiográfico a las catorce semanas muestra consolidación ósea con integración total del injerto óseo.



**Figura 3.** 3A: Radiografía de una mujer de 39 años (Caso N°15) con no unión séptica de fémur (Cierny y Mader IV-B). El cultivo fue positivo a *Staphylococcus aureus*. 3B: Radiografía luego de debridamiento y colocación de perlas de polimetilmetacrilato impregnadas con vancomicina. La no unión se estabilizó temporalmente con un *brace* ortopédico. 3C: Radiografía luego de retirar las perlas de antibiótico. Se colocó un fijador externo lateral más injerto óseo autólogo enriquecido con plasma rico en plaquetas. 3D: Radiografía de seguimiento a los 2 años muestra consolidación y remodelación.



**Figura 4.** 4A: Radiografía anterolateral de una mujer de 20 años (Caso N°8) con no unión atrófica de fémur. Inicialmente le colocaron un clavo endomedular bloqueado sin fresado y a cielo abierto. 4B: A los 12 meses le colocaron una placa lateral a fin de mejorar la estabilidad. 4C: Por persistencia de la no unión se colocó injerto óseo enriquecido con plasma rico en plaquetas manteniendo los sistemas de fijación. 4D: Radiografía control a las 20 semanas de colocado el injerto enriquecido con plasma rico en plaquetas muestra consolidación completa.



**Figura 5.** 5A: Radiografía anteroposterior de un varón de 26 años (Caso N°14) con no unión séptica (Cierny y Mader IV-B) a nivel de diáfisis femoral. 5B: Luego de debridamiento y erradicación del foco séptico con antibioticoterapia endovenosa y local se colocó fijador externo lateral más aporte de injerto óseo autólogo enriquecido con plasma rico en plaquetas. Nótese que tras el debridamiento existía un defecto óseo que fue rellenado con el injerto. 5C: Radiografía control a los 12 meses luego de retirar el fijador externo. Se ha incorporado en su totalidad el injerto óseo lográndose la consolidación con un eje adecuado.

(rango: 11-48) semanas. Hubo 8 casos en quienes se produjo acortamiento del segmento afectado siendo los mayores acortamientos de 3 cm (2 casos). 10 de los casos incluidos tuvieron al final rangos articulares completos, 7 casos tuvieron rangos articulares funcionales, y sólo 2 casos tuvieron pérdida de rango articular de la rodilla por encima de los 40° (Tabla 2).

El caso 12, que correspondía a pseudoartrosis de tibia con defecto óseo no consolidó. Este caso fallido presentó una infección posterior a una cirugía de sinostosis tibiofibular con injerto autólogo más PRP. El cultivo fue positivo a *E. coli* productora de BLEE. En la historia clínica figuraba fractura expuesta de tibia de III°B con varias cirugías previas y antecedente de infección a *E. coli*. Este caso se solucionó posteriormente mediante desbridamiento y técnica de inducción de membrana.

En todos los casos tratados con fijador externo se retiró el sistema de fijación una vez habido criterios clínicos y radiológicos de consolidación (Figura 5). Un caso tratado con fijador externo (caso 13) presentó refractura de fémur distal luego de movilización de la rodilla para tratar rigidez. Este caso se estabilizó posteriormente con una placa angulada y tornillos.

## DISCUSIÓN

El PRP fue utilizado primeramente en cirugía maxilofacial aprovechando sus propiedades hemostáticas y adhesivas y fue llamado “cemento biológico”. Esta propiedad del PRP quedó soslayada a segundo plano cuando se reconoció que el PRP era una fuente valiosa de factores de crecimiento. Dentro de la cirugía ortopédica las aplicaciones clínicas del PRP incluyen, entre otras, el manejo de epicondilitis, tendinopatías, osteoartritis, reconstrucción de ligamentos cruzados, reemplazos protésicos, manejo de retardo de consolidación y pseudoartrosis (18).

En el tratamiento de la pseudoartrosis atrófica es primordial mantener una adecuada estabilidad de los fragmentos y promover factores locales biológicamente activos que aseguren la curación ósea. Tradicionalmente se ha descrito que la forma más sencilla de lograr la consolidación es mediante injerto óseo autólogo. Sin embargo ensayos clínicos y estudios de casos han sugerido la superioridad de la aplicación del injerto óseo enriquecido con PRP sobre la aplicación aislada de injerto óseo esponjoso (25).

En nuestro estudio, a partir de una muestra de sangre autóloga entera se obtuvo un promedio de 40 cc de PRP, procesados por nuestro hospital y a bajo costo.

No se necesitó equipos especiales para la preparación del PRP. Las cirugías de pseudoartrosis de fémur y tibia son sangrantes con defectos de tejidos extensos, pues hay que retirar implantes, o realizar abordajes sobre tejido cicatrizal lo que produce pérdida sanguínea mayor que una cirugía traumatólica convencional (2,4,8). El paquete de glóbulos rojos estuvo disponible para autotransfusión. Se realizó control de calidad para garantizar una concentración de plaquetas cinco veces la concentración sérica pues los efectos inductores del PRP son dependientes de la concentración.

El PRP se aplicó de tres formas a fin de optimizar sus propiedades: a) combinado con trombina y  $\text{CaCl}_2$  a fin de formar geles para su mejor aplicación junto con injerto autólogo; b) aplicado directamente sin activación con trombina sobre el lecho quirúrgico a fin de liberar de manera sostenida y prolongada los factores de crecimiento y aprovechar las propiedades hemostáticas del PRP y c) inyectado en las partes blandas perilesionales o cicatrizales a fin estimular su reparación. Siguiendo este esquema se observó incorporación sin reabsorción del injerto colocado en 95% de los casos. Por otra parte no observamos colección de hematomas ni dehiscencia de herida.

Los resultados obtenidos son comparativamente equivalentes a estudios previos publicados. En el estudio preliminar realizado por Chiang y col (26) en 12 casos de pseudoartrosis recalcitrantes de fémur y tibia tratados con injerto óseo enriquecido con PRP encontraron 91% de consolidación con un tiempo promedio de consolidación de 19,7 semanas. En un estudio más reciente realizado por Hakimi y col (27) en 17 pacientes con no unión persistente atrófica tratados con injerto óseo de cresta iliaca enriquecido con PRP encontraron 100% de consolidación con tiempo promedio de consolidación de 20 semanas (27). Los resultados obtenidos y contrastados con la literatura actual nos demuestran que el manejo pseudoartrosis atrófica con PRP da un buen horizonte para su tratamiento.

Dentro de las limitaciones que presenta el estudio, el número de casos no permitió utilizar estadística inferencial para poder hacer extrapolación; sin embargo, representa una experiencia valiosa capaz

de ser reproducida en otros establecimientos de salud donde realicen extracción de PRP.

En conclusión, el manejo de pseudoartrosis atrófica de tibia y fémur con plasma rico en plaquetas representa una técnica complementaria con resultados favorables al obtener consolidación ósea. Se requieren estudios con un mayor número de muestra, al igual que explorar su aplicación en otros campos de la anatomía humana.

#### **Declaración de financiamiento y de conflictos de intereses:**

El estudio fue financiado por los autores, quienes declaran no tener conflictos de intereses que resulten del estudio de investigación.

#### **Correspondencia:**

Julio César Vejarano  
Centro de Traumatología y Ortopedia.  
Hospital Nacional Cayetano Heredia.  
Av. Honorio Delgado s/n San Martín de Porres. Lima – Perú.  
Correo electrónico: julio.vejarano@gmail.com

#### **REFERENCIAS BIBLIOGRÁFICAS**

1. LaVelle D. Retardo de la consolidación y pseudoartrosis de la fracturas. En: Canale T. Campbell Cirugía Ortopédica. Madrid: Elsevier; 2004. p. 3125-3165.
2. Lynch J, Taitsman L, Barei D, Nork S. Femoral Nonunion: Risk Factors and Treatment Options. *J Am Acad Orthop Surg.* 2008; 16:88-97.
3. Olson S, Hahn D. Surgical treatment of non-unions: A case for internal fixation. *Injury. Int J Care Injured.* 2006; 37: 681-690.
4. Pretell J, Ruiz C, Rodríguez J. Trastornos de la consolidación: Retardo y pseudoartrosis. *Rev Med Hered.* 2009; 20: 31-39.
5. Navarro A, Caja V. Pseudoartrosis: Bases científicas de consolidación de las fracturas. En: Lopez-Durand L. Curso Básico Fundación SECOT: Pseudoartrosis. SECOT. 2008. p. 15-20.
6. Ring D, Jupiter J, Sanders R, et al. Complex nonunion of fractures of the femoral Shaft treated by wave-plate osteosynthesis. *J Bone Joint Surg [Br].* 1997; 79-B: 289-94.
7. Ueng S, Chao E, Lee Sh, Shih Ch. Augmentative Plate Fixation for the Management of Femoral Nonunion after Intramedullary Nailing. *J Trauma.* 1997; 43(4): 640-644.
8. Buijze G, Richardson S, Jupiter J. Successful



- Reconstruction for Complex Malunions and Nonunions of the Tibia and Femur. *J Bone Joint Surg Am.* 2011; 93:485-92.
9. Watson J. Overview of Biologics. *J Orthop Trauma.* 2005; 19(Suppl.):S14-S16.
  10. Dimar J, Glassman S. The Art of Bone Grafting. *Curr Opin Orthop.* 2007; 18: 226–233.
  11. Alsousou J, Thompson M, Hulley P, Noble A, Willett K. The biology of platelet-rich plasma and its application in trauma and orthopaedic surgery. *J Bone Joint Surg [Br].* 2009; 91-B:987-96.
  12. Delloye C, Cornu O, Druez V, Barbier O. Bone allografts: What they can offer and what they cannot. *J Bone Joint Surg Br.* 2007; 89(5):574–9.
  13. Foster TE, Puskas BL, Mandelbaum BR, Gerhardt MB, Rodeo SA. Platelet-rich plasma: from basic science to clinical applications. *Am J Sports Med.* 2009; 37(11):2259–72.
  14. Patzakis M, Zalavras Ch. Chronic Posttraumatic Osteomyelitis and Infected Nonunion of the Tibia: Current Management Concepts. *J Am Acad Orthop Surg.* 2005; 13:417- 427.
  15. Franchini M, Duplicato P, Ferro I, Gironcoli M, Aldeghery R. Efficacy of Platelet Gel in Reconstructive Bone Surgery. *Orthopedics.* 2005; 28(2): 161-163.
  16. Chiang Ch, Su Ch, Huang Ch, Chen W, Chen T, Tzeng Y. Early Experience and Results of Bone Graft Enriched With Autologous Platelet Gel for Recalcitrant Nonunions of Lower Extremity. *J Trauma.* 2007; 63:655–661.
  17. Sánchez-González DJ, Méndez-Bolaina E, Trejo-Bahena NI. Platelet-rich plasma peptides: key for regeneration. *Int J Pept.* 2012; 2012: Article ID 532519, 10 pages, doi:10.1155/2012/532519:532519.
  18. Hall M, Band P, Meislin R, Jazrawi L, Cardone D. Platelet-rich Plasma: Current Concepts and Application in Sports Medicine. *J Am Acad Orthop Surg.* 2009;17: 602-608.
  19. Barnett M, Pomeroy G. Use of Platelet-Rich Plasma and Bone Marrow Derived Mesenchymal Stem Cells in Foot and Ankle Surgery. *Foot and Ankle Surg.* 2007; 6 (2):89–94.
  20. Simpson A, Mills L, Noble B. The role of growth factors and related agents in accelerating fracture healing. *J Bone Joint Surg [Br].* 2006; 88-B:701-5.
  21. Banco de Sangre del Hospital Nacional Cayetano Heredia. Guía técnica de procedimientos operativos estándar de centro de hemoterapia y banco de sangre tipo 2. 2009. p:31-36.
  22. Everts PA, Brown-Mahoney C, Hoffmann JJ, Schönberger JP, Box HA, van Zundert A, et al. Platelet-rich plasma preparation using three devices: Implications for platelet activation and platelet growth factor release. *Growth Factors.* 2006; 24 (3):165–71.
  23. Montón J, Pérez S, Gómez Bajo G. Experiencia clínica en el empleo de factores de crecimiento autólogos obtenidos de plasma rico en plaquetas. *Cir plást iberolatinoam.* 2007; 33(3): 155-162.
  24. De Coster T, Bozorgnia Sh. Antibiotic Beads. *J Am Acad Orthop Surg.* 2008; 16:674.
  25. Archundia TRM, Soriano JCA, Corona JN. Utility of platelet-rich plasma and growth factors bone in the bone defects. *Regional Hospital Lic. Adolfo López Mateos, ISSSTE. Acta Ortop Mex.* 2007; 21(5):256–60.
  26. Chiang CC, Su CY, Huang CK, Chen WM, Chen TH, Tzeng YH. Early experience and results of bone graft enriched with autologous platelet gel for recalcitrant nonunions of lower extremity. *J Trauma.* 2007; 63(3):655–61.
  27. Hakimi M, Jungbluth P, Sager M, Betsch M, Herten M, Becker J, et al. Combined use of platelet-rich plasma and autologous bone grafts in the treatment of long bone defects in mini-pigs. *Injury.* 2010; 41(7):717–23.

Recibido: 10/07/2012

Aceptado: 10/05/2013