



UNIVERSITA' DI PISA
Corso di Laurea Specialistica in Medicina Veterinaria

Parametri radiologici normali del piede dell'asino di razza amiatina

Candidato: Pietrini Giulia

Relatori: Prof. Citi Simonetta

Dott. Giorgio Ricardi

ANNO ACCADEMICO 2012-2013

Ai miei genitori e a mio fratello

INDICE

Riassunto		
Introduzione		Pag.4
Capitolo 1: RICHIAMI DI ANATOMIA		Pag.8
1.1	Il piede	Pag.8
1.2	Laminite	Pag.9
Capitolo 2: RASSEGNA BIBLIOGRAFICA		Pag.13
Capitolo 3: PARTE SPERIMENTALE		Pag. 18
3.1	Introduzione	Pag.18
3.2	Materiali e metodi	Pag.19
3.2.1	Criteri di inclusione	Pag.19
3.3	Protocollo radiografico	Pag.20
3.3.1	Gestione degli asini durante il protocollo	Pag.20
3.3.2	Modalità di esecuzione del protocollo radiografico	Pag.20
3.3.3	Parametri radiografici	Pag.22
3.4	Risultati	Pag.28
3.5	Discussioni e conclusioni	Pag.37
BIBLIOGRAFIA		Pag.43
RINGRAZIAMENTI		Pag.44

RIASSUNTO

Introduzione: Lo scopo di questo studio è stato quello di determinare parametri di anatomia radiografica normale del piede dell' asino di razza amiatina perchè in letteratura non sono presenti dati consistenti a riguardo.

Materiali e metodi: è stato eseguito l'esame radiografico sul piede di entrambi gli arti anteriori di 20 soggetti di asino di razza amiatina utilizzando un protocollo che prevedeva tre proiezioni radiografiche: latero-mediale, dorso-palmare e dorsoproximale-60°palmarodistale obliqua. Sui radiogrammi sono stati calcolati venti parametri angolari e lineari. Sono stati calcolati parametri statistici sul complesso dei valori calcolati.

Risultati: sono stati stabiliti parametri di base per caratterizzare dal punto di vista radiografico il piede normale dell'asino e per creare un modello da applicare esclusivamente alla specie asinina.

Conclusioni: la determinazione dei parametri radiografici del piede normale dell'asino risulta di vitale importanza per una diagnosi precoce di laminite e altre patologie podali.

Parole chiave: asino, piede, radiografia, razza amiatina

ABSTRACT

Introduction: the aim of the present study was to determine normal radiographic anatomy parameters of the foot of the amiatina donkey breed; no consistent data have been published to our knowledge.

Materials and methods: x-ray examination was performed on the foot of both forelimbs of 20 amiatina donkeys. Three radiographic views were taken of each front foot: lateromedial, dorsoproximal and dorsoproximal 60° palmarodistal oblique. Twenty angular and linear parameters were calculated on the radiograms. Statistical parameters were calculated on the total of the estimated values.

Results: Normal baseline parameters of donkey foot were established and a model to be used in this species was created.

Conclusion: Determining normal radiographic parameters of clinically normal donkeys's feet is of utmost importance in the early diagnosis of laminitis and other foot conditions

Key-words: donkey, foot, x-ray, amiatina breed

INTRODUZIONE

L' asino, *Equus asinus* (Linneo, 1758), è un mammifero quadrupede della famiglia degli Equidi. Similmente al cavallo, si tratta di un animale addomesticato da millenni, utilizzato dall'uomo principalmente come animale da lavoro e come mezzo di trasporto soprattutto grazie alla sua docilità, agilità e resistenza anche in zone collinari. Oggi questa specie, nonostante il recupero e il registro nell'anagrafe di molti esemplari selezionati e autoctoni, è soggetta a sensibile contrazione demografica. Esistono numerose razze e varietà diffuse in tutto il mondo ma in questo studio ci limiteremo a prendere in considerazione la razza amiatina. E' una razza molto antica originaria del monte Amiata (Grosseto). L'Istituto Incremento Ippico di Pisa alleva nei pressi di Grosseto un gruppo di femmine amiatine per il ripopolamento. Le caratteristiche caratteriali e la tipicità di questa razza fanno sì che oggi sia riscoperta in varie parti d'Italia, dove viene allevato per esempio in aziende agrituristiche sia per praticare escursioni che per l' onoterapia. I soggetti appartenenti a questa razza hanno un mantello in prevalenza grigio sorcino con riga dorsale scura, zebraatura agli arti, orlo scuro delle orecchie; il muso, il contorno occhi, il lato mediale degli arti e il ventre si presentano di colore chiaro. L'importanza della diffusione dell'asino come animale che rientra nella sfera affettiva porta alla necessità di possedere informazioni diagnostiche e prognostiche per quanto riguarda le più importanti patologie che interessano questa specie. Tra queste di riscontro maggiore risultano le patologie ortopediche. Le zoppie solitamente sono riconosciute in stadio avanzato soprattutto nei soggetti tenuti al pascolo. Come conseguenze generali di zoppia possiamo avere una diminuzione dell' appetito e un aumento del rischio di iperlipemia. Anche la colica è un evento riscontrabile e per questo vanno monitorati costantemente soprattutto se sono soggetti a terapie in corso con farmaci antidolorifici che possono mascherare i segni di colica (Crane,

2008). Effettuare una visita ortopedica classica come nel cavallo può essere problematico perché i soggetti in genere non sono abituati ad essere maneggiati alla longhina; una valida alternativa è quella di osservare il soggetto sotto esame in uno spazio chiuso in libertà. Possono essere inoltre applicate anche a questa specie le tecniche standard di anestesia locale anche se per quanto riguarda l'anestesia intrarticolare possono risultare difficoltose vista la piccola dimensione di alcune articolazioni. Tra le cause più comuni di zoppia con insorgenza acuta riscontriamo 1. le sepsi a livello del piede con conseguente formazione di ascessi a partire dalla linea bianca fino alla superficie di appoggio del piede con possibile rottura degli stessi in corona 2. Episodi di laminite acuta (Crane, 2008). La malattia della linea bianca, l'onicomicosi e la laminite cronica fanno parte delle patologie responsabili di zoppia cronica nell'asino ed esse spesso si trovano in associazione tra di loro. La laminite rimane comunque la patologia di maggior interesse e sarà trattata più nel dettaglio nei prossimi capitoli. Considerata la natura subdola e cronicizzante di questa condizione nell'asino, è importante stabilire parametri che consentano di emettere diagnosi precoce e intervenire con una terapia adeguata. Il nostro studio si propone di valutare dal punto di vista radiografico il piede di soggetti sani in modo tale da poter fornire parametri di riferimento per determinare precocemente alterazioni anatomiche dovute alla laminite o altre patologie podali.

Capitolo 1

Richiami di anatomia

1.1. Il piede

La struttura di base del piede dell' asino è molto simile a quella degli altri equidi. Nonostante ciò vi sono delle differenze che dobbiamo prendere in considerazione: la muraglia ha un aspetto più verticale ed il profilo della porzione che prende contatto con il terreno ha una forma a "u" mentre nel cavallo è più stondata. I talloni sono sempre ben sviluppati e di forma svasata. Lo spessore della muraglia è costante in tutta la sua lunghezza, mentre nel cavallo tende generalmente ad assottigliarsi man mano che ci si avvicina ai talloni. Il fettone sembra non avere dei rapporti così intimi con le altre strutture che concorrono a formare lo zoccolo al contrario di quello che avviene nel cavallo. Vi sono altre differenze a livello microscopico per quanto riguarda i tubuli cornei che nell' asino sono generalmente più larghi, meno densi, e non chiaramente distinti in popolazioni diverse e quindi in zone specifiche (Crane, 2008).

Il contenuto di umidità è fortemente superiore rispetto a quello del cavallo. Questo dato risulta importante in quanto è il fattore che determina maggiormente le proprietà meccaniche dello zoccolo. Ulteriori studi hanno dimostrato che la muraglia è più malleabile e flessibile di quella del cavallo (Hopegood et al, 2003).

In soggetti con piedi sani il processo estensorio della terza falange può trovarsi più in basso del limite superiore dello zoccolo; questo dato va considerato di conseguenza nella valutazione radiologica.

1.2. Laminite

E' una condizione patologica ad eziologia multifattoriale che colpisce frequentemente gli equidi e che spesso non viene riconosciuta dai proprietari di asini che possono andare incontro frequentemente a episodi transitori di zoppia di grado variabile. Questi reperti ricorrenti di laminite tendono a creare un danno di tipo strutturale allo zoccolo che clinicamente esiterà in una zoppia di grado direttamente proporzionale al danno subito dallo zoccolo stesso. Possono essere affetti da questa patologia tutti e quattro gli arti come uno soltanto. La laminite si riscontra maggiormente negli arti anteriori probabilmente perché su di essi grava la maggior parte (65%) del peso corporeo dell' animale. Per questo motivo negli arti anteriori l'ingranaggio tra le lamelle appartenenti allo zoccolo e alla terza falange sono più soggetti a stress tendendo così a cedere più facilmente portando alla distruzione del suddetto ingranaggio. Le cause di laminite nell'asino sembrano essere sovrapponibili a quelle nel cavallo tra le quali ricordiamo le seguenti: eccessivo apporto di cibo soprattutto di cereali (carboidrati), obesità, traumi diretti sullo zoccolo, ferratura inappropriata, eccessivo carico di peso su un arto dovuto ad una zoppia dell' arto contro laterale, sindrome di Cushing e disordini endocrini in generale, fenomeni di tossiemia dovuti per lo più a condizioni settiche. Qualunque sia la causa che porta a questa condizione patologica, essa va trattata come un'emergenza richiedendo quindi un esame clinico completo e molto accurato (Crane, 2008). L'importanza di avere dei rilievi clinici che permettano una diagnosi precoce di laminite risulta cruciale nella specie asinina in quanto la zoppia si osserva soltanto quando la patologia è in stadio avanzato e quindi di conseguenza gli interventi terapeutici possibili sono molto limitati. Sebbene la laminite sia quindi una condizione patologica che si riscontra abbastanza spesso, per quanto riguarda la specie asinina abbiamo pochi riscontri dal punto di vista

radiografico e per questo motivo dobbiamo tenere in considerazione le informazioni a nostra disposizione sul cavallo. Uno strumento diagnostico e prognostico di vitale importanza in questa patologia è la radiologia. E' infatti essenziale per determinare l'effettiva presenza della patologia e necessaria per valutare nel tempo l'andamento della stessa. Le radiografie andrebbero eseguite all'insorgere della patologia, cioè nella fase acuta, e ripetute a intervalli di tempo regolari in modo da poter determinare eventuali cambiamenti all'interno del piede. Le proiezioni che vengono maggiormente utilizzate sono la lateromediale (LM) e la dorsopalmare plantare (DP). In entrambe queste proiezioni è essenziale che il soggetto scarichi bene il peso sul piede che si sta analizzando per evitare che ci sia un cattivo allineamento dell'asse falangeo. Le prime alterazione visibili dal punto di vista radiografico sono quelle dovute alla separazione della terza falange dalla muraglia (Butler et al, 2000) con conseguente mancato allineamento tra la muraglia e la superficie dorsale della terza falange. Quindi i segni radiografici precoci che suggeriscono una possibile dislocazione della terza falange includono sia l'aumento della distanza tra la muraglia e la superficie dorsale della terza falange (misurazione eseguita a partire dalla base del processo estensorio della terza falange per evitare eventuali errori dovuti a una possibile rotazione della stessa) che l'aumento della distanza verticale tra la parte prossimale del processo estensorio e la parte prossimale della muraglia (immediatamente distale alla banda coronaria). La distanza tra la muraglia e la superficie dorsale della terza falange è una misurazione relativamente ripetibile tra i vari soggetti nei quali se sani, tenendo conto ovviamente delle differenze di taglia, il range può variare tra i 13 e i 20mm (Belknap e Parks, 2011). Altre misurazioni che possono essere utili nella diagnosi di dislocazione della terza falange sono il rapporto tra la distanza tra la muraglia e la superficie dorsale della terza falange, e la lunghezza della superficie corticale palmare della terza falange (misurazione che ha come punti di

riferimento la punta della terza falange e la sua articolazione con l' osso navicolare). Questo rapporto nei cavalli sani dovrebbe essere inferiore al 28% quindi un aumento di questa percentuale sta ad indicare la presenza di una possibile o effettiva, a seconda del grado di aumento, dislocazione della terza falange. Nel caso in cui la dislocazione avvenga unilateralmente la si può diagnosticare soltanto utilizzando la proiezione DP. Inoltre sarebbe utile, per agevolare queste misurazioni, apporre sulla muraglia un marker radiopaco così da evitare di incorrere in eventuali errori. Per valutare il grado di rotazione della terza falange e quindi fare una diagnosi certa di laminite, il clinico può avvalersi di alcune misurazioni angolari: si può valutare l'angolo sotteso tra l'intersezione di due rette passanti rispettivamente sulla muraglia e sulla superficie dorsale della terza falange oppure calcolare la differenza tra l'angolo sotteso tra la muraglia e la linea del suolo, e l'angolo sotteso tra la superficie dorsale della terza falange e il suolo. In particolare queste misurazioni sono specialmente indicate per la diagnosi in fase acuta di laminite. Per quanto riguarda i casi cronici invece, siccome i soggetti affetti da laminite cronica possono presentare irregolarità della muraglia, le misurazioni angolari sopra descritte potrebbero essere di difficile rilevamento. Per questo motivo possiamo calcolare l'angolo sotteso tra il margine soleare della terza falange e il margine dello zoccolo che prende contatto con il suolo (Belknap e Parks, 2011). Man mano che la condizione di rotazione della terza falange progredisce è possibile notare una linea poco marcata di radio trasparenza che può essere visibile tra la terza falange e la muraglia oppure tra la terza falange e la suola. Questa linea di radio trasparenza rappresenta una raccolta di siero tra le lamine dermiche ed epidermiche ed è visibile grazie alla leggera differenza di densità tra il liquido e i tubuli. Essa è però visibile solamente con immagine radiografiche di alta qualità e rappresenta quindi la necrosi lamellare. L'aumento dell'ampiezza della suddetta linea indica un aumento del processo di necrosi delle lamelle e

di conseguenza un progressivo aumento della rotazione della terza falange (Butler,2000). Ulteriori segni radiografici riferibili ad un quadro di laminite sono un aumento del grado di radiotrasparenza a livello della punta della terza falange e la presenza di proliferazione ossea a livello del margine dorsale della terza falange. Quest'ultimo reperto nello specifico è il risultato di un quadro infiammatorio cronico dell'osso e può essere riscontrato oltre che in quadri di laminite anche in caso di ferite penetranti, traumi della suola ed errori di conformazione del piede. La gravità della zoppia che questa proliferazione ossea può provocare dipende sia dalla causa che dalla gravità del danno a livello del piede. Con una sola radiografia non è comunque possibile fare una diagnosi di osteite e da questo ne consegue che il clinico necessita di più radiografie dilazionate nel tempo (Belknap e Parks, 2011). In ogni caso però la presenza aggiuntiva di questi due segni radiografici all'interno di un quadro di laminite, fa sì che prognosi del paziente sia ancor di più riservata per quanto riguarda il ritorno all'attività agonistica dello stesso soggetto (Butler, 2000). Nella laminite possiamo inoltre riscontrare possibili danni dei tessuti molli; in particolare talvolta si può osservare un rigonfiamento a livello della corona, che tende ad avere un aspetto più radiopaco nella sua parte distale, che è seguito successivamente da una depressione subito al di sopra di essa. Anche in questo caso l'apposizione di un marker sulla superficie della muraglia può aiutare nell'identificazione dell'evoluzione di questo reperto se vengono effettuati successivamente ulteriori controlli radiografici.

Capitolo 2

Rassegna bibliografica

Questo studio prende spunto da due lavori scritti in precedenza rispettivamente da Walker et al nel 1995 e da Collins et al nel 2011.

Il primo studio è stato effettuato su due gruppi di asini di razza mammoth: il Gruppo 1 era formato da 10 asini sani di sesso femminile di età compresa tra i due e i quattro anni; il Gruppo 2 comprendeva invece 5 asini di cui due maschi e tre femmine di età compresa tra i tre e i quindici anni che dovevano andare incontro a eutanasia per varie ragioni. Due dei 5 asini del Gruppo 2 presentavano una marcata zoppia. I soggetti sani inclusi nel Gruppo 1 sono stati selezionati dagli autori dopo l'effettuazione di una visita clinica comprendente anche una visita ortopedica e previa valutazione visiva dello zoccolo che si presentava apparentemente di normale conformazione (Walker *et al*,1995). Tutti gli asini seguivano lo stesso regime alimentare e vivevano nelle medesime condizioni ambientali. E' stato eseguito uno screening radiografico di tutti e quattro i piedi di tutti i soggetti del Gruppo 1. Lo stesso screening è stato eseguito sui soggetti appartenenti al Gruppo 2 e in seguito all'eutanasia sono stati valutati all'esame necroscopico. Dall'esame istologico, richiesto in seguito, risultò che tutti i soggetti erano affetti da laminite su tutti e quattro gli arti con la presenza di necrosi del tessuto lamellare. Vennero quindi eseguite radiografie nelle proiezioni lateromediale (LM) e dorso prossimale palmaro distale a 60° a tutti e quattro i piedi dei soggetti appartenenti sia al Gruppo 1 che al Gruppo 2. In seguito sulle suddette radiografie è stata valutata la presenza dei seguenti reperti: 1) Margine soleare dorsale della terza falange con aspetto smussato 2) L'aumento di spessore della corticale dorsale della terza falange 3) Larghezza della terza falange 4) Distanza tra la muraglia e la superficie dorsale della terza falange 5) Presenza di proliferazione periostale sul margine dorsale della terza falange 6)

Rotazione della terza falange (Walker et al, 1995). Successivamente ai dati ottenuti è stato applicato il test T di student per poter valutare la correlazione tra la presenza di proliferazione periostale e la distanza della terza falange dalla muraglia. I piedi posteriori sono stati esclusi dallo studio perché pochi presentavano proliferazione periostale. Gli autori nella discussione affermano che l'aspetto radiografico del piede di asini mammoth sani sia simile a quello del cavallo ma non senza importanti differenze. Infatti la forma del margine soleare dorsale della terza falange risulta particolarmente smussato nell' asino a differenza del cavallo. Il perché di questa variazione di forma non è noto, tuttavia gli autori hanno ipotizzato che fosse una normale variazione anatomica nella razza mammoth, oppure fosse dovuta ad una eccessiva ampiezza della carena senza però presenza di osteite. Vi sono notevoli differenze anche per quanto riguarda la distanza tra la muraglia e la superficie dorsale della terza falange in quanto risulta molto più ampia rispetto a quella descritta nel cavallo sano. Le cause di tale aumento potrebbero essere riconducibili secondo gli autori ad una maggiore lunghezza delle lamine nella razza mammoth o ad una possibile laminite subclinica. Durante questo studio è stato inoltre osservato che il margine dorsale della terza falange presentava un profilo irregolare in seguito a proliferazione periostale che raramente si nota persino nei cavalli con laminite. Il motivo di tale variazione hanno ipotizzato essere una variazione anatomica normale negli asini di razza mammoth oppure una modificazione conseguente ad una laminite subclinica senza rotazione della terza falange, reperto peraltro che è molto comune nel cavallo ma che in questo studio non si è rivelato di tale importanza. Tutte queste variazioni sono state riscontrate dagli autori per la maggior parte nei piedi anteriori di entrambe i gruppi di asini; il perché accada questo non è noto ma potrebbe essere dovuto ipoteticamente al fatto che sugli arti anteriori grava maggior peso e di conseguenza le lamine sono soggette ad una maggiore sollecitazione, oppure perché i

cambiamenti dovuti alla laminite si manifestano con maggior frequenza negli arti anteriori.

Il secondo studio è invece stato realizzato su asini di razza europea. È stato effettuato uno screening radiografico sul piede anteriore sinistro con proiezione lateromediale (LM) su 83 soggetti sani e 74 soggetti con laminite. Gli asini inclusi nello studio sono stati selezionati in maniera randomizzata all'interno de "The Donkey sanctuary". Nel gruppo dei soggetti sani l'età in media era di 15 anni, il peso in media era di 163 kg e si distinguevano 32 maschi e 49 femmine; nel gruppo dei soggetti con laminite l'età media era di 21 anni, il peso medio era di 179 kg e si distinguevano 40 maschi e 34 femmine. Tutti i soggetti erano sotto un regime standardizzato di pareggiamento portato avanti da maniscalchi esperti della specie asinina. I soggetti che sono stati inclusi nello studio e appartenenti al gruppo dei soggetti sani sono stati scelti in base all'anamnesi, nella quale non vi era traccia di pregresse patologie a livello del piede, e da una visita clinica per confermare l'effettiva assenza di tali patologie (Collins et al, 2011). I soggetti invece appartenenti al gruppo dei soggetti con laminite sono stati inclusi nello studio in base all'anamnesi che indicava la presenza di laminite in fase acuta. Più nello specifico la diagnosi clinica di laminite in fase acuta è stata effettuata dagli autori in base alla presenza dei seguenti segni clinici: irregolarità di posizione e di andatura, eccessiva ampiezza del polso digitale, eccessiva sensibilità alla pressione esercitata sulla parte dorsale del piede, elevata temperatura dello zoccolo, presenza della depressione sopracoronarica, comportamenti anomali associabili ad una condizione di dolore (Collins et al, 2011). Inoltre all'ispezione dello zoccolo si teneva conto della presenza di anelli di crescita divergenti a partire dal dorso dei talloni, eccessiva espansione della linea bianca, ampio appiattimento della suola, alterazione della forma dello zoccolo, concavità dorsale della muraglia ed eccessiva proliferazione perioplica. Prima di effettuare le radiografie i piedi sono stati puliti accuratamente ed è stato applicato un marker di lunghezza nota

a partire dal margine superiore della muraglia. Inoltre il piede è stato posizionato su un blocco di legno di 8cm di altezza dotato di un marker per evidenziare la linea del suolo (Collins et al, 2011). Anche l'arto contro laterale è stato posto su un blocco di legno per far sì che il peso del soggetto fosse scaricato correttamente sul piede da esaminare. Il piede è stato posizionato in modo che i bulbi dei talloni fossero allineati perpendicolarmente con il radiologico. I fattori di esposizione che sono stati utilizzati erano di 53 kV e 1,2 mA per uno spessore dello zoccolo di 70mm. Il chilovoltaggio è stato variato di ± 1 kV ogni 5mm di variazione dello spessore dello zoccolo. La distanza dal radiologico era di 80 cm con il fascio di raggi x focalizzato a metà tra l'aspetto dorsale e palmare del piede e a metà tra la corona e il margine distale dello zoccolo. Tutte le radiografie sono state scattate dal medesimo operatore in modo tale da ottimizzare la riproducibilità e per controllare gli effetti della ripetibilità (Collins et al, 2011). Le immagini sono state analizzate usando Metron (versione 2.06). In seguito allo sviluppo delle radiografie sono stati presi in considerazione vari parametri radiometrici diretti e indiretti, angolari e lineari in modo da poter valutare la relazione tra le strutture ossee contenute all'interno dello zoccolo e lo zoccolo stesso e per valutare le caratteristiche morfometriche della terza falange. I parametri radiometrici valutati sono qui di seguito elencati:

<i>1. Angolo sotteso tra la muraglia e la linea del suolo</i>
<i>2. Angolo sotteso tra la superficie dorsale della terza falange e la linea del suolo</i>
<i>3. Angolo sotteso tra l'asse lungo della seconda falange e la linea del suolo</i>
<i>4. Angolo sotteso tra l'asse lungo della prima falange e il suolo</i>
<i>5. Angolo sotteso tra la superficie soleare della terza falange e la linea del suolo</i>
<i>6. Parametro indiretto ottenuto dalla differenza di 3- 4</i>

<i>7. Parametro indiretto ottenuto dalla differenza di 3- 1</i>
<i>8. Parametro indiretto ottenuto dalla differenza di 2- 1</i>
<i>9. Parametro indiretto ottenuto dalla differenza di 3- 2</i>
<i>10. Parametro indiretto ottenuto dalla differenza di 4- 2</i>
<i>11. Distanza perpendicolare tra il processo estensorio della terza falange e la muraglia</i>
<i>12. Distanza perpendicolare tra l' apice della terza falange e la muraglia</i>
<i>13. Distanza perpendicolare a metà tra i valori ottenuti dalle misurazioni 12 e 13</i>
<i>14. Distanza lineare perpendicolare tra il processo estensorio della terza falange e il limite prossimale della muraglia</i>
<i>15. Misura dell' asse lungo della seconda falange</i>
<i>16. Misura dell' asse lungo della prima falange</i>
<i>17. Distanza lineare tra l' apice della terza falange e l' articolazione della stessa con l' osso navicolare</i>
<i>18. Angolo sotteso tra la corticale palmare prossimale e distale della terza falange</i>
<i>19. Angolo sotteso tra la corticale palmare della terza falange e la linea del suolo</i>
<i>20. Angolo interno sotteso tra la corticale distale palmare e la superficie dorsale della terza falange</i>
<i>21. Distanza lineare tra l' inserzione del DDF e il processo articolare dell' osso navicolare</i>

Gli autori, dopo aver effettuato questo studio, si sono resi conto che applicare nell' asino un modello radiografico equino è essenzialmente sbagliato (Collins et al, 2011). Questo perché le differenze anatomiche tra

le due specie a livello del piede sono sostanziali e fanno sì che non ci sia un riscontro veritiero basato sui dati già presenti nel cavallo. Infatti esistono importanti differenze per quanto riguarda l'inclinazione della muraglia, l'allineamento delle tre falangi e la posizione della terza falange all'interno dello zoccolo che risulta essere posizionata più distalmente rispetto al cavallo. Questo determina un mancato allineamento del processo estensorio con la banda coronaria come invece avviene nel cavallo. Anche lo spessore della muraglia risulta variare molto rispetto al cavallo, è infatti circa tre volte superiore (Collins et al, 2011). Il suddetto valore si avvicina però al valore riscontrato da Walker et al (1995) nello studio sugli asini di razza mammoth. Gli autori pensano quindi che ci possano essere differenze importanti tra le varie razze di asini dovute probabilmente anche alla differenza di taglia, e di conseguenza di peso. Collins et al (2011) affermano dunque che gli asini vanno considerati come una specie a parte e sottolineano il bisogno di determinare nuove linee guida appropriate per una corretta valutazione radiografica. Per quanto riguarda invece la valutazione dei soggetti laminitici, gli autori affermano che esistono cambiamenti significativi dell'allineamento delle falangi, del parallelismo tra la muraglia e la terza falange e cambiamenti di forma della terza falange. Infatti quest'ultima è soggetta a fenomeni di rimodellamento o lisi periostale per cui, riducendosi l'area di superficie in associazione a cambiamenti nelle proprietà del tessuto lamellare causati dalla laminite, avremo una maggiore dislocazione della terza falange rispetto allo zoccolo. Ne deriva per ciò un indebolimento della struttura dell'apparato sospensorio associato a problemi vascolari.

Capitolo 3

Parte sperimentale

3.1. Introduzione

Il piede dell' asino, ad oggi, risulta essere un argomento per il quale sono auspicabili ulteriori indagini poichè non esistono in letteratura dati consistenti e standardizzati a riguardo, soprattutto in riferimento alla normale anatomia radiografica. A differenza dell'asino, per il cavallo, tali dati sono già stati presi in considerazione e trattati in numerosi studi, tanto che ad oggi questi vengono largamente utilizzati in campo ortopedico. Le differenze cliniche e radiografiche tra piede del cavallo e dell'asino sono tali da non poter permettere l'estrapolazione dei dati relativi al cavallo per utilizzo sulla specie asinina.

Frequentemente le patologie del piede, in particolare la laminite , si palesano nell'asino quando lo stadio della malattia e' già avanzato e l'approccio terapeutico di conseguenza più complicato (Crane, 2008).

Per questo motivo è fondamentale avere a disposizione valori di base normali di riferimento per la valutazione di soggetti affetti da patologia o per controlli sanitari periodici.

Lo scopo di questo studio è stato quello di stabilire tali valori di riferimento per la razza amiatina.

3.2. Materiali e metodi

Il presente studio è stato eseguito in un periodo compreso tra Maggio 2012 e Luglio 2013 su 20 asini di razza amiatina, con un'età compresa fra 1 e 18 anni (media 6,3, mediana 6 anni) e di peso compreso tra 110 kg e 390 kg (peso medio 284,3 kg). I soggetti sono mantenuti in paddock collettivi 24 ore al giorno, sferrati ed alimentati con fieno polifita *ad libitum*. Le asine sono di proprietà del Dipartimento di Scienze Veterinarie e vengono utilizzate come fattrici e per studi sperimentali in ambito riproduttivo. Tre dei venti soggetti inclusi nello studio sono di proprietà dell'Incremento Ippico Regione Toscana di Pisa.

Il presente studio è stato autorizzato dal Comitato Etico di Ateneo (D.L. 116/92).

3.2.1. Criteri di inclusione

Tutti i soggetti inclusi nello studio sono stati sottoposti ad una visita clinica completa, che comprendeva una visita ortopedica per accertare l'effettiva esenzione da eventuali patologie; un importante punto della visita clinica è stata la valutazione visiva dello zoccolo che in tutti i soggetti inclusi nello studio si presentava nella norma. E' stata inoltre effettuata un'attenta analisi anamnestica e sono stati inclusi nello studio solo soggetti che non avevano mai presentato segni clinici di zoppia.

3.3. Protocollo Radiografico

3.3.1. Gestione degli asini durante il protocollo

Prima dell'esecuzione dell'esame radiografico, ciascun asino è stato prelevato singolarmente dal proprio paddock e condotto mediante cavezza e lunghina all'interno di una sala visite dove è stato eseguito l'esame radiografico. In seguito, alla fine dell'esecuzione del protocollo, il soggetto è stato riaccompagnato al proprio paddock. Tutti i soggetti sono stati sottoposti a sedazione con xilazina (0,30 mg/ml).

Al momento dell'esame i soggetti erano stati sottoposti a pareggio dello zoccolo, parte del normale protocollo di gestione della mandria, da non più di sette giorni. Gli zoccoli sono stati accuratamente puliti e preparati prima dell'esame radiografico.

3.3.2. Modalità di esecuzione del protocollo radiografico

Sulla superficie della parete dello zoccolo (muraglia), a livello del margine più prossimale, è stato applicato un marker radiopaco per permettere l'identificazione della muraglia e della corona alla lettura dell'immagine radiografica. Il piede è stato posizionato su un blocco di legno di altezza pari a 4 cm facendo attenzione a porre il soggetto in appiombato; per questo anche l'arto controlaterale è stato posto su un blocco di legno della medesima altezza. Le radiografie sono state scattate dallo stesso operatore esperto. Su entrambi gli arti anteriori di ogni soggetto sono state effettuate radiografie le seguenti proiezioni:

- ◆ latero-mediale (LM),

◆ dorso-palmare (DP)

◆ dorsoproximale-60°palmarodistale obliqua
(Oxpring)

Il fascio di raggi x è stato diretto dall'operatore circa 1cm sotto il cercine coronario per le proiezioni DP e LM, ed a metà tra il cercine coronario e la punta dello zoccolo per la proiezione Oxpring. Le radiografie sono state tutte scattate ad una distanza di 90 cm e i valori di chilovoltaggio e di mA/s utilizzati per ciascuna proiezione sono riassunti nella seguente tabella:

Tabella A:

Proiezioni	KW	mA/s
LM	68	0,12
DP	70	0,12
OX	74	0,12

Le immagini radiografiche sono state ottenute tramite uno scanner Fujifilm FCR modello Capsula x.

3.3.3. Parametri radiografici

Nel nostro studio sono stati valutati parametri angolari e lineari, diretti ed indiretti (Collins et al, 2011) di seguito riportati nelle Tabelle B e C. La determinazione di questi dati permette di valutare al meglio il rapporto tra lo zoccolo e le strutture ossee che esso contiene come anche l'aspetto della terza falange in modo tale da fissare dei parametri fisiologici di riferimento. Oltre ai parametri proposti da Collins et al (2011) è stata eseguita una valutazione soggettiva semiquantitativa della carena e dell'eventuale proliferazione periostale a livello del margine dorsale della terza falange. Le misurazioni sono state effettuate mediante il programma Osirix dallo stesso singolo operatore.

Tabella B: parametri angolari.

S	<i>Angolo sotteso tra la muraglia e la linea del suolo</i>
Ts	<i>Angolo sotteso tra la superficie dorsale della terza falange e la linea del suolo</i>
C	<i>Angolo sotteso tra l'asse lungo della seconda falange e la linea del suolo</i>
U	<i>Angolo sotteso tra l'asse lungo della prima falange e il suolo</i>
SA	<i>Angolo sotteso tra la superficie soleare della terza falange e la linea del suolo</i>
PAxis	<i>Parametro indiretto ottenuto dalla differenza di U- C</i>
HPA	<i>Parametro indiretto ottenuto dalla differenza di U- S</i>
Ang H	<i>Parametro indiretto ottenuto dalla differenza di Ts- S</i>
Ang R	<i>Parametro indiretto ottenuto dalla differenza di U- Ts</i>

Ang F	<i>Parametro indiretto ottenuto dalla differenza di C- Ts</i>
PPCA	<i>Angolo sotteso tra la corticale palmare della terza falange e la linea del suolo</i>
RA	<i>Angolo sotteso tra la corticale palmare prossimale e distale della terza falange</i>
AA	<i>Angolo interno sotteso tra la corticale distale palmare e la superficie dorsale della terza falange</i>

Tabella C: parametri lineari

IDA	<i>Distanza perpendicolare tra il processo estensorio della terza falange e la muraglia</i>
IDB	<i>Distanza perpendicolare tra l'apice della terza falange e la muraglia</i>
IDM	<i>Distanza perpendicolare a metà tra i valori ottenuti dalle misurazioni IDA e IDB</i>
D	<i>Distanza lineare perpendicolare tra il processo estensorio della terza falange e il limite prossimale della muraglia</i>
PCL	<i>Distanza lineare tra l'apice della terza falange e l'articolazione della stessa con l'osso navicolare</i>
MPL	<i>Misura dell'asse lungo della seconda falange</i>
PPCL	<i>Distanza lineare tra l'inserzione del DDFT e il processo articolare dell'osso navicolare</i>

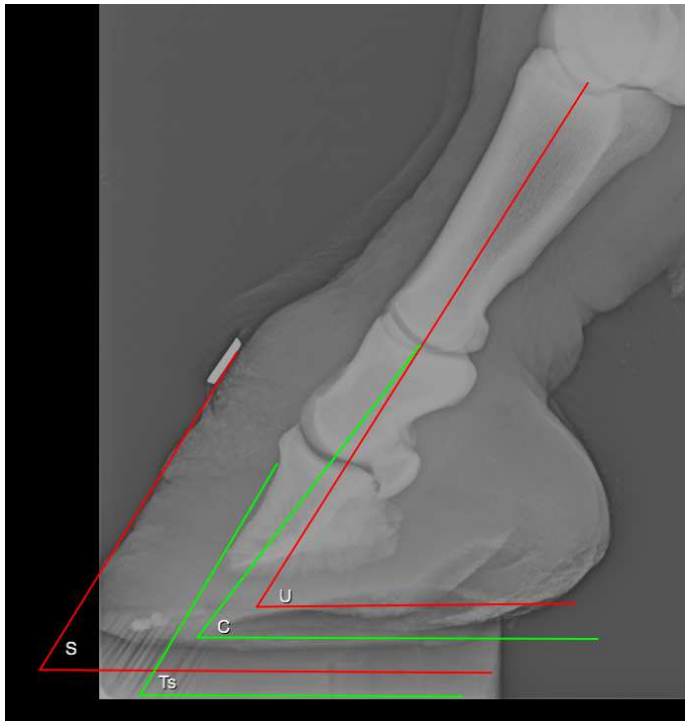

Fig. 1. Proiezione LM del piede sano dell'asino con evidenziazione dei seguenti parametri angolari: S, Ts, C, U.

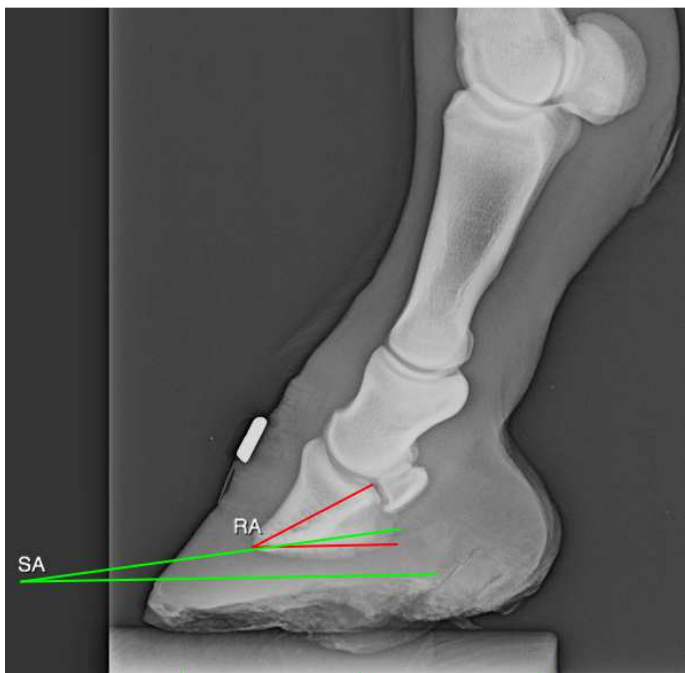

Fig. 2. Proiezione LM del piede sano dell'asino con evidenziazione dei seguenti parametri angolari: SA, RA.

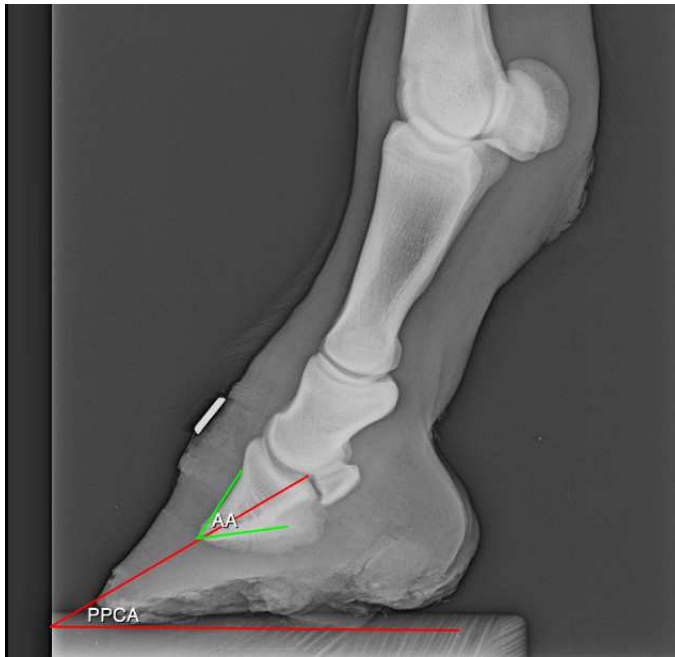

Fig. 3. Proiezione LM del piede sano dell'asino con evidenziazione dei seguenti parametri angolari: PPCA, AA.

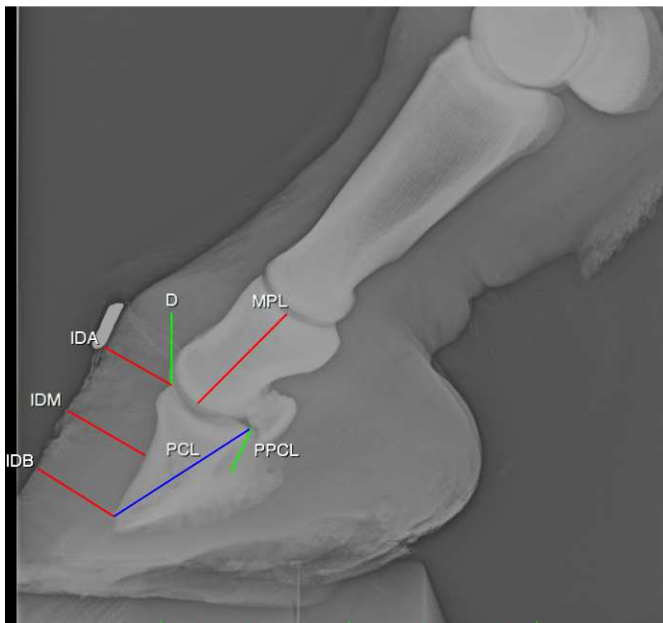


Fig.4. Proiezione LM del piede sano dell'asino con evidenziazione dei seguenti parametri lineari: IDA, IDB, IDM, D, MPL, PCL, PPCL.

Oltre ai parametri proposti da Collins et al (2011) è stata eseguita una valutazione soggettiva semiquantitativa della carena e dell'eventuale proliferazione periostale a livello del margine dorsale della terza falange attraverso le scale di valutazione qui sotto riportate.

Carena :

➤ Grado 0

Profilo del margine della terza falange in proiezione DPPaDiO semicircolare.

➤ Grado 1

Lieve indentazione sagittale del profilo della terza falange in proiezione DPPaDiO.

➤ Grado 2

Moderata indentazione del profilo della terza falange in proiezione DPPaDiO.

➤ Grado 3

Marcata indentazione del profilo della terza falange in proiezione DPPaDiO.

Proliferazione profilo dorsale terza falange in proiezione LM :

➤ Grado 0

Assente proliferazione periostale.

➤ Grado 1

Lieve proliferazione periostale.

➤ Grado 2

Moderata proliferazione periostale

➤ Grado 3

Marcata proliferazione periostale.

E' stata effettuata un'analisi statistica della distribuzione dei dati mediante il test di Kolmogorov- Smirnov; poiché questa analisi è risultata normale è stato applicato il T- test per verificare l' esistenza di differenze statisticamente significative per quanto riguarda i valori S e Ts dei piedi destro e sinistro.

3.4. Risultati

Le misurazioni di 20 parametri, angolari e lineari, diretti ed indiretti, e le letture di tali misurazioni sono di seguito riportate per ogni soggetto nelle Tabelle D ed E. Durante l'esecuzione dell'esame radiografico tutti i soggetti sono stati sottoposti a blanda sedazione; nessuno ha manifestato sintomatologia clinica dovuta all'uso del sedativo. Il tempo di esecuzione del protocollo radiografico per ogni soggetto, sia sull'arto anteriore destro che sull'arto anteriore sinistro, è stata di circa 30- 40 minuti dal momento della somministrazione del sedativo. Per ottimizzare i tempi di esecuzione del protocollo è stata necessaria la presenza di tre operatori dei quali il primo aveva il compito di tenere il soggetto alla lunghina, il secondo di posizionare la cassetta, il terzo aveva il controllo dell'apparecchio radiografico. Per ciascun parametro preso in esame sono stati calcolati i valori di media (\bar{X}) e di deviazione standard (sd) sia per il piede dell'arto anteriore destro e dell'arto anteriore sinistro. I suddetti valori sono riportati nella Tabella F.

Tabella D: parametri angolari del piede destro e sinistro (gradi).

Soggetti	S	Ts	U	C	SA	Paxis	HPA	Ang H	Ang R	Ang F	AA	RA
1 Dx	58,2	60	57,8	52	10	5,8	-0,4	1,8	-2,2	-8	50	23,8
1 SN	58	66,3	48,3	47,8	15,5	0,5	-9,7	8,3	-18	-18,5	49,5	19,4
2 Dx	51,9	49	66	57,4	5,5	8,6	14,1	-2,9	17	8,4	47,4	19,6
2 SN	51,5	51,6	80,8	63	5	17,8	29,3	0,1	29,2	11,4	48,9	16,4
3 Dx	61,1	65,3	62	57,2	6	4,8	0,9	4,2	-3,3	-8,1	49	30
3 SN	57,4	61,5	57,6	52	5,7	5,6	0,2	4,1	-3,9	-9,5	49,8	23,7
4 Dx	64,8	58,4	76,8	66,4	9,3	10,4	12	-6,4	18,4	8	49	21,7
4 SN	65	60	77,3	66,2	9,6	11,1	12,3	-5	17,3	6,2	52,5	23
5 Dx	49,4	56,4	62,1	50,1	5,3	12	12,7	7	5,7	-6,3	53	22,7
5 SN	53,3	56	65,8	55	10	10,8	12,5	2,7	9,8	-1	53	22,8
6 Dx	61	58,5	68,8	68,7	6,3	0,1	7,8	-2,5	10,3	10,2	50	26
6 SN	55,4	55,4	66	65,7	5	0,3	10,6	0	10,6	10,3	51	26,2
7 Dx	48,5	53	61,4	46	10	15,4	12,9	4,5	8,4	-7	53	26
7 SN	55	59,7	64,2	53,7	10,3	10,5	9,2	4,7	4,5	-6	54,8	29
8 Dx	55,7	53,5	68,9	54,3	9	14,6	13,2	-2,2	15,4	0,8	52	25,5
8 SN	56,8	54,3	67,4	55,5	12,6	11,9	10,6	-2,5	13,1	1,2	55	26,8
9 Dx	56,8	51,8	69,4	57	9,4	12,4	12,6	-5	17,6	5,2	54	28
9 SN	56	54,2	70	57,6	9	12,4	14	-1,8	15,8	3,4	50	26
10 Dx	48,9	41,6	69,5	61,5	4,5	8	20,6	-7,3	27,9	19,9	49	19
10 SN	47	42,6	55,7	46,6	6	9,1	8,7	-4,4	13,1	4	51	25
11 Dx	54,3	47,7	70	56	4,7	14	15,7	-6,6	22,3	8,3	49	16,3
11 SN	52,1	52	78,7	62,4	9	16,3	26,6	-0,1	26,7	10,4	48	21,1
12 Dx	65,3	61,2	65,3	53	12,5	12,3	0	-4,1	4,1	-8,2	57	25,6
12 SN	56,6	53,6	62,4	51	6,3	11,4	5,8	-3	8,8	-2,6	56	22,6
13 Dx	52,8	56,7	72,2	58	10,5	14,2	19,4	3,9	15,5	1,3	50	23,6

13 SN	52,8	54	70,8	58	6	12,8	18	1,2	16,8	4	50	24,3
14 Dx	54,4	50	64,5	54,5	9	10	10,1	-4,4	14,5	4,5	45	25
14 SN	57,2	53,5	69,4	59,4	11	10	12,2	-3,7	15,9	5,9	49	28
15 Dx	48	49	67,9	58	4,3	9,9	19,9	1	18,9	9	49	27
15 SN	50,8	48	64,6	56,3	3,5	8,3	13,8	-2,8	16,6	8,3	49	26,7
16 Dx	61	64	62,3	66	12	-3,7	1,3	3	-1,7	2	51	24,8
16 SN	59,3	64	64,5	61,5	11	3	5,2	4,7	0,5	-2,5	54	28,7
17 Dx	55,6	53	62,2	48,8	6	13,4	6,6	-2,6	9,2	-4,2	53	25
17 SN	59,2	57,5	61,8	49,3	8	12,5	2,6	-1,7	4,3	-8,2	51,7	27,3
18 Dx	45,5	52,8	59,2	50,9	2,9	8,3	13,7	7,3	6,4	-1,9	52,6	26,2
18 SN	44,2	52,5	49,6	41,8	2,6	7,8	5,4	8,3	-2,9	-10,7	52	24,2
19 Dx	53,9	46,3	62,2	53,7	6,3	8,5	8,3	-7,6	15,9	7,4	41,5	8,9
19 SN	52,6	48,5	57,2	52,6	9,7	4,6	4,6	-4,1	8,7	4,1	39,1	12,1
20 Dx	68,6	59,4	55,2	55,2	16,1	0	-13,4	-9,2	-4,2	-4,2	45	31,3
20 SN	57,5	54,3	52,2	47,6	9,6	4,6	-5,3	-3,2	-2,1	-6,7	21,7	34,2

Tabella E: parametri lineari del piede destro e sinistro (cm).

Soggetti	IDA	IDB	IDM	D	MPL	PPCA	PPCL	PCL
1 Dx	2,2	2,5	2,4	2,1	3,5	33,4	1,5	4,4
1 SN	1,9	2,5	2,3	1,9	3,4	35,8	1,3	4,5
2 Dx	1,6	1,6	1,7	1,9	3,2	22,2	1,44	4,1
2 SN	1,4	1,5	1,7	1,7	3,3	23,5	1,4	4,2
3 Dx	1,9	2,4	2,2	2	3,3	35	1,7	4,7
3 SN	1,8	2,2	2,4	2,3	3,4	29,3	1,7	4,6
4 Dx	1,8	1,8	1,9	2	3,7	33,2	1,5	4,5
4 SN	1,7	1,8	1,9	1,8	3,5	33,1	1,7	4,4
5 Dx	1,6	2,1	2	1,6	3,4	27	1,3	4,3
5 SN	1,7	2,1	2	2	3,3	26	1,4	4,2
6 Dx	2,3	2,1	2,1	2	3,9	29,8	1,4	4,7
6 SN	2,4	2,3	2,4	2	4	27,6	1,7	4,7
7 Dx	1,8	2,6	2	2	3,6	29,3	1,5	4,6
7 SN	1,8	2,6	2,1	1,9	3,7	37,4	1,6	4,5
8 Dx	1,7	1,8	2,1	2	3,7	30	1,5	4,7
8 SN	1,8	1,8	2,1	1,6	3,7	37,5	1,5	4,6
9 Dx	1,5	1,3	1,7	1,4	3,2	31,7	1,4	3,6
9 SN	1,4	1,5	1,5	1,4	3,2	30	1,2	3,7
10 Dx	1,5	1,3	1,6	1,7	3,5	22	1,4	4
10 SN	1,5	1,2	1,5	1,7	3,5	18,2	1,3	4
11 Dx	1,9	1,5	1,9	1,9	3,5	18,7	1,2	4,1
11 SN	1,7	1,8	1,6	1,7	3,5	22,7	1,3	4
12 Dx	1,5	1,4	1,8	1,4	3,6	33,9	1,5	4
12 SN	1,5	1,4	1,6	1,4	3,5	27	1,4	4,2
13 Dx	1,9	1,8	1,8	2,1	3,2	30	1,3	4,2

13 SN	1,8	1,7	1,7	2	3,1	26,8	1,3	4,3
14 Dx	1,7	1,4	1,6	1,6	3,7	27,2	1,3	4,3
14 SN	1,7	1,4	1,6	1,6	3,5	32,9	1,3	4,1
15 Dx	2,2	2,4	2,2	2,1	3,5	26	1,4	4,5
15 SN	2,3	2,2	2,3	2,4	3,5	27	1,6	4,3
16 Dx	1,9	2	2	1,8	3,4	36,4	1,5	4,6
16 SN	1,7	2	2	1,7	3,5	32	1,5	4,6
17 Dx	1,9	1,9	2,2	2,5	3,8	26,7	1,5	4,3
17 SN	2,1	2	2	2,3	3,7	31	1,3	4,2
18 Dx	2	2,6	2,4	1,9	3,5	29,5	1,5	4,4
18 SN	1,98	2,5	2,3	1,8	3,4	29,2	1,3	4,3
19 Dx	2,1	2,2	2,3	1,9	3,8	28,5	1,3	4,5
19 SN	2,1	2,2	2,4	2	4	29,7	1,4	4,3
20 Dx	2	2	2,1	1,2	3,5	42,3	1,5	4,2
20 SN	2,1	2,4	2,5	2	3,3	35,7	1,4	4,2

In base a ciò l'inclinazione della muraglia rispetto al suolo (S) è risultata compresa in un range tra $44,2^\circ$ e $68,6^\circ$ con una media (X) pari a $55,3^\circ \pm 5,4$ di deviazione standard (sd). L'inclinazione della terza falange rispetto al suolo (Ts) è risultata compresa in un range tra $41,6^\circ$ e $66,3^\circ$ con una media pari a $54,6^\circ \pm 5,7$ (sd). Ne consegue quindi, valutando i valori di media, che la muraglia e la terza falange sono quasi parallele tra di loro vista la scarsa differenza di inclinazione ($0,7^\circ$). L'angolo tra l'asse maggiore della prima falange e la linea del suolo (U) è risultato compreso tra $48,3^\circ$ e $80,8^\circ$ con una media pari a $64,7^\circ \pm 7,3$ (sd). Per quanto riguarda invece l'angolo sotteso tra l'asse maggiore della seconda falange e la linea del suolo (C) è risultato compreso tra $41,8^\circ$ e $68,7^\circ$ con una media pari a $55,7^\circ \pm 6,2$ (sd). Questi ultimi due parametri (C e U) sono essenziali per determinare se l'asse digitale sia o meno spezzato.

In questo caso possiamo affermare che non c'è allineamento tra la prima e la seconda falange e che quindi l'asse è spezzato. Per quanto riguarda l'angolo sotteso tra la superficie soleare della terza falange e la linea del suolo (SA) i valori sono risultati compresi in un range tra $2,6^\circ$ e $16,1^\circ$ con una media pari a $8,1^\circ \pm 3,2$ (sd). Questo parametro risulta utile nella determinazione di una possibile rotazione della terza falange. Le misurazioni che verranno descritte qui di seguito riguardano i parametri angolari indiretti. Tra questi ritroviamo la differenza angolare tra l'asse maggiore della prima falange e quello della seconda falange (Paxis= U-C) la quale è risultata essere compresa tra $-3,7^\circ$ e $17,8^\circ$ con una media pari a $9^\circ \pm 4,9$ (sd). La differenza angolare tra l'angolo della muraglia e l'asse maggiore della terza falange (HPA= U-S) è risultata essere compresa tra $-13,4^\circ$ e $29,3^\circ$ con una media pari a $9,3^\circ \pm 8,6$ (sd). La differenza angolare tra la superficie dorsale della terza falange e l'angolo della muraglia (Ang H= Ts-S) è risultata essere compresa in un range tra $-9,2^\circ$ e $8,3^\circ$ con una media pari a $-0,6^\circ \pm 4,6$ (sd). La differenza angolare tra la superficie dorsale della terza falange e l'asse maggiore

della prima falange (Ang R= U- Ts) è compresa in un range tra -18° e $29,2^\circ$ con una media pari a $10^\circ \pm 10$ (sd). La differenza angolare tra la superficie dorsale della terza falange e l'asse maggiore della seconda falange (Ang F= C- Ts) è risultata essere compresa tra $-18,5^\circ$ e $19,9^\circ$ con una media pari a $1^\circ \pm 7,8$ (sd). Questi ultimi tre parametri sono utilizzati per evidenziare un'eventuale rotazione della terza falange rispetto all'asse digitale. Per quanto riguarda l'angolo tra la corticale palmare della terza falange e la linea del suolo (PPCA) è un parametro diretto ed è risultato essere compreso in un range tra $18,2^\circ$ e $42,3^\circ$ con una media pari a $29,6^\circ \pm 5,1$ (sd). L'angolo sotteso tra la corticale prossimale e distale della terza falange (RA) è risultato essere compreso tra $8,9^\circ$ e $34,2^\circ$ con una media pari a $24^\circ \pm 4,8$ (sd). L'ultimo parametro angolare che prenderemo in esame è l'angolo interno tra la corticale distale palmare e la superficie dorsale della terza falange (AA), il quale è risultato essere compreso tra $21,7^\circ$ e 57° con una media pari a $49,6^\circ \pm 5,7$ (sd).

Terminata quindi l'analisi dei parametri angolari passiamo quindi ad analizzare i parametri lineari. Il primo parametro che analizzeremo è la distanza perpendicolare tra il processo estensorio della terza falange e la muraglia (IDA) che è risultata essere compresa in un range tra 1,4 cm e 2,4 cm con un valore medio pari a 1,8 cm $\pm 0,2$ (sd). La distanza perpendicolare tra l'apice della terza falange e la muraglia (IDB) è risultata essere compresa tra 1,2 cm e 2,6 cm con un valore medio di 1,9 cm $\pm 0,4$ (sd). E' stata inoltre misurata la distanza perpendicolare tra la superficie dorsale della terza falange e la muraglia a metà tra le misurazioni IDA e IDB (IDM) che è risultata compresa tra 1,5 cm e 2,5 cm con un valore medio pari a 1,9 cm $\pm 0,3$ (sd). La distanza lineare perpendicolare tra il processo estensorio della terza falange e il limite più prossimale della muraglia (D) è risultata essere compresa tra 1,2 cm e 2,5 cm con un valore medio pari a 1,8 cm $\pm 0,3$ (sd). Queste quattro distanze lineari sono utili per determinare un'eventuale dislocazione

distale della terza falange. La distanza lineare tra l'apice della terza falange e l'articolazione della stessa falange con l'osso navicolare (PCL) è risultata essere compresa tra 3,6 cm e 4,7 cm con valore medio di 4,3 cm $\pm 0,2$ (sd). La lunghezza dell'asse maggiore della seconda falange (MPL) è risultato essere compreso tra 3,2 cm e 4 cm con una media pari a 3,5 cm $\pm 0,2$ (sd). L'ultimo parametro lineare che analizzeremo è la distanza lineare tra l'inserzione del tendine flessore profondo delle falangi (*DDFT*) e il processo articolare dell' osso navicolare (PPCL) che è risultata essere compresa tra 1,2 cm e 1,7 cm con una media pari a 1,4 cm $\pm 0,1$ (sd).

Tabella F(a): parametri angolari del piede.

	S	Ts	U	C	SA	Paxis	HPA	AngH	AngR	AngF	PPCA	RA	AA
<i>X</i>	55,3	54,6	64,7	55,7	8,1	9	9,3	-0,6	10	1	29,6	24	49,6
<i>sd</i>	5,4	5,7	7,3	6,2	3,2	4,9	8,6	4,6	10	7,9	5,1	4,8	5,7

Tabella F(b): parametri lineari del piede.

	IDA	IDB	IDM	D	MPL	PPCL	PCL
<i>X</i>	1,8	1,9	1,9	1,8	3,5	1,4	4,3
<i>Sd</i>	0,2	0,4	0,2	0,3	0,2	0,1	0,2

Dai risultati precedentemente descritti si è osservato che esiste un ampio range tra il piede destro e il piede sinistro di ciascun soggetto per quanto riguarda i parametri angolari S e Ts. Per questo motivo abbiamo calcolato la differenza angolare che esiste tra il piede destro e il piede sinistro nei parametri sopra citati, e abbiamo in seguito riportato i valori di media (*X*) e deviazione standard (*sd*) riguardanti questa differenza (Tabella G).

Tabella G:

Soggetti	S	Ts
<i>1</i>	0,2	6,3
<i>2</i>	0,4	2,6
<i>3</i>	3,7	3,8
<i>4</i>	0,2	1,6
<i>5</i>	3,9	0,4
<i>6</i>	5,6	3,1
<i>7</i>	6,5	6,7
<i>8</i>	1,1	0,8
<i>9</i>	0,8	2,4
<i>10</i>	1,9	1
<i>11</i>	2,2	4,3
<i>12</i>	8,7	7,6
<i>13</i>	0	2,7
<i>14</i>	2,8	3,5
<i>15</i>	2,8	1
<i>16</i>	1,7	0
<i>17</i>	3,6	4,5
<i>18</i>	1,3	0,3
<i>19</i>	1,3	2,2
<i>20</i>	11,1	5,1
<i>Media (X)</i>	2,99	2,99
<i>Deviazione</i>	2,97	2,22

I valori sopra descritti riguardanti i parametri S e Ts sono stati osservati come statisticamente significativi con $p < 0,05$.

3.5. Discussioni e conclusioni

Il presente studio indica che l'anatomia radiografica dell'asino è significativamente differente da quella del cavallo. Questo dipende dal fatto che esistono variazioni anatomiche evidenti a livello del piede, come ad esempio l'aspetto più verticale della muraglia, che sono state precedentemente discusse nel Capitolo 1 . Di conseguenza non è possibile estrapolare dati dai modelli radiografici relativi al cavallo ma è necessario sviluppare un modello specifico per la specie asinina. Il nostro studio si è dimostrato utile a tal proposito perché nella letteratura corrente ci sono pochi dati a riguardo ed è auspicabile raccoglierne il più possibile, che riguardino il piede sano, per diagnosticare precocemente patologie podali tra le quali si riscontra frequentemente la laminite. In particolare non esiste alcun dato in letteratura relativo alla razza amiatina, che si sta diffondendo nella nostra regione.

Analizzando la media e la deviazione standard dei parametri S e Ts abbiamo riscontrato che esiste un range dei valori molto ampio, e che la differenza tra il piede destro e sinistro dei singoli individui talvolta è notevole. Tuttavia dal punto di vista statistico, applicando il T- test, queste differenze non sono significative ($p < 0,05$); questo fenomeno è probabilmente dovuto alla grande variazione che si riscontra nella popolazione. E' stata posta particolare attenzione ai parametri S e Ts perché dal nostro punto di vista nella pratica clinica sono i parametri più facilmente utilizzabili. Dall'osservazione della media dei suddetti parametri possiamo affermare che la muraglia e la superficie dorsale della terza falange sono parallele tra di loro. Questo è supportato anche dai valori di media dei parametri IDA, IDB e IDM che indicano la distanza lineare tra la superficie dorsale della terza falange e la muraglia.

Queste affermazioni trovano riscontro nello studio eseguito da Collins et al nel 2011 su asini di razza europea; anche in quel caso la muraglia e la superficie dorsale della terza falange risultavano parallele tra loro e le distanze lineari IDA, IDB, IDM avvaloravano il fatto che la muraglia e la superficie dorsale della terza falange fossero parallele. Tuttavia vi sono delle differenze di tipo quantitativo per il parametro riguardante la distanza lineare media tra la superficie della terza falange e la muraglia (IDM) tra le diverse razze di asini. Infatti nell'asino di razza europea Collins (2011) ha riscontrato un valore medio di IDM pari a $15,6\text{mm} \pm 2,60$ (sd) mentre Walker (1995) ha riscontrato nell'asino di razza Mammoth un IDM pari a $23\text{mm} \pm 3$ (sd). Collins (2011) ha ipotizzato che la differenza tra i valori del parametro IDM nelle due razze possa essere riferibile alla differenza di taglia visto che l'asino europeo è molto più piccolo rispetto al mammoth. Nella razza amiatina il valore medio di IDM è risultato pari a $19\text{mm} \pm 2$ (sd). Come possiamo notare dal nostro studio, l'asino di razza amiatina possiede valori intermedi del parametro IDM, superiore al valore riscontrato nell'asino europeo ma inferiore a quello riscontrato nell'asino mammoth. E' quindi possibile, come affermato in precedenza da Collins (2011), che ci siano differenze notevoli nelle misurazioni dei parametri dovute alla differenza di taglia in relazione alla razza. L'asino amiatino presenta in effetti una taglia inferiore al mammoth ma superiore all'asino europeo. Un' ulteriore conferma potrebbe venire da uno studio condotto su altre razze di taglia superiore come per esempio l'asino di Martina Franca. Queste differenze di razza nei parametri normali devono ovviamente essere prese in considerazione nella pratica clinica.

Analizzando i valori riferiti alla distanza lineare tra il processo estensorio della terza falange e il margine più prossimale della muraglia (D), il nostro dato è superiore a quello riportato da Collins et al (2011). Questo può essere in relazione alla differenza di taglia e conferma

inoltre un'ulteriore differenza anatomica nei confronti del cavallo. Infatti i nostri dati e quelli di Collins et al (2011) sono simili a quelli riportati per il cavallo (Linford et al, 1993; Cripps e Eustace, 1999), specie di dimensioni maggiori, e superiori a quelli riportati per il pony (Cripps e Eustace, 1999). Questo conferma una posizione più distale della terza falange all'interno dello zoccolo nell'asino rispetto al cavallo. Questi dati sono di notevole importanza nella valutazione di soggetti potenzialmente affetti da laminite con dislocazione distale della terza falange (cosiddetti "sinkers"), condizione peraltro non frequente nella specie asinina.

Analizzando l'angolo sotteso tra la superficie soleare della terza falange e il suolo (SA), parametro molto utile nella podologia del cavallo, abbiamo riscontrato un valore medio di $8,1^{\circ} \pm 3,1$ (sd). Il range dei valori è risultato compreso tra $2,6^{\circ}$ e $16,1^{\circ}$; questo range così ampio in una popolazione di soggetti sani rende l'utilità del parametro probabilmente limitata. I dati presenti in letteratura (Collins et al, 2011) con un valore medio di $8,26^{\circ} \pm 4,75$ (sd) (e quindi un range di valori più ampio rispetto al nostro campione) confermano questa osservazione.

Analizzando l'angolo sotteso tra l'asse maggiore della prima falange e il suolo (U), e l'angolo sotteso tra l'asse maggiore della seconda falange e il suolo (C) possiamo affermare che l'asse digitale è fisiologicamente spezzato in avanti. Questo dato è in disaccordo con lo studio condotto da Collins et al (2011), che riporta valori medi invertiti e di conseguenza un angolo digitale spezzato all'indietro. Riteniamo che la conformazione più verticale della regione pastorale giustifichi la presenza di un asse digitale spezzato in avanti.

Alla luce quindi di queste considerazioni, i dati riportati nel nostro studio devono essere considerati criticamente dal clinico perché l'alterazione, anche se marcata, di un singolo parametro non giustifica

una diagnosi certa di laminite esclusivamente su base radiografica. In ogni caso, se l'analisi dei radiogrammi di un soggetto con sospetta laminite evidenzia alterazioni lievi o moderate di più parametri, allora la diagnosi è probabile soprattutto se il riscontro radiografico è supportato da segni clinici quali zoppia o cambiamenti di conformazione dello zoccolo (Collins et al, 2011). Sono quindi necessari molti parametri radiografici per definire al meglio e soprattutto in maniera oggettiva l'anatomia radiografica del piede sano dell'asino; questo è di notevole importanza perché clinicamente dobbiamo essere in grado di identificare anche lievi modificazioni anatomiche per poter formulare una diagnosi precoce. La radiografia in proiezione LM è considerata il "gold standard" per la diagnosi e la prognosi di stati di laminite (Collins et al, 2011).

Per il frequente riscontro di alterazioni radiografiche di dubbio significato clinico, nel nostro studio oltre ai parametri presi in considerazione da Collins nel 2011, abbiamo effettuato una valutazione soggettiva semiquantitativa della carena e dell'eventuale proliferazione periostale sul margine dorsale della terza falange. La carena si è presentata in tre radiogrammi con un punteggio pari a 1, che indica una lieve indentazione del profilo della terza falange in proiezione DPPaDiO; in due radiogrammi invece il punteggio è pari a 2 indicando una moderata indentazione del profilo della terza falange in proiezione DPPaDiO. L'aspetto della carena in tutti i soggetti che non presentano alterazioni è semicircolare. Nello studio condotto sugli asini Mammoth gli autori hanno riscontrato, al contrario nostro, molta variabilità nella forma della carena e non sono stati in grado di descriverne la forma perché ogni piede presentava una forma della carena diversa. Anche questo dato sottolinea l'importanza delle differenze di razza all'interno della specie.

La proliferazione periostale, osservata con una certa frequenza nella pratica clinica (Ricardi, dati non pubblicati) e riportata da Walker et al (1995), è stata osservata in quattro radiogrammi in proiezione LM con punteggio pari a 2, a indicare un grado moderato, e in tre radiogrammi la proliferazione è risultata essere pari a 1 quindi di grado lieve. Come già ipotizzato da Walker et (1995) al questo reperto può essere una variabile anatomica normale o associato a episodi subclinici di laminite o lesioni laminari di altra natura. Solo un soggetto presenta proliferazione periostale bilaterale; questo fenomeno potrebbe essere correlabile all'età avanzata del soggetto (18aa). Questo però non sembra essere confermato osservando l'età degli altri soggetti con proliferazione periostale: 7 anni (n=2), 11 anni (n=1). L'esame istologico dei piedi di soggetti che presentano questa alterazione potrebbe identificarne la natura.

L'applicazione del protocollo utilizzato nel nostro studio può avere un riscontro pratico in campo ortopedico; questo è possibile prendendo in considerazione solo pochi parametri, quelli di maggior importanza clinica durante la lettura di radiogrammi in proiezione LM: l'angolo sotteso tra la muraglia e il suolo (S), l'angolo sotteso tra la superficie dorsale della terza falange e il suolo, le distanze lineari IDA, IDB, IDM tra la superficie dorsale della terza falange e la muraglia e infine la distanza lineare tra il processo estensorio della terza falange e il margine più prossimale della muraglia (D). Questi sono i principali parametri da tenere in considerazione per verificare l'esistenza di variazioni anatomiche nel piede dell'asino.

I limiti di questo studio sono legati al ridotto numero dei soggetti e alla eterogeneità dello stesso, riferita all'età e al sesso. Un gruppo più numeroso di soggetti avrebbe potuto fornire più dati su cui poter sviluppare lo studio e confermare la ripetibilità di alcuni parametri.

Inoltre, un numero di soggetti maggiore, avrebbe consentito la divisione in gruppi per età e sesso permettendo di valutare eventuali modificazioni legate a queste variabili. La scarsità dei dati nella letteratura corrente non permette un reale confronto con essa per le differenze di razza, tuttavia la corrispondenza dei nostri risultati con quelli riportati in letteratura ne permette una relativa oggettivazione.

L'importanza della diffusione dell'asino come animale che rientra nella sfera affettiva, porta alla necessità di possedere informazioni diagnostiche e prognostiche per quanto riguarda le più importanti patologie che interessano questa specie. Lo studio dell'anatomia radiografica del piede sano dell'asino è di fondamentale importanza per la diagnosi precoce di laminite. E' necessaria l'applicazione di un modello radiografico multiparametrico improntato sulla specie asinina, considerando le differenze anatomiche e di conseguenza radiografiche tra le due specie. La determinazione dei valori di parametri radiografici specifici può avere una larga applicazione in campo ortopedico. Nell'ottica di un protocollo sanitario preventivo, l'obiettivo che si potrebbe raggiungere è quello di effettuare uno screening radiografico periodico in soggetti apparentemente sani in modo tale da controllare l'eventuale insorgenza di laminite o altre patologie podali. Questo appare di grande rilevanza nell'asino per la natura più subdola e cronicizzante della laminite rispetto al cavallo che porta al manifestarsi della zoppia in soggetti affetti da laminite solo in una fase avanzata di malattia, quando l'approccio terapeutico diviene più complicato.

Il limite di questo studio risiede nella scarsa numerosità del campione; è auspicabile in futuro effettuare nuovi studi su un numero maggiore di soggetti e su altre razze asinine. Inoltre è auspicabile l'esecuzione di tali indagini anche su soggetti affetti da laminite o altre patologie del piede.

BIBLIOGRAFIA

1. Belknap J. K. And Parks A. “Lameness in the extremities” – The foot. In: Adams and Stashak Lameness in horses, Wiley- Blackwell, pp , 2011.
2. Butler J. A., Colles C. M., Dyson S. J., Kold S. E. and Poulos P. W. “Foot, pastern and fetlock”. In: Butler J. A., Colles C. M., Dyson S. J., Kold S. E. and Poulos P. W. Clinical radiology of the horse, Blackwell Science, pp 53-187, 2000.
3. Crane M. “The donkey’ s foot”. In: Svendsen ED. The professional handbook of the donkey. 4 edizione, , pp 188-201, 2008.
4. Walker M., Taylor T.S., Slater M., Hood D., Weir V. and Elslander J. Radiographic appearance of the feet of mammoth donkeys and the findings of subclinical laminitis. Vet. Radiol. Ultrasound 35: pp 32-37, 1995.
5. Collins S.N., Dyson S.J., Murray R.C., Burden F. and Trauford A. Radiological anatomy of the donkey’ s foot: objective characterization of the normal and laminitic donkey foot. Equine vet. 43 (4) : pp 478-486, 2011.

RINGRAZIAMENTI

Volevo ringraziare innanzi tutto la mia famiglia, per avermi permesso di fare questo percorso e per aver sempre creduto in me, anche nei momenti più difficili. Grazie a mio padre, mia madre, gli zii, la nonna, la tata Mari ed il mio fantastico fratello.

Volevo poi ringraziare il Dott. Ricardi, per essere stato un buon maestro ed avermi dato tanta fiducia, soprattutto lasciandomi guidare la sua macchina. Un grande ringraziamento anche alla Prof.ssa Citi, relatrice di questa tesi.

Un grazie enorme a Micaela, per essere stata una “capa” meravigliosa, per essermi stata sempre vicino ed aver sempre creduto nelle mie capacità, ma soprattutto per essere una grande amica e compagna di favolosi aperitivi. Grazie a Rinaldo, che ha sopportato me e tutti gli asinelli per tutto il tempo necessario a realizzare questa tesi.

Mille mila grazie alla Teso, per esserci stata sempre ed ovunque, per essere stata da sempre più di un’amica, per essere la mia anima gemella. Grazie anche alle mitiche MAD VET Giggi, Toddy, Parasalla, Linzi e naturalmente Francisc e come dimenticare Marcò con la sua coinvolgente allegria e ironia... grazie a tutti voi per essere così meravigliosamente meravigliosi e per avermi fatto trascorrere momenti indimenticabili.

Ringrazio le mie fidate compagne di viaggi ed avventure, Silvia, Andrea, e l’Universo che me le ha fatte incontrare. Grazie per essere così..semplicemente AMICHE.

Grazie a Margò, per aver scoperto la “gattara” che c’è in me, per essere stata un’amica (e coinquilina) fidata, per tutti i momenti belli passati insieme e per tutte le pizze pre-esame divorate. Grazie anche alla mitica Bonelli per essermi sempre stata vicina anche a migliaia di chilometri di distanza ed avere portato nella mia vita due “labradi” davvero speciali.

Un grazie enorme ad Alessia per aver condiviso con me le gioie ed i dolori dell’ultima parte di questo percorso e per essermi stata amica anche nei momenti di pura isteria. Ringrazio il mio amichetto Jacopo per tutte le risate e le giornate passate a studiare davanti al camino;

grazie anche per le magiche poesie, le uniche che mi abbiano mai fatto imbarazzare.

Non posso fare a meno di ringraziare tutti i cavallari vecchissimi, vecchi, nuovi e stranuovi per aver reso gli anni dell'università così belli ed indimenticabili perché diciamolo, se ci sono i cavallari il divertimento è assicurato! Grazie a Felice, Claudia, Chiara, Laura , Carlotta, MariaLuisa, Sissi, Zia Marta, Margherita, Samu, Margheritina, Giannino, Mirko, Roberta, Ciccio, AliGiò, Sarah, Teresa, Irene, il Toto, Chiara, Serena, Costanza, Cinzia, Lorenzo, Vanessa, Valentina, Luca, Serena, Giulia, Valentina, Irene, Maria, Michela, Costanza e a Polpetto che è stato adottato!

Grazie agli amici di sempre Giulia, Carolina, Giulia, Silvia, il Brù, Marco, Luca, per accogliermi sempre con entusiasmo al mio ritorno da Pisa e perché so di poter contare sempre su di voi! Grazie a “Sorella Mia”, per essere stata una finta cugina modello e per essere da sempre una sorella e, naturalmente, grazie per tutto l'aiuto tecnologico che mi hai sempre dato. Grazie ad Emanuela, per essere sempre al mio fianco nonostante la lontananza che non può far altro che fortificare la nostra amicizia.

Ringrazio Micol e Francesco, per aver fatto crescere la mia passione per i cavalli ed essere stati per me come una seconda famiglia.

Grazie ad Andrea per essere stato nell'ultimo anno un punto di riferimento, per essere sempre disposto ad aiutare, ascoltare e comprendere...grazie di far parte della mia vita!

Grazie a tutti!