



Glomerulonefritis por inmunocomplejos en un paciente con lepra

Gabriel Sebastián Díaz-Ramírez^{a*}, Cristhian David Morales-Plaza^{b,c}, Lorena Matta-Cortés^{a,d}

Resumen

La lepra es una enfermedad cuyas manifestaciones se dan a nivel cutáneo y neurológico periférico. Es conocida desde siglos atrás y continúa siendo un problema de salud pública a nivel mundial. La prevalencia ha disminuido después de la instauración de esquemas de tratamiento poliquimioterápicos. En Colombia no está considerada como un problema de salud pública por su baja prevalencia. El compromiso multisistémico es común, especialmente en las formas multibacilares. Los sistemas articular y renal son frecuentemente afectados, aunque estas afectaciones son en muchas ocasiones pasadas por alto. Se reporta el caso de un paciente con lepra lepromatosa que presentó glomerulonefritis mediada por inmunocomplejos y, además, compromiso poliarticular secundario a una reacción leprosa del tipo eritema nudoso lepromatoso. No hay conciencia por parte del personal de salud sobre las características de la enfermedad, ya que en muchos casos se cree erradicada. Este caso ilustra la importancia del reconocimiento y tratamiento oportunos para prevenir la discapacidad asociada.

Palabras clave: Lepra; Lepra lepromatosa; *Mycobacterium leprae*; Glomerulonefritis; Complicaciones

Immune-complex glomerulonephritis in a patient with leprosy

Abstract

Leprosy is a disease whose manifestations are seen in the skin and at the peripheral neurological level. It has been known for centuries and remains a public health problem worldwide; however its prevalence has declined after the introduction of multidrug treatment schemes. In Colombia leprosy is not considered a public health problem because of its low incidence. Multisystem compromise is common, especially in multibacillary forms, with the articular and renal systems commonly affected; although these effects are often overlooked. We report a patient with lepromatous leprosy who presented immune-mediated glomerulonephritis and polyarticular impairment secondary to erythema nodosum leprosum. There is no awareness on the part of health personnel on the characteristics of the disease and in many cases are believed eradicated. This case illustrates the importance of early recognition and timely treatment to prevent disability associated.

Keywords: Leprosy; Lepromatous leprosy; *Mycobacterium leprae*; Glomerulonephritis; Complications

Introducción

La lepra es una enfermedad infectocontagiosa granulomatosa crónica causada por *Mycobacterium leprae*, un bacilo grampositivo ácido alcohol resistente, intracelular obligado, que presenta un gran número de manifestaciones y que generalmente son de tipo crónico. Aunque su prevalencia ha disminuido en los últimos años, continúa siendo un problema de salud pública a nivel mundial¹.

En Colombia, la lepra ha disminuido considerablemente su prevalencia a partir del año 2008, donde la tasa de infección es menor a 0,1 por 100.000 habitantes, lo que equivale a 289

casos ocurridos en el año 2010. Menos del 10% de los casos se diagnosticaron como lepra indeterminada, que es la forma de inicio de la infección; asimismo el 30% de los nuevos casos tiene algún grado de incapacidad y el 10% de ellos presentan discapacidad grado II².

Las principales manifestaciones clínicas incluyen lesiones cutáneas anestésicas y neuropatía periférica, que traen como consecuencia deformidades físicas y discapacidad. El compromiso puede llegar a ser multisistémico, en el que la afectación poliarticular en los pacientes con lepra multibacilar y las reacciones leprosas, como el eritema nudoso lepromatoso, son frecuentes¹.

a Departamento de Medicina Interna, Universidad del Valle, Cali,
b EurAsia and Latin America Research Group, Peoples' Friendship University of Russia, Moscow-Russian Federation
c Grupo de Investigación en Farmacoepidemiología y Farmacovigilancia, Universidad Tecnológica de Pereira, Pereira,
d Departamento de Clínicas Médicas, Universidad Javeriana, Cali,
* Autor para correspondencia.
Correos electrónicos: sebastiandiazr@gmail.com, (G.S. Díaz-Ramírez).

Recibido:16/01/2015; Aceptado: 10/12/2015

Cómo citar este artículo: Díaz-Ramírez GS, et al. Glomerulonefritis por inmunocomplejos en un paciente con lepra. *Infectio* 2016. <http://dx.doi.org/10.22354/in.v21i1.641>

Es común el compromiso renal en los pacientes afectados en estadios avanzados de la infección sin diagnóstico ni tratamiento y generalmente tiene diversos patrones de presentación³, principalmente en la lepra lepromatosa (multibacilar) donde el grado de compromiso renal puede estar asociado a la carga bacilar y donde la presentación más común es la glomerulonefritis mediada por complejos inmunes⁴. En el siguiente artículo se reporta la presentación de estas dos entidades.

Descripción del caso

Paciente masculino de 25 años procedente del sector urbano de Cali (Valle, Colombia) quien consultó en abril del 2013 a una institución de salud de 3.º nivel de la ciudad por cuadro de un mes de evolución con síntomas generales (astenia, adinamia, malestar general), asociados a fiebre (casi a diario) con temperatura entre 38 y 39 °C, poliartralgias simétricas que se exacerbaban con la fiebre y comprometían las articulaciones metacarpofalángicas, muñecas, codos, rodillas y tobillos, con cambios inflamatorios articulares que no mejoraban con antiinflamatorios no esteroideos.

El paciente no reportó antecedentes de importancia para la adquisición de los síntomas como vivir en hacinamiento, higiene deficiente ni mala alimentación.

Ingresó en adecuadas condiciones generales, signos vitales: tensión arterial 124/90, frecuencia respiratoria 16 por minuto, frecuencia cardíaca 100 por minuto, temperatura 37,6 °C, peso 70 kg, de contextura mediana. Se encontró eritema corporal generalizado, placas eritematosas de 2 x 3 cm preauriculares y supraciliares bien definidas, bordes ligeramente levantados, descamativas, pruriginosas, sin signos infecciosos ni cambios sensitivos. Edema y rubor en manos, 3.º dedo de mano derecha fusiforme, demás dedos de las manos con leve aumento del volumen (pérdida de las arrugas), dolor a la compresión de las articulaciones metacarpofalángicas y disminución de fuerza prensil. Edema maleolar bilateral e hipostesia a nivel maleolar derecho.

Se hospitalizó para estudios y manejo de una poliartritis simétrica aditiva inflamatoria aguda en búsqueda de etiologías infecciosas, inflamatorias e inmunorreumatólogicas. En ese momento se consideró por el servicio de dermatología que no había indicación de realización de biopsias de las lesiones cutáneas, ya que inicialmente se consideró como posible diagnóstico lupus eritematoso discoide.

En la exploración paraclínica se encontró: uroanálisis dentro de límites normales y los siguientes paraclínicos (tablas 1 y 2).

Fue manejado con líquidos intravenosos (solución salina 0,9%) y acetaminofén. En los paraclínicos se evidenció una creatinina sérica de 1,96 mg/dl, que se elevó hasta alcanzar un pico de 2,55 mg/dl al 12.º día de hospitalización con una

Tabla 1. Paraclínicos solicitados al ingreso del paciente

Paraclínico	Resultado	Valor de referencia
ASTOS (U/ml)	164	0-200
Creatin cinasa U/l	79	30-200
ELISA para VIH	Negativo	No reactivo: menor de 1,00 S/CO
Ferritina (µg/ml)	225	30-300
Gota gruesa (3 en total)	Negativas	Negativa
HBsAg	Negativo	No reactivo: menor de 1,0 S/CO
IgG contra hepatitis C	Negativo	No reactivo: menor de 1,00 S/CO
PCR mg/l	6	0-5
Prueba treponémica y VDRL	No reactiva	No reactiva
VSG mm/H	65	0-17
Uroanálisis		
Densidad	1,015	
Proteínas	Negativo	
Glucosa	Negativo	
Bacterias	Negativo	
Cilindros	Hialinos 0-1 XC	

ecografía renal que mostró cambios de nefropatía aguda (aumento de la ecogenicidad del parénquima), sin indicios de cronicidad y con riñones de tamaño normal; no hubo caída del gasto urinario (0,8-1,6 cc/kg/hora), sin cambios en los nuevos uroanálisis. Se indicó biopsia renal por el servicio de nefrología al considerar una posible glomerulonefritis rápidamente progresiva.

Se le practicó la biopsia renal al día 20.º de la hospitalización (hasta ese momento la sintomatología había cedido y los valores de creatinina sérica iban en descenso: 1,65 mg/dl) que mostró signos de glomerulonefritis mesangial mediada por inmunocomplejos subendoteliales (descartando glomerulonefritis rápidamente progresiva). El paciente egresó al día 24 de hospitalización, asintomático.

Nuevamente consulta 8 meses después del egreso refiriendo artalgias, fiebre y aparición de lesiones nodulares induradas, eritematosas y dolorosas a nivel de tórax y extremidades inferiores (fig. 1).

Es llevado a biopsia de lesión en pierna, en la que se encontró infiltrado linfocitario que comprometía el espacio perivascular y los fascículos nerviosos, infiltrando los septos y lobulillos grasos. Se realizaron tinciones para bacilos ácido

Tabla 2. Paraclínicos especializados que descartan la presencia de enfermedad de tipo autoinmune

Paraclínico	Resultado	Valor de referencia
Anti-ADN de doble cadena	Negativo	Negativo a 1:10 diluciones
Anticuerpo anti-Ro	Negativo	Negativo
Anticuerpo anti-La	Negativo	Negativo
Anticuerpo anti-RNP	Negativo	Negativo
Anticuerpo anti-Smith	Negativo	Negativo
Anticuerpos anticitoplasma del neutrófilo (c-ANCA y p-ANCA)	Negativo	Negativo
Anticuerpos antinucleares (IFI)	Negativo	Negativo a 1:40 diluciones
Antipéptico cíclico citrulinado (U)	<0,05	Negativo < 5
Complemento C3 (mg/dl)	123	86-184
Complemento C4 (mg/dl)	37	20-58
Enzima convertidora de angiotensina (ECA) (U/l)	35	< 40
Factor reumatoideo (IU/ml)	4-2	<30
Inmunoglobulina A (IgA) (mg/dl)	172	60-209
Inmunoglobulina G (IgG) (mg/dl)	1.253	614-1.295
Inmunoglobulina M (IgM) (mg/dl)	121	53-334

alcohol resistentes y se encontraron formas bacilares positivas en la lesión, tinción de Fite Faraco positiva para micobacterias (Figs. 2 y 3).

Se consideró que el paciente estaba cursando con una lepra lepromatosa (multibacilar) asociada a una reacción leprosa tipo eritema nudoso lepromatoso con compromiso renal y poliarticular.

El paciente fue manejado y controlado por el programa de lepra a nivel local, que incluye: el manejo poliquimioterápico con clofacimina (50 mg diarios) y dapsona (100 mg diarios) durante un año, acompañado de rifampicina (600 mg) y una dosis de refuerzo de clofacimina de 300 mg una vez al mes

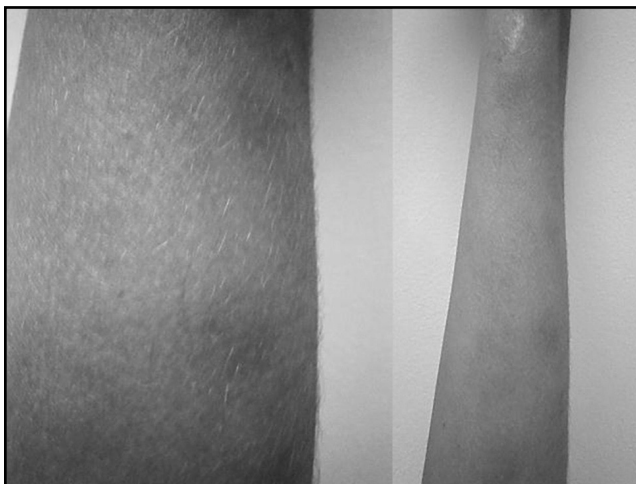

Figura 1. Lesiones nodulares induradas eritematosas en extremidades inferiores.

durante un año. Así como prednisona (1 mg/kg/día durante 10 días) y talidomida (400 mg diarios durante los primeros 3 días). Posteriormente, se disminuyó la dosis a 200 mg diarios durante 4 días y luego a 50 mg diarios durante 7 días para eritema nudoso lepromatoso, con remisión de la sintomatología renal, articular y cutánea durante los controles posteriores. Se realizó el seguimiento de su grupo familiar para evitar la diseminación de la enfermedad.

Discusión

El paciente que reportamos reside en la ciudad de Cali (Valle) y no tenía antecedentes médicos ni contactos epidemiológicos de importancia para la adquisición de la enfermedad, como por ejemplo el contacto íntimo con una persona infectada, vivir en hacinamiento, higiene deficiente o mala alimentación².

En este paciente se dieron manifestaciones en los nervios periféricos y el músculo esquelético que incluían hipoestesias, disestesias, disminución de la fuerza y dolor articular. En cualquier estadio de la enfermedad, las células polimorfonucleares y, posteriormente, los macrófagos y las células de Langerhans identifican los antígenos micobacterianos y los presentan a los linfocitos T CD4 y CD8, determinando la forma de enfermedad leprotica en la cual se inicia una reacción inflamatoria crónica que lleva a isquemia del perineuro, daño nervioso axonal, muerte celular y a afectación poliarticular⁵.

Además, la afectación renal ha sido ampliamente descrita en la literatura, comprometiendo glomérulos, túbulo y parénquima renal^{3,4}. Este paciente presentó una ele-

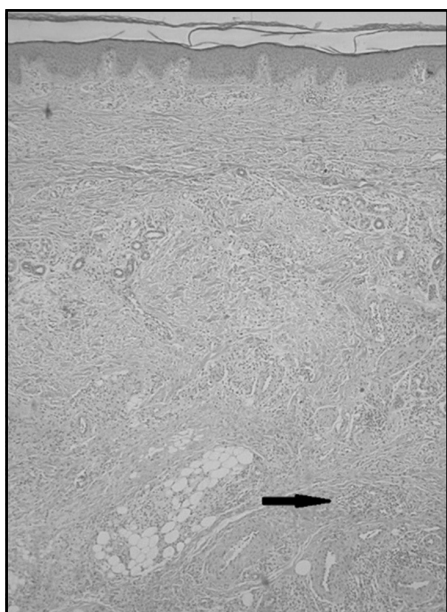


Figura 2. Piel: representación hasta la hipodermis en la que se observa un infiltrado inflamatorio crónico de tipo linfocitario. (Hematoxilina y eosina, 4X).

vación aguda progresiva de creatinina con relación a daño renal agudo que hizo sospechar una glomerulonefritis rápidamente progresiva, por lo que se indicó la realización de biopsia renal apoyados en el compromiso sintomático sistémico, aunque no había los hallazgos típicos de glomerulonefritis en los uroanálisis (proteinuria en rango no nefrótico, hematuria) ni hipertensión⁶. Se documentó compromiso glomerular mesangial con depósitos de inmunocomplejos mesangiales y subendoteliales que hacían sospechar como primera opción diagnóstica la nefropatía por IgA y una glomerulonefritis secundaria a enfermedad autoinmune. Este tipo de presentación es una condición importante a considerar en los pacientes con lepra, especialmente en los casos multibacilares en los que el grado de compromiso renal se ha visto que está directamente relacionado con la carga bacilar y con el depósito de inmunocomplejos a nivel glomerular⁴.

Así pues, el riñón se lesiona por diferentes vías: depósito glomerular de complejos inmunes, depósito amiloide secundario a la inflamación crónica y otras causas desconocidas^{5,6}, por lo que el daño renal se puede enmarcar en: 1) defectos en la concentración y en la acidificación de la orina, sin daño histológico aparente; 2) nefritis tubulointersticial aguda o crónica; 3) insuficiencia renal aguda; 4) amiloidosis secundaria y 5) glomerulonefritis⁷.

Al paciente descrito se le instauró el régimen de tratamiento antibiótico para lepra multibacilar recomendado por las guías nacionales⁸. Asimismo, en los pacientes que desarrollan eritema nudoso lepromatoso se recomienda el uso de talidomida y esteroides, y disminución de las dosis dependiendo de la respuesta clínica del paciente, lo cual es recomendado

por las guías de atención de la lepra del Ministerio de Salud⁸. Se debe tener en cuenta que este tipo de pacientes debe ser reportado al Programa de Control de Lepra del municipio².

Igualmente, como la transmisión de la enfermedad se da persona-persona vía nasal por gotas, es indispensable evaluar periódicamente a los contactos del infectado para evitar la diseminación de la infección. Estas personas deben ser vacunadas con una dosis de BCG, si presentan cicatriz de la misma. Si no presentan cicatriz, debe administrarse una dosis y un refuerzo 6 meses después. También se deben tener en cuenta los controles para el seguimiento de la evolución de la enfermedad, la administración de los medicamentos y el posterior seguimiento postratamiento para evaluar recidivas, reacciones lepróticas o, en su defecto, el progreso de la discapacidad².

Asimismo, los diagnósticos tardíos de la enfermedad pueden generar un alto grado de discapacidad, lesiones y reacciones lepróticas tipos 1 y 2 que se dan principalmente en la población económicamente activa, con secuelas que afectan, además, al entorno social por el estigma que conlleva esta enfermedad. Por otro lado, se ha evidenciado que no hay una búsqueda activa de casos de lepra, porque se ha encontrado que solo un 32,1% de los pacientes fueron diagnosticados durante el primer año de la enfermedad, como ocurrió con este paciente⁹.

Igualmente, el diagnóstico se hace de forma tardía y este no se tiene presente inicialmente entre los diagnósticos diferenciales², por lo cual se hace un llamado a fortalecer la enseñanza de las enfermedades de interés en salud pública, como la lepra, en las escuelas de medicina para que haya un mejor conocimiento de su diagnóstico y manejo de sus secuelas.

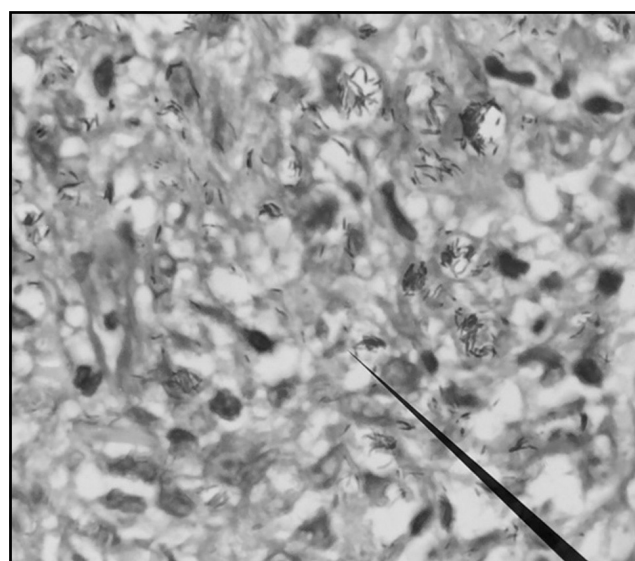


Figura 3. Piel: en hipodermis se observan formas bacilares de diferentes tamaños, organizadas individualmente y en globias. (Fite Faraco, 100X).

Responsabilidades éticas

Protección de personas y animales. Los autores declaran que los procedimientos seguidos se conformaron a las normas éticas del comité de experimentación humana responsable y de acuerdo con la Asociación Médica Mundial y la Declaración de Helsinki.

Confidencialidad de los datos. Los autores declaran que han seguido los protocolos de su centro de trabajo sobre la publicación de datos de pacientes.

Derecho a la privacidad y consentimiento informado. Los autores han obtenido el consentimiento informado de los pacientes y/o sujetos referidos en el artículo. Este documento obra en poder del autor de correspondencia.

Financiación

Ninguna.

Conflicto de intereses

Los autores declaran no tener ningún conflicto de intereses.

Bibliografía

1. Bennett J, Dolin R, Blaser M, Mandell D. Bennett's principles and practice of infectious diseases. Principles and Practice of Infectious Diseases. Edited by Bennett JE, Dolin R, Blaser MJ. 8th edition. Cap. 25
2. Canada: Elsevier Saunders; 2014. p. 2819-31,3463-80.2. Instituto Nacional de Salud. Protocolo de vigilancia en Salud Pública: Lepra. [consultado 12 Abr 2015]. Disponible en: <http://ins.gov.co/lineas-de-accion/Subdireccion-Vigilancia/sivigila/layouts/mobile/disform.aspx>
3. Nakayama EE, Ura S, Fleury RN, Soares V. Renal lesions in leprosy: A retrospective study of 199 autopsies. *Am J Kidney Dis.* 2001;38(1):26-30.
4. Da Silva Júnior GB, Daher Ede F. Renal involvement in leprosy: Retrospective analysis of 461 cases in Brazil. *Braz J Infect Dis.* 2006;10(2):107-12.
5. Ahsna N, Weeler DE, Palmer BF. Leprosy-associated renal disease: Case report and review of the literature. *J Am Soc Nephrol.* 1995;5:1546-52.
6. Iveson JM, McDougall AC, Leatham AJ, Harris HJ. Lepromatous leprosy presenting with polyarthritis, myositis, and immune-complex glomerulonephritis. *Br Med J.* 1975;3:619-21.
7. Rodríguez G, Berrio J, Sarmiento L. La lepra y el riñón. *Biomédica.* 1999;19(1):45-55.
8. Ministerio de la Protección Social. Guía de atención de la lepra. [consultado 12 Abr 2015]. Disponible en: <http://www.nacer.udea.edu.co/pdf/libros/guiaimps/guias18.pdf>
9. Guerrero MI, Muvdi S, León CI. Retraso en el diagnóstico de lepra como factor pronóstico de discapacidad en una cohorte de pacientes en Colombia, 2000-2010. *Rev Panam Salud Pública.* 2013;33(2):137-43.