

- thology (ISUP) Consensus Conference on Gleason Grading of Prostatic Carcinoma: Definition of Grading Patterns and Proposal for a New Grading System. *Am J Surg Pathol* 2016;40:244–52.
11. *Epstein JI, Zelefsky MJ, Sjoberg DD i sur.* A Contemporary Prostate Cancer Grading System: A Validated Alternative to the Gleason Score. *Eur Urol* 2016;69:428–35.
 12. *Hrvatski zavod za javno zdravstvo.* Incidencija raka u Hrvatskoj. Zagreb, Registar za rak. 2015, Bilten br. 38.
 13. Prijedlog smjernica za patohistološke nalaze zloćudnih tumora. 5. Hrvatski kongres patologa i sudskih medicinara. Zagreb, listopad 2012.
 14. *Edge S, Byrd DR, Compton CC, Fritz AG, Greene FL, Trotti A, ur.* AJCC Cancer Staging Handbook, 7. izd. New York: Springer-Verlag; 2010.

KLINIČKI PRISTUP GINEKOMASTIJI

CLINICAL EVALUATION OF GYNECOMASTIA

ANELA NOVAK, DARKO KAŠTELAN*

Deskriptori: Ginekomastija – dijagnoza, etiologija, liječenje, patofiziologija; Androgeni – fiziologija; Estrogeni – fiziologija

Sažetak. Ginekomastijom nazivamo povećanje dojke u muškaraca uzrokovano proliferacijom žljezdanog tkiva. Posljedica je poremećenog omjera estrogena i androgena u plazmi ili lokalno u žljezdanom tkivu dojke. Uzroci ginekomastije uglavnom su benigni. Fiziološka ginekomastija česta je pojava i nalazimo ju u novorođenčadi, u pubertetu i u starijoj dobi. Nefiziološka ginekomastija može nastati kao posljedica raznih kroničnih bolesti (npr. hipogonadizam, ciroza jetre, zatajenje bubrega), upotrebe lijekova ili drugih tvari i, rijetko, tumora. Obradu započinjemo pažljivim uzimanjem anamneze i fizikalnim pregledom, nakon čega, prema potrebi, obradu proširujemo ciljanim radiološkim i laboratorijskim pretragama. Terapija ginekomastije temelji se na liječenju bolesti koja ju je uzrokovala, odnosno prekidu primjene lijekova/tvari koji su je potencijalno izazvali.

Descriptors: Gynecomastia – diagnosis, etiology, physiopathology, therapy; Androgens – physiology; Estrogens – physiology

Summary. Gynecomastia is characterized by the enlargement of the male breast caused by glandular proliferation. Gynecomastia occurs when the estrogen-to-androgen ratio is disrupted, in plasma or locally in the breast tissue. The etiology is usually benign. Physiologic gynecomastia is common in newborns, adolescents, and older men. Nonphysiologic gynecomastia may be caused by chronic conditions (e.g. hypogonadism, liver cirrhosis, renal insufficiency), use of certain medications or substances, and, rarely tumors. The diagnostic evaluation starts with careful history taking and physical examination which may be followed by extensive work-up that includes selective imaging and laboratory testing. Discontinuing the use of contributing medications and treating the underlying disease are the mainstay of treatment.

Liječ Vjesn 2017;139:75–81

Naziv ginekomastija potječe od grčkih riječi: *gynaikos* – žena i *mastos* – dojka. U užem smislu ginekomastija je samo povećanje žljezdanog tkiva dojke oko areole promjera 2 cm i više, dok u praktičnom smislu pod nazivom ginekomastija razumijevamo abnormalno povećanje dojke u muškaraca, odnosno svako opipljivo tkivo dojke, što ima šire značenje.¹ Ginekomastija je čest klinički nalaz u zdravih muškaraca i nerijetko je nalazimo pri rutinskom fizikalnom pregledu. To je fiziološka pojava u novorođenčadi, u pubertetu i u starijoj dobi, ali se javlja i kao patološko stanje kod suviška estrogena ili manjka androgena.² Iako su tumori dojke i testisa rijetko uzroci ginekomastije, bojazan od ovih bolesti kao mogućih uzroka ginekomastije često je razlog najčešće nepotrebnog provođenja laboratorijskih i radioloških pretraga u bolesnika s ginekomastijom. Stoga je cilj ovog rada, uz prikaz etiopatogeneze ginekomastije, iznijeti prijedlog racionalne dijagnostičke obrade bolesnika s ginekomastijom.

Patogeneza

U dojkama muškaraca normalno nalazimo žljezdano tkivo koje je u rudimentarnom obliku i nije palpabilno. Razvoj muške dojke do puberteta zbiva se istovjetno kao

kod žena. Embrionalni razvoj dojke započinje, bez obzira na genski spol, u petom tjednu gestacije, dok su spolne žlijezde još u indiferentnom stadiju. Tada se na ventralnim stranama embrija pojavljuju dva okomita zadebljanja ekto-derma, tzv. mliječne pruge, koje se protežu od pazušne jame do prepona. Osim početnog dijela smještenog u prsnom području, iz kojeg se razvija osnova bradavice, veći dio mliječne pruge tijekom fetalnog razvoja nestaje. Grananje epitelnih tračaka, budućih mliječnih kanalića, nastavlja se i nakon rođenja. Kod muškaraca grananje prestane prije puberteta pa mliječna žlijezda ostane nerazvijena. Kod žena parenhim dojke složenim međudjelovanjem raznih hormona doseže svoj puni razvojni potencijal i funkcionalnost u trudnoći, a nakon menopauze involuira.³

* **Zavod za endokrinologiju i dijabetologiju, Klinika za unutrašnje bolesti, Medicinski fakultet Sveučilišta u Splitu, KBC Split** (dr. sc. Anela Novak, dr. med.), **Zavod za endokrinologiju, Klinika za unutrašnje bolesti, Medicinski fakultet Sveučilišta u Zagrebu, KBC Zagreb** (prof. dr. sc. Darko Kaštelan, dr. med.)

Adresa za dopisivanje: Dr. sc. A. Novak, Zavod za endokrinologiju i dijabetologiju, Klinika za unutrašnje bolesti, Medicinski fakultet Sveučilišta u Splitu, KBC Split, Šoltanska 1, 21000 Split, Hrvatska, e-mail: anela-novak@gmail.com

Primljeno: 6. veljače 2017., prihvaćeno 5. travnja 2017.

Tablica 1. *Uzroci ginekomastije*
Table 1. *Etiology of gynecomastia*

Fiziološki / Physiological	Novorođenče, pubertet, starenje / Newborn, puberty, aging
Idiopatski / Idiopathic	
Lijekovi i druge tvari / Drug-induced factors	Lijekovi, steroidi, droge, endokrini disruptori / Medications, anabolic steroids, illicit drugs, endocrine disruptors
Endokrini tumori / Endocrine tumors	Tumori testisa, nadbubrežne žlijezde ili hipofize; ektoپیčno lučenje hCG-a / Testicular, adrenocortical or pituitary tumors, ectopic hCG-secretion
Drugi endokrini poremećaji / Other endocrine dysfunctions	Hipogonadizam, hipertireoza, debljina / Hypogonadism, hyperthyroidism, obesity
Neendokrine bolesti / Non-endocrine diseases	Ciroza, bubrežno zatajenje, HIV / Cirrhosis, renal failure, HIV

U tkivu dojki postoje receptori za estrogene, progesteron, androgene, prolaktin i faktore rasta kao što su čimbenik rasta sličan inzulinu (engl. *insulin growth factor* – IGF-1), epidermalni faktor rasta (engl. *epidermal growth factor* – EGF) itd. Estrogen stimulira proliferaciju žljezdanog tkiva, dok androgeni inhibiraju ovaj proces. Uloga prolaktina, progesterona i cirkulirajućih ili lokalno stvorenih faktora rasta još je nejasna. Ginekomastija je najčešće posljedica neravnoteže u djelovanju estrogena i androgena zbog: a) povećane razine estrogena u plazmi ili lokalno u žljezdanom tkivu, b) povećane osjetljivosti dojki na estrogen (npr. povećanje broja estrogenih receptora), c) smanjene razine androgena u plazmi ili lokalno u žljezdanom tkivu ili d) smanjene osjetljivosti dojki na androgene (npr. androgena neosjetljivost zbog mutacije receptora ili djelovanjem lijekova). Često kod jednog bolesnika nalazimo više navedenih uzroka, npr. povećana prevalencija ginekomastije u starijih muškaraca može biti povezana s povećanjem masnog tkiva koje je glavno mjesto pretvorbe androgena u estrogene djelovanjem enzima aromataze, snižene razine slobodnog testosterona zbog smanjene sinteze i njegova povećanog spajanja s globulinom koji veže spolne hormone (engl. *sex hormone binding globulin* – SHBG) čija se razina povisuje s dobi, odnosno uzimanjem niza lijekova koji mogu na različite načine remetiti omjer estrogena i androgena.⁴

Etiologija

Ginekomastija je čest klinički nalaz koji ima mnogobrojne, uglavnom benigne uzroke (tablica 1.). Pri rutinskim fizičkim pregledima nalazimo je u 36 do 57% muškaraca.⁵ Najčešći su uzroci fiziološka ginekomastija (25%), idiopatska ginekomastija (25%) i ginekomastija uzrokovana lijekovima (oko 20%), dok su drugi uzroci mnogo rjeđi (ciroza jetre 8%, primarni hipogonadizam 8%, tumori testisa 3%, sekundarni hipogonadizam 2%, hipertireoza 1,5% i bubrežne bolesti 1%).⁶

Fiziološka ginekomastija

Fiziološka ginekomastija pokazuje trimodalnu dobnu distribuciju s vrhovima u novorođenačkoj i adolescentnoj dobi te u muškaraca starijih od 50 godina, kada se u tijelu događaju hormonalne promjene koje dovode do neravnoteže omjera estrogena i androgena.

Od 60 do 90% novorođenčadi ima prolaznu ginekomastiju kao rezultat transplacentarnog prijelaza majčinih estrogena koja spontano nestane do četiri tjedna od rođenja. Djeca

koj kod koje simptomi potraju do druge godine života imaju povećan rizik od nastanka perzistentne pubertetske ginekomastije.²

Tijekom puberteta kod oko polovice dječaka (48 – 64%) pojavljuje se ginekomastija, obično oko 13. godine života (Turnerov stadij 3 ili 4). Često je jednostrana i asimetrična, a žlijezde mogu biti osjetljive na pritisak.⁷ Mogući uzrok viška estrogena tijekom puberteta relativno je veće stvaranje ovog hormona u testisima i perifernom tkivu u periodu dok sekrecija testosterona još nije dosegla razinu odrasle dobi. Neke su studije pokazale povećanu aktivnost aromataze u fibroblastima kože dječaka s ginekomastijom. Simptomi se obično povlače do 18. godine života, a ako ginekomastija perzistira i nakon tog perioda, treba razmotriti i drugu etiologiju kao što su uzimanje raznih supstancija i dodataka prehrani, testikularni tumori i tumori nadbubrežne žlijezde ili, do tada neprepoznati, genetski poremećaji koji dovode do zakasnjelog puberteta.⁵ Pozitivnu obiteljsku anamnezu ginekomastije nalazimo u 58% slučajeva perzistentne pubertetske ginekomastije.⁸

Ginekomastija starije dobi pojavljuje se u više od 50% muškaraca starijih od 50 godina, a prevalencija raste i do 80% kod onih s ITM-om (indeks tjelesne mase) > 25 kg/m². Iako točan mehanizam nije potpuno jasan, smatra se da je to vjerojatno rezultat smanjenog stvaranja testosterona sa starenjem, odnosno povećane aktivnosti periferne aromataze zbog povećanja ukupne količine masti u tijelu. Osim toga sa starenjem raste razina SHBG-a koji s manje afiniteta veže estrogen u odnosu prema testosteronu, što može dovesti do povećanja omjera estrogena i androgena. Naposljetku, stariji ljudi uzimaju niz lijekova koji mogu pridonijeti nastanku ginekomastije.⁹

Nefiziološka (patološka) ginekomastija

Višak estrogena

U muškaraca testisi stvaraju 95% cirkulirajućeg testosterona i manju frakciju estrogena (15% estradiola i 5% estrona). Većina cirkulirajućeg estrogena (80%) nastaje ekstraglandularnom aromatizacijom testosterona i androstendiona u estradiol i estron. Višak estrogena može nastati povećanom sekrecijom, povećanom aromatizacijom androgena ili unosom izvana.¹⁰

Sekretorni tumori

Testisi mogu stvarati previše estradiola zbog tumora stromalnih stanica ili kao posljedica stimulacijskog učinka humanoga korionskog gonadotropina (engl. *human chorionic gonadotropin* – hCG) iz tumora germinativnih stanica gonadalnog ili ekstragonadalnog podrijetla. hCG može potjecati i iz tumora netrofoblastičnog podrijetla poput karcinoma pluća, želuca ili bubrega (ektopično lučenje hCG-a). Osim toga tumori testisa ili nadbubrežne žlijezde mogu stvarati previše androgena koji se potom povećanom perifernom aromatizacijom pretvaraju u estrogene.²

Povećana aktivnost aromataze

Višak estrogena može biti posljedica povećane aktivnosti aromataze koju najčešće nalazimo kod pretilih muškaraca zbog suviška masnog tkiva koje je glavno mjesto pretvorbe androgena u estrogene.¹¹ Povećanu aktivnost aromataze nalazimo i u hipertireozu, kao i u nekim obiteljskim oblicima ginekomastije zbog mutacije 15. kromosoma ili polimorfizma gena za citokrom-P450-podjedinicu aromataze.

Tablica 2. Lijekovi i druge tvari koje mogu uzrokovati ginekomastiju
Table 2. Medications and substances associated with gynecomastia

Terapijske skupine / Type of agent	Lijekovi i druge tvari / Medications and substances
Antiandrogeni / Antiandrogens	Ciproteron acetat, bicalutamid, finasterid, flutamid, spironolakton / Cyproterone acetate, bicalutamide, finasteride, flutamide, spironolactone
Antibiotici / Antibiotics	Etionamid, izoniazid, ketokonazol, metronidazol, minociklin / Ethionamide, isoniazid, ketoconazole, metronidazole, minocycline
Citostatici / Cytostatics	Alkilirajući agensi (ciklofosfamid, melfalan), cisplatin, inh. tirozin kinaze, metotreksat, vinka-alkaloidi / Alkylating agents (cyclophosphamide, melphalan), cisplatin, tyrosine kinase inhibitor, methotrexate, vinca alkaloids
Hormoni / Hormones	Androgeni, anabolički steroidi, estrogeni i agonisti estrogena, gonadotropini, hCG, hormon rasta / Androgens, anabolic steroids, estrogens and estrogen agonists, gonadotropins, hCG, growth hormone
Kardiovaskularni sustav / Cardiovascular system	Amiodaron, ACE-inhibitori (kaptopril, enalapril), blokatori kalcijevih kanala, digoksin, metildopa, reserpin, minoksidil, spironolakton / Amiodarone, ACE inhibitors (captopril, enalapril), calcium channel blockers, digoxin, methylodopa, reserpine, minoxidil, spironolactone
Lijekovi (tvari) koji stvaraju ovisnost / Drugs of abuse	Amfetamin, alkohol, heroin, marihuana, metadon / Amphetamines, alcohol, heroin, marijuana, methadone
Probavni sustav / Gastrointestinal system	Cimetidin, domperidon, metoklopramid, ranitidin, omeprazol / Cimetidine, domperidone, metoclopramide, ranitidine, omeprazole
Psihijatrijski lijekovi / Psychiatric agents	Anksiolitici (benzodiazepini), antipsihotici (haloperidol, fenotiazin, risperidon), benserazid, fenitoin, fluoksetin, pregabalin, triciklički antidepresivi / Anxiolytic agents (benzodiazepam), antipsychotic (haloperidol, phenothiazines, risperidone), benserazide, phenytoin, fluoxetine, pregabalin, tricyclic antidepressants
Ostali / Others	Antiretrovirusna terapija za HIV, atorvastatin, etretinat, fenofibrat, penicilamin, sulindak, talidomid, teofilin / Antiretroviral therapy for AIDS, atorvastatin, etretinate, fenofibrate, penicillamine, sulindac, thalidomide, theophylline Fitoestrogeni (azijski ginseng, kineska anđelika, tribulus, soja), endokrini disruptori (ftalati, insekticidi npr. fenotrin, pesticidi), ulje čajevca ili lavande / Phytoestrogens (panax ginseng, dong quai, tribulus, soy), endocrine-disrupting chemicals (phthalate, insecticide e.g. phenothrin, pesticides), tea tree oil or lavender

Pomak estrogena sa SHBG-a

Estrogeni su vezani za SHBG manjim afinitetom od androgena. Mnogi lijekovi, kao npr. spironolakton, mogu istisnuti relativno više estrogena nego androgena s ovog proteina povećavajući frakciju slobodnog estrogena te tako remetiti omjer estrogena i androgena. Slično tomu stanja s povišenom razinom SHBG-a poput starije dobi, hipertireoze i ciroze jetre mogu biti povezana s relativno više vezanog testosterona za protein u odnosu prema estrogenu.²

Manjak testosterona i androgena rezistencija

Smanjeno stvaranje testosterona također može biti uzrok ginekomastije. U primarnom hipogonadizmu smanjeno stvaranje testosterona dovodi do porasta razine luteinizirajućeg hormona (engl. *luteinizing hormone* – LH) kojim se pokušava povećati stvaranje testosterona u ostatnim Leydigovim stanicama, a time se povećava i stvaranje estrogena, što dovodi do porasta omjera estrogena i androgena. Najčešći uzrok primarnog hipogonadizma kod muškaraca jest Klinefelterov sindrom koji karakteriziraju dva ili više kromosoma X. Osim klasičnog kariotipa 47,XXY nalazimo i razne druge varijante. Učestalost je oko 1 : 500 muškaraca, a ginekomastija je prisutna u njih oko 50%.¹¹ Osim toga druge stečene bolesti testisa poput virusnog ili bakterijskog orhitis, traume ili radijacije mogu dovesti do hipogonadizma. Sekundarni hipogonadizam, nastao zbog oštećenja hipofize ili hipotalamusa, kao i nasljedni poremećaji enzima potrebnih za sintezu testosterona, također rezultiraju sniženim razinama testosterona i relativnim viškom estrogena.

Sindrom androgene rezistencije uzrokovan je poremećajem na razini androgenog receptora. Klinička je slika varijabilna u rasponu od potpune neosjetljivosti (Morrisonov sindrom – ženski fenotip), djelomične neosjetljivosti (Reifensteinov sindrom) do neplodnog muškarca normalna izgleda. Kod ovih bolesnika ginekomastija je posljedica povišene razine testosterona koji se na periferiji aromatizira u estrogen, kao i neosjetljivosti dojki na androgene.¹¹

Ciroza jetre

Uzrok ginekomastije u cirozi jetre nije jasan i vjerojatno je multifaktorski. Kao mogući uzroci navode se smanjen jetreni klirens estrogena i povišene razine SHBG-a. Nadalje, kod alkoholnog oštećenja jetre poremećaju omjera estrogena i androgena pridonosi i unos fitoestrogena u alkoholu, kao i direktna inhibicija stvaranja testosterona etanolom.

Hipertireoza

Ginekomastija je prisutna u 10 – 40% bolesnika s hipertireozom, a obično se povlači 1 – 2 mjeseca nakon postizanja eutiroidnog stanja. Mehanizam nastanka uključuje stimulacijski učinak hormona štitnjače na aktivnost periferne aromataze, porast razine SHBG-a, kao i porast razine LH koji može potaknuti veće stvaranje estrogena u testisima.

Kronična bubrežna bolest

U bolesnika sa zatajenjem bubrežne funkcije često nalazimo neravnotežu hormona koja se očituje u supresiji lučenja testosterona, direktnom oštećenju testisa uremijom ili malnutricijom koju nalazimo u oko 40% bolesnika. Hemodijaliza dovodi do djelomične regresije ginekomastije uzrokovane malnutricijom, no tek transplantacijom bubrega ginekomastija se kod ovih bolesnika rješava potpuno.¹²

Druga stanja i bolesti

Stanja koja su udružena s malapsorpcijom poput ulceroznog kolitisa ili cistične fibroze također mogu rezultirati ginekomastijom. I u fazi oporavka nakon produžene malnutricije, vjerojatno zbog razlike u oporavku stvaranja ili razgradnje hormona, nastaje neravnoteža omjera estrogena i testosterona koja može biti okidač za reverzibilnu proliferaciju tkiva dojke.¹¹

Lijekovi i druge tvari

U obradi ginekomastije posebna se pozornost mora obratiti detaljnoj anamnezi o uzimanju lijekova ili različitih drugih tvari (prirodnog ili sintetskog podrijetla) koje su uzrok oko 20% slučajeva ginekomastije. Mehanizmi nastanka ginekomastije uključuju učinak sličan estrogenskomu, poticanje endogenog stvaranja estrogena, inhibiranje sinteze testosterona, blokiranje učinka androgena i povišenje razine prolaktina. Tablica 2. prikazuje lijekove i druge tvari koji mogu uzrokovati ginekomastiju.^{13,14}

Citostatici, poput alkilirajućih agensa, oštećuju zametne i Leydigove stanice uzrokujući primarni hipogonadizam. Flutamid, antiandrogen koji se rabi u liječenju karcinoma prostate, blokira učinak androgena u perifernim tkivima, dok cimetidini blokiraju vezanje androgena za receptor u citoplazmi ciljnih tkiva. Ketokonazol inhibira enzime potrebne u sintezi testosterona, a inhibitori 5 α -reduktaze, finasterid i dutasterid, reduciraju konverziju testosterona u dihidrotestosteron.

Poput ketokonazola, i spironolakton inhibira enzime uključene u sintezu testosterona i blokira vezanje androgena za receptor čime snižava i razinu testosterona i njegov biološki učinak. Osim ovih učinaka spironolakton istiskuje estradiol sa SHBG-a čime dovodi do porasta frakcije slobodnog estradiola. Zbog ovih razloga spironolakton se rabi u liječenju hiperandrogenemije kod žena. Eplerenon ima selektivniji učinak na mineralokortikoidne receptore i, sukladno tomu, manji antiandrogeni učinak u usporedbi sa spironolaktonom. Za digitalis se pretpostavlja da uzrokuje ginekomastiju vezanjem za estrogene receptore.¹¹

Etanol povećava omjer estrogena i androgena na više načina: povisuje razinu SHBG-a, što dovodi do sniženja razine slobodnog testosterona, povećava jetreni klirens testosterona te ima izravan toksični učinak na same testise. Upotreba droga, poput kokaina, heroína, amfetamina ili marihuane, povezana je s ginekomastijom. Za marihuanu se smatra da djeluje poput fitoestrogena. Doping s anaboličkim steroidima, gonadotropinima ili hormonom rasta može biti povezan sa supresijom spermatogeneze i/ili ginekomasti-

jom. Uporaba aromatizirajućih androgena dovodi do porasta razine cirkulirajućeg estrogena zbog povećane periferne konverzije androgena. Primjena egzogenog testosterona inhibira vlastitu proizvodnju testosterona, koja se ne može dovoljno brzo oporaviti u periodu između dva ciklusa primjene da bi nadvladala prevagu estrogena.¹² Biljni pripravci koji sadržavaju fitoestrogene ili im je građa molekule slična građi estrogena mogu uzrokovati ginekomastiju (ginseng, tribulus). Konzumacija soje smatra se sigurnom iako postoji nekoliko izvještaja o pojavi ginekomastije kod konzumiranja više od 300 mg soje na dan. Ulja čajevca ili lavande koja se rabe u nekim šamponima, sapunima ili losionima mogu se povezati s pojavom ginekomastije.¹⁵⁻¹⁷ Insekticid fenotrin ima antiandrogeni učinak i smatra se da je bio uzrok epidemije ginekomastije među izbjeglicama s Haitija u američkim prihvatnim centrima.¹⁸

Endokrini disruptori prirodne su ili sintetske kemikalije koje mimikrijom interferiraju sa stvaranjem ili djelovanjem hormona i tako remete endokrini sustav, a nalazimo ih u plastici, detergentima, pesticidima, herbicidima, ali i kao sastojke hrane, igraćaka i kozmetike. Studije su pokazale da, u usporedbi sa zdravom populacijom, dječaci s perzistentnom pubertetskom ginekomastijom imaju u krvi više razine ftalata koji imaju antiandrogeni učinak, a nalazimo ih u plastici.¹⁹

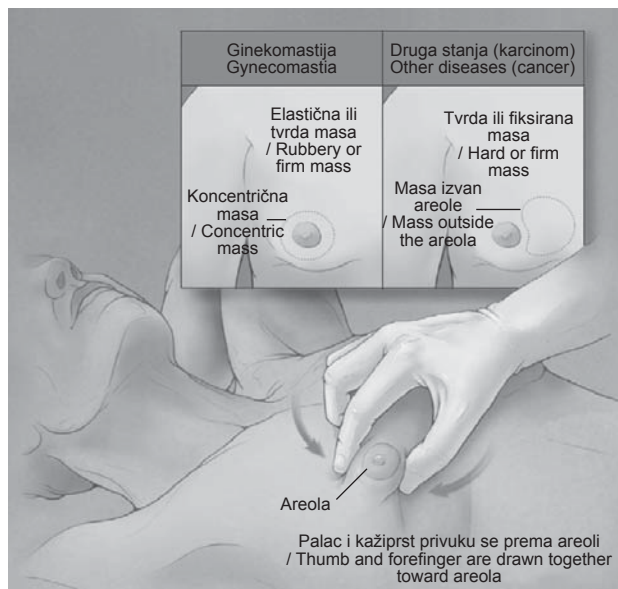
Dijagnostički postupak

Prvi korak u kliničkom pristupu ginekomastiji jest procjena o kakvom se palpabilnom tkivu dojke radi. Ginekomastija je povećanje žljezdanog tkiva dojke oko areole promjera 2 cm i više. Potrebno ju je razlikovati od pseudoginekomastije, koja podrazumijeva nakupinu masnog tkiva u dojci koje je mekše konzistencije i nalazimo ju u muškarcima s prekomjernom tjelesnom težinom. Drugi mogući uzroci palpabilnog tkiva dojke poput karcinoma, lipoma, hematoma itd. mnogo su rjeđi i uglavnom je samo palpacija dojki dovoljna za njihovo razlikovanje od ginekomastije (tablica 3.).¹²

Pregled je najbolje obaviti u ležećem položaju bolesnika s rukama sklopljenim ispod glave. Dojka se palpira ispru-

Tablica 3. Uzroci palpabilne mase dojke i njihova učestalost. Prilagođeno prema Gretchen Dickson¹²
Table 3. Causes of breast enlargement and their frequency. Adapted from Dickson¹²

Dijagnoza / Diagnosis	Učestalost (%) / Frequency (%)	Klinički nalaz / Findings
Ginekomastija / Gynecomastia	63 – 93	Koncentrična, pomična masa oko areole, obično bilateralna / Discrete, round, mobile mass under areola, usually bilateral
Pseudoginekomastija / Pseudogynecomastia	5,4	Nakupina mekanog, masnog tkiva / Increased adipose, soft tissue
Karcinom dojke / Breast cancer	1,4 – 2,9	Tvrda, fiksirana masa izvan areole, moguće promjene na koži, obično jednostrana / Hard or firm, fixed mass outside the areola, skin changes, unilateral
Lipom / Lipoma	0,9 – 2,9	Asimetrično povećanje dojke / Asymmetric breast enlargement
Lojna cista / Sebaceous cyst	1,4 – 2	Oteklina je smještena bliže koži, asimetrična, prisutnost drenažnog sadržaja / Swelling feels closer to skin, asymmetric, drainage of material from site
Mastitis / Mastitis	0,8 – 1,1	Sistemske znakove upale / Systemic signs of infection
Masna nekroza / Fat necrosis	0,3 – 0,9	Anamneza o ozljedi na tom području, asimetrična oteklina koja se ne nalazi u području bradavice / History of injury, asymmetric, may be a local swelling not over nipple areolar complex
Dermoidna cista / Dermoid cyst	0,9	Bezbolna masa koja se može povećavati i nalaziti u bilo kojem području dojke / Painless lump that may enlarge; may be anywhere in the breast
Hematom / Hematoma	0,9	Anamneza o ozljedi na tom području / History of injury to the area
Metastatska bolest / Metastatic disease	0,8	Anamneza o malignoj bolesti / History of cancer
Duktalna ektazija / Ductal ectasia	0,5	Nespecifična, mekana masa / Nonspecific breast tenderness
Hamartom / Hamartoma	0,5	Čvrsta, palpabilna masa, dijagnoza je patohistološka / Solid mass, diagnosis made with pathologic examination
Poslijeoperacijske promjene / Postsurgical changes	0,5	Anamneza o kirurškom zahvatu / History of surgery



Slika 1. Klinički pregled dojki. S dopuštanjem G. D. Braunsteina²
Figure 1. Physical examination of the breasts. With permission Braunstein GD²

ženim dlanom ruke od lateralnog prema medijalnom dijelu, tako da se dlanom pritiskuje dio po dio dojke u smjeru prema prsnoj koži. Područje oko bradavice uhvati se između kažiprsta i palca postepeno ih dovodeći s obje strane areole (slika 1.).²⁰

U bolesnika s ginekomastijom palpira se mekano, elastično tkivo, grozdaste konzistencije, smješteno koncentrično oko areole, dok kod pseudoginekomastije palpiramo jednoliko, mekano, masno tkivo bez diskoidne mase oko areole karakteristične za ginekomastiju. Ako se radi o pseudoginekomastiji, nije potrebna daljnja obrada.²

Za karcinom dojke karakteristično je da se palpabilna masa obično nalazi jednostrano, na palpaciju je tvrde konzistencije, fiksirana i smještena izvan areole. Katkad nalazimo krvavi iscjedak iz bradavice, uvlačenje bradavice ili kože koja može biti promijenjena (crvenilo, ljuštenje, narančina kora) i povećane regionalne limfne čvorove, što nikada ne nalazimo kod ginekomastije (tablica 4.).

Ako na temelju kliničkog nalaza posumnjamo na karcinom dojke, indicirano je učiniti ultrazvuk dojke ili mamografiju koji imaju 90%-tnu osjetljivost i specifičnost u razlučivanju benigne i maligne bolesti dojke. Ako na osnovi kliničkog i radiološkog nalaza ne možemo razlučiti radi li se o ginekomastiji ili eventualno karcinomu dojke, indicirana je citološka punkcija.² Većina autora slaže se da nije potrebno raditi radiološke pretrage svim bolesnicima s palpabilnom masom dojke, već samo kod sumnjivoga kliničkog nalaza ili postojanja rizičnih faktora za nastanak karcinoma dojke (Klinefelterov sindrom, mutacije BRCA, pozitivna obiteljska anamneza, kriporhizam, trauma ili zračenje prsišta).²¹ Također, niz studija jasno je pokazao da postojanje ginekomastije ne povećava od rizik razvoja karcinoma dojke.²²⁻²³

Nakon što smo kliničkim pregledom utvrdili da se radi o ginekomastiji potrebno je uzeti detaljnu anamnezu i napraviti fizikalni pregled kao što je prikazano u tablici 5.⁸

Detaljna anamneza uključuje podatke: o trajanju simptoma, prisutnosti boli i osjetljivosti dojki, sistemskim bolestima (jetrenim, bubrežnim, hipertireozom, infekcijom HIV-om,

Tablica 4. Razlike u kliničkom nalazu između ginekomastije i karcinoma dojke

Table 4. Differentiation between gynecomastia and breast carcinoma by physical examination

Ginekomastija / Gynecomastia	Karcinom dojke / Breast carcinoma
Uglavnom obostrana / Most often bilateral	Jednostran / Unilateral
Elastične, mekane konzistencije, pomična / Rubbery, mobile, tenderness mound of tissues	Tvrde konzistencije, fiksiran uz podlogu / Hard or firm mass, fixed to the skin or chest wall
Koncentrična, diskoidna masa oko areole / Concentric, disklike mass with the nipple-areolar complex	Uglavnom izvan areole / Mass outside the areola
Nema iscjedka iz bradavice / No nipple discharge	Krvarenje ili iscjedak iz bradavice / Nipple bleeding or discharge
Nema promjena na koži ili bradavici / No skin or nipple changes	Uvlačenje bradavice ili kože / Nipple or skin retraction

Tablica 5. Elementi anamneze i fizikalnog pregleda važni za obradu ginekomastije

Table 5. Elements of patient history and physical examination relevant for evaluation of gynecomastia

Anamneza / History
Trajanje simptoma, prisutnost boli ili osjetljivosti dojki / Duration of symptoms, the presence of breast pain or tenderness
Prethodne bolesti: parotitis, nespušteni testisi, bolesti jetre ili bubrega / History of an undescended testis, mumps, or liver or kidney disease
Detaljna anamneza o uzimanju lijekova ili supstancija / Detailed history of medications, supplements or drugs
Anamneza o erektilnoj funkciji, libidu i plodnosti / History of erectile function, libido and fertility
Je li povećanje prsa problem za bolesnika / Potential distress caused by breast condition
Fizikalni pregled / Physical examination
Visina i težina / height, weight
Znakovi feminizacije, Turnerov stadij / Signs of feminization, current Tanner stage
Pregled testisa / Testicular inspection
Pregled dojki / Breasts examination
Znakovi jetrene ili bubrežne bolesti / Stigmata of liver or kidney disease
Štitnjača, regionalni limfni čvorovi / Thyroid, regional lymph nodes

hipogonadizmu, bolestima testisa, postojanju maligne bolesti), dobivanju ili gubljenju na tjelesnoj masi, uzimanju lijekova i/ili drugih prirodnih ili sintetskih tvari poput alkohola, droga ili izloženosti nekim kemijskim tvarima navedenim u tablici 2. Potrebno je dobiti podatke o erektilnoj funkciji, libidu i plodnosti bolesnika. Obiteljska anamneza ginekomastije može sugerirati mogućnost postojanja sindroma androgene rezistencije ili obiteljski povećane aktivnosti aromataze. Postojanje pozitivne obiteljske anamneze za BRCA-pozitivni karcinom dojke znatno povećava rizik od nastanka karcinoma dojke u nosioca mutacije. Fizikalni pregled uključuje izračunavanje ITM-a, pregled testisa (veličina, palpabilna masa), procjenu prisutnosti fenotipskih znakova hipogonadizma (glas, dlakavost lica i tijela, mišićna masa, virilizacija), hipertireoze, jetrene i bubrežne bolesti. Ispadi vidnog polja mogu upućivati na bolesti hipofize. Zdravi muškarac koji niz godina ima stabilnu, bezbolnu ginekomastiju, uz negativnu anamnezu i uredan fizikalni pregled, uglavnom ne treba daljnju obradu. Naprotiv, kod naglog nastanka i brzog rasta mliječne žlijezde koja je osjetljiva na palpaciju, mekane i elastične konzistencije potrebna je daljnja dijagnostička obrada.^{4,19} Ako nakon detaljno uzete anamneze, fizikalnog pregleda i uvida u funkciju jetre, štitnjače i bubrega ne znamo uzrok ginekomastije, potrebno je učiniti laboratorijsku hormonsku obradu koja uključuje određivanje: hCG-a, LH, testosterona, estradiola i prolaktina

na. Daljnja obrada i eventualno liječenje ovise o nalazima navedenih pretraga (slika 2.).²

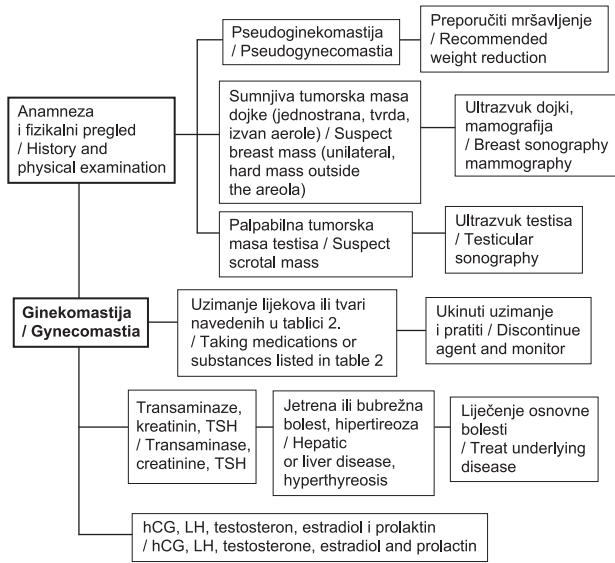
Liječenje

Temelj terapije ginekomastije čini liječenje osnovne endokrine ili sistemske bolesti koja ju je uzrokovala. Nadomjesno liječenje testosteronom može dovesti do izvanrednog poboljšanja ginekomastije u muškaraca s hipogona-

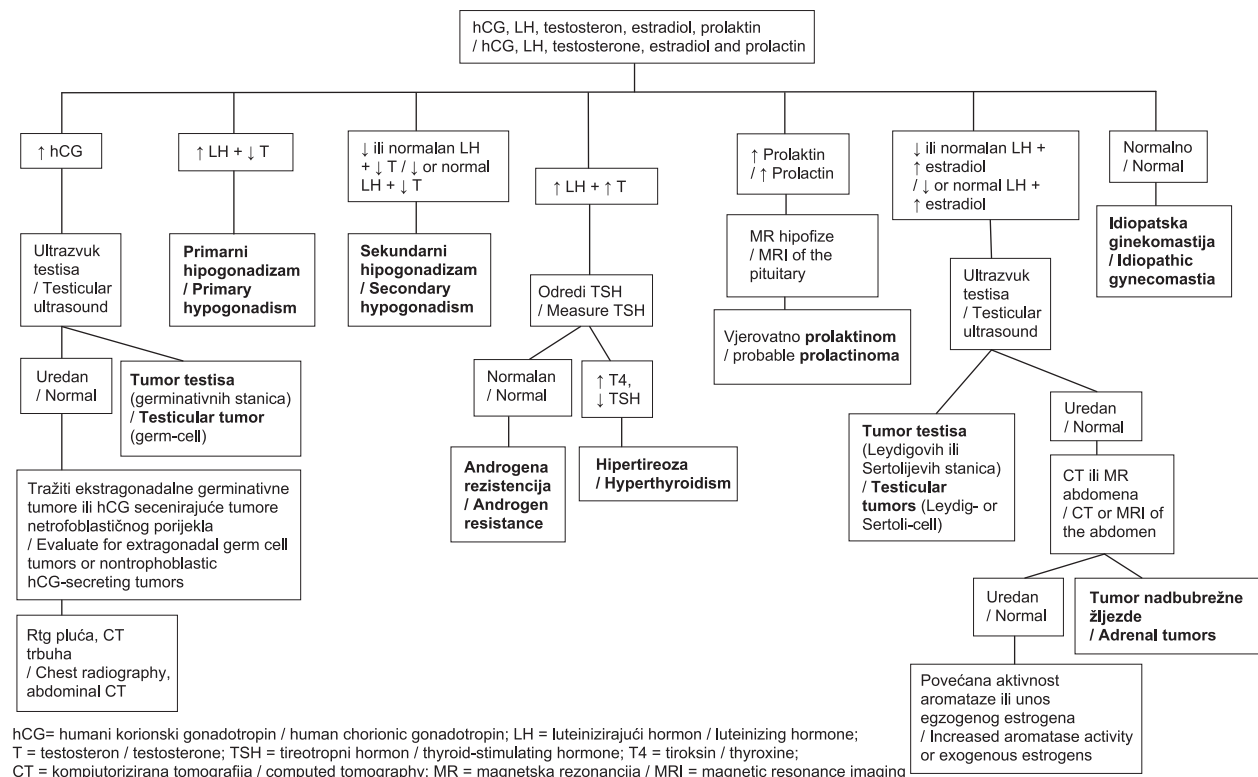
dizmom. Ako se sumnja na ginekomastiju uzrokovanu lijekovima, potrebno je, ako je moguće, prekinuti njihovu upotrebu. Poboljšanje se očekuje u roku od nekoliko mjeseci nakon prestanka uzimanja lijeka. Kod dugogodišnje primjene egzogenih androgena moguća je supresija hipotalamo-hipofizno-gonadalne osi u trajanju od nekoliko mjeseci do nekoliko godina.²⁴

Ako ginekomastija traje duže od godine dana, malo je vjerojatno da će doći do znatnijeg poboljšanja, spontanog ili uz medikamentnu terapiju, zbog već izražene fibroze žljezdanog tkiva. U takvim je slučajevima jedino djelotvorno kirurško liječenje. Metode kirurškog liječenja jesu liposukcija i supkutana mastektomija periareolarnim ili transareolarnim pristupom. Treba izbjegavati kirurško liječenje pubertetske ginekomastije do završetka puberteta zbog mogućnosti ponovnog rasta.¹⁹

Tijekom brze, proliferativne faze, koja se klinički očituje bolju i napetošću u prsima, može se pokušati s medikamentnim liječenjem. Nedostatak većine istraživanja napravljenih u tom smislu jest to što nisu kontrolirana placebom te je iz njihovih rezultata teško donijeti definitivne zaključke zbog mogućnosti da se ginekomastija povukla spontano. S druge strane, podaci manjeg broja randomiziranih, dvostruko slijepih studija i onih kontroliranih placebom ograničeni su malim brojem ispitanika.² Postoje tri skupine lijekova za ginekomastiju: lijekovi s androgenim učinkom (testosteron, dihidrotestosteron, danazol), antiestrogeni (kломifen citrat, tamoksifen) i inhibitori aromataze (anastrozol, letrozol). Tamoksifen, selektivni modulator estrogenih receptora, pokazao je u nizu randomiziranih i nerandomiziranih studija najbolji klinički učinak smanjenjem bolnosti i veličine žljezdanog tkiva u dvije trećine bolesnika. S obzirom na učinkovitost i relativno malenu učestalost nuspojava, tamoksifen je



Slika 2. Hodogram obrade ginekomastije
Figure 2. Algorithm for the evaluation of gynecomastia



hCG= humani korionski gonadotropin / human chorionic gonadotropin; LH = luteinizirajući hormon / luteinizing hormone; T = testosteron / testosterone; TSH = tireotropni hormon / thyroid-stimulating hormone; T4 = tiroksin / thyroxine; CT = kompjutorizirana tomografija / computed tomography; MR = magnetska rezonancija / MRI = magnetic resonance imaging

Slika 3. Razine hormona, njihovo značenje i prijedlog daljnje obrade u bolesnika s ginekomastijom²
Figure 3. Interpretation of Serum Hormone Levels and Recommendations for Further Evaluation of Patients with Gynecomastia²

dobar izbor u liječenju ginekomastije. Uzima se u dozi od 10 mg dva puta na dan tijekom najmanje tri mjeseca. Inhibitori aromataze poput anastrozola i letrozola imaju potencijal s obzirom na mehanizam djelovanja, ali dosadašnje studije nisu potvrdile njihovu učinkovitost. U bolesnika, koji se zbog karcinoma prostate liječe lijekovima s antiandrogenim učinkom, u 80% slučajeva razvija se ginekomastija koja je kod nekih od njih izrazito bolna. Rezultati više istraživanja pokazali su da je kod ovih bolesnika najbolji terapijski izbor u profilaksi ginekomastije primjena tamoksifena u dozi od 10 do 20 mg na dan. U perspektivi kod bolesnika s karcinomom prostate dolazi u obzir primjena antiandrogenih lijekova novije generacije, poput abirateron acetata, kod kojih se očekuje rjeđa pojava ginekomastije.¹¹

Zaključak

Ginekomastija je čest klinički nalaz, uglavnom benigne etiologije i samo katkad nalaže opsežniju obradu. Pažljivim uzimanjem anamneze i fizikalnim pregledom mogu se izbjeći nepotrebne radiološke i laboratorijske pretrage. Terapija ginekomastije uglavnom se temelji na liječenju bolesti koja ju je uzrokovala, odnosno prekidi primjene lijekova/tvari koji su je potencijalno izazvali. U bolesnika s perzistentnim simptomima može se pokušati medikamentno liječenje ili kirurški zahvat.

LITERATURA

1. Nuttal FQ. Gynecomastia. Mayo Clin Proc 2010;85(10):961–2.
2. Braunstein GD. Gynecomastia. N Engl J Med 2007;357:1229–37.
3. Mills SE. Histology for Pathologists. Lippincott Williams & Wilkins; 2006, 57–71.
4. Carlson HE. Approach to the Patient with Gynecomastia. J Clin Endocrinol Metab 2011;96(1):15–21.
5. Ladizinski B, Kachiu CL, Nutan FNU, Higgins HW, Federman DG. Gynecomastia. South Med J 2014;107(1):44–9.
6. Derkacz M, Chmiel-Perzynska I, Nowakowski A. Gynecomastia – a difficult diagnostic problem. Endokrynol Pol 2011;62(2):190–202.
7. Georgiadis E, Papandreou L, Evangelopoulou C i sur. Incidence of gynecomastia in 954 young males and its relationship to somatometric parameters. Ann Hum Biol 1994;21:579–87.
8. Johnson RE, Murad MH. Gynecomastia: Pathophysiology, Evaluation and Management. Mayo Clin Proc 2009;84(11):1010–5.
9. Braunstein GD. Aromatase and Gynecomastia. Endocrine-Related Cancer 1999;6:315–24.
10. Mathur R, Braunstein GD. Gynecomastia: Pathomechanisms and Treatment Strategies. Hormone Res 1997;48:95–102.
11. Swerdloff RS, Jason CM. Gynecomastia: Etiology, Diagnosis, and Treatment. Endotext 2015; www.endotext.org. Datum pristupa 8. 11. 2016.
12. Dickson G. Gynecomastia. Am Fam Phys 2012;85(7):716–22.
13. Nuttall FQ, Warier RS, Gannon MC. Gynecomastia and drugs: a critical evaluation of the Literature. Eur J Clin Pharmacol 2015;71:569–78.
14. Eckman A, Dobs A. Drug-induced gynecomastia. Expert Opin Drug Saf 2008;7(6):691–702.
15. Block SL. The possible link between gynecomastia, topical lavender, and tea tree oil. Pediatr Ann 2012;41:56–58.
16. Henley DV, Lipson N, Korach KS i sur. Prepubertal gynecomastia linked to lavender and tea tree oils. N Engl J Med 2007;356:479–85.
17. Kakisaka Y, Ohara T, Tozawa H i sur. Panax ginseng: a newly identified cause of gynecomastia. Tohoku J Exp Med 2012;228:143–5.
18. Brody SA, Loriaux DL. Epidemic of gynecomastia among Haitian refugees: exposure to an environmental antiandrogen. Endocr Pract 2003;9(5):370–5.
19. Barros AC, Sampaio MdeC. Gynecomastia: physiopathology, evaluation and treatment. Sao Paulo Med J 2012;130(3):187–97.
20. Antonin B. Propedeutika interne medicine. 5. izd. Zagreb: Jumeņa; 1989, str. 94.
21. Senger JL, Chandran G, Kanthan R. Is routine pathological evaluation of tissue from gynecomastia necessary? A 15-year retrospective pathological and literature review. Plast Surg 2014;22(2):112–6.
22. Oren L, Folkert J, Sybren ML. Pathological Findings in Gynecomastia: Analysis of 5113 Breasts. Annals of Plastic Surgery 2015;74(2):163–6.
23. Olsson H, Bladstrom A, Alm P. Male gynecomastia and risk for malignant tumours – a cohort study. BMC Cancer 2002;2:26.
24. Niewoehner CB, Schorer AE. Gynaecomastia and breast cancer in men. Br Med J 2008;336:709–13.

