

## Klinička zapažanja Clinical observations

### ARITMOGENA KARDIOMIOPATIJA DESNE KLIJETKE – JESMO LI SUVREMENIM DIJAGNOSTIČKIM I TERAPIJSKIM PRISTUPOM IZBJEGLI TRAGEDIJU U OBITELJI?

#### RIGHT VENTRICULAR ARRHYTHMOGENIC CARDIOMYOPATHY – HAVE WE AVOIDED A FAMILY TRAGEDY BY APPLYING CONTEMPORARY DIAGNOSTIC AND TREATMENT APPROACH?

IVAN MALČIĆ, HRVOJE KNIEWALD, VIŠNJA TOKIĆ PIVAC, DRAŽEN JELAŠIĆ, BRUNO BULJEVIĆ\*

**Deskriptori:** Aritmogena kardiomiopatija desne klijetke – dijagnoza, genetika, komplikacije, liječenje; Srčane klijetke – patologija; Miokard – patologija; Iznenađna srčana smrt – etiologija, prevencija; Genska sklonost bolesti; Fibroza – patologija; Masno tkivo – patologija; Mutacija; Ventrikulska tahikardija – liječenje; Implantabilni defibrilatori; Kateterska ablacija

**Sažetak.** *Uvod:* Aritmogena kardiomiopatija desne klijetke (engl. *Arrhythmogenic right ventricular cardiomyopathy* – ARVC) nasljedna je kardiomiopatija karakterizirana pretvorbom miocita u masno i vezivno tkivo, pretežno desne, no nerijetko i lijeve klijetke. Važan je uzrok iznenadne smrti djece i adolescenata. Temeljita obiteljska anamneza i suvremeni dijagnostički i terapijski pristup preduvjeti su za sprečavanje sindroma iznenadne smrti. Češće se dijagnoza postavlja u odraslih nego u djece. *Prikaz bolesnika:* Prikazujemo obitelj u kojoj je u četvero članova postavljena dijagnoza ARVC-a već u dječjoj/adolescentnoj dobi. Prosječna dob pojave simptoma kod tih bolesnika bila je 12 godina (10 – 14). Ističe se važnost obiteljskog stabla i opisuju se suvremene metode dijagnosticiranja i terapijskog pristupa, radi prevencije iznenadne smrti. *Zaključujemo* da je obiteljska anamneza temelj za rano postavljanje dijagnoze ARVC-a. Nazire se potreba revizije postojećih dijagnostičkih kriterija ARVC-a za pedijatrijsku populaciju. Valjalo bi uzeti u obzir progresivno povećanje udjela veziva u odnosu prema miocitima u ovisnosti o dobi i stadiju bolesti. S obzirom na neprijemljivost kriterija smetnja repolarizacije kod djece mlađe od 14 godina, treba razmotriti smanjenje broja kriterija potrebnih za postavljanje dijagnoze u toj dobnoj skupini. Implantabilni elektrokardioverter defibrilator (ICD) i radiofrekventna ablacija u kombinaciji kratkoročno osiguravaju odličnu kvalitetu života kod našeg bolesnika s teškim oblikom ARVC-a, dok su dugoročni rezultati s obzirom na progresivni tijek bolesti neizvjesni.

**Descriptors:** Arrhythmogenic right ventricular dysplasia – complications, diagnosis, genetics, therapy; Heart ventricles – pathology; Myocardium – pathology; Death, sudden, cardiac – etiology, prevention and control; Genetic predisposition to disease; fibrosis – pathology; Adipose tissue – pathology; Mutation; Tachycardia, ventricular – therapy; Defibrillators, implantable; Catheter ablation

**Summary.** *Introduction:* Arrhythmogenic right ventricular cardiomyopathy (ARVC) is an inherited cardiomyopathy characterized by fibrofatty replacement, dominantly in the right, but often also in the left ventricle. It is a significant cause of sudden death in children and adolescents. A thorough family history and contemporary diagnostic and treatment approach are prerequisites for the prevention of the sudden death syndrome. The diagnosis is more often established in adults than in children. *Patients:* We present a family with four members affected and diagnosed with ARVC already in childhood/adolescence. The average age of symptom presentation was 12 years (10–14 years). The importance of family tree is emphasized and contemporary diagnostic and treatment methods, with the aim of sudden death prevention, are described. *Conclusions:* Family history is essential for the early ARVC diagnosis. There is a need for revision of current diagnostic criteria in pediatric population. In the future progression of fibrous tissue proportion in relation to age and the stage of the disease should be taken in account. Furthermore, the repolarisation abnormality is inappropriate as a criterion in children less than 14 years old, so in that age group less of present diagnostic criteria can be applied. A combination of modern implantable cardioverter defibrillator and radiofrequency ablation assures an excellent life quality in our patients. However, the long-term prognosis for our patients, because of a progressive course of the disease, remains uncertain.

Liječ Vjesn 2016;138:339–344

\* Zavod za pedijatrijsku kardiologiju, Klinika za pedijatriju, Medicinski fakultet Sveučilišta u Zagrebu, KBC Zagreb (prof. dr. sc. Ivan Malčić, dr. med.; Hrvoje Kniewald, dr. med.), Odjel pedijatrijske kardiologije, Klinika za pedijatriju, Klinika za dječje bolesti Zagreb (Višnja Tokić Pivac, dr. med.), Klinički zavod za patologiju i citologiju, Medicinski fakultet Sveučilišta u Zagrebu, KBC Zagreb (Dražen Jelašić, dr. med.), Klinik für Innere Medizin und Intensivmedizin, Klinikum Niederlausitz, Krankenhausstraße 10, Senftenberg, Deutschland (Bruno Buljević, dr. med.)

Adresa za dopisivanje: Prof. dr. sc. I. Malčić, Zavod za pedijatrijsku kardiologiju, Klinika za pedijatriju, Medicinski fakultet Sveučilišta u Zagrebu, KBC Zagreb, Kišpatićeva 12, 10000 Zagreb, e-mail: [ivan.mal-cic1@gmail.com](mailto:ivan.mal-cic1@gmail.com)

Primljeno 14. ožujka 2016., prihvaćeno 10. studenoga 2016.

Aritmogena kardiomiopatija desne klijetke (engl. *Arrhythmic right ventricular cardiomyopathy* – ARVC) nasljedna je kardiomiopatija karakterizirana pretvorbom miocita u masno i vezivno tkivo, pretežno desne, no nerijetko i lijeve klijetke.<sup>1</sup> U ranoj fazi bolesti srce se doima urednim, nema kliničkih znakova, no postoji rizik od iznenadne srčane smrti. Slijedi stadij vidljivog električnog poremećaja, određen simptomatskim aritmijama. Zatim dolazi do zatajavanja najprije desne klijetke te naposljetku biventrikularne srčane insuficijencije. Tipična aritmija jest monomorfna ventrikularna tahikardija, koja može biti nepostojana ili postojana. Često je povezana s tjelesnim opterećenjem ili se pojavljuje neposredno nakon napora. Zato je i iznenadna smrt češća u sportaša.<sup>2</sup> Prevalencija bolesti kreće se između 1 : 2000 i 1 : 5000,<sup>3</sup> a 2 – 3 puta češće zahvaćeni su muškarci nego žene.<sup>4</sup> Ukupna je prevalencija najvjerojatnije podcijenjena s obzirom na veliku fenotipsku heterogenost, različitu ekspresiju bolesti s dobi te genetsku penetrantnost, što otežava identifikaciju oboljelih.<sup>5</sup>

Trenutačno je otkriveno 13 lokusa za ARVC. Pet identificiranih gena kodira proteine važne za strukturu i funkciju dezmosoma (plakofilin2 (PKP2), dezmglein2 (DSG2), dezmolakin (DSP), dezmololin2 (DSC) i spojni (engl. *junctional*) plakoglobin (JUP)), stanične strukture odgovorne za međusobnu adheziju stanica. Dezmosomski proteini imaju dvostruku ulogu – kao strukturni proteini u međustaničnim spojevima te kao signalne molekule, koje mogu mijenjati signalne putove i ekspresiju gena, promovirati apoptozu te posredovati izražavanje fibrogenog i/ili adipogenog fenotipa.<sup>6</sup> Bolest se nasljeđuje autosomno dominantno, uz izuzetak dvaju autosomno recesivnih genetskih sindroma – Naxos (mutacija JUP-gena) i Carvajal (mutacija DSP-gena), kod kojih je ARVC udružen s promjenama na koži i kosi te karakteriziran teškom kliničkom slikom i ranom zahvaćenošću lijeve klijetke, što se očituje dilatacijskom kardiomiopatijom.<sup>7</sup>

Udio djece u dosadašnjim kliničkim serijama relativno je malen.<sup>8,9,10</sup> U velikoj skupini od 416 bolesnika koji su dijagnosticirani kao prvi članovi obitelji s ARVC-om dijagnoza je svima postavljena nakon desete godine života, a samo kod četvero prije 13. godine.<sup>11</sup> Međutim, u originalnoj studiji autorâ Thienea i sur. 1988., koji opisuju ARVC kao uzrok smrti kod mladih, čak 50% umrlih čine djeca i adolescenti, gdje je nerijetko iznenadna smrt prvi znak bolesti. Postoje sporadična izvješća o kliničkoj slici ARVC-a kod dojenčadi i male djece, obično sa zahvaćenošću objiju klijetki.<sup>12–15</sup>

### Ciljevi

- upozoriti na važnost obiteljske anamneze u ranom postavljanju dijagnoze aritmogene kardiomiopatije desne klijetke kod članova obitelji oboljeloga
- na primjeru hrvatske obitelji s aritmogenom kardiomiopatijom desne klijetke (slika 1.) pokazati primjenjivost „Kriterija radne skupine iz 2010.“ za postavljanje dijagnoze u pedijatrijskoj populaciji<sup>16</sup>
- pokazati utjecaj suvremenih dijagnostičkih metoda na klinički tijek bolesti kod pedijatrijskih bolesnika s aritmogenom kardiomiopatijom desne klijetke.

### Prikaz bolesnika

U bolesnika A (slika 1.) bolest se očitovala u dobi od 12 godina sinkopom kod tjelesnog napora (tablica 1.). U EKG-u su najprije nađeni sinusna bradikardija i negativan T-val u svim odvodima, a u jednom je navratu snimljen 12-kanalni

EKG usred reanimacije koji pokazuje tahikardiju širokih QRS-kompleksa s morfoloijom bloka lijeve grane i lijevom električnom osi, što sugerira ventrikularnu tahikardiju s izvorom u desnoj klijetki (slika 2.). Kardiološki ultrazvuk u parasternalnoj dugoj osi pokazao je dilataciju izlaznog dijela desne klijetke (22,7 mm/m<sup>2</sup>), a u području baze slobodne stijenke te izlaznom dijelu desne klijetke nađene su aneurizmatičke promjene. Slobodna stijenka bila je hipokinetična s lošijom radikalnom, a očuvanom uzdužnom funkcijom. Magnetskom rezonancijom (MR) prikazana je povećana desna klijetka, zona fibroze anterolateralne i inferiorne stijenke desne klijetke te blaga dilatacija desne pretklijetke (slika 3.). Patohistološkom analizom biopata desne klijetke nađeno je 30 – 50% vezivnog tkiva (slika 4.). Navedenime su zadovoljeni dijagnostički kriteriji za dijagnozu aritmogene kardiomiopatije iz 2010. Bolesniku je uvedena antiaritmijaska terapija (sotalol) te je ugrađen implantabilni elektrokardioverter defibrilator (ICD) u dobi od 12 godina. Inicijalno se zbog ventrikularne tahikardije bilježilo jedno uključivanje uređaja na godinu, no u dva navrata ventrikularna se tahikardija nije uspjela prekinuti uz pomoć ICD-a te je provedena kardioverzija u bolničkim uvjetima. Učinjeno je elektrofiziološko ispitivanje, gdje su locirana žarišta ventrikularne tahikardije te je mladić upućen u inozemni centar radi radiofrekventne ablacije. Nakon zahvata mladić je bez tegoba, zasada nije došlo do uključivanja ICD-a.

Nakon postavljanja definitivne dijagnoze ARVC-a kod bolesnika A kriterije za postavljanje definitivne dijagnoze ispunile su i njegova starija sestra te majka, koja je odranije imala aritmije. Prema kriterijima radne skupine Europskoga kardiološkog društva (engl. *Task Force Criteria* – TFC),<sup>16</sup> mladi je brat imao granične kriterije za postavljanje dijagnoze ARVC-a. Definitivna dijagnoza postavljena je i kod sestrične po majci. Iz obiteljskog stabla, koje prikazuje slika 1., vidljive su tri iznenadne preuranjene smrti u dobi od 30, 42, odnosno 60 godina. Moguće je da je iznenadnih smrti u ranoj dobi bilo i u prijašnjim generacijama, no anamnestički podatci nisu posve pouzdani.

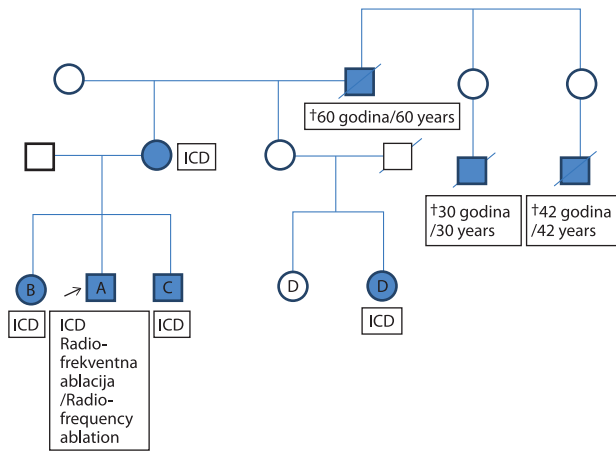
Kao i kod bolesnika A, i kod brata i sestre (bolesnici B i C – slika 1.) simptomi počinju između 13. i 15. godine života gubitkom svijesti. Sestrična (bolesnica D – slika 1.) imala je palpitacije bez gubitka svijesti, a verificirana je paroksizmalna tahikardija širokih QRS-kompleksa u dobi od 10 godina. Prosječna dob pojave simptoma kod naših bolesnika bila je 12 godina (raspon 10 – 14 godina) (tablica 1.).

Promjene u EKG-u kod naših bolesnika odnosile su se uglavnom na smetnje repolarizacije u obliku bifazičnog ili negativnog T-vala u desnim odvodima te plitkih T-valova u lijevim odvodima. Epsilon-val nismo uočili ni u jednom od EKG-a. Tijekom 24-satnog EKG monitoringa registrirane

Tablica 1. Klinička prezentacija i dob pri postavljanju dijagnoze kod naših bolesnika

Table 1. Clinical presentation and age at diagnosis in our patients

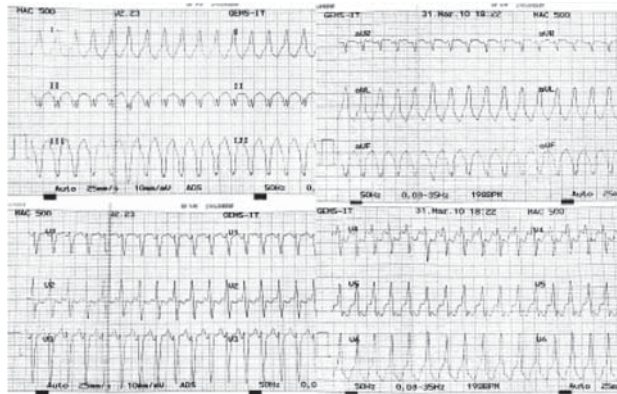Bolesnik/Patient	A	B	C	D
Spol/Gender	M/M	Ž/F	M/M	Ž/F
Dob početka tegoba/Age at disease onset	10	14	12	10
Dob postavljanja dijagnoze /Age at time of diagnosis	11	16	12	13
Klinička prezentacija/Clinical presentation				
Sinkopa/Syncope	+	+	+	–
Palpitacije/Palpitations	+	–	–	+
Bol u prsištu/Chest pain	+	–	–	–
Simptomatske aritmije /Symptomatic arrhythmias	+	–	–	+



† članovi obitelji umrli iznenadnom srčanom smrću – dob smrti / ???

Slika 1. Obitelj s aritmogenom kardiomiopatijom. Stariji pogođeni članovi umirali su iznenadnom srčanom smrću, mlađi imaju ugrađen kardioverter defibrilator (ICD)

Figure 1. Family affected with arrhythmogenic right ventricular cardiomyopathy. Older affected members die of sudden cardiac death, younger ones have implantable cardioverter defibrillator (ICD).

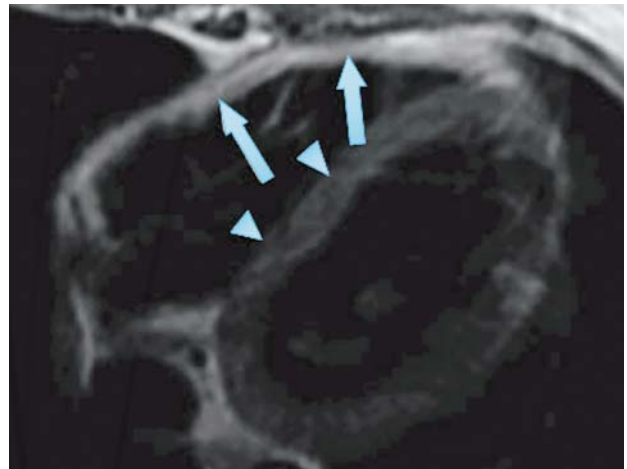


Slika 2. 12-kanalni EKG snimljen usred reanimacije kod našega prvog pacijenta. EKG pokazuje tahikardiju širokih QRS-kompleksa s morfologijom bloka lijeve grane i lijevom električnom osi, što sugerira ventrikularnu tahikardiju s izvorom u desnoj klijetki

Figure 2. 12-lead ECG recorded amid reanimation of our first patient. The ECG shows broad complex tachycardia with LBBB morphology and superior axis suggesting ventricular tachycardia originating from the right ventricle

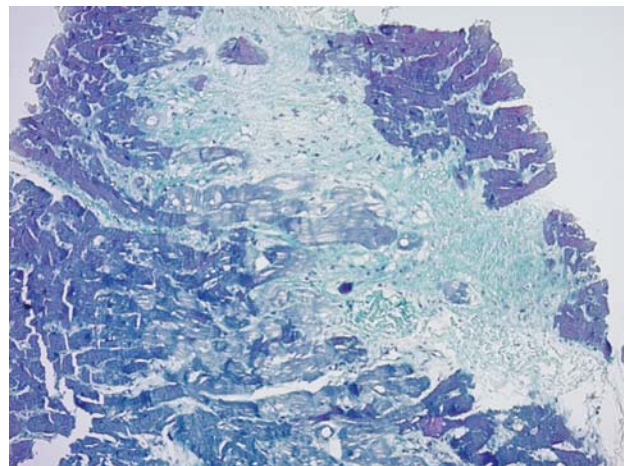
su ekstrasistole podrijetlom iz desne klijetke – pojedinačne, u paru te paroksizmi ventrikularne tahikardije.

Nalazi slikovnih dijagnostičkih metoda kod brata i sestre (bolesnici B i C) bili su još u granicama normale, dok je kod bolesnice D uz pomoć MRI (slika 3.) nađeno znatno povećanje desne klijetke (volumen na kraju diastole 113 mL/m<sup>2</sup>), uz reduciranu sistoličku funkciju (istisna frakcija 30%). Na inferiornoj stijenci desne klijetke videna je zona diskinezije te kasna postkontrastna imbibicija na istom području, što upućuje na fibrozu. Na desnoj površini interventrikularne pregrade viđen je tanki T1 i T2-hiperdenzitet sumnjiv na masnu infiltraciju. Lijeva klijetka bila je granične veličine, održane globalne sistoličke funkcije, bez regionalnih ispada kontraktiliteta. Nađeno je područje imbibicije subepikardne zone lijeve klijetke, koje vjerojatno odgovara fibrozi. Desni je atrij izgledao voluminozniji.



Slika 3. Prikaz difuzne masne infiltracije stanjenih stijenki desne klijetke na T1 MR. Pojačani intenzitet signala na slobodnome ventrikularnom zidu (strjelice) u usporedbi sa signalom srednjeg intenziteta u septumu (manje strjelice), znak je masne infiltracije

Figure 3. Black blood T1-weighted cardiac MR image of our first patient showing diffuse fatty infiltration and thinning of the right ventricular wall. Increased signal intensity in the free wall (arrows) compared with intermediate signal intensity of the septum (arrowheads) is a sign of fatty infiltration



Slika 4. Histološki preparat miokarda desne klijetke. Nalazi se izražena gusta fibroza intersticija u koji su uklopljena pojedinačna mišićna vlakna. Celularno vezivno tkivo postepeno se transformira u sklerotični acelularni ožiljak (× 100, bojenje prema Malloryju)

Figure 4. Histological section of the right ventricular muscle. There is a marked dense interstitial fibrosis within which are embedded isolated myocardial fibres. Cellular connective tissue gradually transforms into a sclerotic acellular scar. (× 100, Mallory stain)

Biopsijom je u tkivu srčanog mišića desne klijetke nađeno između četvrtine i trećine vezivnog tkiva (slika 4.).

Sestra bolesnice D također je kardiološki obrađena budući da je u dobi od 15 godina imala kratkotrajan gubitak svijesti. U EKG-u, kao ni za vrijeme kontinuiranog EKG monitoringa po Holteru nisu nađene znatnije patološke promjene. Ni na temelju slikovnih pretraga nisu zadovoljeni TFC za ARVC. Histološkom analizom bioptata srčanog mišića desne klijetke nađeno je 20% veziva, što nije dovoljno za postavljanje dijagnoze. S obzirom na obiteljsku anamnezu, dijagnoza ARVC-a ove djevojke ostaje tek u kategoriji „moguće”.

Svim bolesnicima s definitivnom dijagnozom ARVC-a te dječaku s graničnom dijagnozom, a s obzirom na simptoma-



tologiju (gubitak svijesti), ugrađen je implantabilni kardioverter defibrilator (ICD). Prosječna dob bolesnika kada im je ugrađen ICD bila je 13,75 godina (raspon 12 – 16 godina). Kod jednog je bolesnika nakon ugradnje registriran manji pneumotoraks koji se spontano povukao. Kod bolesnika A bila je potrebna zamjena stimulacijske elektrode nakon 4 godine zbog dislokacije te zamjena uređaja nakon 6 godina suvremenijim. Uz ugradnju ICD-a preporučena je restrikcija intenzivnije tjelesne aktivnosti te antiaritmik – sotalol.

### Rasprava

Prema našim saznanjima, do sada u domaćoj literaturi nije opisana obitelj s aritmogenom kardiomiopatijom desne klijetke. Opisane su dvije iznenadne smrti kod sportaša u dobi od 13 i 24 godine kojima je dijagnoza ARVC-a postavljena nakon smrti.<sup>17</sup> Iz obiteljskog stabla (slika 1.) vidljivo je da je riječ o obitelji gdje je više članova umrlo iznenadnom smrću u odrasloj dobi. U posljednjoj generaciji bolest se očitovala vrlo rano, već u pedijatrijskoj populaciji. U velikoj skupini u koju je uključen 1001 bolesnik, od kojih je 416 bolesnika dijagnosticirano na osnovi vlastite kliničke slike (a ne kao članu obitelji), svega je četvero bolesnika bilo mlađe od 13 godina. Troje od naših četvero bolesnika prepoznato je prije te dobi, dok je najstarija bolesnica kod prvih simptoma imala 14 godina, a prilikom postavljanja dijagnoze 16<sup>11</sup> (tablica 1.). Uz izuzetak autosomno recisivnih sindromskih oblika bolesti – Naxos i Carvajal sindrom,<sup>7,18–21</sup> ARVC u ranom djetinjstvu opisuje se tek sporadično.<sup>12–15,22</sup>

U otkrivanju ARVC-a ističe se važnost evaluacije svih bližih članova obitelji te temeljite izrade obiteljskog stabla nakon otkrivanja bolesti kod jednog člana obitelji, posebno ako se uzme u obzir rizik od iznenadne smrti zbog aritmija u ranom stadiju bolesti. Važnost obiteljske anamneze naglašava i relativno slaba osjetljivost šire dostupnih metoda kao što su EKG, kontinuirani EKG monitoring (holter) i ultrazvuk srca u otkrivanju bolesti u njezinoj prvoj, prikrivenoj fazi, kada već postoji visok rizik od iznenadne smrti, a još se nisu razvile vidljive strukturne promjene na srcu. Pilmer i suradnici<sup>23</sup> nedavno su proučili sve iznenadne kardiogene smrti u državi Ontario u dobi od 1 do 19 godina (populacija od 13,5 milijuna) u razdoblju od 5 godina te su utvrdili da je 25% smrti uzrokovano ARVC-om, odnosno mogućim ARVC-om, što je vodeći uzrok iznenadne kardiogene smrti u dječjoj i adolescentnoj dobi. Tabib i suradnici<sup>24</sup> u seriji od 200 bolesnika pokazali su da čak 10% iznenadnih smrti povezanih s ARVC-om dolazi još u dječjoj i adolescentnoj dobi. U nedavno opisanoj skupini od 416 bolesnika,<sup>11</sup> 11% se očitovao srčanim arestom s prosječnom dobi od 25 godina (raspon 13 – 70 godina).

Genetsko testiranje bolesnika s ARVC-om u Hrvatskoj zasada nije dostupno, ali se radi u inozemnim centrima uz naknadu. Međutim, rezultati daju ograničenu korist i za oboljeloga i za otkrivanje članova obitelji s rizikom.<sup>25–28</sup> Istraživanje na finskoj populaciji pokazalo je da čak 1 od 200 zdravih Finaca ima mutaciju koja predisponira razvoju ARVC-a<sup>26</sup> Osim toga oko polovice mutacija kod oboljelih još nije poznato te nepostojanje mutacije ne isključuje bolest. Nadalje, znatan udio oboljelih može imati i dvije genske mutacije (složena i digenska heterozigotnost),<sup>27,28</sup> a nepostojanje identificirane mutacije kod člana obitelji ne isključuje mogućnost pojave bolesti. Pronalazak patološke mutacije nema terapijskih niti prognostičkih implikacija.<sup>25</sup>

Dijagnoza ARVC-a danas se temelji na TFC-u iz 2010.<sup>16</sup> Riječ je o prilagodbi kriterija iz 1994. radi povećanja njihove osjetljivosti te uzimanja u obzir rezultata suvremenih

dijagnostičkih metoda kao što je npr. MRI srca.<sup>16,29</sup> Dijagnostički kriteriji iz 2010. osjetljiviji su u ranim fazama bolesti i kod blažih kliničkih slika te su korisniji kod probira oboljelih u zahvaćenim obiteljima – u osoba iz obitelji oboljelih znatno je veća vjerojatnost da diskretne promjene u EKG-u ili rezultatima slikovnih pretraga budu povezane s ARVC-om. Kriteriji su podijeljeni u šest velikih skupina: 1) globalna ili regionalna disfunkcija ili poremećaj strukture (uzimaju se u obzir ultrazvučni nalazi, nalazi MRI-ja te angiografija desne klijetke); 2) histološke karakteristike stijenke ventrikula (udio ostalih stanica miokarda u odnosu prema vezivnom i masnom tkivu); 3) abnormalnosti repolarizacije (EKG); 4) abnormalnosti depolarizacije (EKG, snimanje kasnih ventrikulskih potencijala); 5) aritmije (tahikardije podrijetlom iz desne klijetke, ventrikularne ekstrasistole); 6) obiteljska anamneza. Dijagnoza je „definitivna” ako su prisutna 2 velika kriterija ili 1 veliki i 2 malena ili 4 malena kriterija iz različitih kategorija. Bolest je „granično” potvrđena ako postoji 1 veliki i 1 maleni kriterij ili 3 malena kriterija iz različitih kategorija. Bolest je „moguća” ako je zadovoljen 1 veliki ili 2 malena kriterija iz različitih kategorija.

Troje naših bolesnika na temelju TFC-a svrstano je u kategoriju bolesnika s „definitivnom” dijagnozom, dok je jedan bolesnik u kategoriji „graničnih” za postavljanje dijagnoze (tablica 2.). Strukturne abnormalnosti te globalna i regionalna disfunkcija bile su prisutne u dvoje bolesnika s izraženom kliničkom slikom. Bolesnici B i C dijagnosticirani su još u prikrivenoj fazi bolesti. U novije se vrijeme sve više govori o neprikladnosti naziva aritmogeno kardiomiopatija desne klijetke s obzirom na vrlo čestu zahvaćenost obiju klijetki znatano prije četvrtog stadija bolesti.<sup>1</sup> Tomu u prilog govori i nalaz MRI-ja kod naše bolesnice D, kod koje se prikazuju subepikardna područja lijeve klijetke zahvaćena fibrozom. Subepikardni smještaj područja zamijenjenih vezivnim i masnim tkivom tipičan je (no ne i specifičan – sarkoidoza) za ARVC budući da se patološke promjene najprije zbivaju na subepikardnoj strani stijenke miokarda.<sup>30</sup>

Biopsija miokarda ima određene nedostatke budući da uzorak tkiva ne mora biti reprezentativan – promjene na srčanome mišiću najčešće nisu ravnomjerno raspoređene, a najizraženije su u subepikardnom području, dok uobičajenom biopsijom dobivamo subendokardne uzorke. Osim toga, biopsija najzahvaćenijeg dijela srca povezana je s povećanim rizikom budući da je riječ o stanjenoj stijenci izlaznog dijela desne klijetke. Kod naših su se bolesnika rezultati biopsije pokazali nedovoljno osjetljivima budući da udio vezivnog tkiva još nije dosegao razinu nužnu da bi se zadovoljili dijagnostički kriteriji. U svih je bolesnika procijenjen udio vezivnog tkiva između 25 i 50%, a težina kliničke slike kod naših bolesnika bila je proporcionalna količini pretvorenog tkiva. Premda je zapažanje temeljeno na malom broju adolescenata, naslućuje se potreba za eventualnom revizijom 2. skupine kriterija u ovisnosti o dobi kako bi bili pogodni za postavljanje dijagnoze i kod pedijatrijske i adolescentne populacije. Nužnost prilagodbe dijagnostičkih kriterija pedijatrijskoj populaciji u posljednje je vrijeme sve aktualnija.<sup>31</sup> Tri od četiri naša bolesnika ispunila su jedan od kriterija iz 3. skupine, no tek u dobi iznad 14 godina budući da se navedeni kriteriji ne mogu ispuniti kod mlađih bolesnika, s obzirom na to da je inverzija T-vala u desnim odvodima u dječjoj populaciji normalan nalaz. Kako su se simptomi u dvoje naših bolesnika javili prije navršenih 14 godina, postavlja se pitanje smanjenja broja kriterija za postavljanje dijagnoze kod bolesnika mlađih od 14 godina. Budući da je epsilon-val u EKG-u izraz uznapre-

Tablica 2. Dijagnoza kod naših bolesnika postavljena je na temelju dijagnostičkih kriterija iz 2010. radne skupine Europskoga kardiološkog društva (TFC)<sup>16</sup>  
 Table 2. Diagnosis in our patients was based on European Society of Cardiology task force criteria from year 2010 (TFC)

Bolesnik / Patient	Globalna ili regionalna disfunkcija i strukturne promjene / Global or regional dysfunction and structural alterations	Karakteristike tkiva stijenke / Tissue characterization of wall	Abnormalnosti repolarizacije / Repolarization abnormalities	Abnormalnosti depolarizacije / Depolarization abnormalities	Aritmije / Arrhythmias	Obiteljska anamneza / Family history	Ukupno / Total	Tfc 2010
A	Veliki kriterij / Major criterion	Maleni kriterij / Minor criterion	Veliki kriterij / Major criterion	Ne / No	Veliki kriterij (ventrikularna tahikardija – lijeva os, morfologija bloka lijeve grane) / Major criterion (ventricular tachycardia – left axis, left bundle branch block morphology)	Prvi dijagnosticirani član obitelji / First diagnosed family member	3 velika / 1 maleni kriterij / 3 major and 1 minor criteria	Definitivna dijagnoza / Definite diagnosis
B	Ne / No	Ne / No	Maleni kriterij / Minor criterion	Ne / No	Maleni kriterij (ventrikularna tahikardija) / Minor criterion (ventricular tachycardia)	Veliki kriterij (brat) / Major criterion (brother)	1 veliki / 2 malena kriterija / 1 major and 2 minor criteria	Definitivna dijagnoza / Definite diagnosis
C	Ne / No	Ne / No	Maleni kriterij / Minor criterion	Ne / No	Ne / No	Veliki kriterij (brat i sestra) / Major criterion (brother and sister)	1 veliki / 1 maleni kriterija / 1 major and 1 minor criteria	Graničan za dijagnozu (u dobi od 14 godina) / Borderline (at the age of 14 years)
D	Veliki kriterij / Major criterion	Ne / No	Ne / No	Ne / No	Maleni kriterij (ventrikularna tahikardija) / Minor criterion (ventricular tachycardia)	Maleni kriterij (bratić) / Minor criterion (cousin)	1 veliki / 2 malena kriterija / 1 major and 2 minor criteria	Definitivna dijagnoza / Definite diagnosis

dovalih abnormalnosti desne klijetke, nismo ga uočili u EKG-u ni jednog od naših bolesnika.<sup>32</sup> Iz tehničkih razloga (nedostupnost uređaja) kasni ventrikularni potencijali nisu snimani. Prva klinička manifestacija bolesti kod troje naših bolesnika bio je gubitak svijesti, no ventrikularna tahikardija registrirana je samo u dvoje – bolesnika A i bolesnice D (koja nije gubila svijest). Gubitak svijesti, s obzirom na (pre)adolescentnu dob kod javljanja, može biti posljedica aritmije, ali i neurovegetativne nestabilnosti, koja nije rijetkost u toj dobi.

Na temelju obiteljske anamneze omogućeno je postavljanje dijagnoze u troje od naših četvero bolesnika, što upućuje na slabiju osjetljivost ostalih dijagnostičkih kriterija ranije faze u pedijatrijskoj populaciji. Rano postavljanje dijagnoze kod djeteta koje nema pozitivnu obiteljsku anamnezu za ranu iznenadnu smrt (< 35 godina) kod rođaka u prvom koljenu ili ARVC-a time postaje izazov te otvara prostor za eventualnu ulogu molekularne dijagnostike.<sup>25</sup> Prema nedavnim preporukama Europskoga kardiološkog društva vezano uz liječenje ARVC-a,<sup>30</sup> u zbrinjavanju bolesnika savjetuju se promjene životnih navika, prije svega poštuda od intenzivne tjelesne aktivnosti, osobito natjecateljskih sportova, budući da intenzivna i česta tjelesna aktivnost povećava dobnu vezanu penetrantnost, rizik od ventrikularne tahikardije i fibrilacije te srčanog zatajivanja. Antiaritmijske se preporučuju kao dodatna terapija uz ICD, no sami nemaju dokazanu djelotvornost u prevenciji iznenadne smrti. Svojim našim bolesnicima, uz ICD, u terapiju uveli sotalol. Svim našim bolesnicima s definitivnom te graničnom dijagnozom ARVC-a prema TFC-u iz 2010., ugrađen je ICD, što je u skladu s preporukama – klasa IIa.<sup>30</sup> Težih komplikacija vezanih uz postavljanje uređaja nije bilo – kod jednog bolesnika zamijećen je minimalni apikalni pneumotoraks, koji je spontano nestao. Kod bolesnika A bila je potrebna zamjena ventrikularne stimulacijske elektrode nakon 4 godine zbog dislokacije. Odgovarajuća uključivanja ICD-a zabilježena su samo kod bolesnika A, a u dva navrata ventrikularna tahikardija nije prekinuta usprkos ICD-u te je elektrokonverzija učinjena u bolnici. Kateterska ablacija savjetuje se prije svega kod bolesnika s teško zaustavljivim ventrikularnim tahikardijama te čestim odgovarajućim aktiviranjima ICD-a, usprkos farmakološkoj terapiji (klasa IIa za bolesnike koji nisu na terapiji amiodaronom, poput našeg bolesnika A). Na dugotrajnu terapiju amiodaronom u pedijatrijskoj se populaciji teže odlučujemo zbog izraženijih nuspojava lijeka. Gotovo tri godine nakon učinjene kateterske ablacije mladić je bez tegoba te bez uključivanja ICD-a. Međutim, dugoročni rezultati vezani uz aritmije te potrebu ponavljanja radiofrekventne ablacije s obzirom na progresivni tijek bolesti neizvjesni su. Jedina u posljednjoj generaciji obitelji kojoj nije ugrađen ICD jest djevojka koja ne ispunjava ni jedan od TFC-a osim obiteljske anamneze. Djevojka je, međutim, imala gubitak svijesti u dobi od 15 godina, nespecifične promjene u ehokardiografskom nalazu u smislu paradoksalnoga gibanja interventrikularnog septuma te oko 20% vezivnog tkiva u žarišnim nakupinama u nalazu biopsije. Takvu osobu potrebno je redovito pratiti budući da se s vremenom može razviti manifestna klinička slika. Trebalo bi razmotriti mogućnost ublažavanja dijagnostičkih kriterija ovisno o dobi u pedijatrijskoj i adolescentnoj populaciji kako bi se ranije postavila dijagnoza i eventualno indicirala preventivna ugradnja ICD-a,<sup>30</sup> a s obzirom na to da su fatalne aritmije nerijetko prva manifestacija ARVC-a.

U sklopu ARVC-a opisuje se i Naxos sindrom kod kojeg uz kardiomiopatiju desne klijetke postoje palmoplantarna keratoderma i vunasta kosa te Carvajal sindrom ako je prisutna

i dilatacijska kardiomiopatija. Ovaj smo entitet opisali već u dobi od 4,5 godina uz egzaktan nalaz mutacije dvaju gena za desmoplakin; otprije poznat na eksonu 23 (c3791G > T, p. Glu1265x) i novootkriveni na eksonu 7 (pAsp297His, c.889G>C). Uz desnu, bolešću je bila zahvaćena i lijeva klijetka. Pacijent je umro zbog globalne srčane insuficijencije na listi čekanja za transplantaciju srca.<sup>33</sup> Usprkos činjenici da se o ovom obliku kardiomiopatije rijetko piše u domaćoj literaturi, valja podsjetiti da su naši autori prvi put o ovom entitetu pisali upravo u Liječničkom vjesniku još 1985. godine.<sup>34</sup>

### Zaključci

- ARVC je nasljedna kardiomiopatija karakterizirana pretvorbom miocita u masno i vezivno tkivo pretežno desne, no nerijetko i lijeve klijetke. U ranoj fazi bolesti srce se doima urednim, no postoji rizik od iznenadne srčane smrti. Slijedi stadij određen simptomatskim aritmijama, a zatim stadij zatajivanja desne klijetke te naposljetku biventrikularne srčane insuficijencije.
- Dijagnoza se postavlja temeljem TF-a iz 2010., koji uzimaju u obzir poremećaj strukture i funkcije klijetki, histološke karakteristike, abnormalnosti depolarizacije i repolarizacije u EKG-u, aritmije te obiteljsku anamnezu. Suvremeno liječenje temelji se na pravodobnoj ugradnji ICD-a te ablaciji aritmogenih žarišta.
- S obzirom na slabiju osjetljivost TFC-a iz 2010., u pedijatrijskoj je populaciji te ranijoj fazi bolesti pozitivna obiteljska anamneza temelj za rano postavljanje dijagnoze ARVC-a.
- Nazire se potreba revizije postojećih dijagnostičkih kriterija za pedijatrijsku populaciju. Predlažemo da se uzme u obzir progresivno povećanje udjela veziva u odnosu prema miocitima ovisno o dobi i stadiju bolesti. Treba uzeti u obzir i neprimjenjivost kriterija smetnja repolarizacije u djece do 14 godina te razmotriti smanjenje broja kriterija potrebnih za postavljanje dijagnoze u toj dobnoj skupini.
- Na temelju kratkoročnog praćenja ICD i radiofrekventna ablacija u kombinaciji osiguravaju odličnu kvalitetu života kod našeg bolesnika s teškim oblikom ARVC-a. Dugoročni rezultati vezani uz aritmije te potrebu ponavljanja radiofrekventne ablacije s obzirom na progresivni tijek bolesti neizvjesni su.

### LITERATURA

1. Saguner AM, Vecchiati A, Baldinger SH i sur. Different prognostic value of functional right ventricular parameters in arrhythmogenic right ventricular cardiomyopathy/dysplasia. *Circ Cardiovasc Imaging* 2014;7(2):230–9.
2. Ruwald AC, Marcus F, Estes NA 3<sup>rd</sup> i sur. Association of competitive and recreational sport participation with cardiac events in patients with arrhythmogenic right ventricular cardiomyopathy: results from the North American multidisciplinary study of arrhythmogenic right ventricular cardiomyopathy. *Eur Heart J* 2015;36(27):1735–43.
3. Herren T, Gerber PA, Duru F. Arrhythmogenic right ventricular cardiomyopathy/dysplasia: a not so rare "disease of the desmosome" with multiple clinical presentations. *Clin Res Cardiol* 2009;98(3):141–58.
4. Azaouagh A, Churizide S, Konorza T, Erbel R. Arrhythmogenic right ventricular cardiomyopathy/dysplasia: a review and update. *Clin Res Cardiol* 2011;100(5):383–94.
5. Sen-Chowdhry S, Syrris P, McKenna WJ. Role of genetic analysis in the management of patients with arrhythmogenic right ventricular dysplasia/cardiomyopathy. *J Am Coll Cardiol* 2007;50(19):1813–21.
6. Saffitz JE, Asimaki A, Huang H. Arrhythmogenic right ventricular cardiomyopathy: new insights into mechanisms of disease. *Cardiovasc Pathol* 2010;19(2):166–70.
7. Baykan A, Olgar S, Argun M i sur. Different clinical presentations of Naxos disease and Carvajal syndrome: Case series from a single tertiary center and review of the literature. *Anatol J Cardiol* 2015;15(5):404–8.
8. Marcus FI, Fontaine GH, Guiraudon G i sur. Right ventricular dysplasia: a report of 24 adult cases. *Circulation* 1982;65(2):384–98.
9. Blomström-Lundqvist C, Sabel KG, Olsson SB. A long term follow up of 15 patients with arrhythmogenic right ventricular dysplasia. *Br Heart J* 1987;58(5):477–88.
10. Nava A, Thiene G, Canciani B i sur. Clinical profile of concealed form of arrhythmogenic right ventricular cardiomyopathy presenting with apparently idiopathic ventricular arrhythmias. *Int J Cardiol* 1992;35(2):195–209.
11. Groeneweg JA, Bhonsale A, James CA i sur. Clinical presentation, long-term follow-up, and outcomes of 1001 arrhythmogenic right ventricular dysplasia/ cardiomyopathy/patients and family members. *Circ Cardiovasc Genet* 2015;8(3):437–46.
12. Thiene G, Nava A, Corrado D, Rossi L, Pennelli N. Right ventricular cardiomyopathy and sudden death in young people. *N Engl J Med* 1988;21;318(3):129–33.
13. Makanda A, Trémoureaux-Wattiez M, Stijns-Cailteux M, de Jonghe D, Moretto M, Vliers A. Dysplasie arythmogène du ventricule droit chez un enfant de 16 mois. *Arch Mal Cœur* 1989;82:811–4.
14. Pinamonti B, Sinagra G, Salvi A i sur. Left ventricular involvement in right ventricular dysplasia. *Am Heart J* 1992;123(3):711–24.
15. Fontaine G, Fontaliran F, Frank R. Arrhythmogenic right ventricular cardiomyopathies: clinical forms and main differential diagnoses. *Circulation* 1998;97(16):1532–5.
16. Marcus FI, McKenna WJ, Sherrill D i sur. Diagnosis of arrhythmogenic right ventricular cardiomyopathy/dysplasia: proposed modification of the Task Force Criteria. *Eur Heart J* 2010;31(7):806–14.
17. Duraković Z, Duraković MM, Skavić J. Arrhythmogenic right ventricular dysplasia and sudden cardiac death in Croatians' young athletes in 25 years. *Coll Antropol* 2011;35(3):793–6.
18. Protonotarios N, Tsatsopoulou A, Patsourakos P i sur. Cardiac abnormalities in familial palmoplantar keratosis. *Br Heart J* 1986;56(4):321–6.
19. Carvajal-Huerta L. Epidermolytic palmoplantar keratoderma with woolly hair and dilated cardiomyopathy. *J Am Acad Dermatol* 1998;39(3):418–21.
20. Cabral RM, Wan H, Cole CL, Abrams DJ, Kelsell DP, South AP. Identification and characterization of DSP1a, a novel isoform of human desmoplakin. *Cell Tissue Res* 2010;341(1):121–9.
21. Rasmussen TB, Hansen J, Nissen PH i sur. Protein expression studies of desmoplakin mutations in cardiomyopathy patients reveal different molecular disease mechanisms. *Clin Genet* 2013;84(1):20–30.
22. Nava A, Bauce B, Basso C i sur. Clinical profile and long-term follow-up of 37 families with arrhythmogenic right ventricular cardiomyopathy. *J Am Coll Cardiol* 2000;36(7):2226–33.
23. Pilmer CM, Kirsh JA, Hildebrandt D, Krahn AD, Gow RM. Sudden cardiac death in children and adolescents between 1 and 19 years of age. *Heart Rhythm* 2014;11(2):239–45.
24. Tabib A, Loire R, Chalabreysse L i sur. Circumstances of death and gross and microscopic observations in a series of 200 cases of sudden death associated with arrhythmogenic right ventricular cardiomyopathy and/or dysplasia. *Circulation* 2003;108(24):3000–5.
25. Marcus FI, Edson S, Towbin JA. Genetics of arrhythmogenic right ventricular cardiomyopathy: a practical guide for physicians. *J Am Coll Cardiol* 2013;61(19):1945–8.
26. Lahtinen AM, Lehtonen E, Marjamaa A i sur. Population-prevalent desmosomal mutations predisposing to arrhythmogenic right ventricular cardiomyopathy. *Heart Rhythm* 2011;8(8):1214–21.
27. Xu T, Yang Z, Vatta M i sur. Compound and digenic heterozygosity contributes to arrhythmogenic right ventricular cardiomyopathy. *J Am Coll Cardiol* 2010;55(6):587–97.
28. Bauce B, Nava A, Beggagna G i sur. Multiple mutations in desmosomal proteins encoding genes in arrhythmogenic right ventricular cardiomyopathy/dysplasia. *Heart Rhythm* 2010;7(1):22–9.
29. McKenna WJ, Thiene G, Nava A i sur. Diagnosis of arrhythmogenic right ventricular dysplasia/cardiomyopathy. Task Force of the Working Group Myocardial and Pericardial Disease of the European Society of Cardiology and of the Scientific Council on Cardiomyopathies of the International Society and Federation of Cardiology. *Br Heart J* 1994;71(3):215–8.
30. Corrado D, Wichter T, Link MS i sur. Treatment of arrhythmogenic right ventricular cardiomyopathy/dysplasia: an international task force consensus statement. *Eur Heart J* 2015;36(46):3227–37.
31. Deshpande SR, Herman HK, Quigley PC i sur. Arrhythmogenic Right Ventricular Cardiomyopathy/Dysplasia (ARVC/D): Review of 16 Pediatric Cases and a Proposal of Modified Pediatric Criteria. *Pediatr Cardiol* 2016;37(4):646–55.
32. Zhang L, Liu L, Kowey PR, Fontaine GH. The electrocardiographic manifestations of arrhythmogenic right ventricular dysplasia. *Curr Cardiol Rev* 2014;10(3):237–45.
33. Malčić I, Kniewald H, Jelić A, Fressart V, Jalašić D. Carvajal syndrome – rare entity of cardiocutaneous syndrome in a child from the Mediterranean part of Croatia – report on a new mutation of a desmoplakin gene. *Cardiology in the young* 2015;25(Suppl 1), p86.
34. Barić LJ, Planinc D, Jerić M i sur. Aritmogena displazija desne klijetke (uz prikaz četiriju bolesnika). *Liječ Vjesn* 1985;107(2):71–9.