

# Homocistinuria, una enfermedad metabólica de diagnóstico tardío en el Perú.

Homocystinuria, a metabolic disease of late diagnosis in Peru.

Mario R. Cornejo-Olivas<sup>1,a</sup>, Vilma G. Chávez-Pasco<sup>1,b</sup>, Miguel A. Inca-Martínez<sup>1,c</sup>, Diego M. Véliz-Otani<sup>1,c</sup>, Anali P. Mora-Alfárez<sup>2,b</sup>, Mario R. Velit-Salazar<sup>1,4,d</sup>, Arantxa Sánchez-Boluarte<sup>1,4,d</sup>, Maria Quiroga de Michelena<sup>3,b</sup>, Pilar Mazzetti<sup>1,5,a</sup>

## RESUMEN

La Homocistinuria, es un desorden metabólico autosómico recesivo, cuya forma clásica es causada por deficiencia de cistationina  $\beta$ -sintasa, debido a mutaciones en el gen *CBS* (Cr 21q22.3). Se describe el caso de un varón de 17 años con hipopigmentación de piel y faneras, retraso psicomotor moderado, hábito marfanoide, miopía severa, subluxación del cristalino bilateral, que además presentó eventos psicóticos y una hemiparesia izquierda secundaria a un infarto lacunar. La determinación de homocisteína en plasma se encontró elevada ( $>9,9\text{mg/dl}$ ), así como niveles altos de nitroprusiato de sodio en orina(4+) que confirmaron el diagnóstico clínico de homocistinuria. La homocistinuria clásica genera múltiples complicaciones a nivel dérmico, oftalmológico, cognitivo, osteoarticular y psiquiátrico; que podrían evitarse con un diagnóstico y tratamiento oportuno a través del tamizaje neonatal, aún no disponible en la mayoría de centros asistenciales en el Perú.

PALABRAS CLAVE: Enfermedades metabólicas, hábito marfanoide, homocistinuria, Perú, diagnóstico tardío.

## SUMMARY

Homocystinuria is an autosomal-recessive metabolic disorder whose classical phenotype is caused by a deficiency of cystathionine  $\beta$ -synthase, due to mutations within the *CBS* gene (Cr21q22.3). Herein we report a 17 year old man with hypopigmented skin and hair, mental retardation, marfanoid habitus, severe myopia, bilateral lens subluxation, psychotic episodes, and left-sided hemiparesis secondary to a lacunar brain infarction. Laboratory tests showed increased levels of homocysteine ( $>9.9\text{mg/dl}$ ) in plasma and high levels of urinary sodium nitroprusside (4+), consistent with the clinical diagnosis of classical homocystinuria. This systemic disorder includes dermal, ophthalmic, cognitive, osteoarticular and psychiatric alterations, all of which could be potentially prevented with early diagnosis and therapy as part of newborn screening, which is still unavailable in Peru.

KEY WORDS: Homocystinuria, marphanoid habitus, metabolic disorders, Peru, delayed diagnosis.

<sup>1</sup> Centro de Investigación Básica en Neurogenética, Instituto Nacional de Ciencias Neurológicas. Lima, Perú.

<sup>2</sup> Equipo Funcional de Genética y Biología Molecular, Instituto Nacional de Enfermedades Neoplásicas. Lima, Perú.

<sup>3</sup> Instituto de Medicina Genética. Lima, Perú.

<sup>4</sup> Facultad de Medicina Humana Alberto Hurtado, Universidad Peruana Cayetano Heredia. Lima, Perú.

<sup>5</sup> Facultad de Medicina Humana, Universidad Nacional Mayor de San Marcos. Lima, Perú.

<sup>a</sup> Médico neurólogo ; <sup>b</sup> Médico genetista ; <sup>c</sup> Biólogo genetista ; <sup>d</sup> Estudiante de pregrado

## INTRODUCCIÓN

La homocistinuria es un error innato del metabolismo caracterizado por la acumulación de homocisteína a nivel del sistema nervioso central, vascular, esquelético y ocular. La prevalencia mundial de homocistinuria se estima en 1-9/100000 habitantes, aunque se asume que esta puede estar subestimada por los casos no diagnosticados (1).

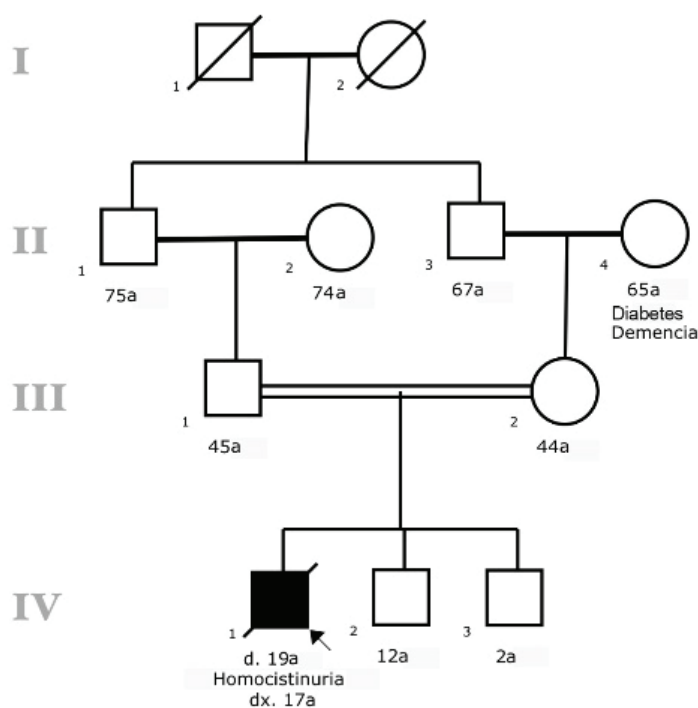
La homocisteína es un aminoácido azufrado no esencial presente en la intersección de rutas metabólicas que regulan los niveles de metionina, folato y fuentes de grupos metilo para numerosos sustratos (2). La homocistinuria puede ser causada por mutaciones en al menos cinco genes distintos: *CBS*, *MMADHC*, *MTHFR*, *MTR* y *MTRR* (3). La forma clásica de esta enfermedad es de herencia autosómica recesiva, producida por deficiencia de la enzima cistationina  $\beta$ -sintasa (CBS), la cual cataliza la conversión de homocisteína en cistationina, que forma parte del primer paso de la ruta de transulfuración de la homocisteína (4). El gen *CBS* (21q22.3), que codifica la cistationina beta-sintasa, registra al menos 164 mutaciones distintas (5).

La deficiencia en la función de CBS genera la acumulación de homocisteína, metionina, S-adenosilmetionina (SAM), S-adenosilhomocisteína (SAH) y sarcosina; además de la reducción de la producción de cistationina y cisteína, alterando varias rutas metabólicas (6).

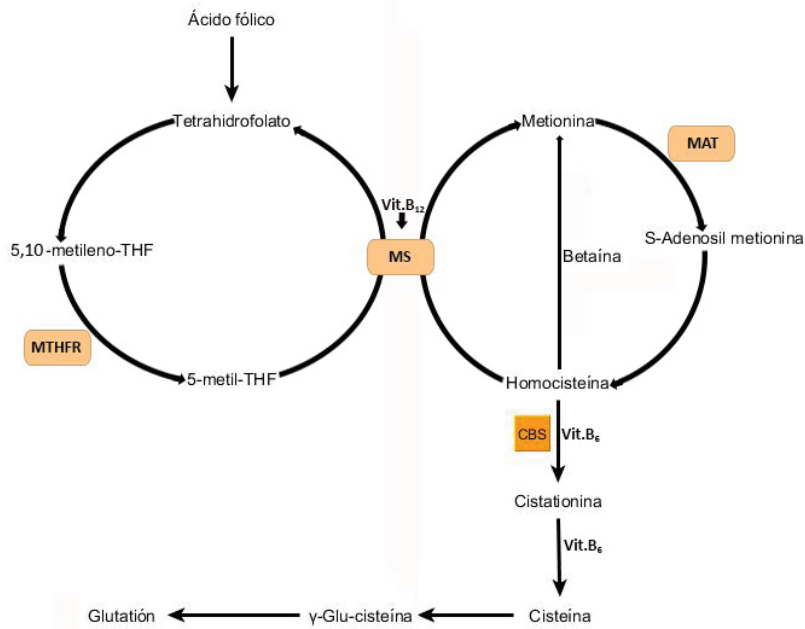
En Latinoamérica, existen pocas descripciones de esta enfermedad, la mayoría referidas a población pediátrica. Describimos el primer caso peruano de homocistinuria de diagnóstico en la adolescencia.

## Reporte de caso

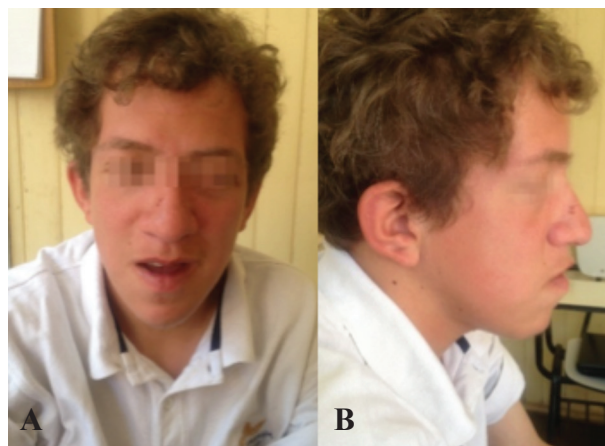Previa autorización por el comité Institucional de Ética en Investigación del Instituto Nacional de Ciencias Neurológicas, se describe el siguiente caso. Varón de 17 años (Individuo IV 1, Figura 1), mestizo, hijo de padres consanguíneos, nacido de parto vaginal pretérmino de 33 semanas, peso al nacer de 1,7 kg. Al examen del recién nacido se destaca la hipopigmentación de piel y faneras. Presentó retraso del desarrollo psicomotor a predominio de motricidad fina y del lenguaje, bajo rendimiento escolar, solo 8 años de estudio. A los seis años fue operado por



**Figura 1.** Heredograma. Flecha (IV.1 caso índice), doble línea (III.1, III.2 consanguinidad), línea oblicua (I.1, I.2; IV1, fallecimiento) d. Edad de fallecimiento.



**Figura 2.** Vía metabólica de los aminoácidos sulfurados. Vía de transulfuración de la metionina y ciclo de transmetilación. MAT: Metionina adenosiltransferasa. MS: Metionina sintasa. MTHFR: 5-10 metilentetrahidrofolato reductasa. CBS: Cistationina $\beta$  sintasa.  
Tomado y modificado de: Maron and J. Loscalzo. 2009. The Treatment of Hyperhomocysteinemia

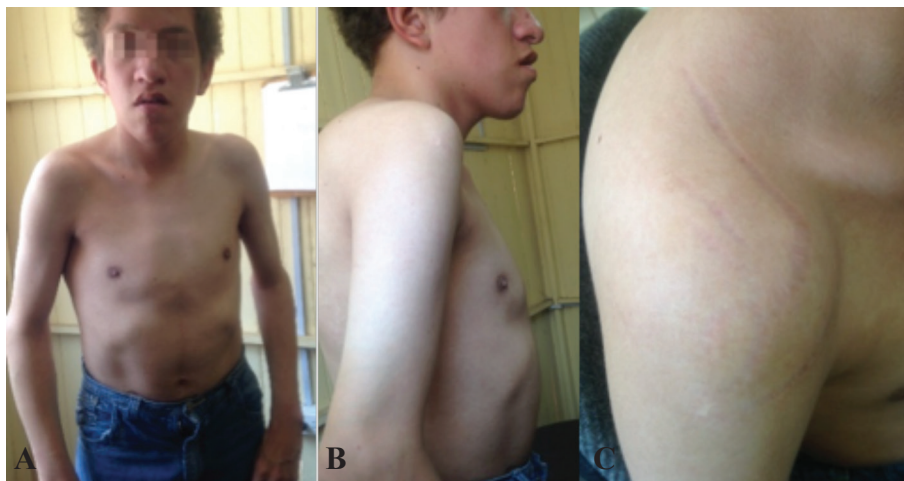

**Figura 3.** Características faciales: **A)** Facie alargada, asimetría, eritema malar, prognatismo. **B)** Hipopigmentación de piel, eritema malar, hipoplasia medio facial.

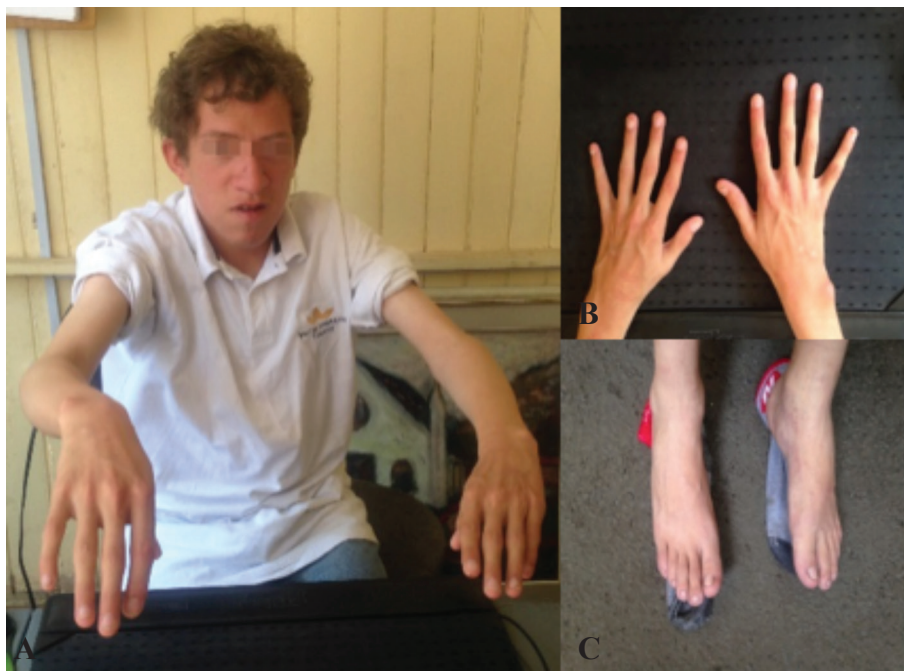luxación bilateral de cristalino y glaucoma bilateral. A los 14 años presentó episodio brusco de hemiparesia izquierda, concomitantemente aparecieron episodios de agitación psicomotora y alucinaciones visuales, así como conductas compulsivas.

Al examen físico, realizado a los 17 años, se evidenció hábito marfanoide, constitución delgada, con

brazada de 1,70m, talla de 1,57m, la relación brazada/estatura: 1,1 correspondiente a dolicoestenomelia. Piel clara con *livedo reticularis* y estrías gruesas múltiples en tórax y región inguinal, cabello hipopigmentado, fino y quebradizo con implantación capilar anterior alta y posterior baja, cejas y pestañas hipopigmentadas. Facie alargada, asimetría, fisuras palpebrales alargadas con inclinación hacia abajo, incremento del pliegue



**Figura 4.** Conformación del tórax: **A)** Hábito marfanoide, tórax corto en quilla. **B)** Extremidades gráciles con limitación funcional. **C)** Piel delgada, clara con estrías gruesas.



**Figura 5.** Compromiso de extremidades: **A)** Dolichostenomelia, manos y dedos alargados. **B)** Manos largas con dedos delgados y largos (aranodactilia). **C)** Pies largos y estrechos. Pie izquierdo cavo. Ortejos delgados y largos.

infraorbital, engrosamiento de alas nasales, eritema malar, base nasal ancha, hipoplasia mediofacial, labios engrosados, prognatismo, barbilla puntiaguda y alargada; paladar ojival, petequias en paladar blando; orejas con leve rotación posterior (Figura 3). Tórax corto en quilla, escoliosis con extremidades gráciles y alargadas con limitación a la extensión en grandes articulaciones (codos, rodillas y tobillos), postura en garra (Figura 4). Aranodactilia, orfejos y pies alargados y cavos (Figura 5).

Al examen neurológico inicial, presentaba lenguaje incoherente, tics vocales tipo tos, irritabilidad con tendencia a la autoagresividad, hiperalerta con episodios de agitación psicomotriz, hemiparesia izquierda pura y proporcional con hiperreflexia, Babinski izquierdo. Espasticidad con tendencia a la flexión de miembro superior izquierdo.

Exámenes auxiliares: nitroprusiato de sodio positivo 4+ (cisteína y homocisteína) en orina.

Homocisteína en sangre >9,9mg/dl, vitamina B12: 247pg/ml, ácido fólico: 6,5 mg/dl, resonancia magnética nuclear de encéfalo muestra lesión lacunar secuelar en núcleos de la base del lado derecho. EEG normal. La evaluación neuropsicológica describe una edad mental de 10 años a los 17 años, con un cociente intelectual de 56 puntos y trastorno psicótico breve. Ecocardiograma: regurgitación tricúspide y pulmonar leve sin repercusión hemodinámica.

Recibió tratamiento con risperidona y piridoxina con mejoría en el cuadro psicótico, aunque persiste con inquietud psicomotora y crisis de ansiedad. Presentó repigmentación discreta de la piel, cabello, pestañas y cejas. Recibió terapia física regular.

## DISCUSIÓN

Los mecanismos fisiopatológicos responsables de la homocistinuria, no se conocen con exactitud; sin embargo, la elevación de homocisteína en plasma sería el factor responsable de las principales manifestaciones clínicas multisistémicas, de inicio lento y curso progresivo, esto se debería a la inducción de estrés oxidativo y una incorporación incrementada de homocisteína en los distintos sistemas del organismo (7,8).

El paciente presentó hipopigmentación en piel y faneras, *livedo reticularis* y rash malar, descritas en los casos de homocistinuria clásica, en la cual el exceso de homocisteína ejercería una acción inhibitoria en las enzimas histidasa y tirosinasa interfiriendo en la melanogénesis normal. Se evidenció un oscurecimiento parcial de la piel y faneras luego del tercer mes de tratamiento con piridoxina, que se explicaría por el incremento de la remetilación de la homocisteína a metionina (9).

La subluxación bilateral del cristalino (ectopia lentis), asociada a miopía severa y glaucoma, fue diagnosticada y corregida quirúrgicamente a los 6 años; hallazgo oftalmológico presente en más del 80% de casos de homocistinuria clásica(10). La luxación del cristalino, preferentemente de posición inferonasal en homocistinuria, se generaría debido a cambios degenerativos en las fibras zonulares secundarias a la deficiencia de CBS (11). En la homocistinuria, el glaucoma puede presentarse hasta en 23% de casos, lo cual contrasta con otros síndromes a considerar en el diagnóstico diferencial como el síndrome de Weill-Marchesani y el síndrome de Marfan que asocian glaucoma en 80% y 8% respectivamente (12).

El fenotipo marfanoide, incluyendo la dolicoestenomelia, aracnodactilia y la escoliosis; son manifestaciones a nivel de tejido conectivo y esquelético generadas tanto por la deficiencia de cisteína como por el incremento de homocisteína que ocasionan un mal plegamiento de fibrilina tipo I debido a la reducción de enlaces disulfuro en los dominios cbEGF de esta proteína (13,14). La limitación articular, característica en homocistinuria, es un hallazgo clínico que permite diferenciarlo del síndrome de Marfan donde predomina la hiperlaxitud articular. El paciente presentó, además, una fractura espontánea sugerente de osteopenia. Las fracturas patológicas son otro hallazgo clínico diferencial en homocistinuria (tabla 1), este fenómeno se produciría por la interferencia de los enlaces cruzados de homocisteína con el colágeno (15).

La evaluación neuropsicológica evidenció un retraso mental con coeficiente intelectual de 56 puntos, probablemente debido a la inhibición competitiva del transporte de aminoácidos al cerebro y formación de neurotransmisores, como consecuencia de la elevada concentración de metionina, homocisteína y el déficit de cistationina (16). El trastorno cognitivo en homocistinuria, como el que presenta el paciente, se debería a la actividad neurotóxica con aumento de S- adenosilhomocisteína, ácido homocisteico y ácido sulfínico de la homocisteína, debido al influjo de calcio promovido por la activación de receptores de glutamato tipo NMDA(17). Aquellos pacientes con homocistinuria que mantienen los valores adecuados de homocisteína (<11 µmol/L) desde temprana edad, antes de los 5 años, se relacionan con coeficientes intelectuales normales (18). El paciente presentó, además, alteraciones de comportamiento y psicosis, que suelen presentarse en la homocistinuria en más del 50% de pacientes adultos, que podrían ser secundarios al daño en la trasulfuración de la homocisteína que lleva a homocistinemia y hipermetioninemia por deficiencia marcada de la actividad de cistationina β-sintasa en el sistema nervioso central (19).

La hemiparesia izquierda secuelar en el paciente se debió a un infarto lacunar de capsula interna izquierda, una complicación frecuente en homocistinuria. Al menos 8% de los casos de homocistinuria desarrollaría algún evento tromboembólico cerebrovascular para la edad de 16 años(20). Los desórdenes cerebrovasculares, en especial trombosis arterial y venosa, en los pacientes con homocistinuria estarían en relación al estado de hiperhomocisteinemia, estado protrombótico que incrementa el riesgo de infarto cerebral y venoso. La

**Tabla 1.** Diagnóstico Diferencial entre el Síndrome de Marfan, Síndrome de Weill-Marchesani y Homocistinuria

Características	Síndrome Marfan	Síndrome Weill-Marchesani	Homocistinuria	Paciente	
Herencia	Autosómica Dominante	Autosómica Dominante	Autosómica Recesiva	Autosómica Recesiva	
<b>Alteraciones Esqueléticas y Articulares</b>					
Altura	Talla alta desproporcionada	Talla baja proporcionada	Talla baja proporcionada	Talla normal a talla alta	Talla normal
Constitución	Delgada	Musculoso	Musculoso	Delgada	Delgada
Hábito marfanoide	+	NR	NR	+	+
Escoliosis	+	+	+	+	Escoliosis
vertebras bicóncavas	NR	NR	NR	+	¿?
Dolicostenomelia	+	NR	NR	+	+
<i>Genus valgus</i>	<i>Genus Recurvatum</i>	NR	NR	+/-	-
Aranodactilia	+	Braquidactilia	Braquidactilia	+/-	+
Pie Plano	+	NR	NR	NR	-
Pie Cavo	+	NR	NR	+/-	+
Hiperlaxitud articular	+	NR	NR	NR	-
Rigidez articular y Limitación Funcional	NR	77%	49%	+	+
<i>Pectus Excavatum</i>	+	Costillas anchas	Costillas anchas	+/-	-
<i>Pectus Carinatum</i>	+	NR	NR	+/-	+
Patología Osteomuscular	Artritis Prematura	NR	NR	Osteoporosis Generalizada	Osteopenia
<b>Alteraciones Oftalmológicas</b>					
Ectopia Lentis	70% *	84%	64%	100%**	+
Miopía	8%	88%	96%	23%	+
Glaucoma	Inicio temprano	80%	75%	8%	+
Cataratas	Inicio temprano	28%	21%	+/-	-
<b>Alteraciones Cardiovascular</b>					
Anomalías cardíacas	+	13%	39%	+	-
Dilatación aórtica y Aneurismas	+	NR	NR	Estriación en la íntima	-
Tromboembolismo	NR	NR	NR	25%	+
<b>Alteraciones Dérmicas</b>					
Textura	Delgada	Gruesa (74%)	Gruesa (66%)	Delgada a Normal	Delgada
Hipopigmentación	NR	NR	NR	+	+
Rash Malar	NR	NR	NR	+	+
LivedoReticularis	Estrías distensión	NR	NR	+	+
<b>Alteraciones en Faneras (Cabello)</b>					
Hipopigmentación	NR	NR	NR	+	+
Quebradizo y fino	NR	NR	NR	+	+
<b>Alteraciones Neurológicas</b>					
Retraso en el desarrollo	NR	+/-	+/-	+/-	+
Retardo Mental	NR	+/- Leve (18%)	+/- Leve (11%)	+***	-

Crisis Paroxística	NR	NR	NR	+/-	+
Accidente Cerebro Vascular	NR	NR	NR	+/-	+
Alteraciones Psiquiátricas	NR	NR	NR	+	+
<b>Otras alteraciones</b>					
Infiltración grasa hepática	NR	NR	NR	+	¿?
Hernia	recurrente o incidental	NR	NR	Hernia Inguinal	-
Pancreatitis	NR	NR	NR	+	-
Paladar	Ojival	Estrecho	Estrecho	Ojival	Ojival
Dientes	Apiñados	Mal alineados	Mal alineados	Apiñados	-

Frecuente (+); Ocasional (+/-); Ausente (-); No Reportado (NR); No estudiado (¿?) \*Síndrome de Marfan se evidencia Ectopia Lentis (Subluxación del cristalino) en diferentes posiciones a predominio Supero temporo nasal. \* \* Ectopia lentis es inferonasal. \*\*\* Sin tratamiento. **Tomado y modificado de:** *Clinical Homogeneity and Genetic Heterogeneity in Weill–Marchesani Syndrome. AJMG 2003; Hereditary disorders of connective tissue: A guide to the emerging differential diagnosis, EJHG 2007; Homocystinuria Caused by Cystathionine Beta-Synthase Deficiency. Genereviews, 2014.*

hiperhomocisteinemia produce disfunción endotelial que disminuye la biodisponibilidad de óxido nítrico derivado del endotelio, afectando especialmente vasos pequeños como los vasos cerebrales(21).

La homocistinuria, en la mayoría de casos, suele pasar desapercibida durante edades muy tempranas; en algunas ocasiones existen signos inespecíficos como falla de medro, retraso psicomotor que deberían ser signos de alarma o sospecha para descarte de esta y otras enfermedades metabólicas. Nuestro paciente presentó estos signos, además de la hipopigmentación de piel y faneras y la limitación articular en extremidades, que no permitieron sospechar en esta enfermedad oportunamente. Estrategias como el tamizaje neonatal(22), aún no disponible en la mayoría de centros hospitalarios en el país, permitirá un diagnóstico y tratamiento oportuno de la homocistinuria y otras enfermedades metabólicas tratables.

#### Agradecimientos

NIH Research Training Grant # R25 TW009345, por apoyo al entrenamiento de investigadores.

#### Fuentes de financiamiento

Presupuesto de Investigación del Instituto Nacional de Ciencias Neurológicas.

#### Declaración de conflictos de interés

Los autores declaran no tener conflictos de interés en la publicación de este artículo.

#### Correspondencia

Mario Cornejo-Olivas

Centro de Investigación Básica en Neurogenética

Instituto Nacional de Ciencias Neurológicas

Jr. Ancash 1271, Barrios Altos, Lima 1, Perú.

Teléfono: +51 1 328 51 89.

Correo electrónico: mario.cornejo.o@incngen.org.pe

#### REFERENCIAS BIBLIOGRÁFICAS

1. Refsum H, Fredriksen A, Meyer K, Ueland PM, Kase BF. Birth prevalence of homocystinuria. *J Pediatr.* 2004; 144(6): 830-2.
2. Blom HJ, Smulders Y. Overview of homocysteine and folate metabolism: With special references to cardiovascular disease and neural tube defects. *J Inherit Metab Dis.* 2011; 34(1):75-81.
3. Picker JD, Levy HL. Homocystinuria caused by cystathionine beta-synthase deficiency. In: Pagon RA, Adam MP, Ardinger HH, Wallace SE, Amemiya A, Bean LJH, et al., editors. *Gene Reviews.* Seattle: University of Washington; 1993.
4. Mudd SH, Finkelstein JD, Irreverre F, Laster L. Homocystinuria: An enzymatic defect. *Science.* 1964;143(3613):1443-5.
5. Colorado Uo. CBS Mutation Database. Colorado, USA: University of Colorado, Health Science Center; 2015. (Citado el 3 de noviembre del 2015) Disponible en: <http://cbs.lfl.cuni.cz/mutations.php>
6. Iacobazzi V, Infantino V, Castegna A, Andria G. Hyperhomocysteinemia: related genetic diseases and congenital defects, abnormal DNA methylation and newborn screening issues. *Mol Genet Metab.*

- 2014; 113(1-2):27-33.
7. Jakubowski H. Molecular basis of homocysteine toxicity in humans. *CMLS*. 2004; 61(4): 470-87.
  8. Ungvari Z, Csiszar A, Edwards JG, Kaminski PM, Wolin MS, Kaley G, et al. Increased superoxide production in coronary arteries in hyperhomocysteinemia: role of tumor necrosis factor-alpha, NAD(P)H oxidase, and inducible nitric oxide synthase. *Arterioscler Thromb Vasc Biol*. 2003; 23(3):418-24.
  9. Reish O, Townsend D, Berry SA, Tsai MY, King RA. Tyrosinase inhibition due to interaction of homocyst(e)ine with copper: the mechanism for reversible hypopigmentation in homocystinuria due to cystathionine beta-synthase deficiency. *Am J Hum Genet*. 1995; 57(1): 127-32.
  10. Gerding H. Ocular complications and a new surgical approach to lens dislocation in homocystinuria due to cystathionine-beta-synthetase deficiency. *Eur J Pediatr*. 1998;157 (S2): S94-101.
  11. Chandra A, Charteris D. Molecular pathogenesis and management strategies of ectopialentis. *Eye*. 2014; 28(2):162-8.
  12. Sadiq MA, Vanderveen D. Genetics of ectopialentis. *Seminars in ophthalmology*. 2013; 28(5-6):313-20.
  13. Whiteman P, Hutchinson S, Handford PA. Fibrillin-1 misfolding and disease. *Antioxid Redox Signal*. 2006; 8(3-4):338-46.
  14. Hutchinson S, Aplin RT, Webb H, Kettle S, Timmermans J, Boers GH, et al. Molecular effects of homocysteine on cbEGF domain structure: insights into the pathogenesis of homocystinuria. *Journal of molecular biology*. 2005; 346(3):833-44.
  15. Castejon MG, Pallardo Y. Manifestaciones esqueléticas en la homocistinuria *Rev Esp Cir Osteoart*. 1994; 29: 321-6.
  16. Yap S, Rushe H, Howard PM, Naughten ER. The intellectual abilities of early-treated individuals with pyridoxine-nonresponsive homocystinuria due to cystathionine beta-synthase deficiency. *J Inherit Metab Dis*. 2001; 24(4):437-47.
  17. Arzumanyan ES. Mechanisms of homocystic acid neurotoxicity *Neurochem J*. 2010; 4(3):222-7.
  18. Biancheri R, Cerone R, Rossi A, Schiaffino MC, Caruso U, Minniti G, et al. Early-onset cobalamin C/D deficiency: epilepsy and electroencephalographic features. *Epilepsia*. 2002; 43(6):616-22.
  19. Abbott MH, Folstein SE, Abbey H, Pyeritz RE. Psychiatric manifestations of homocystinuria due to cystathionine beta-synthase deficiency: prevalence, natural history, and relationship to neurologic impairment and vitamin B6-responsiveness. *Am J Med Genet*. 1987; 26(4):959-69.
  20. Skovby F, Gaustadnes M, Mudd SH. A revisit to the natural history of homocystinuria due to cystathionine beta-synthase deficiency. *Mol Genet Metab*. 2010; 99(1):1-3.
  21. Lentz SR. Mechanisms of homocysteine-induced atherothrombosis. *J ThrombHaemost*. 2005; 3(8):1646-54.
  22. García M, Baldellou A. Homocystinuria, a great stranger? Keys for the primary care diagnosis. *Acta Pediatr Esp*. 2009; 67(11):535-41.

Recibido: 22/09/2015

Aceptado: 23/11/2015