

## Primer pozne smrti po zdravljenju meduloblastoma

J. Balazic, A. Vogrin in B. Jereb

### Uvod

Tveganje za posledice po zdravljenju raka v otroštvu narašča z leti opazovanja (1). Ker je bolnike težko slediti, je le malo znanega o tem, kako živijo 30 ali 40 let po zdravljenju. Pozne posledice zdravljenja kot vzrok smrti so redke. Verjetnost, da bo bolnik po zdravljenju raka umrl zaradi okvare srca ali pljuč, je manjša od 1 % (1, 2). Tveganje za smrt zaradi posledic zdravljenja povečujejo obsevanje, alkilirajoči agensi, epido-pofilotoksini in sekundarni tumorji. Zaradi primarne bolezni umre okoli 70 % bolnikov. Eden od vzrokov, da imamo pri mrliškem ogledu kot vzrok smrti tako redko navedene pozne okvare zaradi zdravljenja, je lahko tudi pomanjkanje znanja. S problemom poznih posledic zdravljenja raka v otroštvu se soočamo šele zadnja desetletja, ko se je preživetje teh bolnikov izboljšalo in jih zdaj preživi že okoli 75 % (2). Ogladniku umrlega, za katerega se ve, da se je zdravil zaradi raka, je najbližja misel, da je tudi umrl zaradi raka. Zato se pod navedenim vzrokom smrti »rak« lahko skriva tudi kaj drugega.

Leta 1986 je bila na Onkološkem inštitutu ustanovljena ambulanta za ugotavljanje poznih posledic zdravljenja raka v otroštvu, kar omogoča, da pozne posledice zdravljenja raka v otroštvu lahko sledimo do konca življenja (3). Ker je Slovenija majhna dežela in se bolniki iz vse Slovenije lahko odzovejo vabilom za preglede, tako dejavnost lahko organiziramo. Če se ne odzovejo, podatke o preživetju ali smrti dobimo na Registru Raka Slovenije.

Prikazujemo primer nenadne smrti, zaradi katere je bila uvedena sodna obdukcija. Obdukcije zaradi poznih posledic zdravljenja so izjemno redke (4–7), zato tudi o patohistoloških spremembah okvarjenih organov ni veliko zapisanega. Večinoma gre za bolnike, ki so zaradi tumorja umrli razmeroma kmalu po končanem obsevanju. Med 34 otroki z možganskim tumorjem, ki so prejeli obsevanje možganov z več kot 40 Gy, se je pri obdukciji pokazalo, da je po 5 mesecih prišlo do demielinizacije, po 1 letu do nekroze možganov in po več kot 60 mesecih do kalcifikacije. Žilne spremembe, npr. zadebelitev sten in tromboza, nakazujejo ishemično možgansko kap kot pozno posledico okvare po obsevanju (5).

Z anketo med preživelimi, pri katerih je minilo več kot 5 let od končanega zdravljenja levkemije (4828 anketiranih) in od zdravljenja možganskega tumorja (1871 anketiranih), so ugotovili pomembno povečano tveganje za možgansko kap pri tistih, ki so imeli obsevane možgane z več kot 30 Gy, še bolj pa pri tistih z več kot 50 Gy (8).

**Namen** tega prispevka je opozoriti na pozne posledice zdravljenja meduloblastoma pri odraslem bolniku, čeprav se ta tumor pojavlja predvsem v otroštvu.

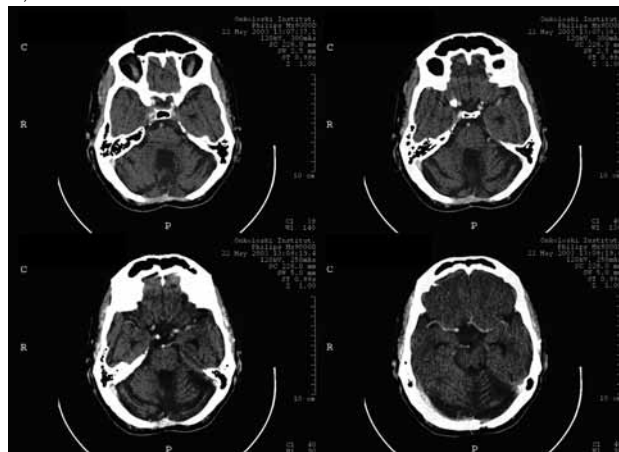
### Opis primera

Bolnik, rojen leta 1960, se je leta 1987, ko je bil star 27 let, zdravil zaradi meduloblastoma v zadnji možganski kotanji.

Po popolni kirurški odstranitvi tumorja in ko CT ni pokazal ostanka, je bil obsevan. Prejel je 36 Gy na celotno živčevje in dodatnih 16 Gy na zadnjo kotanjo. Obsevali so ga 5-krat na teden; po 6 tednih je 21. 7. 1987 obsevanje končal. Po končanem zdravljenju je bil še vedno ataktičen, imel je parezo desnega facialisa in dvojni vid.

Na rednih letnih kontrolah na Onkološkem inštitutu do leta 1996 niso ugotavljali sprememb, CT glave ni kazal znakov za recidiv, biokemične preiskave, preiskave krvi in vrednosti ščitničnih hormonov so bile v mejah normale.

Pri bolniku je bila od leta 1996 do 2003 pri vsakem zagonu nevrološke simptomatike (psihoorganska spremenjenost) opravljen CT glave po aplikaciji i.v. kontrastnega sredstva. Pri vseh preiskavah, ki so bile na narejene v možganovini, razen že obstoječih pooperativnih in poobsevalnih sprememb v posteriorni fosi, ni bilo videti znakov za recidiv ali drugih patoloških sprememb (slika 1).



Slika 1. CT preiskava glave maj, 1999.

Junija 1996 se je bolnik spremenil, postal je nekritičen, pozabljiv, slabše krajevno in časovno orientiran, z motnjami spomina, pešal mu je vid (»slep na desno oko, na levo slabše vidi«). Na nevrokirurškem oddelku, kamor je bil sprejet, so ugotovili zoženo vidno polje, na CT-ju so ugotovili 4 x 5 cm velik tumor supraselarno, obojestransko supratentorialni hidrocefalus. MRI je pokazal obsežne pooperativne atrofične spremembe in supraselarno tumor, velik 4 x 5 x 4 cm, ki je segal tudi v stranske ventrikle. Kirurgi se niso odločili za ponovno operacijo.

Bolnik je bil premeščen na Onkološki inštitut, kjer so ga zdravili s kemoterapijo: karboplatin (2-krat 300 mg v infuziji) in Vepezid (4-krat 100 mg v infuziji), vsake 3 tedne, 4-krat. Predel recidiva tumorja so tudi dodatno obsevali (33 Gy,

2-krat na dan po 9,5 Gy). Že po drugem ciklu se je bolnik počutil bolje, postal je urejen, izboljšal se mu je vid. Po 4. ciklu CT ni več pokazal tumorja, ampak le obsežne atrofije malih možganov.

Na rednih kontrolah leta 1997 je bil bolnikov nevrološki status enak kot pred ugotovitvijo recidiva tumorja. Niti klinično niti na CT-ju ni bilo znakov za recidiv. Ščitnični hormoni in biokemične preiskave so bili normalni.

Tudi pri zadnjem CT-ju 23. 5. 2003, pri katerem je bila nevrološka simptomatika polno izražena, v možganovini, poleg že opisane cerebelarne atrofije in lokalno širšega 4. ventrikla ni bilo znakov za recidiv ali drugih patoloških formacij (slika 2). Maja 1998 je bolnik na pregledu povedal, da ima občasno glavobol, ki traja 2 dni, potem pa se umiri. Z nevrološko preiskavo, laboratorijskimi izvidi in s CT-jem niso ugotovili recidiva tumorja, tudi ob naslednjih kontrolah je bilo stanje nespremenjeno.

Februarja 1999 je bolnik po nenadni bolečini v zatilju zaspal. Mati ga je 2 dni še lahko zbudila, naslednje dni pa ne več. Marca 1999 je bil premeščen za nadaljnje preiskave zaradi zožene zavesti. Pri pregledu na nevrološki kliniki je bil somnolent, afazičen, nevrološki status je bil od zadnjega pregleda nespremenjen. CT je pokazal obsežne atrofične spremembe malih možganov s širšim 4. ventrikulom. Recidiva tumorja niso ugotovili. V likvorju tudi tokrat ni bilo malignih celic, zvišane pa so bile beljakovine (0,49 in glikoza 3,7). To bi po mnenju nevrologa lahko pomenilo vaskularni incident, vendar je klinična slika govorila proti obsežnejši leziji. Po antiedematoznem zdravljenju se je stanje izboljšalo. Po odpustu se je zdravljenje še nadaljevalo s kortikosteroidi (1 teden po 16 mg medrola, nato 1 teden po 8 mg). Zoženje zavesti je ostalo nepojasnjeno in bolnik je bil naročen na kontrolo čez pol leta.

Januarja 2000 je bil nevrološki status nespremenjen, bolnik je občasno imel glavobole in je bil utrujen. Februarja 2000 je bil znova somnolent. Znakov za recidiv ni bilo, zato se je nadaljevalo zdravljenje s kortikosteroidi.

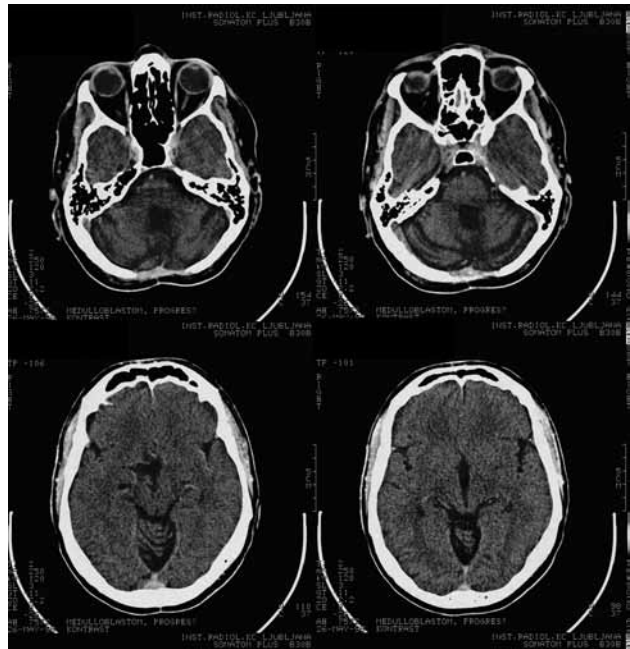
Maja 2000 je bil bolnik sprejet v psihiatrično bolnico zaradi vidnih halucinacij in vedenjskih sprememb. Prejemal je 8 mg deksametazona na dan in majhne odmerke Haldola, Distranevrina in Mellerila 75 mg.

Junija 2000 je bil sprejet na Onkološki inštitut. Kontakt z njim ni bil možen, ugotovljena je bila aspiracijska pnevmonija. Zdravili so ga z antibiotiki, kortikosteroidi so bili ukinjeni, zaradi agresivnega obnašanja je dobival Haldol. Po nekaj dneh se je umiril. Še vedno je bil občasno neorientiran, kontakt z njim pa je bistveno boljši. Postal je pokreten, čeprav še precej nemiren, po oddelku je hodil brez cilja, vendar je bil vodljiv in je odgovarjal na vprašanja.

Ocenili so, da obstaja možnost, da gre za psihotično reakcijo na kortikosteroide. Zato so pri znakih zvišanega intrakranialnega tlaka predpisali Manitol in Lasix, kortikosteroide pa le v najmanjših odmerkih. Priporočili so psihiatrično zdravljenje: Distranevrin in majhne odmerke Haldola.

Bolnik je bil znova sprejet maja 2003. Spet je postal zmeden, ni vedel sam zase, šel je iz hiše, našli so ga policisti. Po 2 dneh zmedenosti se je stanje normaliziralo. Mati je povedala, da ni bil na kontroli pri psihiatru, da jemlje neka zdravila, a ne ve katera, menda za zbistritev. Živel je sam v garsonjeri, v službo ni hodil, ni imel glavobolov, ni bruhal. Nevrološki status je bil kot ob prejšnjih kontrolah, CT je pokazal enako izraženo cerebelarno atrofijo, enaka je bila tudi širina supratentorialnih ventriklov. Stanje se ni bistveno spremenilo. Po aplikaciji kontrastnega sredstva ni bilo patološkega obarvanja.

Po pregledu CT-jev od leta 1996 do 2003 v možganovini praktično ni bilo videti dinamike (Slika 1, 2). Na žalost v tem obdobju še ni bilo spremljanja bolnikovega stanja z magnetno resonanco, ki bi verjetno lahko odgovorila na več vprašanj o patološkem dogajanju v možganovini in morebitnih poznih posledicah obsevanja.



Slika 2. CT preiskava glave maj, 2003.

Priporočili so kontrole in zdravljenje pri psihiatru. Ker bolnik ni prišel na kontrolo, so na Registru raka Slovenije poizvedeli, kaj je z njim. Izvedeli so, da je umrl 5. 10. 2003. Noč pred smrtjo je postal inkontinenten, in ko so ga preoblekli, je prenehal dihati. Reanimacija ni bila uspešna. Klinična diagnoza ob smrti je bila medulloblastoma pred 10 leti, nenadna srčna smrt. Opravljena je bila sanitarna obdukcija, ki jo je odredil zdravnik mrliški oglednik.

### Obdukcijski izvid

Pri makroskopskem pregledu je bilo ugotovljeno za lešnik veliko zmeščanje možganovine v levem lobusu malih možganov, blede rjavo sivkaste barve in zdrizasto. Ugotovljeni so bili zmerna oteklost pljuč, znaki kroničnega pljučnega emfizema, raztresene fibrozne spremembe v miokardu, stenozantna ateroskleroza koronarnih arterij in obsežna ateroskleroza aorte. Z mikroskopskim pregledom je bila potrjena ishemična lezija v malih možganih in je bila definirana kot subakutna sprememba. Prav tako so bile potrjene kronične ishemične spremembe v miokardu. Ugotovljena je bila več kot 80-odstotna kapljična maščobna metamorfoza v jetrih.

Obducent je postavil diagnozo vzroka smrti zaradi anemičnega subakutnega infarkta v levi polobli malih možganov. Kot osnovno bolezensko dogajanje je navedel ishemično lezijo v malih možganih, kronično ishemično oboleli miokard zaradi stenozantne koronarne skleroze in hudo maščobno metamorfozo jeter.

## Histopatološki izvid vzorcev možganov, odvzetih pri sodni obdukciji

(Prof dr. Mara Popovič)

Možgani so bili razrezani in pregledani na obdukcijski mizi. Odvzeti so bili 3 vzorci iz leve hemisfere malih možganov, s predela nukleusa dentatusa, in 2 vzorca iz velikih možganov neoznačene lokalizacije, z zajeto in malo subkortikalne bele možganovine.

V vzorcih iz malih možganov so bili zajeti možganska skorja, nukleus dentatus in bela možganovina. V skorji malih možganov je bilo število Purkinjevih celic očitno zmanjšano, pomnožena je bila Bergmanova glija. Ohranjene Purkinjeve celice so bile hipoksično okvarjene, imele so eozinofilno citoplazmo in piknotična jedra. Hipoksična okvara Purkinjevih celic je bila sveža. Notranja granularna plast celic skorje je bila razredčena. Nevronov dentatnega jedra je bilo prav tako manj, pomnožena je bila reaktivna astroglia in aktivirana paličasta mikroglia. Posamezni ohranjeni nevroni dentatnega jedra so bili hipoksično okvarjeni. Bela možganovina v hilusu dentatnega jedra je bila močno razrahljana, aksoni so propadli. Imunohistokemijska reakcija na glialni fibrilarni kisli protein (GFAP), intermediarni filament astrocitov, je pokazal reaktivno astroglizo tako v skorji kot tudi v beli možganovini in dentatnem jedru. V hilusu dentatnega jedra je bila glialna brazgotina. V 2 vzorcih iz skorje velikih možganov niso bile zajete leptomeninge. Skorja je bila primerno urejena, posamezni nevroni so bili hipoksično okvarjeni, okvara je bila sveža. Bela možganovina je bila primerna glede mielinizacije, vendar je bila tako v skorji kot tudi v beli možganovini pomnožena reaktivna astroglia. Ob žilah v beli možganovini, ki so imele sicer primerno zgrajeno steno, je bil blag mononuklearno celični infiltrat iz limfocitov T in makrofagov.

Opisane spremembe v odvzetih vzorcih iz malih in velikih možganov so kazale na svežo hipoksično okvaro možganov, predvsem Purkinjevih celic, z reaktivno astroglizo. Spremembe v predelu levega dentatnega jedra so bile stare, vendar nespecifične. Lahko so nastale zaradi okvare možganovine s tumorjem, lahko ob kirurški odstranitvi tumorja, lahko so bile delno posledica terapije, vendar niso bile značilne za obsevanje. V 2 vzorcih odvzeta bela možganovina velikih možganov ni kazala patoloških sprememb v smislu levkoencefalopatije. Reaktivna astroglia bi bila lahko odgovor na hipoksijo.

## Razprava

Umrli ni bil otrok, ko je zbolel za meduloblastomom, ki je sicer pri odraslih redek. Zdravljenje in posledice zdravljenja pa so lahko enake, kot bi jih pričakovali pri otroku z isto boleznijo, saj je imel opisani bolnik pred seboj še dolgo življenje. Prav zaradi tega smo v program Kasne posledice zdravljenja raka v otroški dobi zadnja leta vključili tudi bolnike, stare do 30 let.

Bolnik je umrl pri 43 letih, 16 let po zdravljenju možganskega tumorja. Čeprav histološki pregled možganov ni potrdil obducentove diagnoze smrti, sta na njegovo smrt zelo verjetno posredno vplivala bolezen in zdravljenje. Obdukcijski izvid ne govori o okvarah na možganskem krvnem žilju, saj ni bila opravljena natančna sekcija in možgani niso bili laboratorijsko obdelani. Kljub temu je mogoče razpravljati tudi o poznih posledicah onkološke terapije. Iz odvzetih vzorcev možganov je bila narejena dodatna histopatološka diagnostika, vendar so bili odvzeti vzorci najverjetneje premalo reprezentativni,

da bi naknadna preiskava lahko dala pričakovani rezultat. Lahko se vprašamo, kako bi pozne posledice zdravljenja lahko odpravili. Ob sedanjem znanju in drugačnih možnostih zdravljenja bi se jim verjetno lahko izognili. Če pa so že nastopile, bi morda lahko poskrbeli za boljšo kakovost preostanka bolnikovega življenja.

## Sklep

Specifičnih sprememb po obsevanju možganov v histološkem preparatu ni bilo možno dokazati, to, kar smo na sicer pomanjkljivo odvzetem preparatu videli, pa močno govori v prid posledic bolezni in zdravljenja. Čeprav menimo, da so odrasli možgani manj občutljivi za obsevanje, pozne spremembe, ki so odvisne od časa, ki je minil od obsevanja, lahko povzročijo »ishemično kap«, ki je vzrok smrti (8). Kljub temu obdukcijski izvid in predvsem histološki pregled možganov bolj kaže, da je šlo v tem primeru za nenadno srčno smrt. Zaželeno je, da bi program sledenja bolnikov, ki so se zdravili zaradi maligne bolezni v otroštvu ali v mladosti, omogočil preiskave ob kontrolah, ob njihovi smrti pa tudi bolj usmerjeno obdukcijo, ki bi pomagala razumeti posledice maligne bolezni in zdravljenja. Morda bi odgovori na nekatera vprašanja bili bolj jasni. Upajmo le, da nas bo ta primer pripeljal bliže k razumevanju potrebe obravnavanja bolnikov, preživelih po maligni bolezni v otroštvu ali v mladosti.

## Viri

1. Robison LL, Green DM, Hudson M, Meadows AT, Mertens AC, et al. Long-Term Outcomes of Adult Survivors of Childhood Cancer. *Cancer*. 2005 Dec 1; 104 (11 Suppl): 2557–64.
2. Pohar Perme M, PhD, Jereb B, PhD, MD, Trends in survival after Childhood Cancer in Slovenia Between 1957 and 2007. *Pediatric Hematology and Oncology*, 26: 275–286, 2009.
3. Jereb B. Model for Long-Term Follow-Up of Survivors of Childhood Cancer. *Medical and Pediatric Oncology* 34: 256–258, 2000.
4. Armstrong GT, Liu Q, Yasui Y, Neglia JP, Leisenring W, Robinson LL, Mertens AC. Late mortality among 5-year survivors of childhood cancer: A summary from the Childhood Cancer Survivor Study. *J Clin Oncol*. 2009 May 10; 27 (14): 2328–38. Epub 2009 Mar 30.
5. Oi S, Kokunai T, Iljichi A, Matsumoto S, Raimondi AJ. Radiation-induced brain damage in children-histological analysis of sequential tissue changes in 34 autopsy cases. *Neurol Med Chir (Tokyo)* 1990 Jan; 30 (1): 36–42.
6. Freeman CR, Kirsschner J, Sanford RA, Burger PC, Cohen M, Norris D. Hyperfractionated radiotherapy in brain stem tumors: results of a Pediatric Oncology Group study. *Int J Radiat Oncol Biol Phys*. 1988 Aug; 15 (2): 311–8.
7. Dritschilo A, Bruckman JE, Cassidy JR, Belli JA. Tolerance of brain multiple courses of radiation therapy. I. Clinical experiences. *Br J Radiol*. 1981 Sep; 54 (645): 782–6.
8. Bowers DC, Liu Y, Leisenring W, McNeil E, Stovall M, et al. Late-occurring stroke among long-term survivors of childhood leukemia and brain tumors: a report from the childhood Cancer Survivor Study. *J Clin Oncol*. 2006 Nov 20; 24 (33): 5277–82.