

# Primer bolnice z invazivnim lobularnim karcinomom dojke

## in indikacije za preiskavo dojke z magnetno resonanco

M. Marolt Musič, K. Hertl in M. Zebič

### Povzetek

Prikazujemo primer bolnice, ki je bila zaradi raka dojke obojestransko operirana. V drugem primeru je šlo za invazivni lobularni karcinom (ILC). Pri bolnici smo pred operacijo opravili preiskavo dojke z magnetno resonanco (MR), ki je pokazala večji obseg bolezni od pričakovanega.

Pri bolnicah z ILC predoperativna preiskava z MR pri 28 % spremeni načrtovano operacijo. Preiskavo dojke z MR opravljamo tudi za odkrivanje karcinomov v predelih dojke, kjer mamografija in UZ sprememb ne pojasnita povsem, za odkrivanje primarnega tumorja ob pozitivnih pazdušnih bezgavkah, za oceno odgovora na kemoterapijo, za odkrivanje ruptur pri silikonskih vsadkih in za iskanje prostih silikonskih delcev ob rupturi. MR-preiskava dojke se uporablja tudi kot ena od presejalnih metod za odkrivanje raka dojke pri ženskah s povečanim tveganjem.

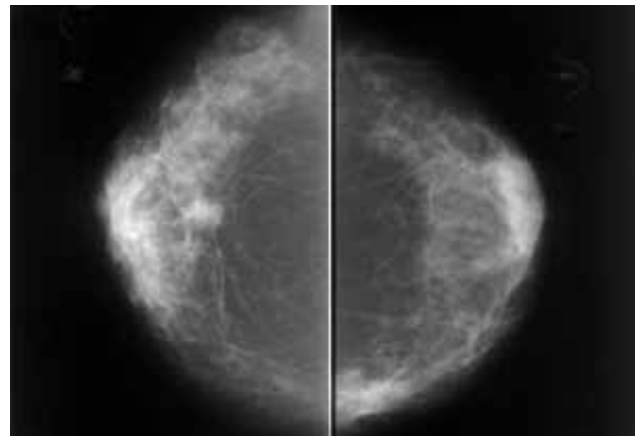
### Primer bolnice

Bolnica L. F., rojena 1934, je bila prvič napotena na Onkološki inštitut v Ljubljani leta 2002. Na meji spodnjih kvadrantov desne dojke je imela klinično tipen tumor, velik 3 x 1 cm. Vidna je bila uvlečena koža.

Mamografija, opravljena leta 2000, je bila anamnestično v mejah normalnega.

Na mamografiji, opravljeni ob pregledu, je bila na meji spodnjih kvadrantov desne dojke vidna 20 x 15 mm velika spikulirana tumorska formacija, v notranjih kvadrantih leve dojke pa je bila asimetrična zgostitev, zato je bila priporočena dodatna obdelava (slika 1, A in B).

Citološki izvid proste punkcije tipne spremembe v desni dojki je potrdil invazivni duktalni karcinom (IDC). Naredili so kvadrantektomijo, pri kateri so odstranili tudi varovalno bezgavko. Histološki izvid po operaciji je potrdil 14 mm velik



**Slika 1 (A in B).** Mamografija, posneta leta 2002.

Na meji spodnjih kvadrantov desne dojke je vidna spikulirana tumorska formacija, v projekciji C-C je v notranjem kvadrantu leve dojke vidna asimetrična zgostitev. Priporočena je bila nadaljnja obdelava

IDC, prisotni so bili estrogenski in progesteronski receptorji, varovalna bezgavka je bila negativna.

Bolnica se je po operaciji še 5 let adjuvantno zdravila z aromataznim inhibitorjem.

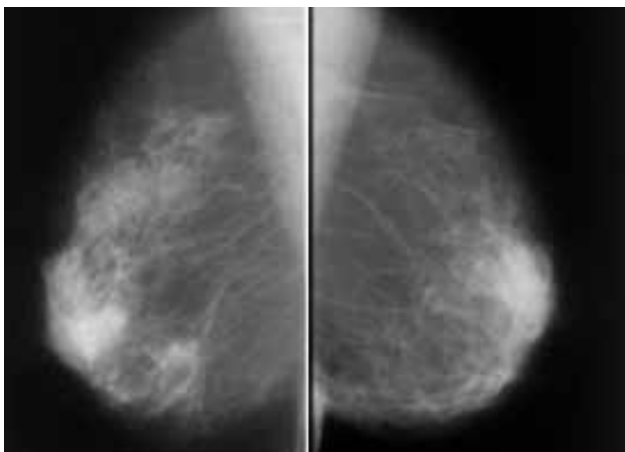
Ob redni kontroli leta 2007 je bila desna dojka klinično bp. V levi dojki je bila na meji notranjih kvadrantov tipna valjasta rezistenca, verjetno benigna. Prosta citološka punkcija je pokazala atipijo (C 3). Citolog je priporočal punkcijo pod ultrazvočno (UZ) kontrolo, če bi bila sprememba klinično ali mamografsko sumljiva.

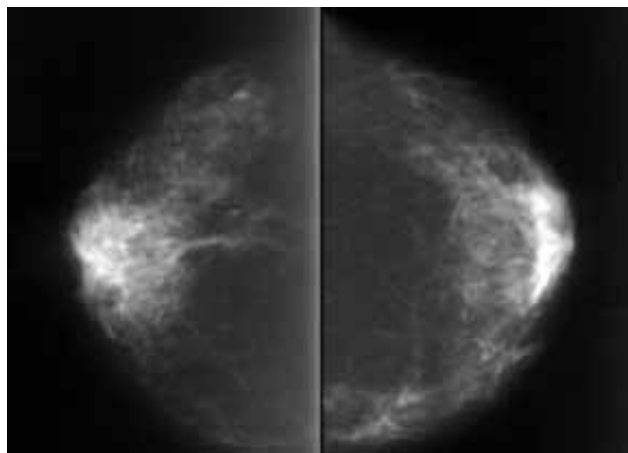
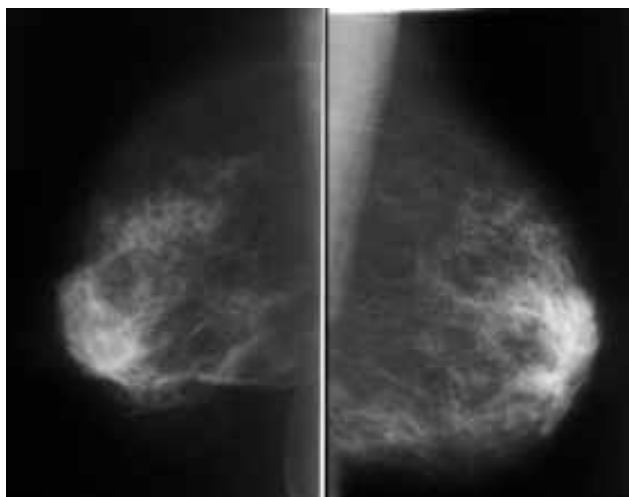
Mamografski izvid je kazal na pooperativne spremembe z benignimi kalcinacijami na desni strani, na levi ni bilo dinamike glede na leto 2002 (slika 2, A in B). Ker sprememba v levi dojki klinično in mamografsko ni bila sumljiva, so bile priporočene redne kontrole.

Ob kontroli novembra 2008 je bila levo tipna slabo pomična valjasta rezistenca, desno pa je bil pregled v mejah normalnega.

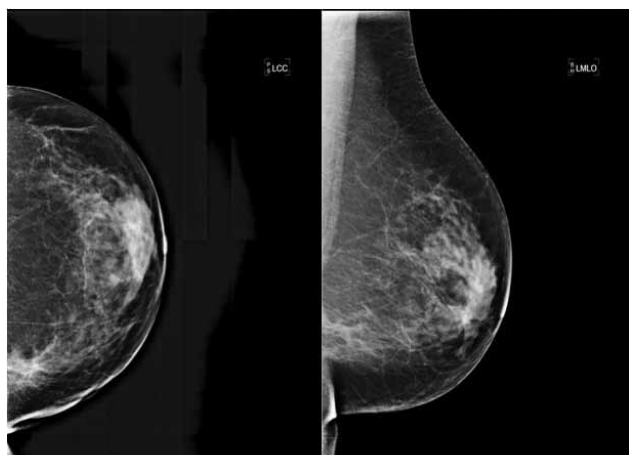
Mamografski izvid desno ni pokazal dinamike, na levi pa se je pokazalo, da se je tkivo na bazi zgostilo (slika 3). Zato je bil opravljen UZ, pri katerem je bil na meji notranjih kvadrantov leve dojke viden 27 mm velik areal porušene arhitekture tkiva, v spodnjem delu pa 11 x 8 mm velika sumljiva lezija (slika 4). Opravljena je bila tudi UZ-vodena aspiracijska biopsija s tanko iglo (ABTI). Citološki izvid je kazal na možnost, da gre za karcinom (C 4).

Pri gospe je bila opravljena preiskava dojke z magnetno resonanco (MR). Na meji notranjih kvadrantov leve dojke je pokazala 50 x 35 mm veliko tumorsko formacijo, ki je preraščala v pektoralno mišico (slika 5). Krivulja kopičenja kontrasta je bila

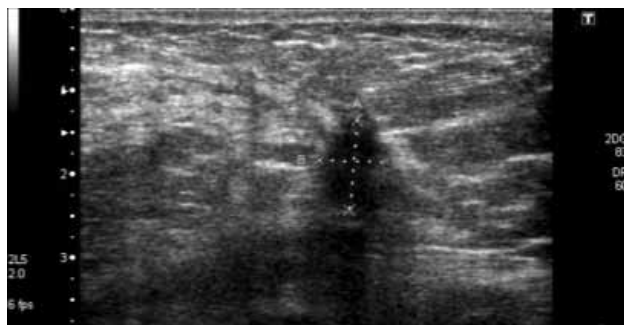




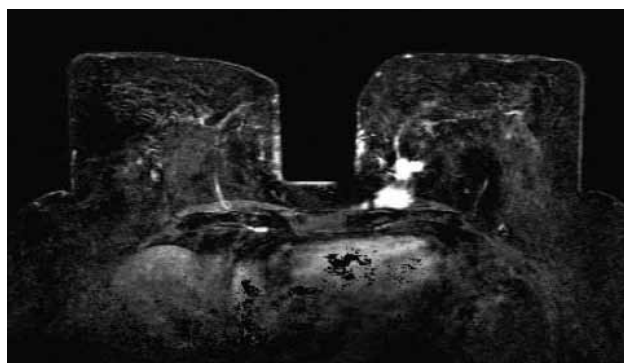
**Slika 2 (A in B).** Mamografija, posneta leta 2007. Stanje po operativnem posegu na desni dojki, na levi je tkivo v notranjih kvadrantih manj gosto, kar je verjetno posledica zdravljenja z aromataznim inhibitorjem.



**Slika 3.** Mamografija, posneta leta 2008. Spet se je pojavila gostejša struktura v notranjih kvadrantih leve dojke. Priporočena je bila nadaljnja obdelava, najprej UZ.



**Slika 4.** UZ je pokazal 11 x 8 mm veliko tumorsko jedro v notranjem spodnjem kvadrantu leve dojke.



**Slika 5.** Pri preiskavi z MR je bilo na subtrakciji po i.v. aplikaciji KS vidno spikulirano tumorsko jedro, ki je infiltriralo v pektoralno mišico.

tipično maligna. V zgornjem notranjem kvadrantu je bil 8 mm velik tumor, ki se je robno obarval. Desna dojka je bila v mejah normalnega. Glede na izvid MR je bil postavljen sum, da gre za multicentričen tumor leve dojke, ki vrašča v pektoralno mišico. Zato je bila narejena modificirana radikalna mastektomija, pri kateri so odstranili varovalno bezgavko. Pooperativni patohistološki izvid je na meji notranjih kvadrantov leve dojke potrdil invazivni lobularni karcinom (ILC), ki se je na široko širil v resecirano mišico in je na več mestih segal do resekcijskega roba. Celoten infiltrat v dojki in mišici je meril 45 mm. V notranjem zgornjem kvadrantu je bil še en čvrst infiltrat, velik 5 mm in več kot 3 cm oddaljen od prejšnjega. Bezgavke so bile negativne. Estrogenski in progesteronski receptorji so bili pozitivni.

ILC je za IDC druga najpogostejša histološka oblika raka dojke (RD) in predstavlja 5 do 15 % vseh RD (1). Bolnice z ILC so navadno nekoliko starejše, tumorji so ob odkritju boleznimi nekoliko večji in so po rezultatih nekaterih študij pogostejše multicentrični in/ali bilateralni (2). V primerjavi z IDC večji odstotek tumorjev izraža estrogenske in progesteronske receptorje (1, 2).

Histopatološko je ILC sestavljen iz razmeroma majhnih, uniformnih celic, ki rastejo disociativno/diskohezivno v vezivni stromi, v obliki trakov iz enega sloja celic in v koncentričnem (targetoidnem) vzorcu okrog duktusov. Slabša kohezivnost med njimi je posledica izgube E-cadherina (3, 4). Zaradi difuzne infiltrativne rasti je gostota tumorskega tkiva podobna gostoti normalnega okolnega žlezna tkiva dojke, zato je ILC

na mamografijah slabše prepoznaven. Občutljivost mamografije za ILC je po literaturi 50- do 92-odstotna (5, 6), občutljivost UZ-preiskave pa 68- do 98-odstotna (7, 8).

Za pravilno načrtovanje načina operacije je potrebna natančna določitev obsega bolezni. Ker tako mamografija kot tudi UZ podcenjujeta dejansko velikost tumorja, je pri bolnicah z ILC indicirana preiskava dojk z MR (9, 10).

### Preiskava dojk z magnetno resonanco

Občutljivost MR-preiskave dojk je 93 do 100-odstotna in ni odvisna od gostote žleznega tkiva dojke kot mamografija (6). Izvid preiskave z MR lahko pri 28 % bolnic z ILC spremeni prvotni načrt operacije, in sicer se lahko pri načrtovani kvadrantektomiji poveča ekscizija ali pa je potrebno opraviti mastektomijo (11).

Poleg določitve obsega bolezni (multicentričnost, multifokalnost in bilateralnost) je preiskava z MR indicirana za:

- odkrivanje karcinomov v predelih dojk, kjer mamografija in UZ sprememb ne pojasnita povsem,
- odkrivanje primarnega tumorja ob pozitivnih pazdušnih bezgavkah,
- oceno odgovora na kemoterapijo,
- odkrivanje ruptur pri silikonskih vsadkih in iskanje prostih silikonskih delcev ob rupturi.

MR se uporablja tudi kot ena od presejalnih metod za odkrivanje RD pri ženskah s povečanim tveganjem, ki so pozitivne za BRCA 1 ali BRCA 2 in pri ženskah z močno družinsko obremenitvijo in brez dokazanih specifičnih genov. Izvaja se na 6 mesecev, izmenično z UZ in mamografijo (enkrat na leto preiskava dojk z MR, enkrat na leto UZ dojk in mamografija). Preiskava poteka na aparatu, katerega magnetno polje je vsaj 1,5 T.

Preiskovanka leži na trebuhu, dojki sta vpeti v posebno tuljavo. Preiskava povprečno traja 45 minut. Vedno se uporablja i.v. kontrastno sredstvo (KS). Najprimernejši čas za preiskavo je 2. teden menstrualnega cikla, saj normalno žlezno tkivo najmanj kopiči KS. Prej opravljene tanko- ali debeloigelne biopsije ne ovirajo interpretacije preiskave. Preiskave ni primerna v prvih 3 mesecih nosečnosti.

Kot vsaka druga preiskava ima tudi MRM svoje slabosti.

- Je manj specifična od mamografije.
- Je zelo draga in dolgotrajna.
- Ni primerna za preiskovanje, ki so klavstrofobične.
- Vedno je potrebna i.v. uporaba KS (razen za prikaz ruptur silikonskih vsadkov).
- Ni primerna za prikaz mikrokalcinacij, ki so pogosto vidne pri predrakavih spremembah (DCIS).
- Po operativnem posegu je potrebno počakati vsaj 6 mesecev, saj nastajajoče fibrozne spremembe ovirajo tolmačenje vidnih sprememb. Če bolnica po kirurškemu posegu prejema tudi radioterapijo, lahko MRM zanesljivo tolmačimo šele po 12 mesecih.
- Pogosto morajo ženske, ki prejemajo nadomestno hormonsko zdravljenje, to prekiniti nekaj mesecev pred preiskavo.

Po preiskavi se slike obdelajo z različnimi tehnikami, kot so subtrakcija, multiplanarna rekonstrukcija (MPR), MIP (MIP, maximal intensity projection) in drugo. Izdelajo se krivulje spreminjanja signala v času.

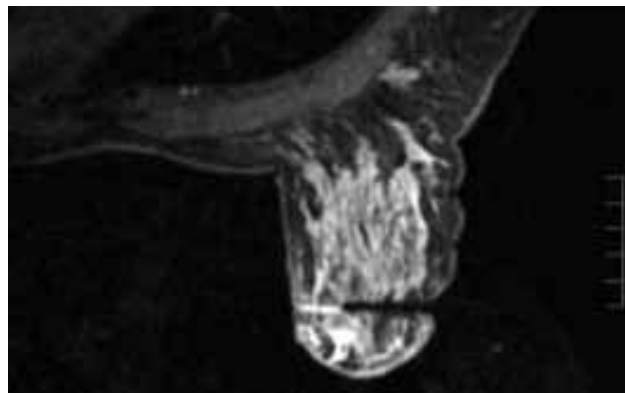
Poleg morfoloških značilnosti obarvanih lezij (oblika, robovi) se na MRM ocenjujeta tudi vzorec (homogeno, heterogeno, septirano, robno) in dinamika obarvanja (centrifugalno, cen-

tripetalno, enakomerno).

ILC je prav tako kot drugi malignomi na MRM največkrat viden kot tumorska formacija žarkaste ali dendritične oblike, z neostriimi robovi, obarvana robno in centripetalno.

Raven maksimalnega obarvanja se običajno pojavi nekoliko pozneje, fenomen izplavljanja KS (wash-out) je redkejši.

Po preiskavi z MR je pogosto spet potreben UZ, s katerim podrobno iščemo spremembe, vidne na MR. Če jih ne najdemo, je potrebna MR-vodena histološka punkcija z vakuumom, ki jo na Oddelku za radiologijo OI uspešno izvajamo od leta 2008 (slika 6).



**Slika 6.** Kontrola položaja igle za debeloigelno biopsijo dojke z vakuumom, vodeno z MR.

### Viri

1. Arpino G. Infiltrating lobular carcinoma of the breast: tumor characteristics and clinical outcome. *Breast Cancer Res* 2004: R149–R156.
2. Li Cl. Clinical characteristics of different histologic types of breast cancer. *Br J Cancer* 2005: 1046–1052.
3. Schnitt SJ. Pathology of invasive breast cancer. In: Harris JR, Morrow M, Osborne CK, Lippman ME (eds) *Diseases of the breast*, 3rd edn. Lippincott, Williams & Wilkins, Philadelphia, 2004: 38–40.
4. Qureshi HS. E-cadherin status in breast cancer correlates with histologic type but does not correlate with established prognostic parameters. *Am J Clin Pathol* 2006: 377–385.
5. Berg WA. Diagnostic accuracy of mammography, clinical examination, US, and MR imaging in preoperative assessment of breast cancer. *Radiology* 2004: 830–849.
6. Orel SG. MR imaging of the breast for the detection, diagnosis, and staging of breast cancer. *Radiology* 2001: 13–30.
7. Paramagul CP. Invasive lobular carcinoma: sonographic appearance and role of sonography in improving diagnostic sensitivity. *Radiology* 1995: 231–234.
8. Chapellier C. Ultrasonography of invasive lobular carcinoma of the breast: sonographic patterns and diagnostic value: report of 102 cases. *Clin Imaging* 2000: 333–336.
9. Yeatman TJ. Tumor biology of infiltrating lobular carcinoma. Implications for management. *Ann Surg* 1995: 549–559.
10. Le Gal M. Mammographic features of 455 invasive lobular carcinomas. *Radiology* 1992: 705–7026.
11. Ritse MM. MRI compared to conventional diagnostic work-up in detection and evaluation of invasive lobular carcinoma of the breast: a review of existing literature. *Breast Ca Res Treat* 2008: 1–14.