

Neželeni učinki radioterapije na možgane

Matija Zupan in Tanja Roš Opaškar

Izvleček

Neželeni učinki radioterapije na možgane so številni in pogosto nepredvidljivi. Lahko gre za neposredno ali posredno okvaro možganov. Okvara se lahko pojavi akutno ali več tednov, mesecev ali celo let po končani radioterapiji. Ločevanje med temi oblikami je pomembno, saj so zgodnji zapleti navadno reverzibilni, pozni pa se večinoma ne popravijo. Incidenca neželenih učinkov radioterapije na možgane je težko oceniti. Razlogi za to so v različnih opredelitvah in metodoloških razlikah v raziskavah ter v klinični sliki, ki se pogosto prekriva z napredovanjem osnovne maligne bolezni. Med mehanizmi radiacijske okvare možganov je v ospredju okvara celic glije in možganskih endotelijskih celic. Za radiacijsko okvaro je zlasti občutljiv hipokampus. Obseg okvare možganov je odvisen od številnih dejavnikov. Dodatna sistemska ali intratekalna kemoterapija pomembno poveča nevrotoksičnost. Diagnosticiranje neželenih učinkov radioterapije na možgane je težavno, saj je časovni interval med radioterapijo in pojavom nevroloških simptomov precej variabilen, klinična slika pa lahko posnema metastatsko, paraneoplastično ali drugo nevrološko bolezen. Zavedati se je treba, da klinično sliko lahko pripišemo neželenim učinkom radioterapije na možgane šele po izključitvi drugih vzrokov. V članku opisujemo različne klinične oblike neposredne in posredne radiacijske okvare možganov. Pri akutni encefalopatiji ima pomembno vlogo okvara krvno-možganske pregrade. Pri zgodnji odloženi encefalopatiji je pomembna demielinizacija, pri pozni odloženi encefalopatiji pa radiacijska nekroza. O kognitivnem upadu kot posledici radioterapije so mnenja še vedno deljena.

1. Uvod

Z radioterapijo (RT) učinkovito uničujemo tumorske celice. Njena učinkovitost je pogosto omejena s potencialno škodljivostjo za normalna tkiva v obsevalnem polju, kar se najizraziteje odraža na živčevju. Radioterapija lahko neposredno okvari kateri koli del živčevja. O posredni okvari govorimo pri ishemični možganski kapi zaradi pospešene ateroskleroze karotidnih arterij, ki je posledica RT tumorjev glave in vratu. Okvara živčevja se lahko pojavi že med RT (akutna okvara), v nekaj tednih po končani RT (zgodnja odložena okvara) in več mesecev ali celo let po končani RT (pozna odložena okvara). Akutna in zgodnja odložena okvara sta običajno reverzibilni, pozna pa se večinoma ne popravi (1). Zavedanje o neželenih učinkih RT je ob izboljšanjem odkrivanju tovrstnih okvar in daljšem preživetju bolnikov z rakom privedlo do pogostejšega diagnosticiranja teh sprememb. Zaradi čedalje boljšega razumevanja patogeneze neželenih učinkov in razvoja novih, varnejših obsevalnih tehnik incidenca teh učinkov upada. V prispevku se osredotočava na neposredne in posredne neželenne učinke RT na možgane.

2. Pogostost pojavljanja

Zaradi različnih opredelitev in metodoloških razlik v raziskavah je incidenca nevrotoksičnih neželenih učinkov RT težko oceniti. Pregled številnih kliničnih raziskav je pokazal, da je 92 od 748 bolnikov, zdravljenih z RT glave zaradi različnih osnovnih rakavih obolenj, razvilo hud kognitivni upad v sklopu pozne odložene encefalopatije (2). Ocenjujejo, da je tveganje za razvoj hude pozne odložene encefalopatije kot posledice RT celotnih možganov s TD = 30 Gy zaradi možganskih metastaz, od 1,9- do 5,1-odstotno (3). Profilaktično obsevanje celotnih možganov pri bolnikih z drobnoceličnim pljučnim rakom večinoma ne vodi v pozno odloženo encefalopatijo (4). Ocenjena incidenca pozne odložene encefalopatije pri bolnikih s primarnim limfomom osrednjega živčevja je precej večja. Pri eni tretjini teh bolnikov z dolgotrajnim preživetjem, zdravljenih z RT in kemoterapijo (KT), se razvije pozna odložena encefalopatija s hudimi kognitivnimi motnjami (5). Pri istih bolnikih lahko v starostni skupini nad 60 let incidenca dosega 100 % (5). Incidenca žariščne radiacijske nekroze je v zadnjih letih upadla. Ocenjujejo, da se pojavi v 5 do 15 % po RT celotnih možganov z odmerkom 60 Gy v 30 frakcijah (6). Ob obsevanju manjših polj z dnevni frakcijami med 1,8 in 2,0 Gy je incidenca manjša. Razmah stereotaktičnih radiokirurških posegov je privedel do ponovnega porasta incidence tega zapleta (7).

3. Mehanizmi radiacijske okvare možganov

Čeprav je včasih veljalo (8), da so zreli nevroni odporni proti obsevanju, je v zadnjem času čedalje več podatkov, ki kažejo nasprotno (9). Delovanje nevronov je odvisno od počasnega obnavljanja celic glije in možganskih endotelijskih celic, ki se delijo tudi v času odraslega življenja. Za hipokampus, kjer se nevrogena nadaljuje tudi po rojstvu, so dokazali, da je še posebno občutljiv za radiacijsko poškodbo (10). Ta predel je ključen za kratkoročni spomin.

Celice O-2A kot predhodnice oligodendrocitov in nekateri astrociti so razmeroma odporni proti ionizirajočemu sevanju (1). V drugih celicah se zadostna okvara deoksiribonukleinske kisline (DNK) odraža v celični smrti. Zaradi izjemno počasne delitve celic glije lahko pride do celične smrti šele čez več mesecev ali celo let. Celično smrt lahko povzroči ionizirajoče sevanje tudi prek okvare ribonukleinske kisline (RNK), lipidov in beljakovin. Ionizirajoče sevanje spodbuja apoptozo zlasti v endotelijskih celicah in oligodendrocitih (1).

Obseg okvare možganov zaradi RT je odvisen od številnih eksogenih in endogenih dejavnikov. Od eksogenih so najpomembnejši odmerek ionizirajočega sevanja na frakcijo, skupni odmerek, skupno trajanje RT, prostornina obsevanega tkiva in energija ionizirajočega sevanja (1). Dodatna sistemska

ali intratekalna KT pomembno poveča nevrotoksičnost. Uporaba metotreksata po RT je povezana s hudim kognitivnim upadom pri otrocih, manj pa pri odraslih. Med endogenimi dejavniki izstopajo starost, spol, genetska nagnjenost, izhodiščna okvara možganov (multipla skleroza, levkoaraijoza, dejavniki tveganja za aterosklerozo), pridružene okužbe, sistemska obolenja (arterijska hipertenzija, sladkorna bolezen) in bolnikove razvade (npr. kajenje) (1).

Mehanizmi okvare možganov zaradi ionizirajočega sevanja niso povsem pojasnjeni. To sevanje neposredno okvari normalne celice v možganih. Apoptoza možganskih endoteljskih celic kot posledica ionizirajočega sevanja je najverjetneje vzrok akutne okvare krvno-možganske pregrade (1). Zreli oligodendrociti so za neželene učinke RT verjetno najbolj občutljivejši možganske celice (1). Zreli nevroni (1) in nezreli predhodniki nevronov (9) so občutljivi za dvovalnične okvare DNK zaradi RT s posledično apoptozo. Ionizirajoče sevanje lahko izzove vnetni odgovor z aktivacijo celic glije in vstopanjem monocitov iz krvi v normalno obsevano možganovino (11).

Okvara možganskega žilja oz. endoteljskih celic, pri katerih RT povzroči apoptozo, posredno učinkuje na možganovino (1). Povzročila namreč okvaro krvno-možganske pregrade, kar že v prvih urah po prejemu standardnih odmerkov RT vodi v nastanek možganskega edema (1). Pozni neželeni učinki RT na krvno-možgansko pregrado so posledica njene spremenjene prepustnosti zaradi zvišanih ravni žilnega endoteljskega rastnega dejavnika (angl. vascular endothelial growth factor – VEGF) (1).

Okvaro možganov po RT je mogoče razlagati tudi prek imunskih mehanizmov (1). Poškodovane celice glije sproščajo antigene, ki jih imunski sistem zazna kot tuje, zaradi česar pride do imunskega odziva z nekrozo in preobčutljivostnim odzivom. Znan je primer bolnika z žariščnim vaskulitisom v obsevanem predelu možganov, ki je bil povezan z imunskimi kompleksi v krvnem obtoku (12).

4. Ugotavljanje neželenih učinkov RT na možgane

Postavljanje diagnoze neželenih učinkov RT na možgane je lahko težavno iz več razlogov, zaradi česar je v vsakodnevni klinični praksi potrebna velika previdnost. Časovni interval med RT in pojavom nevroloških simptomov je precej variabilen in sega od nekaj ur do več kot 10 let. Nevrološki neželeni učinki RT lahko posnemajo metastatsko, paraneoplastično ali drugo nevrološko bolezen.

Pomembno se je zavedati, da je klinično sliko mogoče pripisati neželenim učinkom RT na možgane šele po izključitvi drugih vzrokov. O tej diagnozi je treba razmišljati pri vsakem bolniku s predhodno RT in z novimi nevrološkimi simptomi in znaki (13). V pomoč so nam značilnosti predhodnega zdravljenja, laboratorijski izvidi, slikovne preiskave možganov, citološka preiskava možgansko-hrbtnjačne tekočine in tkivna biopsija.

V možganih lahko žariščna radiacijska nekroza posnema ponovno rast tumorja, metastatsko bolezen ali možganski absces. Tudi s standardnimi slikovnimi preiskavami (računalniška tomografija – CT, magnetna resonanca – MR) možganov pogosto ni mogoče ločevati med temi entitetami. Specifičnost

povečajo funkcijske slikovne preiskave (fotonska emisijska računalniška tomografija – SPECT, pozitronska emisijska tomografija – PET, magnetnoresonančna spektroskopija – MRS). Pri slikanju s PET-FDG (fluorodeoksiglukoza) je radiacijska nekroza v možganih navadno hipometabolična, metastaze pa so hipermetabolične (1). Zanesljivo diagnozo lahko postavimo šele z biopsijo (14). Klinična slika difuzne okvare bele možganovine zaradi RT (radiacijska levkoencefalopatija) lahko posnema leptomeningealno metastatsko bolezen, presnovno ali paraneoplastično encefalopatijo.

5. Neposredna radiacijska okvara možganov

Do neposredne radiacijske okvare možganov lahko pride kadar koli, že v nekaj sekundah ali šele nekaj let po končani RT (1). Ločimo akutno okvaro, ki se pokaže v nekaj dneh po začetku RT, zgodnjo odloženo okvaro, ki jo opazujemo v prvih 4 tednih do 4 mesecih po začetku RT, in pozno odloženo okvaro, ki se pojavi nekaj mesecev do več let po končani RT (15).

5.1 Akutna encefalopatija

Navadno se pojavi po RT z velikimi odmerki na frakcijo (> 3 Gy), z obsevanjem velikega dela možganov pri bolnikih z zvišanim znotrajlobanjskim tlakom (ZLT) zaradi primarnega ali metastatskega možganskega tumorja (1). Če bolnik hkrati z RT ne prejema kortikosteroidov, je tveganje še večje. Takoj ali najpozneje nekaj ur po prvi aplikaciji RT se razvijejo glavobol, slabost, bruhanje, somnolenca, vročina in poslabšanje nevroloških simptomov (1). Redko pride do izrazitega poslabšanja stanja s herniacijo možganov in smrtjo. Po podatkih raziskave izpred več kot treh desetletij (16) se je akutna encefalopatija pojavila pri 41 od 83 bolnikov z možganskimi metastazami, zdravljenih s 15 Gy v 2 frakcijah v 3 dneh. Po navadi pride do takega zapleta po prvem odmerku RT, ob naslednjih obsevanjih pa je čedalje manj pogost. Blaga oblika akutne encefalopatije je navkljub številnim prilagoditvam obsevalnih tehnik in protokolov, ki so v zadnjih desetletjih precej zmanjšali njeno pojavnost, še vedno precej pogosta. Kaže se z glavobolom in slabostjo takoj po obsevanju, po nekaterih podatkih se razvije pri okoli 40 % bolnikov (17).

V patogenezi akutne encefalopatije ima verjetno pomembno vlogo povečana prepustnost krvno-možganske pregrade zaradi apoptoze možganskih endoteljskih celic, kar povzroči povečanje možganskega edema in porast ZLT (18). Sočasna uporaba kortikosteroidov občutno zmanjša povečanje prepustnosti krvno-možganske pregrade in prepreči večino kliničnih simptomov, značilnih za akutno encefalopatijo po RT. Zanimivo je, da v večini kliničnih raziskav niso zaznali zvišanja ZLT, četudi so se razvili klinični simptomi akutne encefalopatije (1). Večina slikovnih preiskav pri ljudeh ne prikaže prepričljivih znakov povečanega možganskega edema, so pa lahko takšne analize premalo občutljive za odkrivanje majhnih, akutnih sprememb (1). Povečanje možganske kapilarne prepustnosti sovпада s poslabšanjem glavobola (19).

Podatki iz raziskav in klinične prakse kažejo, da je bolnike z velikimi možganskimi tumorji z znaki zvišanega ZLT treba obsevati z dnevnimi frakcijami, ki ne presegajo 2 Gy (1). Večino bolnikov z RT možganov je treba zaščititi s kortikosteroidi (deksametazon 8 ali 16 mg/24 ur vsaj 48 ali celo 72 ur pred začetkom RT) (1). Čeprav so glavobol, slabost in bruhanje

neobičajni zapleti pri bolnikih z RT možganov ob sočasnem prejemanju kortikosteroidov, pa je povečana utrudljivost še vedno pogosta (1).

5.2 Zgodnja odložena encefalopatija

Najpogosteje se pojavi 2 tedna do 4 mesece po končani RT. Glede na odmerke, prostornino obsevanega tkiva in izhodiščno možgansko bolezen se lahko pojavlja v več oblikah. Pojavi se lahko po obsevanju cele glave, tumorja in po radiokirurških posegih. Del patogeneze je demielinizacija zaradi prehodne okvare oligodendroglije, zaradi česar se mielinske ovojnice razgradijo. Pridružena je lahko aksonska okvara (1). Gre za izgubo oligodendrocitov. Hkrati z nastopom simptomov so ugotavljali globalni upad možganskega krvnega pretoka. Klinični dokazi pri bolnikih z multiplo sklerozo kažejo, da RT možganov pospeši demielinizacijski proces s hujšo klinično prizadetostjo (20).

5.2.1 Nevrološko poslabšanje

Pri bolniku s primarnim ali metastatskim možganskim tumorjem lahko simptomi posnemajo napredovanje tumorja. Klinično se kaže z glavobolom, letargijo, poslabšanjem ali ponovnim pojavom nevroloških simptomov. Težave so najizrazitejše 2 meseca po RT, izboljšajo se po 6 mesecih (1). S slikovnimi preiskavami (CT, MR) prikažemo povečano območje predela možganovine, ki kopiči kontrastno sredstvo, in možganski edem v okolici (pseudoprogres) (1). Včasih se pojavijo nova območja, kjer se kopiči kontrastno sredstvo, pri čemer so bolniki lahko nesimptomatični. Klinična slika in izvid slikovnih preiskav se hitreje popravita po dodatku kortikosteroidov. Po njihovi ukinitvi ostane stanje bolnika z radiacijsko encefalopatijo dobro, pri bolniku z napredovalim tumorjem pa se klinična slika poslabša.

Za vsakodnevno klinično prakso je pomembno, da poslabšanje klinične slike ali radiološkega izvida v 2 do 3 mesecih po končani RT ne pomeni neuspešnosti zdravljenja (6). Bolniki morajo prejemati kortikosteroide, naročiti jih je treba na pogoste kontrolne preglede in kontrolne slikovne preiskave. Izvid PET s FDG, ki pokaže hipometabolizem, govori v prid radiacijske okvare, hipermetabolizem pa v prid ponovne rasti tumorja. Izvid MRS z upadom holinskega vrha ob lipidnem vrhu kaže na nekrozo (1). Ker nobena slikovna (tudi funkcijska) preiskava ni popolnoma specifična, je za postavitev diagnoze včasih potrebna biopsija.

Pri nekaterih bolnikih se po RT zaradi možganskega tumorja pojavi parkinsonizem z akinezijo, tremorjem in kognitivnimi motnjami (21). S slikovnimi preiskavami prikažemo možgansko atrofijo s povečanimi možganskimi prekatmi in spremembami bele možganovine. Pri umrlih bolnikih so ugotovili normalno možgansko skorjo, bela možganovina pa je bila edematozna, z izgubo mielinskih ovojnic in reaktivno astrocitozo (1). Pogosteje kot parkinsonizem se pojavi moten priklic verbalnih informacij, ki se popravi v naslednjih 4 do 8 mesecih (1). Pomembno je poudariti, da te zgodnje kognitivne spremembe ne napovedujejo poznih (22).

5.2.2 Sindrom radiacijske somnolence

Kaže se s somnolenco, glavobolom, slabostjo, bruhanjem, neješčnostjo, občasno vročino in redko s papiledemom (1). Pojavlja se pri bolnikih brez možganskega tumorja, največkrat

pri otrocih, ki jim preventivno obsevajo celotne možgane, da bi preprečili meningealno levkemijo. Pri otrocih, ki prejmejo 18 do 24 Gy, je incidenca 40- do 60-odstotna (23). Sindrom se pojavlja tudi pri odraslih, opisan je primer bolnika po obsevanju češarike (24). Elektroencefalografsko ugotavljamo difuzno upočasnitev možganske električne aktivnosti, žariščnih nevroloških izpadov ni (1). Izvid MR lahko kaže na demielinizacijo (1). Za zdravljenje in preprečevanje tega sindroma uporabljamo kortikosteroide v zadostnem odmerku (deksametazon, 4 mg/m²) (1). Težave minejo tudi spontano v 3 do 6 tednih in ne napovedujejo poznih odloženih zapletov (1).

5.2.3 Žariščna encefalopatija

Nastane po RT zunajlobanjskih tumorjev z velikimi odmerki, npr. v ušesu, očesu, obrazu, ko je predel možganov, zlasti možgansko deblo, zajet v obsevalno polje. Simptomi se pojavijo 8 do 11 tednov po RT in so odvisni od obsevanega predela možganov. Razvijejo se ataksija, diplopija, dizartrijska in nistagmus. Na MR včasih najdemo prehodne hiperintenzivne spremembe bele možganovine, ki kažejo na demielinizacijo. Večina bolnikov se spontano popravi po 6 do 8 tednih. Redko simptomi napredujejo do stuporja, kome in smrti (1).

5.3 Pozna odložena encefalopatija

Pojavi se več kot 90 dni po RT možganov. Lahko je posledica neposredne ali posredne okvare, kar je odvisno od odmerka, prostornine obsevanega tkiva, obsevalnega polja in osnovne maligne bolezni (1). Večinoma gre za radiacijsko nekrozo, možne pa so tudi redkejšje oblike, opisane v nadaljevanju. Tudi stereotaktična radiokirurgija lahko povzroči žariščno nekrozo (25). Podatki kažejo, da se tveganje zanjo hitro poveča, če bolniki prejmejo enkratni odmerek 12 ali 13 Gy (25). Po eni izmed raziskav je bil delež z RT povzročene nekroze 5,4-odstoten (glede na izhodiščno število obsevanih metastaz) oz. 15,1-odstoten (glede na število obsevanih bolnikov) (25).

5.3.1 Radiacijska nekroza

Navadno se pojavi 1 ali 2 leti po končani RT, lahko že 3 mesece po RT (1). Med dejavniki tveganja zanjo izstopajo celotni odmerek RT, velikost posamezne frakcije, trajanje zdravljenja, prostornina obsevanega tkiva in značilnosti obsevanega tumorja. Radiacijsko nekrozo lahko opredelimo po radioloških merilih in z biopsijo, lahko je simptomatična ali nesimptomatična. Po različnih podatkih je njena incidenca manj kot 5- (26) do 24-odstotna (1). Zaradi biološke variabilnosti in spremljajočih dejavnikov je pri posameznem bolniku praktično nemogoče določiti odmerek RT, ki bo povzročil radiacijsko nekrozo. Znano je, da pri obsevanju celotnih možganov s 60 Gy v 30 frakcijah lahko pričakujemo radiacijsko nekrozo pri 5 do 15 % bolnikov (26). Krivulja, ki opisuje razmerje med odmerkom RT in verjetnostjo za nastanek radiacijske nekroze, je strma. To pomeni, da lahko že majhno povečanje odmerka nad določeno vrednost privede do nastanka tega zapleta (26).

Pri bolnikih s primarnimi ali metastatskimi možganskimi tumorji simptomi ob pojavu radiacijske nekroze spominjajo na simptome napredovanja osnovne bolezni. Slikovne preiskave (CT, MR) pokažejo povečano obarvanje s kontrastnim sredstvom na mestu izvornega tumorja, redkeje na oddaljenem mestu (1). Če je v okolici teh sprememb možganski edem, je

verjetneje, da gre za ponovno rast tumorja. Pri tem je treba poudariti, da niti na podlagi klinične slike niti na podlagi izvida slikovnih preiskav ni mogoče z gotovostjo ločiti med ponovnim pojavom tumorja in nekrozo, je pa izvid slikovnih preiskav pri tem v pomoč (1). Slikanje s PET navadno prikaže hipometabolizem v območju nekroze in hipermetabolizem v območju ponovne razrasti tumorja (1). Lahko pa je izvid PET celo lažno pozitiven, saj območje radiacijske nekroze infiltrirajo makrofagi, kar daje vtis hipermetabolizma. Običajna preiskava z MR prikaže povečano obarvanje s kontrastnim sredstvom in izgled »švicarskega sira« (1). MR-spektroskopija prikaže v območju ponovne razrasti tumorja pomembno večje razmerje med holinom in kreatininom ter med holinom in N-acetil-aspartatom kot v radiacijski nekrozi (1).

Navkljub zapisanemu pa lahko med nekrozo in ponovnim vznikom tumorja zanesljivo ločimo le na podlagi biopsije. Nemaokrat ima lahko isti bolnik hkrati in na istem mestu radiacijsko nekrozo in tumor. Radiacijska nekroza se namreč najpogosteje pojavlja blizu mesta izvirnega tumorja, četudi so bolniku obsevali celotne možgane. Tkivo, ki ga okvarita bodisi tumor bodisi edem v okolici, je očitno bolj nagnjeno k radiacijskim okvaram.

Radiacijska nekroza se lahko razvije tudi po RT zunajlobanjskih tumorjih, če je del možganovine zajet v obsevalnem polju, npr. pri RT tumorjev nosnega žrela (1). Klinično gre za novo nevrološko simptomatiko. Pridružijo se lahko simptomi zvišanega ZLT z glavobolom, letargijo in papiledemom (1). Slikovne preiskave prikažejo s kontrastnim sredstvom obarvano ekspanzivno tvorbo z edemom v okolici.

Makroskopsko gre za koagulacijsko nekrozo, ki je pretežno v beli možganovini. Skorja in globoke strukture sive možganovine so razmeroma ohranjene, kar spominja na okvaro zaradi metotreksata (1). Zdravljenje radiacijske nekroze je večinoma kirurško. Večini bolnikov vsaj prehodno pomagajo kortikosteroidi, ob njihovi ukinitvi pa pride do poslabšanja. V literaturi je nekaj poročil o zdravljenju z acetilsalicilno kislino, protikoagulacijskimi zdravili in hiperbarično oksigenacijo, a brez pomembnih učinkov (27). Radiološko izboljšanje radiacijske nekroze opisujejo po zdravljenju z bevacizumabom (28).

5.3.2 Možganska atrofija in levkoencefalopatija

Pri obsevanju velikega dela možganov zaradi zdravljenja ali preprečevanja levkemije in drobnoceličnega pljučnega raka se pri večini bolnikov na CT- in MR-slikah razvijejo povečane možganske brazde in možganski prekati (1). Na MR so na T2- in FLAIR-obteženih sekvencah lahko vidne hiperintenzivne spremembe, najizrazitejše v beli možganovini okoli prekatov, na CT pa so hipointenzivne. Sčasoma lahko napredujejo. Nastanejo skoraj vedno po obsevanju celotnih možganov s 30 Gy v 10 frakcijah za zdravljenje možganskih metastaz ali z več kot 50 Gy v manjših frakcijah. Opisane spremembe so izrazitejše pri zelo mladih in starejših bolnikih ter so bolj izražene pri večjem skupnem odmerku in večjem odmerku na frakcijo. Ob sočasni KT so spremembe še bolj poudarjene (1). Običajno se jasno izrazijo kako leto dni po RT, lahko pa že v 2 do 3 mesecih po končani RT.

Prej ali slej velika večina bolnikov, ki so prejeli več ko 30 Gy RT na celotne možgane, razvije na T2- in FLAIR-obteženih slikah vidne hiperintenzivne spremembe bele možganovine. Pri otrocih in mladih odraslih lahko že zelo majhni odmerki RT

povzročijo trajne kognitivne spremembe. V literaturi je opisan primer 5 mladih moških z zasevki germinalnega tumorja v možgane, zdravljenih z RT celotnih možganov in KT, pri katerih je prišlo do hude levkoencefalopatije 9 mesecev do 6 let po RT (29). Pri otrocih so po RT zaradi meduloblastoma zaznavali upad inteligenčnega količnika (IQ) za 2 do 4 točke vsako leto (1). Po drugi strani pa veliko bolnikov s takimi spremembami bele možganovine nima klinične simptomatike (1). Klinična opažanja kažejo, da skoraj vsi bolniki po obsevanju večjega dela možganov tožijo nad izgubo kratkoročnega spomina (1), kar lahko ogrozi njihovo nadaljnjo zmožnost za pridobitno delo. Pri kakih 10 do 20 % tovrstnih bolnikov se motnja spomina sčasoma slabša, prizadene druge kognitivne funkcije in vodi v hujšo demenco (1). Pri nekaterih se v 12 do 14 mesecih po RT razvijejo motnje hoje – apraksija hoje z urinsko urgenco in inkontinenco, kar klinično spominja na sindrom normotenzivnega hidrocefalusa (1) (slika 1). Če v prid temu govori tudi izvid slikovnih preiskav, takšnim bolnikom lahko koristi vsaj začasna ventrikuloperitonealna drenaža.

Vprašanje, ali standardni odmerki RT povzročajo kognitivni upad, je še vedno odprto. Pri bolnikih z možganskimi tumorji že tumor povzroča kognitivni upad. Študije na bolnikih z gliomi nizkega gradusa kažejo, da je kognitivni upad bolj posledica tumorja in uporabe protiepileptičnih zdravil kot RT (30). Podobno velja za bolnike z metastazami (1). Profilaktična RT glave pri drobnoceličnem pljučnem raku je kontroverzna tema. Ti bolniki hkrati prejemajo tudi KT, kar vpliva na kognitivno funkcijo. Več nerandomiziranih raziskav je ugotovljalo kognitivno stanje pri bolnikih pred profilaktičnim obsevanjem in po njem. Večina bolnikov je imela kognitivni upad že pred RT in se po njej ni poslabšal (31). Ker pa možganske metastaze pri drobnoceličnem pljučnem raku praviloma zelo prizadenejo kakovost in trajanje življenja, zaradi bojazni pred kognitivnim upadom ne smemo opustiti profilaktične RT. Po drugi strani pa je v literaturi opisan primer 76-letne bolnice z drobnoceličnim pljučnim rakom in profilaktično RT glave (30 Gy v 15 frakcijah), pri kateri se je nekaj mesecev po končani RT razvila huda napredujoča demenca (32).

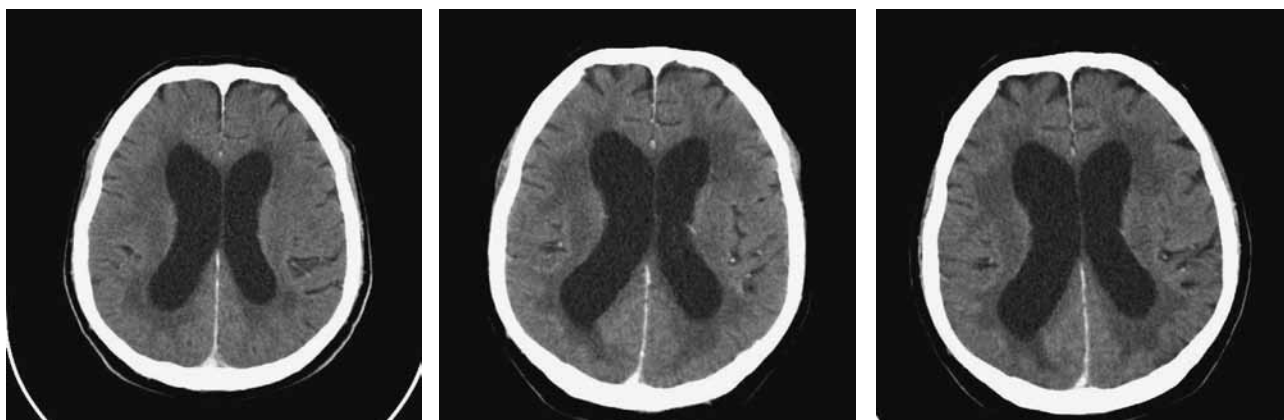5.3.3 Redkejšje oblike pozne odložene encefalopatije

Mineralizirajoča angiopatija se pojavlja pri otrocih, obsevanih zaradi akutne limfatične levkemije (33). Večinoma prizadene sivo možganovino, predvsem bazalna jedra in subkortikalna območja. Navadno je klinično nema, zato gre le za radiološko diagnozo. Histološko ugotavljamo odlaganje kalcija v malih krvnih žilah, v katerih lahko pride do zapore. V zadnjih letih se zaradi zmanjšane odmerka RT pojavlja redkeje, dodatni dejavnik tveganja za njen nastanek pa predstavlja hkratno zdravljenje s citarabinom ali metotreksatom.

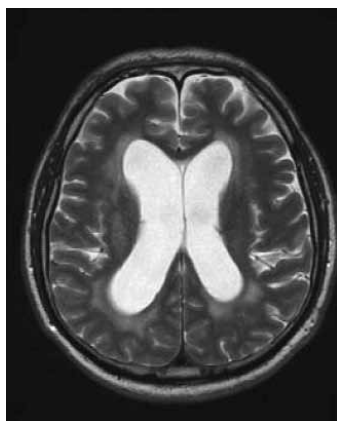
Z RT so lahko povezane tudi možganske krvavitve. Opisovali so nastanek kavernozičnih žilnih malformacij, ki lahko povzročijo znotrajmožgansko krvavitev (34). Srednja latenca pred odkritjem znaša 8,9 leta (34). Lezije najdemo po naključju ob kontrolnih slikanjih z MR, lahko pa se kažejo z novonastalim nevrološkim izpadom, ko zakrvavijo.

Redko se pojavlja sindrom »zadajšnje radiacijske migrene« ali sindrom SMART (možganski kapi podobni migrenski napadi po RT, angl. stroke-like migraine attacks after RT). Opisani so primeri pri otrocih in odraslih. Klinično gre za hud glavobol migrenskega tipa z nevrološkimi izpadi ali brez njih. Epizode


A



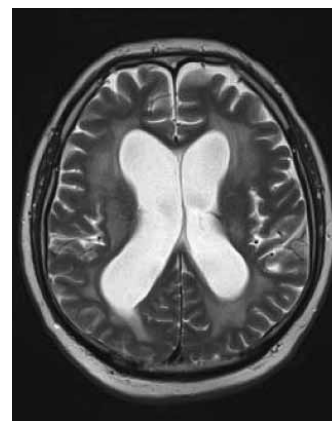
B



9 mesecev po RT



MRI ni bil opravljen 13 mesecev po RT



15 mesecev po RT

Slika 1. A – CT napredovanja pozne odložene encefalopatije pri 65-letnem bolniku po RT glave (TD = 30 Gy, 3 Gy na dan, po 3 mesecih začeto tarčno zdravljenje), in sicer zasevkov hipernefroma v malih možganih (regres) s hipointenzivnostjo periventrikularno in hidrocefalusom. B – MRI T2, periventrikularna hiperintenzivnost in kronični hidrocefalus.

so prehodne, lahko pa trajajo več dni ali tednov, na MR se lahko pokaže reverzibilno povečano obarvanje s kontrastnim sredstvom (35). Možni so tudi epileptični napadi. Patogeneza ni pojasnjena.

6. Posredna radiacijska okvara možganov

6.1 Radiogeni tumorji

Znano je, da ionizirajoče sevanje povzroča raka (1). To velja zlasti za otroško populacijo, ki je bolj podvržena temu zapletu in ima pričakovano daljše preživetje po zdravljenju osnovne maligne bolezni. Merila, da gre za radiogeni tumor, so dolg interval med pojavom sekundarnega tumorja in RT (vsaj 10 let), nastanek radiogenega tumorja v obsevalnem polju ali na njegovem robu in drugačne histološke značilnosti kot pri izvornem tumorju. Večinoma gre za meningiome in astrocitome. Pri genetsko dovzetnih posameznikih je obsevanje glave tudi v majhnih odmerkih karcinogeno (1). Z RT izzvani meningiomi so pogosteje atipični ali anaplastični, bolj verjetno se razvijejo pri tistih z genetsko nagnjenostjo, vpleteni geni pa niso znani (1).

Po podatkih iz literature so se z RT povezani znotrajlobanjski tumorji pojavili pri 22 od 1612 bolnikov po preventivnem obsevanju glave zaradi akutne limfoblastne levkemije (36) – večina je bila meningiomov, sledili so gliomi nizkega gradusa, najredkeje pa je šlo za gliome visokega gradusa. Tudi radiokirurgija je lahko povezana z nastankom radiogenih tumorjev. Opisan je primer maligne transformacije vestibularnega švanoma 6 let po zdravljenju z radiokirurgijo (37) in pojav meningioma v obsevalnem polju 7 let po zdravljenju glioblastoma (38). Simptomi in znaki novonastalih možganskih tumorjev po RT se ne razlikujejo od primarnih, spontanih tumorjev. Če sumimo, da gre za radiogeni tumor, moramo za potrditev drugačne histološke slike kot pri izvornem tumorju narediti biopsijo.

6.2 Radiacijska vaskulopatija

Z RT lahko prizadenemo žile vseh premerov, kar se lahko kaže tako s krvavitvijo kot z ishemičnim infarktom (1). Zapora malih možganskih arterij ima pomembno vlogo v patogenezi radiacijske nekroze. Z RT izzvane kavernoze malformacije lahko vodijo v odloženo krvavitvev (1).

Plaščna RT zaradi Hodgkinove bolezni (1) ali obsevanje celotnih možganov zaradi levkemije ali možganskih tumorjev pomembno poveča tveganje za možgansko kap. Povečanje tveganja je bilo prisotno pri tistih, ki so prejeli več kot 30 Gy. Pozni odloženi učinki na velike žile imajo lahko hude posledice na delovanje možganov. Okvare velikih znotraj- in zunajlobanjskih krvnih žil lahko postanejo očitne 4 mesece do 20 let po RT. Gre za pospešeno aterosklerozo. RT zaradi parotidnih tumorjev privede do povečane debeline stene karotidne arterije, ki je takim okvaram najbolj podvržena žila. Incidenca karotidne zožitve po RT glave in vratu znaša med 30 in 50 % (39). Na radiacijsko karotidno zožitev pomislimo pri vseh, ki so imeli RT predela vratu s karotidnimi arterijami. Angiografska preiskava podpira diagnozo, če je mesto zožitve v obsevalnem polju in je drugačno od običajnega mesta v karotidnem razcepišču pri neobsevanih bolnikih. Zožitev karotidne arterije je lahko zunaj- ali znotrajlobanjska.

Obsevanje glave lahko zlasti pri otrocih in posameznikih z nevrofibromatozo tipa 1 vodi v zaporo velikih žil Willisijevega kroga s sliko sindroma moyamoya (40). Klinično je lahko nem, lahko pa se pokaže z ishemično možgansko kapjo ali znotrajmožgansko krvavitvijo. Včasih se po RT razvijejo anevrizme možganskih arterij (41), ki pa se po mestu nastanka in njihovih histoloških značilnostih razlikujejo od običajnih vrečastih.

6.3 Endokrina disfunkcija

Gre za posledico RT z okvaro hipotalamično-hipofizne osi. Pojavlja se sorazmerno pogosto po RT karcinomov nosnega žrela, kraniofaringeomov in hipofiznih tumorjev (42). Za okvaro so najbolj dovzetne celice, ki izločajo rastni hormon. Pri večjih odmerkih RT je pričakovati večjo incidenco endokrinih zapletov, večinoma pa gre za subklinično endokrino disfunkcijo (43). Klinično gre najpogosteje za seksualno disfunkcijo (zmanjšanje libida in potence), utrudljivost, kroničen občutek mraza in kognitivne motnje. Pri otrocih je najpogostejši znak nizka rast.

7. Sklep

Neželeni učinki RT na možgane so raznoliki, ob boljšem razumevanju njihove patogeneze in varnejših obsevalnih tehnikah tudi vse redkejši zapleti, ki pa jih večinoma ni mogoče predvideti. Odvisni so od številnih dejavnikov, kot so bolnikova starost, skupni obsevalni odmerek, dnevna frakcija, prostornina obsevanih možganov, dodatna sistemska in intratekalna kemoterapija, preeksistentne subklinične degenerativne in druge spremembe možganov, spremembe možganskih žil ob znanih dejavnikih tveganja zanje in drugi. Ker je časovni interval od RT možganov do pojava nevroloških težav precej variabilen, klinična nevrološka slika pa podobna številnim drugim obolenjem, je predvsem pomembno izključiti druge vzroke za encefalopatijo.

8. Literatura

1. DeAngelis LM, Posner JB. Side effects of radiation therapy. V: DeAngelis LM, Posner JB. Neurologic complications of cancer. 2nd ed. New York: Oxford University Press; 2009; 511–55.
2. Crossen JR, Garwood D, Glatstein E, Neuwelt EA. Neurobehavioral sequelae of cranial irradiation in adults: a review of radiation-induced encephalopathy. J Clin Oncol 1994; 12: 627–42.
3. DeAngelis LM, Delattre JY, Posner JB. Radiation-induced dementia in patients cured of brain metastases. Neurology 1989; 39: 789–96.
4. Vines EF, Le Pechoux C, Arriagada R. Prophylactic cranial irradiation in small cell lung cancer. Semin Oncol 2003; 30: 38–46.
5. Abrey LE, DeAngelis LM, Yahalom J. Long-term survival in primary CNS lymphoma. J Clin Oncol 1998; 16: 859–63.
6. Schultheiss TE, Kun LE, Ang KK, Stephens LC. Radiation response of the central nervous system. Int J Radiat Oncol Biol Phys 1995; 31: 1093–112.
7. Miyawaki L, Dowd C, Wara W, Goldsmith B, Albright N, Gutin P et al. Five year results of LINAC radiosurgery for arteriovenous malformations: outcome for large AVMS. Int J Radiat Oncol Biol Phys 1999; 44: 1089–106.
8. Gutin PH, Leibel SA, Sheline GE, eds. Radiation injury to the nervous system. New York: Raven Press, 1991.
9. Otsuka S, Coderre JA, Micca PL, Morris GM, Hopewell JW, Rola R et al. Depletion of neural precursor cells after local brain irradiation is due to radiation dose to the parenchyma, not the vasculature. Radiat Res 2006; 165: 582–91.
10. Monje ML, Palmer T. Radiation injury and neurogenesis. Curr Opin Neurol 2003; 16: 129–34.
11. Rola R, Sarkissian V, Obenaus A, Nelson GA, Otsuka S, Limoli CL et al. High-LET radiation induces inflammation and persistent changes in markers of hippocampal neurogenesis. Radiat Res 2005; 164: 556–60.
12. Groothuis DR, Mikhael MA. Focal cerebral vasculitis associated with circulating immune complexes and brain irradiation. Ann Neurol 1986; 19: 590–2.
13. Posner JB. Side effects of radiation therapy. V: Posner JB, ed. Neurologic complications of cancer. Philadelphia: FA Davis, 1995; 311–37.
14. Ricci PE, Karis JP, Heiserman JE, Fram EK, Bice AN, Drayer BP. Differentiating recurrent tumor from radiation necrosis: time for re-evaluation of positron emission tomography. AJNR Am J Neuroradiol 1998; 19: 407–13.
15. Sheline GE, Wara WM, Smith V. Therapeutic irradiation and brain injury. Int J Radiat Oncol Biol Phys 1980; 6: 1215–28.
16. Young DF, Posner JB, Chu F, Nisce L. Rapid-course radiation therapy of cerebral metastases: results and complications. Cancer 1974; 34: 1069–76.
17. Italian Group for Antiemetic Research in Radiotherapy. Radiation-induced emesis: a prospective observational multicenter Italian trial. Int J Radiat Oncol Biol Phys 1999; 44: 619–25.
18. Nordal RA, Wong CS. Molecular targets in radiation-induced blood-barrier disruption. Int J Radiat Oncol Biol Phys 2005; 62: 279–87.
19. Millar BA, Purdie TG, Yeung I, Pond GR, Billingsley S, Wong R et al. Assessing perfusion changes during whole brain irradiation for patients with cerebral metastases. J Neuro-Oncol 2005; 71: 281–6.
20. Peterson K, Rosenblum MK, Powers JM, Alvord E, Walker RW, Posner JB. Effect of brain irradiation on demyelinating lesions. Neurology 1993; 43: 2105–13.
21. Voermans NC, Bloem BR, Janssens G, Vogel WV, Sie LT. Secondary parkinsonism in childhood: a rare complication after radiotherapy. Pediatr Neurol 2006; 34: 495–8.
22. Cappuzzo F, Mazzoni F, Maestri A, Di Stefano A, Calandri C, Crino L. Medical treatment of brain metastases from solid tumours. Forum (Genova). 2000; 10 (2): 137–48.
23. Faithfull S, Brada M. Somnolence syndrome in adults following cranial irradiation for primary brain tumours. Clin Oncol (R Coll

- Radiol) 1998; 10: 250–4.
24. Kelsey CR, Marks LB. Somnolence syndrome after focal radiation therapy to the pineal region: case report and review of the literature. *J Neuro-Oncol* 2006; 78: 153–6.
 25. Chang SD, Lee E, Sakamoto GT, Brown NP, Adler JR Jr. Stereotactic radiosurgery in patients with multiple brain metastases. *Neurosurg Focus* 2000; 9: e3.
 26. Ruben JD, Dally M, Bailey M, Smith R, McLean CA, Fedele P. Cerebral radiation necrosis: incidence, outcomes, and risk factors with emphasis on radiation parameters and chemotherapy. *Int J Radiat Oncol Biol Phys* 2006; 65: 499–508.
 27. Bennett MH, Feldmeier J, Hampson N, Smee R, Milross C. Hyperbaric oxygen therapy for late radiation tissue injury. *Cochrane Database Syst Rev* 2005; CD005005.
 28. Gonzalez J, Kumar AJ, Conrad CA, Levin VA. Effect of bevacizumab on radiation necrosis of the brain. *Int J Radiat Oncol Biol Phys* 2007; 67: 323–6.
 29. Doyle DM, Einhorn LH. Delayed effects of whole brain radiotherapy in germ cell tumor patients with central nervous system metastases. *Int J Radiat Oncol Biol Phys* 2008; 70: 1361–4.
 30. Correa DD, DeAngelis LM, Shi W, Thaler HT, Lin M, Abrey LE. Cognitive functions in low-grade gliomas: disease and treatment effects. *J Neuro-Oncol* 2007; 81: 175–84.
 31. Grosshans DR, Meyers CA, Allen PK, Davenport SD, Komaki R. Neurocognitive function in patients with small cell lung cancer: effect of prophylactic cranial irradiation. *Cancer* 2008; 112: 589–95.
 32. D'Ambrosio DJ, Cohen RB, Glass J, Konski A, Buyyounouski MK, Feigenberg SJ. Unexpected dementia following prophylactic cranial irradiation for small cell lung cancer: case report. *J Neurooncol* 2007; 85 (1): 77–9.
 33. Shanley DJ. Mineralizing microangiopathy: CT and MRI. *Neuroradiol* 1995; 37: 331–3.
 34. Nimjee SM, Powers CJ, Bulsara KR. Review of the literature on de novo formation of cavernous malformations of the central nervous system after radiation therapy. *Neurosurg Focus* 2006; 21: E4.
 35. Partap S, Walker M, Longstreth WT Jr, Spence AM. Prolonged but reversible migraine-like episodes long after cranial irradiation. *Neurology* 2006; 66: 1105–7.
 36. Walter AW, Hancock ML, Pui CH, Hudson MM, Ochs JS, Rivera GK et al. Secondary brain tumors in children treated for acute lymphoblastic leukemia at St Jude Children's Research Hospital. *J Clin Oncol* 1998; 16: 3761–7.
 37. Shin M, Ueki K, Kurita H, Kirino T. Malignant transformation of a vestibular schwannoma after gamma knife radiosurgery. *Lancet* 2002; 360: 309–10.
 38. Yu JS, Yong WH, Wilson D, Black KL. Glioblastoma induction after radiosurgery for meningioma. *Lancet* 2000; 356: 1576–7.
 39. Abayomi OK. Neck irradiation, carotid injury and its consequences. *Oral Oncol* 2004; 40: 872–8.
 40. Ullrich NJ, Robertson R, Kinnamon DD, Scott RM, Kieran MW, Turner CD et al. Moyamoya following cranial irradiation for primary brain tumors in children. *Neurology* 2007; 68: 932–8.
 41. Lau WY, Chow CK. Radiation induced petrous internal carotid artery aneurysm. *Ann Otol Rhinol Laryngol* 2005; 114: 939–40.
 42. Arlt W, Hove U, Müller B, Reincke M, Berweiler U, Schwab F et al. Frequent and frequently overlooked: treatment-induced endocrine dysfunction in adult long-term survivors of primary brain tumors. *Neurology* 1997; 49: 498–506.
 43. Taphoorn MJ, Heimans JJ, van der Veen EA, Karim AB. Endocrine functions in long-term survivors of low-grade supratentorial glioma treated with radiation therapy. *J Neurooncol* 1995; 25: 97–102.