

# Vloga endoluminalnih opornic med neoadjuvantnim zdravljenjem karcinoma požiralnika

Anton Crnjac, Boris Greif, Aljaž Hojski

## Povzetek

Prvi cilji zdravljenja simptomatskih malignomov požiralnika vključujejo vzdrževanje prehranske poti, preprečevanje krvavitev in bolečin. Vsi bolniki potrebujejo multidisciplinarno oceno, da jim zagotovimo primerno, običajno več-modalno terapijo.

Opredelitev najbolj ustreznega načina prehranske podpore bolnika z rakom požiralnika mora biti individualna. Zdravljenje je odvisno od stadija bolezni, simptomov, razpoložljive tehnologije in izkušenj lečečega zdravnika.

Predstavljamo naš način reševanja disfagije s pomočjo znotraj-lumenskih opornic požiralnika. V naši praksi se je znotraj-lumenska opornica požiralnika pokazala za zelo učinkovit in bolniku najprijaznejši način zagotavljanja optimalnega vnosa hranil pred ter med neoadjuvantno terapijo. Zapletov je malo, vstavitve pa nimajo negativnega vpliva na perioperativne izide.

## Uvod

Zadnja posodobitev TNM klasifikacije karcinoma požiralnika iz leta 2010 vsebuje poenostavljeno T-klasifikacijo. V to skupino so vključeni tumorji ezofago-gastričnega (EG) prehoda in proksimalnih 5 cm želodca. Popravki so narejeni na podlagi randomiziranih študij in retrospektivnih podatkov, upoštevajoč tveganje za razvoj raka ter preživetje. Študije so pokazale, da imajo tumorji EG-prehoda podobne značilnosti kot tumorji požiralnika. Ločeno klasificiramo ploščatocelični in žlezni karcinom požiralnika, kar se sklada na dvema tipičnima kliničnima slikama. Bolniki s ploščatoceličnim karcinomom so običajno močno shujšani, pogosteje so kadilci in uživajo žgane pijače. Bolniki z žleznim karcinomom so kljub izgubi telesne teže še vedno dobro prehranjeni in imajo pogoste težave z refluksno boleznijo.

Razširitev spektra diagnostičnih postopkov in nove indikacije za neoadjuvantno terapijo podaljšajo čas do potencialno možnega kirurškega posega ter zahtevajo prenovljen pristop obravnave bolnika, predvsem k reševanju nastale disfagije. Zdravljenje z znotraj-lumensko opornico požiralnika (ZOP) takoj po vstavitvi odpravi disfagijo, bolnik se lahko nemoteno prehranjuje in počaka na začetek onkološke terapije. Prednosti ZOP pred doslej pogosto uporabljeno gastrostomo so krajša hospitalizacija, ohranitev intaktnega operativnega polja in boljša kakovost življenja.

## Bolniki s karcinomom požiralnika med diagnostičnimi postopki in neoadjuvantnim zdravljenjem

Rak požiralnika je v svetovnem merilu šesti najpogostejši vzrok smrti zaradi raka (1). Število tovrstnih karcinoma se

bo zaradi priključitve karcinoma EG-prehoda še povečalo. Karcinom požiralnika ostaja v skupini malignomov z najslabšo prognozo. Pričakovano 5-letno preživetje je približno 15 % (1, 2), podoben delež zdravimo s kirurško resekcijo. Boljše rezultate zdravljenja dosegamo s širjenjem indikacij za neoadjuvantno zdravljenje s kemoradioterapijo. Petletno preživetje bolnikov s popolnim odzivom na neoadjuvantno terapijo, ki jih naknadno zdravimo še s kirurško resekcijo, naraste na 50 do 60 % (2).

Veliko teh bolnikov ima že ob prvem obisku zdravnika izražene simptome zapore požiralnika in pomembno izgubo telesne teže. V začetni fazi diagnostičnih preiskav moramo bolnike klasificirati v skupine z ozirom na stopnjo oteženega požiranja (3) - tabela 1.

**Tabela 1:** Sistem ocenjevanja motenj požiranja

<b>Stopnja 0:</b>	Pogoltnjejo vso, tudi tršo, hrano brez težav.
<b>Stopnja 1:</b>	Pogoltnjejo tršo hrano z nekaj težavami.
<b>Stopnja 2:</b>	Sposobni so pogoltniti mehka živila.
<b>Stopnja 3:</b>	Pogoltnjejo lahko le tekočo hrano in tekočine.
<b>Stopnja 4:</b>	Afagija.

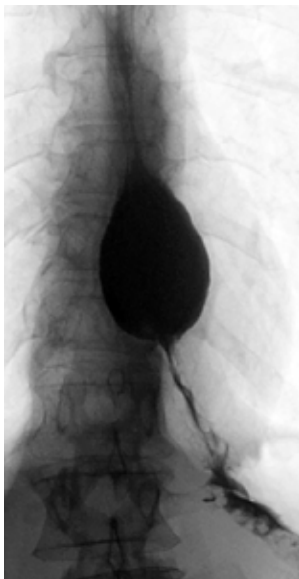
Zadostno prehranjevanje in vzdrževanje telesne teže v fazi priprav na dokončen kurativni ali paliativni način zdravljenja imata pri bolnikih s tumorji požiralnika pomembno vlogo. Rekanalizacijo lumna požiralnika optimalno razrešimo s takojšnjo neoadjuvantno kemoradioterapijo, ko pri velikem številu bolnikov zaznamo zmanjšanje tumorske mase. Rekanalizacijo lahko dosežemo tudi z argon plazmo ali laserjem. Nadvse spodbudne rezultate imamo s širjenjem tumorske zožitve požiralnika z bužiji in vstavitvijo samoraztegljive ZOP. Pri bolnikih v terminalnih stadijih bolezni opravimo samo gastrostomo.

Samo petina bolnikov ima ob prvem pregledu začetne stadije bolezni in so asimptomatski oz. so simptomi blagi (stopnji disfagije 1 in 2). Pogosto sprejememo bolnika, pri katerem diagnostična obdelava ni zaključena. Vzrok je popolna zapora svetline požiralnika (stopnja disfagije 4), ki onemogoči biopsijo tumorja. V takšnih primerih opravimo širjenje stenoz z bužiji ali balonskimi dilatatorji, razrešimo afagijo in odvzamemo dodatne vzorce tkiva za histološki pregled.

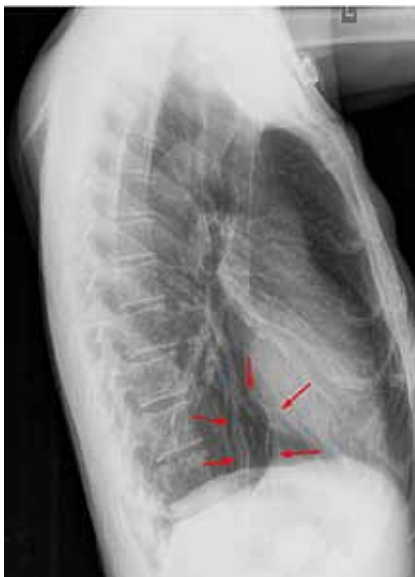V vodilnih svetovnih centrih, ki se ukvarjajo s karcinoma požiralnika, stremijo k takojšnji uvedbi sistemske terapije, ki zmanjša tumor in razreši disfagijo (4). V skrajnih primerih laparoskopsko vstavijo jejunalne katetre, a ti kasneje pogosto otežujejo operativni poseg, bolniki zanje težko skrbijo, potrebna je posebna hrana itd. Uporabo gastrostome

odsvetujejo, saj poškoduje želodec, ki ga kasneje potrebujejo za rekonstrukcijo zgornje prebavne poti.

Bolniki s karcinomom požiralnika, zdravljeni z neoadjuvanto terapijo in kirurško resekcijo, imajo slabši nutritivni status od tistih, ki jih zdravimo le s kirurško resekcijo. Radioterapija povzroči v 15 do 28 % ezofagitis, kemoterapija pa lahko povzroča slabost, bruhanje in drisko (4). Podhranjenost zmanjšuje odziv na kemo-radioterapijo. Pri bolnikih, ki jih na skupnem konziliju uvrstimo v skupino neoadjuvantne terapije in kasnejše resekcije, ob že prisotni disfagiji, vstavimo po razširitvi stenozе ZOP (sliki 1, 2). Kontraindikacij za obsevanje ali drugo onkološko terapijo po vstavitvi ni. Rezultati so v primerjavi s hranjenjem po sondah boljši, izboljša se predoperativni nutritivni status. Beležimo malo zapletov, občasno pride po zmanjšanju tumorske mase do migracije opornice, ki jo relativno enostavno odstranimo s pomočjo rigidnega ali fleksibilnega gastroskopa. Vstavljen ZOP ne ovira kasnejšega operativnega posega in ne okvari operativnega polja (5).



**Slika 1.** Prestenotična dilatacija in maligna stenoza distalnega dela požiralnika



**Slika 2.** Po razširitvi tumorske zapore vstavljena opornica (označena s puščicami)

### Vstavev znotraj-lumenske opornice v požiralnik

Vstavljanje ZOP v požiralnik se je razvilo predvsem v zadnjih 15 do 20 letih (6, 7). Začetki segajo več kot 120 let nazaj, ko je Sir Charter Symonds vstavil prvo protezo čez maligno zožitev požiralnika. Z uvedbo fiberoptične endoskopije in z razvojem novih materialov se je začela revolucija na tem področju. ZOP, ki jih uporabljamo danes, imajo žičnata, samoraztegljiva ogrodja in so notranje plastificirana. Opremljena so z mehanizmi, ki preprečujejo zdrs, lahko tudi z valvulami, ki preprečujejo refluks želodčne vsebine. Opremljena so z zanko, ki omogoča enostavno odstranitev.

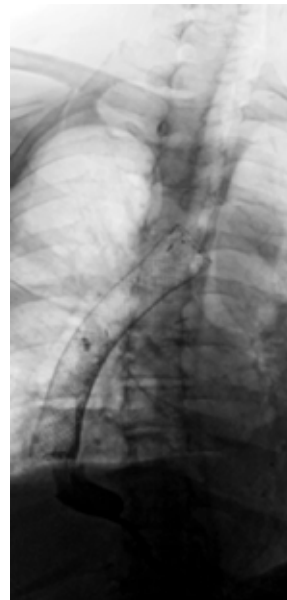
Vstavev ZOP je enostaven endoskopski poseg, ki ga izvajamo v splošni anesteziji. Bolnike običajno obravnavamo znotraj enodnevene hospitalizacije. Po vstavitvi opazujemo vitalne funkcije in opravimo radiološko kontrolo prsnega koša za oceno lege opornice.

Vstavljena opornica omogoča takojšnjo prehransko podporo ob ohranjeni kakovosti življenja. Bolnikom pa je treba predstaviti navodila za prehranjevanje:

- naenkrat lahko zaužijejo približno četrtino običajnega obroka;
- obrokov naj bo več, 6 do 8 na dan;
- hranijo naj se počasi in hrano dobro prežvečijo;
- hranijo se naj v sedečem položaju, zadnji obrok vsaj dve uri pred počitkom;
- najprej naj zaužijejo tršo hrano, tekočino je priporočljivo zaužiti ob koncu obroka;
- na začetku naj se izogibajo hrani z lupinami in surovi hrani; izogibajo naj se tudi hrani, ki vsebuje pline.

Zapleti zdravljenja z ZOP so redki, delimo jih na:

- zaplete med posegom:
  - zapleti, povezani s splošno anestezijo,
  - aspiracija,
  - slab položaj ZOP,
  - perforacija požiralnika;

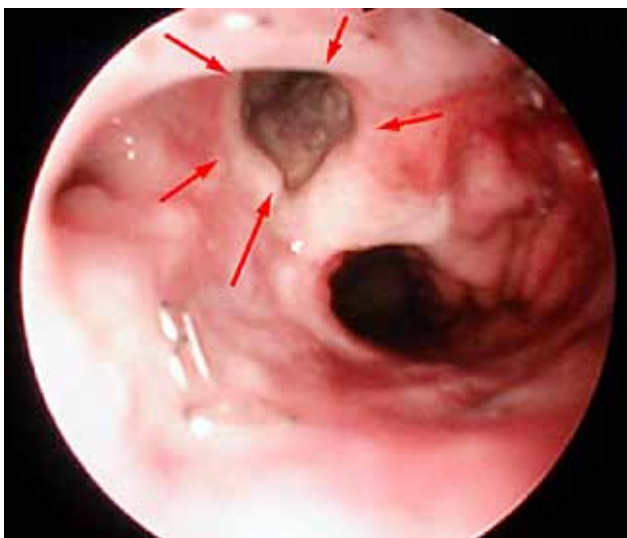


**Slika 3.** Premostitev delne dehiscence anastomoze po resekciji požiralnika s pomočjo ZOP

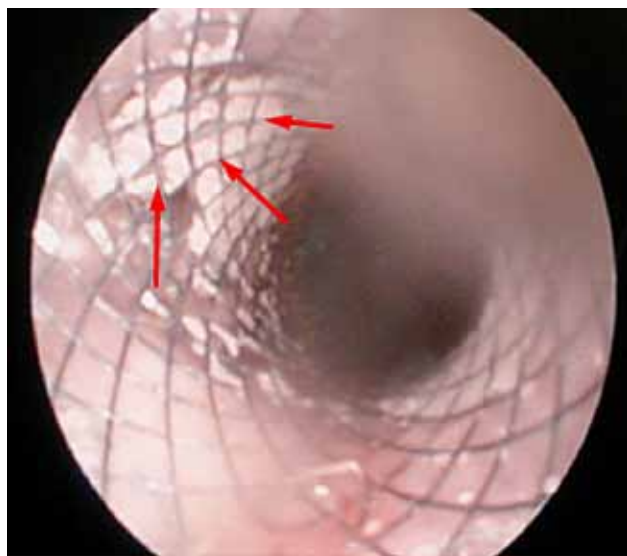
- zgodnje zaplete po posegu:
  - bolečina v prsih,
  - občutek tujka,
  - krvavitev,
  - pritisk in zapora sapnika;
- pozne zaplete:
  - migracije ZOP,
  - zapora ZOP s hrano,
  - gastroezofagealni refluks,
  - ponovna disfagija zaradi preraščanja tumorja.

V vsakdanji klinični praksi uspešno uporabljamo ZOP tudi za reševanje delnih dehiscenc anastomoz po resekcijah požiralnika (slika 3) in premostitev traheo-ezofagealnih fistul (sliki 4, 5).

**Slika 4.** Traheo-ezofagealna fistula – označena s puščicami



**Slika 5.** Mesto traheo-ezofagealne fistule prekrito z ZOP



## Zaključek

Nutritivni status bolnikov s karcinomom požiralnika velikokrat predstavlja veliko težavo v poteku celostne onkološko-kirurške obravnave. Ob bolj ali manj izraženih disfagijah poslabša prehranjevanje bolnikov še kemoradioterapija. Zato je treba bolnikom zagotoviti optimalen način prehranjevanja, upoštevajoč splošni status bolnika in predviden kurativni ali paliativni način zdravljenja. Vstavitve ZOP so se pokazale kot relativno enostaven in učinkovit poseg, ki uspešno vzpostavi rekanalizacijo požiralnika, ne poškoduje operativnega polja, nedvomno pa je bolniku s karcinomom požiralnika najbolj prijazen način prehranjevanja preoperativno ali v smislu paliativne oskrbe.

## Literatura:

1. Conio M, De Ceglie A, Bianchi S, Fisher D A. Esophageal strictures, tumors, and fistulae: stents for primary esophageal cancer. *Tech Gastrointest Endosc* 2010; 12: 178-190.
2. Bower M, Jones W, Vessels B, Scoggins C, Martin R. Nutritional Support with Endoluminal Stenting During Neoadjuvant Therapy for Esophageal Malignancy. *Ann Surg Oncol* 2009; 16: 3161-8.
3. Freeman RK, Ascoti AJ, Mahidhara RJ. Palliative Therapy for patients with unresectable esophageal Carcinoma. *Surg Clin North Am* 2012; 92: 1337-51.
4. Darling GE, Altorki NK, Luketich JD, Orringer MB. Inaugural Discussions in Cardiothoracic Treatment and Care: Surgery for Esophageal Cancer, November 16, 2012, Boston, MA. *Semin Thorac Cardiovasc Surg* 2013; 25: 38-55.
5. Brown RE, et al. A Prospective Phase II Evaluation of Esophageal Stenting for Neoadjuvant Therapy for Esophageal Cancer: Optimal Performance and Surgical Safety. *J Am Coll Surg* 2011; 212: 582-8.
6. Vleggaar FP, Siersema PD. Expandable Stents for Malignant Esophageal Disease. *Gastrointest Endoscopy Clin N Am* 2011; 21: 377-88.
7. Irani S, Kozarek R. Esophageal stents: past, present, and future. *Tech Gastrointest Endosc* 2010; 12: 178-90.