

Magnetnoresonančni simulator za potrebe načrtovanja obsevanja

Magnetic resonance simulator for the radiotherapy planning

Andrej Breznik¹, Marko Zaletelj¹, Irena Oblak¹

¹Onkološki inštitut, Zaloška cesta 2, 1000 Ljubljana

POVZETEK

Uporaba magnetnoresonančnega (MR) slikanja v radioterapiji (RT) predstavlja številne uporabne prednosti v procesu izdelave obsevalnega načrta. Pri MR slikanju se predvsem izkorišča boljša kontrastnost in prostorska ločljivost mehkih tkiv v primerjavi s slikanjem z računalniško tomografijo (CT). V prispevku je opisan postopek MR slikanja v procesu RT in predstavljene so razlike med diagnostičnim in radioterapevtskim MR aparatom ter opisane kontraindikacije samih MR preiskav. Namen MR slikanja je pridobitev in zlitje s serijo CT slik, natančno določena anatomsklega področja v specifičnem radioterapevtskim položaju s pomočjo ustreznih fiksacijskih pripomočkov in tuljav, ki se uporabljajo v procesu RT. Tako zlitje MR in CT slik omogoča natančnejšo vrisovanje tumorja in/ali drugih tarčnih struktur ter sosednjih rizičnih organov.

Ključne besede: magnetnoresonančni simulator, obsevanje

ZGODOVINA IN PRIČETEK UPORABE

Uporaba magnetnoresonančnega (MR) slikanja v radioterapiji (RT) ima številne uporabne prednosti v procesu izdelave obsevalnega načrta. Predvsem se pri MR slikanju izkorišča boljša prostorska ločljivost in kontrastnost mehkih tkiv v primerjavi s računalniško tomografskim (CT) slikanjem (1). Prednosti tovrstnega slikanja in dobiti v RT procesu navajajo že iz leta 1987 (2).

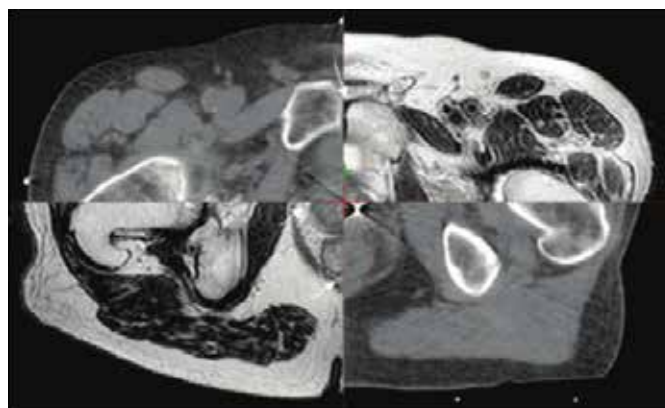
MR slikanje nam s pomočjo uporabe različnih pulznih zaporedij omogoča prikaz različnih anatomskih in fizioloških lastnosti slikanih tkiv. V RT se uporablja CT slikanje kot osnovna, MR slikanje pa kot dodatna metoda v procesu vrisovanja tarčnih volumnov in kritičnih organov. V zadnjem času je moč zaslediti tudi uporabo tako imenovanega MR samostojnega (angl. MR-Only) načrtovanja obsevanja, predvsem pri raku prostate. Tovrsten način in izvajanje procesa v RT predstavlja uporabo kompleksnih algoritmov za izračun gostote tkiva, katero pridobimo s CT slikanjem (3). Pri MR slikanju v RT uporabljamo T1 obtežene slike za boljšo opredelitev same anatomije slikovnega področja, medtem ko T2 obtežene slike podajo informacijo o bioloških značilnostih, kar poda zdravniku radioterapevtu onkologu informacije o patološkem procesu (4). Na splošno velja, da se MR aparati za diagnostične potrebe v splošnem bistveno

ABSTRACT

The use of magnetic resonance imaging (MRI) in process of radiotherapy (RT) planning and treatment is expanding. MRI is very increasingly being used in RT process, cause represent superior soft-tissue contrast compared with computer tomography (CT). Purpose of review is mainly introduce the features of MRI process in RT process and describe differences between diagnostic and therapeutic MR machine. Main goal of MRI examination it is scanning the patient in dedicated special RT position with unique RF coils which is used for imaging in RT process. Most common process is to perform both MRI and CT examination in the treatment position and finally fuse both datasets imaging. These MR images are primarily used to outline the tumour volumes (TV) and organs at risk (OAR).

Key words: magnetic resonance simulator, radiotherapy

ne razlikujejo od MR aparatov za potrebe planiranja obsevanja. Slednje je potrebno prilagoditi potrebam radioterapije in jih tudi ustrezno opremiti z dodatno opremo (specifične tuljave, laserski sistem za pozicioniranje, različne imobilizacijske pripomočke itd.) (3).



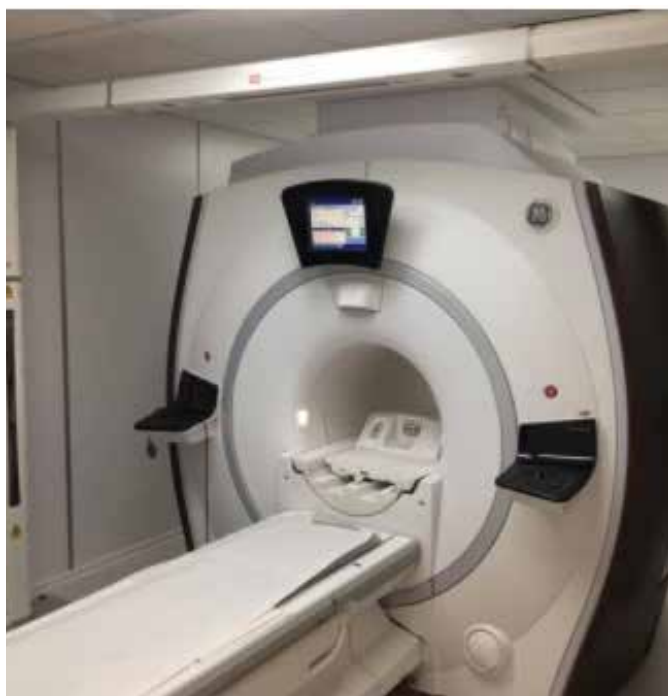Slika 1: Primerjava v kontrastnosti med mehкими tkivi pri MR in CT slikanju. VIR: <https://www.ncbi.nlm.nih.gov/pmc/articles/PMC3611732/>

MR SIMULATOR

Vrsto let so bili na trgu za potrebo diagnostičnega slikanja na voljo superprevodni MR aparati s standardno odprtino notranje-ga premera v velikosti 60 cm, kar za potrebo radioterapevskega slikanja ni zadoščalo in je predstavljalo precejšnji oviro. Z razvojem strojne in programske opreme so dandanes na tržišču zmogljivejši aparati z 70 cm velikim premerom notranje odprtine. Omenjeni aparati imajo zmogljivejše gradientne tuljave, ki omogočajo slikanje z velikimi slikovnimi polji (50 cm x 50 cm x 50 cm) in z minimalnim pojavom distorzijskega popačenja na robovih slikovnega polja (5). Ob enem večja velikost odprtine omogoča uporabo specializiranih radioterapevtskih tuljav za zajemanje slikovnega območja, saj se pri slikanju za radioterapevtske potrebe uporabljajo tudi tehnike slikanja z velikimi polji.

Diagnostično MR slikanje se razlikuje od planirnega MR slikanja v postavitvi slikovnih ravnin in položaju pacienta. Pri diagnostičnem slikanju položaj pacienta ne ustreza obsevalnemu položaju, kar onemogoča natančno zlitje MR in CT slik pridobljenih v postopku priprave na simulatorju (1). Potrebna je posebno prilagojena ravna radioterapevska miza, ki omogoča namestitvev in uporabo individualno prilagojenih fiksacijskih pripomočkov za namestitev identičnega položaja pacienta, kot je pri CT slikanju na simulatorju. K dodatni opremi pri radioterapevtskih aparatih spada tudi poseben prilagojen laserski sistem (Dorado Lap System)1. Čeprav ima vsak MR aparat integriran laserski sistem za poravnavo pacienta, pa se v procesu RT uporablja laserski sistem, ki ni mehansko integriran na MR aparat, temveč je nameščen ločeno pred samim MR aparatom. Takšen laserski sistem omogoča pred slikanjem natančno namestitev in poravnavo pacienta s pomočjo ustreznih fiksacijskih pripomočkov. Tovrstno opremljene MR aparate uvrščamo med ti. MR simulatorje (6).

1 - <https://www.lap-laser.com/medical-systems/patient-marking/moving-laser-systems/dorado/>



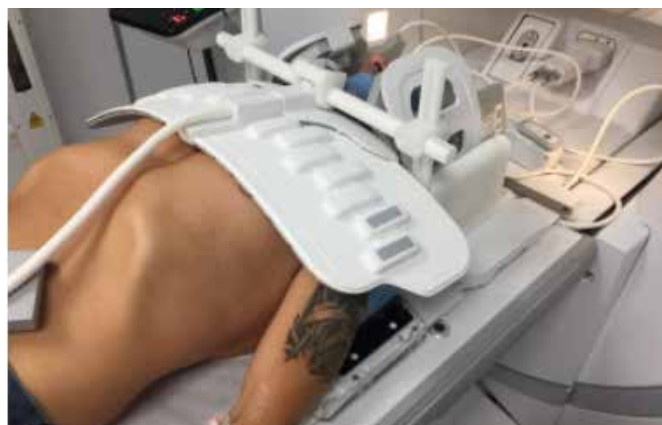Slika 2: MR simulator Optima 450w GEM SUITE - General Electric z laserskim sistemom Dorado za pozicioniranje pacienta.

FOTO: Arhiv sektorja radioterapije

POSTOPEK SLIKANJA

Osnovni principi diagnostičnega MR slikanja predstavljajo uporabo raznolikih pulznih zaporedij (sekvenc) s katerimi omogočamo različen prikaz kontrastnosti posameznih tkiv. Diagnostično MR slikanje poleg standardnih pulznih zaporedij omogoča tudi izvajanje različnih funkcionalnih slikanj, kot so: difuzijsko, perfuzijsko, spektroskopsko in funkcionalno slikanje. Slednje specialne tehnike se v zadnjem obdobju vse pogostejše uporabljajo tudi pri načrtovanju obsevanja, saj omogočajo natančnejšo patološko in fiziološko opredelitev ter določitev tarčnih volumnov (7).

Pri MR slikanju za potrebe načrtovanja obsevanja je potrebno zagotoviti ponovljivo nastavitev pacienta z ustreznimi fiksacijskimi pripomočki, kot bo pacient nameščen na obsevalnem aparatu v procesu obsevanja. Zagotoviti želimo identičen položaj pacienta in posledično enako pozicijo organov in tarčnih volumnov, kot je predvideno v obsevalnem načrtu. Pri tem uporabljamo posebne tuljave, katerih namen je prilagoditev obsevalnem položaju in slikanju interesnega področja (slika 2, 3). Značilnost MR slikanja za potrebe RT planiranja je tudi ta, da je položaj zajemanja slikovne ravnine le v transverzalni ravnini, kar omogoča natančnejšo zlitje MR in CT slik (8).



Slika 3: Komplet specifičnih tuljav za radioterapijo (GEM RT Suite) za slikanje področja glave in vratu s termoplastično masko.

FOTO: Arhiv sektorja radioterapije

INDIKACIJE ZA UPORABO MR SIMULATORJA

Pri pripravi na obsevanje se v osnovi še vedno uporablja CT simulator, s pomočjo katerega slikovno prikazemo zeleno obsevalno področje kot tridimenzionalno sliko notranjosti bolnikovega telesa. S CT slikanjem se posnamejo rezi na 3 mm, v primeru želje po večji natančnosti pa lahko tudi npr. na 1 mm. Na omenjene reze zdravniki vrišemo tumor in/ali druge tarčne volumne ter sosednje rizične organe. Pri tem nas ovira slabša ločljivost mehko tkivnih struktur prikazanih samo s CT slikanjem, ki pa jo lahko izboljšamo s sočasno uporabo MRI slik, ki jih zlijemo s CT slikami. Souporaba MR slikanja nam omogoča predvsem boljšo ločljivost mehko tkivnih struktur. Iz tega razloga se MR slikanje uporablja pri planiranju obsevanja tumorjev možganov, glave in vratu, tumorjev v mali medenici, kot so ginekološki tumorji, tumorji prostate in danke ter redkeje nekaterih pljučnih tumorjev kot so Pancoust tumorji. Pomembna je tudi pri načrtovanju stereotaktičnega obsevanja možganskih tumorjev, tumorjev hrbtenice, jeter ter tumorjev v mali medenici. Kot samostojna metoda je MR slikanje neobhodna pri načrtovanju brahiterapevskega zdravljenja raka materničnega vratu in prostate.

KONTRAINDIKACIJE ZA MR SLIKANJE

Kontraindikacije za uporabo MR simulatorja so praktično enake kontraindikacijam pri diagnostičnem MR slikanju. Pri slikanju z magnetno resonanco so bolniki izpostavljeni močnemu magnetnemu polju, zato prisotnost kovinskih predmetov v telesu in drugih elektronskih naprav (srčni spodbujevalnik, itd.) lahko predstavlja veliko nevarnost, saj z izpostavljenostjo le teh predmetov (brez ustreznih potrdil o ustreznosti za slikanje v magnetnem polju) lahko vodi v poškodbo preiskovanca (srčni zastoj, opekline,...). S tem namenom se zdravniki o možnih kontraindikacijah pogovorimo s pacienti, poleg tega pred preiskavo izpolnijo ustrezen obrazec o morebitnih kontraindikacijah za izvedbo MR slikanja..

Absolutne in relativne kontraindikacije za slikanje z magnetno resonanco so:

- Kovinski vsadki v telesu: izjema so bolniki, ki prinesejo ustrezno potrdilo, da vsadeki dopušča izvedbo MR slikanja. Ostali bolniki preiskave ne smejo opraviti, saj se feromagnetni kovinski vsadki lahko v pacientu premaknejo, zvijejo ali segrejejo, kar lahko vodi do resne poškodbe.
- Klavstrofobija: v kolikor pogovor z bolnikom ne pomaga, se občasno poslužimo različnih pomirjeval.
- Pretirana debelost
- Srčni spodbujevalnik ali kardioverter defibrilator (ICD): slikanje bolnika je sprejemljivo le pod pogoji, ki omogočajo ob motnjah ritma takojšnjo zdravniško pomoč.
- Neurostimulator
- Nosečnost: predvsem v prvih 12.tednih nosečnosti
- Tetovaže (tetovaže starejšega izvora – nepreverjene barve v katerih so lahko delci kovinskega izvora)
- Preiskava MR s kontrastnim sredstvom je kontraindicirana
 - pri bolnikih s hudo ledvično okvaro in/ali akutno poškodbo ledvic,
 - pri bolnikih, pri katerih so opravili presaditev jeter ali
 - pri bolnikih v perioperativnem obdobju presaditve jeter in
 - pri novorojenčkih, starih do 4 tedne

DOBROBITI IN PRIHODNOST MR SIMULATORJEV

Na splošno se MR slikanje uporablja za potrebe načrtovanja obsevanja kot sekundarna metoda, ob osnovnem CT slikanju, ki omogoča prikaz elektronske gostote tkiv. Številni raziskovalci so dokazali koristi souporabe MR slikanja in zlitja CT in MR slik pri natančnosti vrisovanja tarčnih volumnov in sosednjih zdravih organov. Pri natančnejši določitvi tarče obsevanja lahko uporabimo višjo dozo in/ali se bolje izognemo občutljivim kritičnim strukturam, kar omogoča posledično manj kasnih zapletov zdravljenja. Uporaba difuzijskega MR slikanja omogoča boljše prepoznavo heterogenih področij v organu ali tumorju. Pri raku prostate se namreč v samem organu lahko pojavlja več fokusov malignoma in njihova prepoznava omogoča dodatno obsevalno dozo na obbolele dele (9, 10). Prav pri raku prostate so dokazali, da souporaba MR slikanja omogoča, zaradi boljše ločljivosti mehkih tkiv, za 30% zmanjšanje tarčnih volumnov v primerjavi z običajno CT simulacijo (11) in pomembno zmanjša neželjene učinke zdravljenja (12). Pri raku prostate nam je lahko v pomoč tudi dinamično perfuzijsko slikanje, ki nam prikaže prekrvavitev ter uporaba spektroskopije, ki poda informacijo o kemični sestavi tkiva. Zazna namreč komponente z nizko molekulo maso, kot so holin, nekatere aminokisliline, laktat, maščobe ... Nekateri malignomi vsebujejo namreč večjo koncentracijo holina, kot sosednje zdravo tkivo (13). Podobno lahko pri tumorjih glave in vratu prepoznavo heterogenost samega tumorja, kjer lahko na radiorezistentna področja dodamo večjo obsevano dozo (14, 15). Pri ginekoloških tumorjih so dokazali, da

so tarčni volumni manjši pri uporabi MR slikanja v primerjavi s CT simulatorjem (16), predvsem se njegova dobrobit pozna pri manjših tumorjih (17). MR slikanje se je v nedavnih raziskavah izkazalo za koristno pri analizi premikov pacienta med procesom obsevanja (interfrakcijski premiki), kot posledica polnjenosti mehurja in danke. Prav iz pridobljenih podatkov MR slikanja so nedavno raziskovalci svetovali asimetrične obsevalne volumne, zaradi širjenja telesa, vratu maternice in nožnice (18). Podobne raziskave potekajo pri planiranju obsevanja tumorjev danke. Pri raku danke se je MR slikanje zaradi natančnejših, manjših tarčnih volumnov (predvsem v zgornjem in spodnjem delu danke) (19) uveljavilo še pri oceni učinka predoperativnega obsevanja (20).

V zadnjih letih so raziskovalci ob izpopolnjeni programski opremi razvili MR aparat do te mere, da MR slikovne podatke lahko samostojno uporabimo za planiranje obsevanja. Pri tem so razvili zanesljivo metodo pretvorbe MRI podatkov v CT ekvivalentne informacije elektronske tkivne gostote. Pomemben doprinos k razvoju radioterapije pa bo razvoj MR-RT sistemov ti. MR linearni pospeševalniki, ki bodo omogočili verifikacijo položaja tumorja in ostalih tarčnih struktur tekom same izvedbe obsevanja (Schmidt MA 2015). V Evropi v Univerzitetnem kliničnem centru v Ultrichtu že od 2014 intenzivno raziskujejo delovanje MR linearnega pospeševalnika, ki naj bi bil dostopen na trgu že naslednje leto.

LITERATURA

1. Pereira G, Traughber M, Muzič RF Jr. The Role of Imaging in Radiation Therapy Planning: Past, Present, and Future. *BioMed Res Int* 2014
2. Fraass BA, McShan DL, Diaz RF, et al. Integration of magnetic resonance imaging into radiation therapy treatment planning: I. Technical considerations. *Int J Radiat Oncol Biol Phys.* 1987; 13:12; 1897–1908.
3. Jonsson J. Integration of MRI into the radiotherapy workflow. Umeå University Medical Dissertations 2013; 13-18.
4. Mazaheri, Y, Shukla-Dave, A, Muellner, A, et al. MRI of the prostate: Clinical relevance and emerging applications. *J Magn Reson Imaging* 2011; 33:258-274.
5. Glide-Hurst CK, Low DA in Orton CG. MRI/CT is the future of radiotherapy treatment planning. *American Association of Physicists in Medicine. Med Phys* 2014; 11:41.
6. Schmidt MA in Payne GS. Radiotherapy planning using MRI. *Cancer Research UK Cancer Imaging Centre, Royal Marsden Hospital and the Institute of Cancer Research* 2015; 60:22
7. Devic S. MRI simulation for radiotherapy treatment planning. *Med Phys* 2012; Nov (39); 6701-11.
8. Metcalfe P, Liney GP, Holloway, et al. The Potential for an Enhanced Role for MRI in Radiation-therapy Treatment Planning. *Technol Cancer Res Treat* 2013; 429-446.
9. Onal C, Sonmez S, Erbay G, et al. Simultaneous integrated boost to intraprostatic lesion using different energy levels of intensity-modulated radiotherapy and volumetric-arc therapy. *Br J Radiol* 2014; 87.
10. Riches SF, Payne GS, de Souza NM, et al. Effects on therapeutic ratio of planning a boosted radiotherapy dose to the dominant intraprostatic tumour lesion within the prostate based on multifunctional MR parameters. *Br J Radiol* 2014. 87-1037.
11. Rasch C, Barillot I, Remeijer P, et al. Definition of the prostate in CT and MRI: a multi-observer study. *Int J Radiat Oncol Biol* 1999; 43: 57-66.
12. Sander L, Langkilde NC, Holmberg M, et al. MRI target delineation may reduce long-term toxicity after prostate radiotherapy. *Acta Oncol* 2014; 53(6): 809-14.
13. Schmidt MA, Payne GS. Radiotherapy planning using MRI. *Phys Med Biol* 2015; 323-361.
14. Wang P, Popovtzer A, Eisbruch A, et al. An approach to identify, from DCE MRI, significant subvolumes of tumours related to outcomes in advanced head-and-neck cancer. *Med Phys* 2012; 39(8): 5277-85.
15. Powell C. Changes in functional imaging parameters following induction chemotherapy have important implications for individualised patients-based treatment regimens for advanced head-and-neck cancer. *Radiotherapy Oncol* 2013; 106: 112-117.
16. Viswanathan AN, Dimopoulos J, Kirisits C, et al. R. Computed tomography versus magnetic resonance imaging-based contouring in cervical cancer brachytherapy: results of a prospective trial and preliminary guidelines for standardized contours. *Int J Radiat Biol Phys.* 2007; Jun (68): 491-8.
17. Zwahlen D, Jezioranski J, Chan P, et al. Magnetic resonance imaging-guided intracavity brachytherapy for cancer of the cervix. *Int J Radiat Oncol Biol Phys* 2009; 74: 1157-64.
18. Taylor A, Pawell ME. An assessment of interfractional uterine and cervical motion: implications for radiotherapy target volume definition in gynecological cancer. *Radiother Oncol* 2008; 88: 250-7.
19. Tan J, Lim Joon D, Fitt G, et al. The utility of multimodality imaging with CT and MRI in defining rectal tumour volumes for radiotherapy treatment planning: a pilot study. *J Med Imag Radiat Oncol* 2010; 54: 562-8.
20. Hotker AM, Garcia-Aguilar J and Gollub MJ. Multiparametric MRI of rectal cancer in the assessment of the response to therapy: a systematic review. *Dis Colon Rectum* 2014; 57: 790-9.