

## **REVISIÓN BIBLIOGRÁFICA**

### **La tomografía de coherencia óptica en el estudio de patologías neurooftalmológicas**

#### **Optical coherence tomography in the study of pathologies in ophthalmology service**

Dr. Ruben Julke Delfino Legrá<sup>1</sup>, Dr. Yuledis Legrá Legrá<sup>2</sup>, Lic. Roilber Rodríguez Carcassés<sup>3</sup>, Dayanne Delfino Rodríguez<sup>4</sup>

<sup>1</sup> Especialista de II Grado en Oftalmología. Máster en Longevidad Satisfactoria. Profesor Auxiliar. Hospital General Docente "Octavio de la Concepción y de la Pedraja", Baracoa. Guantánamo. Cuba

<sup>2</sup> Especialista de I Grado en Oftalmología. Instructor. Policlínico Universitario "Hermanos Martínez Tamayo", Baracoa, Guantánamo. Cuba

<sup>3</sup> Licenciado en Educación. Especialidad en Lengua Inglesa. Asistente. Filial de Ciencias Médicas de Baracoa. Guantánamo. Cuba

<sup>4</sup> Estudiante de Medicina. Filial de Ciencias Médicas de Baracoa. Guantánamo. Cuba

---

## **RESUMEN**

La tomografía de coherencia óptica (OCT) constituye una de las tecnologías de punta en el diagnóstico oftalmológico, al permitir la visualización in vivo y sin contacto la estructura de la retina y facilitar estudio del nervio óptico. En este artículo se exponen las características fundamentales del 3D-OCT-1000 de la Topcon y se muestran algunas imágenes realizadas con este equipo durante la colaboración médica brindada en el Hospital Oftalmológico de la Amistad Cuba-China en Hebi, Henan, China.

**Palabras clave:** tomografía de coherencia óptica, nervio óptico, patologías neurooftalmológicas

---

## ABSTRACT

Optical coherence tomography (OCT) is one of the technologies in ophthalmic diagnosis, allowing in vivo imaging and non-contact structure of the retina and optic nerve to facilitate study. In this article are exposed, the fundamental characteristics of 3D-OCT-1000 Topcon equipment and are shown some images taken with this equipment during medical cooperation provided in the Cuba-China Friendship hospital in Hebi, Henan, China.

**Keywords:** optical coherence tomography, optic nerve pathologies, neuro ophthalmologic disease

---

## INTRODUCCIÓN

La Tomografía de Coherencia Óptica (OCT) es una técnica diagnóstica no invasiva que proporciona imágenes donde se observan entre 8 y 9 capas de la retina en cortes de profundidad axial de alrededor de 2 mm, que incluyen las capas más internas de la coroides, la retina y las estructuras vítreas posteriores.

Esta técnica fue introducida en 1991. El equipo de segunda generación apareció en el año 2000 (OCT2) y el de tercera generación (OCT3) en el año 2002 también conocido como Stratus OCT (Carl Zeiss Meditec, Dublín, CA). En cada generación se ha ido ganando en resolución, de manera que el OCT 3 es un instrumento óptico de precisión informatizado que genera imágenes de cortes transversales (tomografías) de la retina con una resolución axial de entre 8 y 10 micras. Actualmente ha aparecido un modelo que presenta una resolución axial de entre 1 y 3 micras.

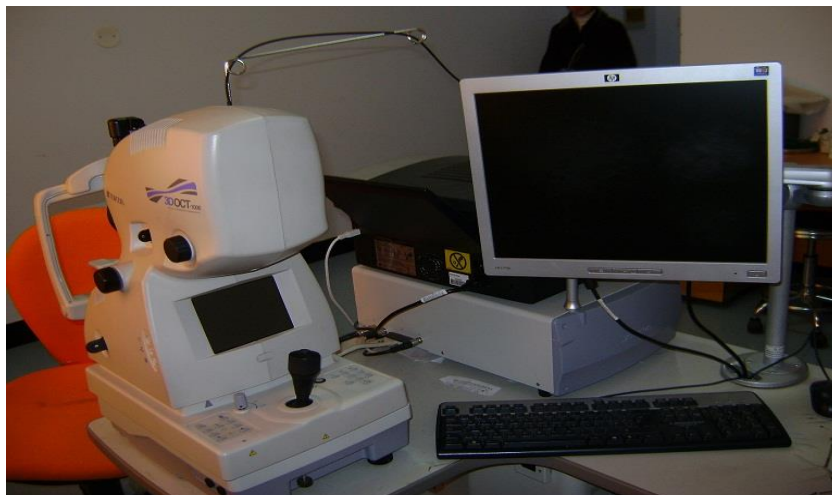Topcon ha lanzado al mercado el modelo 3D-OCT-1000 al cual nos referiremos en el presente trabajo tomando como base la experiencia adquirida durante la atención a pacientes chinos con patologías neurooftalmológicas en el Hospital Oftalmológico de la Amistad China-Cuba, en el municipio Hebi, provincia Henan, China, una vez inaugurado este hospital en el 2008, luego de intensas labores de pesquisaje realizadas en los años 2007 y 2008 por especialistas cubanos y chinos como parte de los convenios de colaboración médica internacional de nuestro país. Nos proponemos exponer las características fundamentales de esta tecnología de punta de reciente adquisición en el país y se combinarán con imágenes obtenidas con este equipo.

## DESARROLLO

La OCT es una técnica de diagnóstico por imagen de no contacto que precisa de una mínima colaboración por parte del paciente. Para obtener imágenes tomográficas de calidad es necesaria una pupila mayor de 4 mm y que no exista opacidad de medios. Utiliza como fuente de luz un diodo superluminiscente y se basa en el principio de la interferometría de baja coherencia.

Normalmente, la OCT basada en técnicas de imagen pueden ser divididas en dos clases: Time Domain OCT (TD-OCT) y el Spectral Domain OCT (SOCT). Las TD-OCT se utilizan ampliamente en clínica y en laboratorios de investigación aunque, recientemente, se ha demostrado una clara ventaja de la relación señal-ruido (RSR) del SOCT frente al TD-OCT. Además, la simplicidad en la construcción del interferómetro, la ausencia de mecánica para la profundidad de los scanner y la ventaja del RSR del SOCT está facilitando su desarrollo para múltiples aplicaciones.

Topcon ha lanzado al mercado el modelo 3D-OCT-1000 (Figura 1) que combina la nueva tecnología OCT con una cámara para retina de tipo no midriático. El sistema de alta tecnología usado para su OCT es el denominado Fourier Domain OCT. Se trata de un OCT que utiliza como fuente de luz un diodo superluminiscente con una longitud de onda de 840 nm y una velocidad de escaneo de 18000 cortes axiales por segundo. La longitud axial y horizontal de resolución es de 6 y 20 mm, respectivamente. Los patrones de escáner que realiza son el Box scan (6 x 6 mm, 5,5 x 4,5 mm, 3 x 3 mm), line scan (6 mm, 4,5 mm, 3 mm), circular scan (diámetro de 2,4 mm & 3,0 mm) y el radial pattern scan.



**Figura 1.** Equipo 3D-OCT-1000 de la Topcon.

Se plantea que el diámetro pupilar mínimo que se precisa es de 4 mm para el ángulo de 45° y de 3,7 mm en el caso del zoom digital. El ángulo de campo es de 45°.

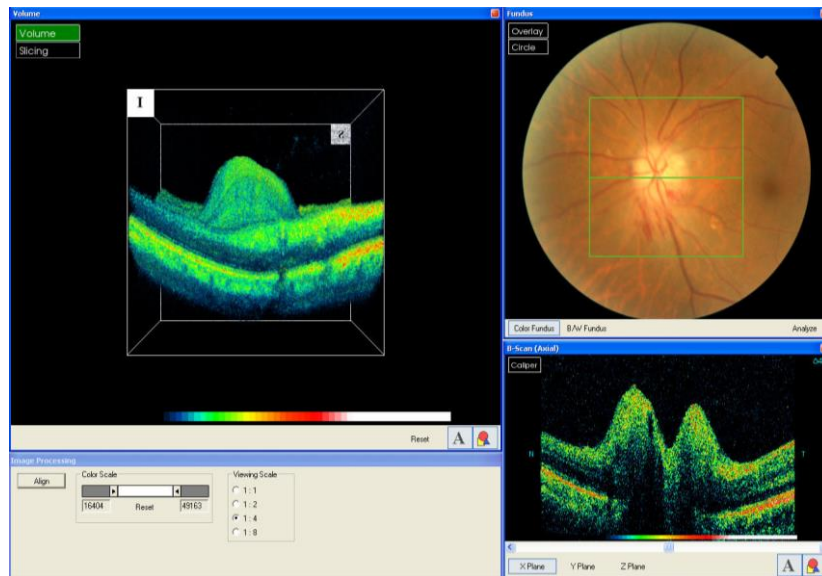
Entre sus principales características se encuentran:

- Combina una novedosa tecnología OCT con una cámara retiniana no midriática.
- B-scan de alta velocidad (0,05 seg.)
- Visión microscópica virtual en 3D
- Registro retiniano preciso
- Reproducibilidad
- Compatible con el IMAGEnet: Es posible observar las imágenes en otro PC a distancia. Además, es compatible con el IMAGEnet y puede ser usado en conjunción con una base de datos de este sistema pudiendo comprobar imágenes retinianas según la variedad que nos puede dar un angiógrafo como IMAGEnet.
- Pin Point Registration: Topcon utiliza este sistema para que el usuario conozca la localización de la imagen del OCT sobre la imagen del fondo de ojo.
- True Map™: Posibilita la visión de forma dinámica de las imágenes e identifica los puntos de interés en tres formas de visualización espontáneamente, 3D, fondo y 2D.

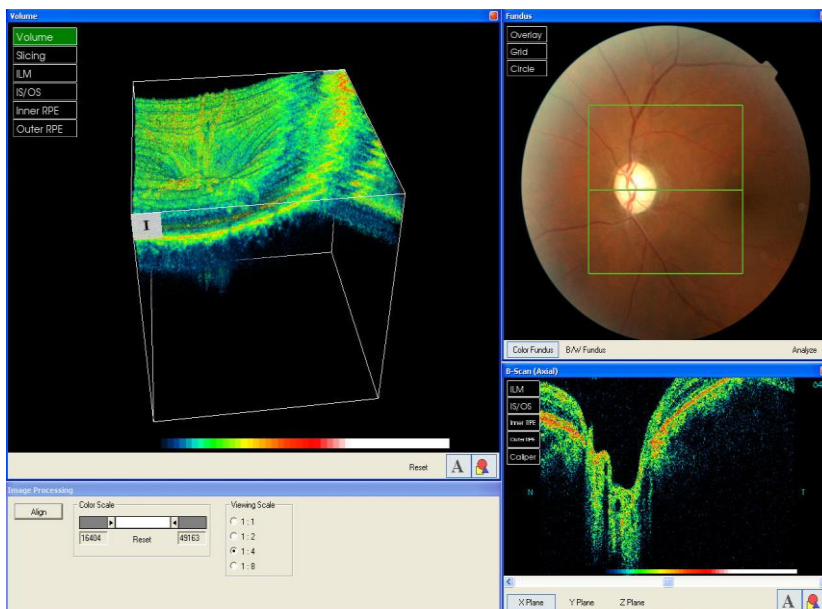
A partir de la generación del OCT3 estos tomógrafos se han dividido en dos líneas fundamentales; aquellos que brindan imágenes sobre el polo posterior del globo ocular (retina, nervio óptico, vítreo) y los que las realizan sobre el segmento anterior (córnea, ángulo iridocorneal, cristalino).

Los cortes a nivel del nervio óptico proporcionan imágenes de alto valor acerca de la capa de fibras nerviosas (con detección muy precisa de los bordes anterior y posterior), la retina peripapilar y la morfología del disco óptico, lo que posibilita el cálculo de variables morfométricas de alto valor diagnóstico, y por tal motivo es útil en el estudio de un gran número de patologías neurooftalmológicas y retinianas.

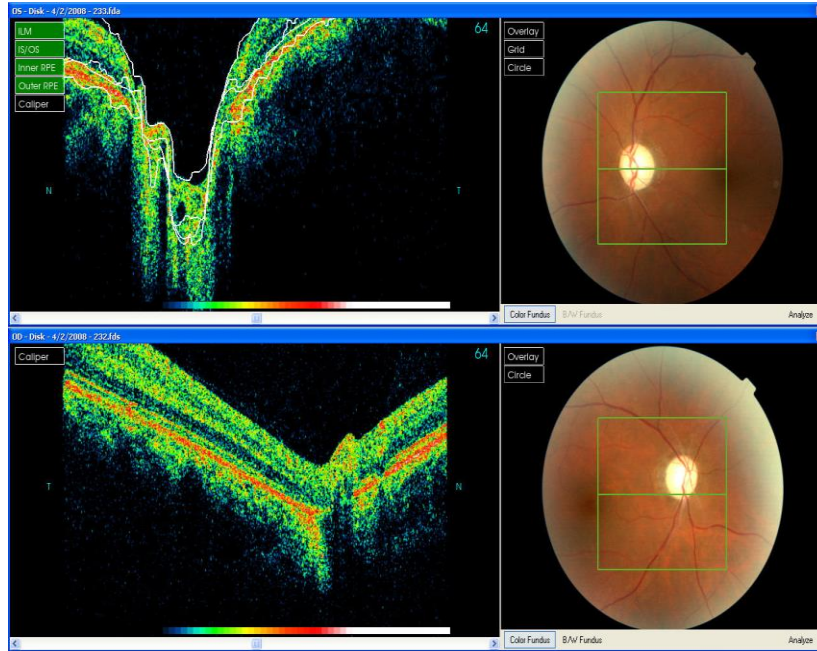
La tomografía de coherencia óptica proporciona un medio confiable para detectar el déficit axonal en pacientes con neuritis óptica, permite el estudio de neuropatías ópticas compresivas, hereditarias, tóxicas, nutricionales, isquémicas y otras (Figuras 2, 3, 5, 4, y 5).



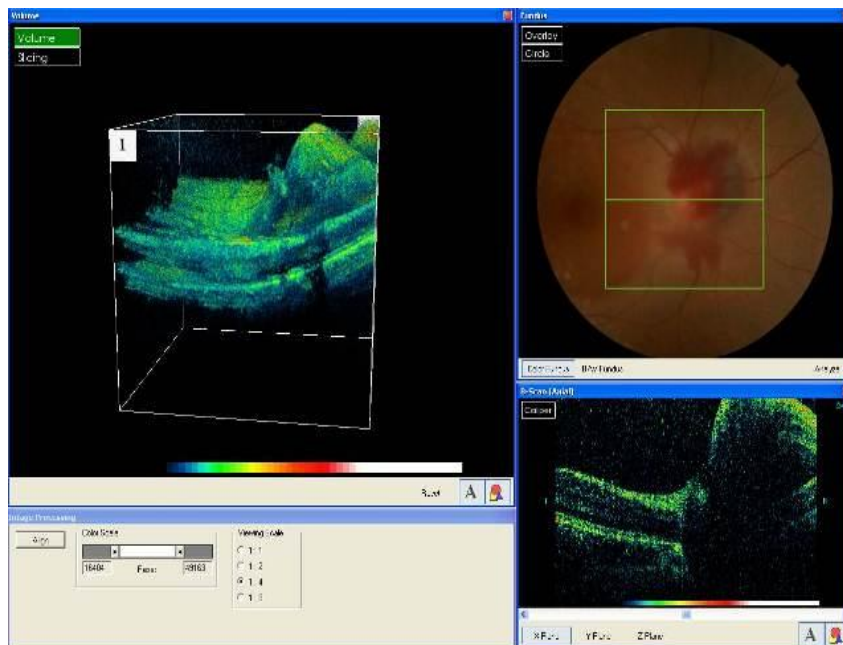
**Figura 2.** Paciente con pérdida brusca de la visión del ojo izquierdo (OI), antecedentes de hipertensión arterial, diagnosticado con neuropatía óptica isquémica anterior del OI, en el OCT, en la imagen tridimensional se observa edema importante de la cabeza del nervio óptico. Se aprecia edema de la cabeza del nervio óptico y hemorragias superficiales en forma de llama en sector inferior al nervio óptico, imagen 2D donde podemos medir la altura del edema, empleando el 3D-OCT-1000 de la Topcon.



**Figura 3.** Paciente que acude luego de una pérdida progresiva de la visión en años de ambos ojos, con antecedentes de trauma craneal hace 5 años que le produjo hemorragia cerebral. Al OCT se corrobora atrofia de nervio óptico. En esta imagen se observa imagen 3D, 2D y fotografía de fondo del OI.



**Figura 4.** Imagen bidimensional y fotografías de fondo de ambos ojos del paciente de la Figura 3. El OCT nos permite comparar el estado de ambos nervios ópticos.



**Figura 5.** Paciente con trauma ocular y disminución de la visión del ojo derecho (OD). Se observa edema del nervio óptico y hemorragia sobre el nervio óptico, retina y vítreo peripapilar del OD.

Permite la evaluación de los cambios morfológicos de la cabeza del nervio óptico y la mácula en pacientes con hipertensión endocraneana. Estudios realizados en pacientes con edema del disco óptico, han demostrado que la OCT puede ser útil en la detección, caracterización y monitoreo del papiledema. Nos ayuda a realizar el diagnóstico diferencial del papiledema con el pseudopapiledema en aquellos casos que así lo requiera y al mismo tiempo estudiar numerosas patologías congénitas del nervio óptico.

Es empleado por numerosos especialistas para la detección precoz y evaluación de la progresión del glaucoma y en el diagnóstico y seguimiento después del tratamiento en diversas patologías maculares.

Las recientes mejoras en la resolución y software en el tomógrafo de coherencia óptica (OCT) han proporcionado un medio confiable para el estudio de los cambios estructurales en la capa de fibras nerviosas de la retina (CFNR) y el soma correspondiente de las células ganglionares en las capas internas de la mácula, así como de los segmentos externos de los fotorreceptores.

En la actualidad ya existe el 3D-OCT-2000 de la Topcon, el cual incorpora algoritmos que reducen el ruido y tecnología eyetracker 3D por infrarrojos, lo que permite obtener imágenes de OCT sumamente detalladas. Consta de un retinógrafo de alta resolución a color y utiliza la función Pin Point Registration TM. La tecnología del OCT con el paso del tiempo ha mejorado considerablemente y ahora incorpora el dominio espectral de imágenes Spectral Domain OCT (SDOCT).

## **CONSIDERACIONES FINALES**

La tecnología del OCT con el paso del tiempo ha mejorado considerablemente, proporcionando un medio confiable para el estudio de múltiples patologías neurooftalmológicas.

## **BIBLIOGRAFÍA**

1. Boyd S, Bracanto R, Straatsma B. Tomografía de Coherencia Óptica. Atlas y texto. 1ra ed. Edit Highlights, USA, 2008.
2. Chai SJ, Foroozan R. Decreased retinal nerve fiber layer thickness detected by optical coherence tomography in patients with ethambutol induced optic neuropathy. Br J Ophthalmology 2007; 91:895-897.



3. Contreras I, Noval S, Rebolleda G, Muñoz-Negrete FJ. Follow-up of nonarteritic anterior ischemic optic neuropathy with optical coherence tomography. *Ophthalmology* 2007; 114(12):2338–2344.
4. Costello F, Kliostorner A, Kardon R. La tomografía de coherencia óptica en el tratamiento de la neuritis óptica y esclerosis múltiple. *Ophthalmic Surg Lasers Imaging* 2011; 48: 528-540.
5. Donald LB, Douglas RA, Rohit V, Schuman J, Cantor L, Savell J, et al. Determinants of normal retinal nerve fiber layer thickness measured by stratus OCT. *Ophthalmology* 2007; 114: 1046-1052.
6. García E, Fuertes I, Javier F, Pablo LE. Utilidad de los nuevos dispositivos de tomografía de coherencia óptica de dominio espectral para el estudio de las demencias degenerativas. *Arch Soc Esp Oftalmol [Internet]* 2011 [citado 5 ener 2013]; 86(11): 347-350. Disponible en: <http://www.oftalmo.com/seo/archivos/maquetas/9/29F58A22-69C5-FA68-7B5F-00000E2A3A79/articulo.pdf>.
7. Geitzenauer W, Hitzenberger CK, Schmidt-Erfurth UM. Retinal optical coherence tomography: past, present and future perspectives. *Br J Ophthalmol* 2011; 95(2):171-7.
8. Gomes NL, Corcostegui I, Chang S. Subfoveal pigment changes in patients with longstanding epiretinal membranes. *Am J Ophthalmol* 2009; 147: 865- 868.
9. Gonzáles Y, Mendoza C, León L, Martín Y. Empleo de la tomografía de coherencia óptica en el diagnóstico del papiledema. *Medisur [Internet]* 2009[citado 10 ener 2013]; 7(5): 302-307. Disponible en: <http://ww.medisur.sld.cu/index.php/medisur/article/view/729/7423>.
10. Habet-Wilner Z, Zur D, Goldstein M, Goldenberg D, Shulman S, Kesler A, et al. Macular findings on optical coherence tomography in cat-scratch disease neuroretinitis. *Eye [internet]* 2011 [citado 2 feb 2013]; 25:1064–68. Disponible en: doi:10.1038/eye.2011.125.
11. Hood DC, Raza AS, Kay KY, Sandler SF, Xin D, Ritch R, et al. A comparison of retinal nerve fiber layer (RNFL) thickness obtained with frequency and time domain optical coherence tomography (OCT). *Opt Express*. 2009; 17:3997-4003.
12. Johnson LN, Diehl ML, Hamm CW. Differentiating optic disc edema from optic nerve head drusen on optical coherence tomography. *Arch Ophthalmol*. 2009;127(1):45–49.
13. Kardon RH. Role of the macular optical coherence tomography scan in neuro-ophthalmology. *J Neuroophthalmology*. 2011; 31(4):353-61.
14. Kim NR, Lim H, Kim JH, Rho SS, Seong GJ, Kim CY. Factors associated with false positives in retinal nerve fiber layer color codes from spectral-domain optical coherence tomography. *Ophthalmology*. 2011; 118(9):1774-81.



15. Lance Liu F. Anatomical changes of the anterior chamber angle with anterior segment optical coherence tomography. *Arch Ophthalmol*. 2008;126(12):1682-6
16. Mendoza E, González A, Hedges T, Hernández Y, Columbié Y, Fernández L, Santiesteban R, Vidal S. Optical Coherence Tomography for Neuro-ophthalmologic Diagnosis. *Seminars in Ophthalmol* 2010; 25(4): 144-154.
17. Milla G, Larema G. Tomografía de coherencia óptica en el glaucoma. *Annals d'Oftalmologia* 2006; 14(1):12-22.
18. Min Hee S, jong Mo S, Kyu Hyung P, Hyeong Gon Y. Associations between macular findings by optical coherence tomography and visual outcomes after epiretinal membrane removal. *Am J Ophthalmol* 2009; 147: 473-480.
19. Mitamura Y, Irano K, Baba T, Yamamoto S. Correlation of visual recovery with presence of photoreceptor inner/outer segment junction in optical coherence imagines after membrane surgery. *Br. J. Ophthalmol* 2009; 93; 171-75.
20. Molina JC, Rodríguez V, Mendoza S. Cierre espontáneo de agujero macular idiopático: seguimiento por tomografía de coherencia óptica y microperimetría. *Rev. cubana oftalmol* [Internet] 2010 [citado 10 marzo 2013]; 23(2):439-443. Disponible en: <http://scielo.sld.cu/pdf/oft/v23n2/oft16210.pdf>
21. Pighin M, Clementi M. Tomografía de coherencia óptica en la terapia antiangiogénica. *Arch Oftalmol Buenos Aires* 2008; 79(4): 29-34.
22. Sánchez-Dalmau B, Llorenç V, Ortiz S, Martínez L. Comparación de tres instrumentos de tomografía de coherencia óptica, un *time-domain* y dos *Fourier-domain*, en la estimación del grosor de la capa de fibras nerviosas de la retina. *Arch Soc Esp Oftalmol* [Internet] 2010 [citado 23 ener 2013]; 85(5):165-173. Disponible en: <http://scielo.isciii.es/pdf/aseo/v85n5/original1.pdf>
23. Santiesteban R. Cuban Epidemic Neuropathy and its reationship to Toxic and Hereditary Optic Neuropathy. *Seminars in Ophthalmol* 2010; 25(4): 112-122.
24. Sakata LM, Friedman LR. Comparison of gonioscopy and anterior segment ocular coherence tomography in detecting angle closure in different quadrants of the anterior chamber angle. *Ophthalmology*. 2008; 115 (5):769-74.
25. Vizzeri G, Weinreb RN, González-García AO, Bowd C, Medeiros FA, Sample PA, et al. Agreement between Spectral-domain and Time-domain OCT for measuring RNFL thickness. *Br J Ophthalmol*. 2009;93: 775-81.
26. Waisbourd M, Leibovitch I, Goldenberg D, Kesler A. OCT assessment of morphological changes of the optic nerve head and macula in idiopathic intracranial hypertension. *Clin Neurol Neurosurg*. 2011; 113 (10):839-43.

27. Xu I, Cao WF, Wang YX. Anterior chamber depth and chamber angle and their associations with ocular and general parameters: The Beijing Eye Study. Am J Ophthalmol. 2008; 145(5):929-36.
28. Zaveri MS, Conger A, Salter A. Retinal imaging by laser polarimetry and optical coherence tomography evidence of axonal degeneration in multiple sclerosis. Arch Neurol 2008; 65(7):924-928.

**Recibido:** 2 de abril de 2013

**Aprobado:** 23 de abril de 2013

**Dr. Ruben Julke Delfino Legrá.** Hospital General Docente "Octavio de la Concepción y de la Pedraja", Baracoa. Guantánamo. Cuba. **Email:** [ruben.gtm@infomed.sld.cu](mailto:ruben.gtm@infomed.sld.cu)