

# Il trattamento conservativo precoce nella Camptodattilia

*Camptodactyly: early nonoperative treatment*

G Pajardi,<sup>1</sup> C Parolo,<sup>1</sup> G.Proserpio,<sup>1</sup> V. Ponti,<sup>1</sup> P.Rossi,<sup>1</sup> C.Cargnelutti<sup>1</sup>

**Key words:** *camptodactyly, hand malformation, non surgical treatment, children*

## Riassunto

**Scopo:** Approfondimento delle classificazioni e dei protocolli conservativi utilizzati dalle unità operative di chirurgia della mano e pubblicati negli ultimi 15 anni. Confronto con la classificazione ed il protocollo utilizzati nel nostro reparto.

**Materiali e metodi:** Si sono analizzati i protocolli conservativi pubblicati e si è poi descritto il nostro protocollo attraverso l'analisi di tre casi attualmente in trattamento.

**Risultati:** Si è evidenziata una disomogeneità nella classificazione delle camptodattilie e nell'utilizzo dei tutori, sia per tipologia che per modalità di utilizzo. Il nostro reparto si avvale della classificazione di Foucher per determinare la scelta del tipo di tutore.

**Conclusioni:** Anche se la tipologia di tutore non è sempre la stessa, tutti gli autori concordano che, nella maggioranza delle camptodattilie sia importante cominciare con l'approccio conservativo. Nel nostro reparto vengono confezionati tutori statici o dinamici in base al tipo di camptodattilia e viene monitorato costantemente l'andamento tramite misurazioni goniometriche, con ottimi risultati.

## Abstract

**Purpose:** To analyse the classifications and the conservative protocols used by hand surgery operative's units and published in the last 15 years.

To draw a comparison between those classifications and protocols and the ones used in our unit.

**Material and Methods:** The published conservative treatments have been analysed and then our protocol has been described through the analysis of three cases currently treated in our division. **Results:** It has been highlighted that camptodactyly classifications are not homogeneous. Moreover, in conservative treatment, different typology and posology of splints have been adopted.

Our unit uses the Foucher's classification to define the type of splint that it is necessary.

**Conclusions:** Despite the authors choose different types of splint, they agree that in the most cases of camptodactyly the initial approach is conservative.

In our unit static and dynamic splints are made directly on the patient's hand and they are monitored with goniometrical measurements, obtaining great results.

## Introduzione

La camptodattilia è una rigidità in flessione dell'articolazione interfalangea prossimale su base non traumatica che può colpire tutta la mano, anche se ha una predilezione per il quinto dito (Fig.1). La diagnosi non sempre è così scontata ed il trattamento non è sicuramente tra i più semplici.

Per lungo tempo, ma purtroppo anche tuttora, in una visione riduttiva della patologia si è ritenuto che la componente cutanea fosse l'unica responsabile della rigidità, per cui si interveniva chirurgicamente tramite l'allestimento di lembi cutanei per ridurre la retrazione. In realtà, grazie ad un'attenta valutazione clinica e ad una scrupolosa ricerca chirurgica, si è evidenziato che la patogenesi della problematica non è univoca e spesso le cause si sovrappongono in modo del tutto casuale.

Tutti gli autori sono in disaccordo su quale sia la causa anatomica che sta alla base della rigidità congenita in flessione dell'articolazione IPP. Alcuni la definiscono come un disequilibrio tra l'apparato flessorio e quello estensorio, altri non escludono delle anomalie dei lombricali, altri ancora chiamano in causa retrazione dei legamenti collaterali o disordini reumatici. Ecco perché la

<sup>1</sup> Scuola di Chirurgia Plastica Ricostruttiva ed Estetica - Università degli Studi di Milano  
U.O.C. di Chirurgia della Mano - MultiMedica IRCCS - Ospedale San Giuseppe  
Direttore Prof Giorgio Pajardi

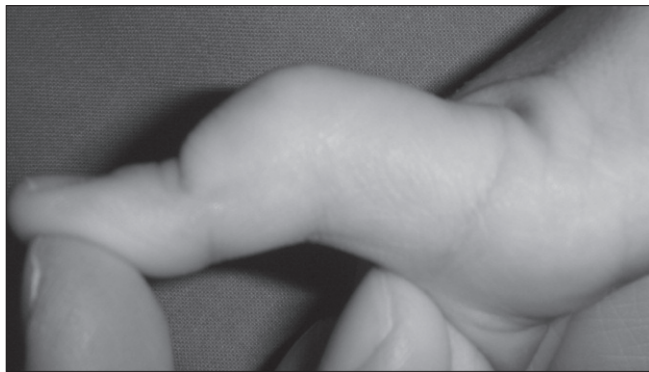


Figura 1.

Camptodattilia del V dito

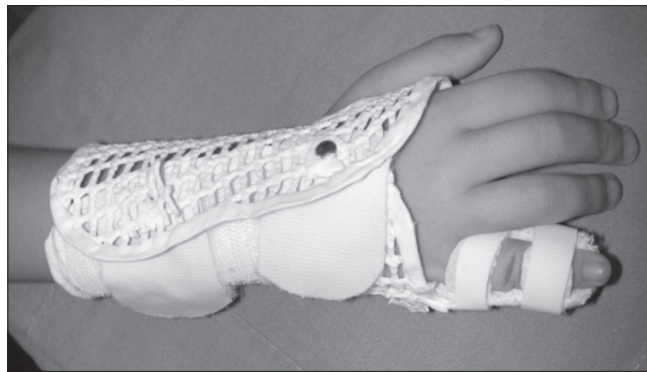


Figura 2.

Tutore statico notturno

| CLASSIFICAZIONE CAMPTODATTILIA SEC. FOUCHER. |                        |
|--|------------------------|
| <b>TIPO IA</b>                               | esordio precoce lasso  |
| <b>TIPO IB</b>                               | esordio precoce rigido |
| <b>TIPO IIA</b>                              | esordio tardivo lasso  |
| <b>TIPO IIB</b>                              | esordio tardivo rigido |

camptodattilia è una malformazione congenita che risulta difficilmente classificabile in modo univoco. Tra le diverse classificazioni esistenti, alcune prendono in considerazione la gravità, altre il periodo d'insorgenza. Per quanto riguarda la gravità si riconoscono così una camptodattilia: leggera (flessione <math>30^\circ</math>), moderata (flessione tra  $30^\circ</math> e  $60^\circ</math>) e grave (flessione  $>60^\circ</math>); se si considera invece il periodo d'insorgenza la classificazione si divide in: precoce e tardiva.<sup>1,2,3,4</sup>$$$

La classificazione che viene utilizzata nel nostro reparto, a nostro avviso molto utile per impostare il trattamento, è quella proposta da Foucher. In questo caso le camptodattilie sono divise in riducibili e irriducibili, e in precoci e tardive. Si ottiene così una doppia differenziazione: per lassità o rigidità della flessione della IPP e per periodo di insorgenza. (Tab.1)<sup>5</sup>

Anche se le classificazioni sono disomogenee, tutti gli autori sono concordi nel considerare il trattamento conservativo precoce la scelta d'elezione e solo nel caso in cui questo fallisca propongono il ricorso alla chirurgia.

Il trattamento conservativo consiste nel confezionamento di un tutore statico o dinamico da portare per un determinato periodo. Anche sull'utilizzo dei tutori dinamici in estensione non c'è una linea comune tra i vari autori: alcuni scelgono la tutorizzazione statica in massima estensione possibile, altri sostengono l'efficacia dello splint dinamico tipo Capener,<sup>2,4</sup> altri ancora preferiscono il tutore dinamico in estensione con molle di Levame.<sup>1,5</sup>

Non esiste un accordo comune nemmeno sulla posologia che varia secondo il reparto. Alcuni indicano come fondamentale il mantenimento dell'ortesi per 24 ore al giorno almeno nei primi mesi,<sup>4</sup> altri ritengono che sia sufficiente indossarlo solo la notte.<sup>5</sup>

Tutti i risultati pubblicati sono però concordi nel sottolineare il miglioramento della rigidità in flessione grazie ai tutori statici o dinamici utilizzati precocemente.

### Materiali e metodi

Nel nostro reparto si utilizzano tipologie differenti di splint in base alla classificazione di Foucher. Per le camptodattilie riducibili (tipo IA) si usa un tutore statico notturno, (Fig.2) mentre per quelle irriducibili (tipo IB) il tutore utilizzato è uno splint dinamico in estensione con modulo base circolare, polso incluso e barra tipo Levame come trazione dinamica. (Fig.3)

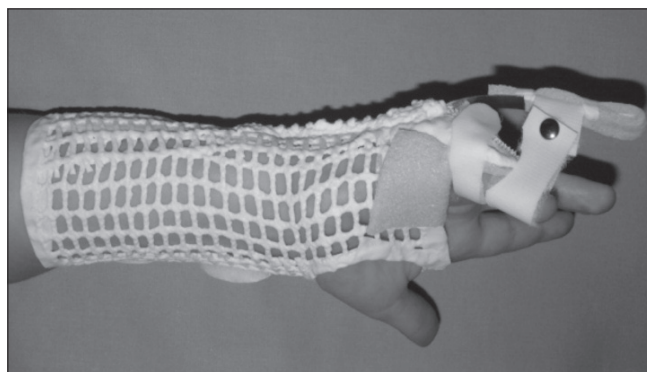


Figura 3.

Tutore dinamico notturno

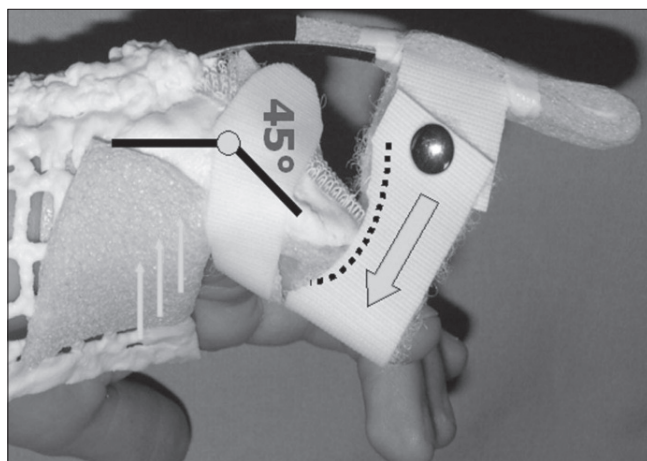


Figura 3.

Tutore dinamico notturno

La camptodattilia interessa nella maggioranza dei casi il quinto dito perciò il tutore dinamico in estensione di IPP deve avere chiusura dorsale, deve stabilizzare molto bene il quinto metacarpo e deve posizionare la MP a circa 50° di flessione. Infatti, oltre alla rigidità in flessione della IPP, è spesso presente un atteggiamento compensatorio in iperestensione della MP. Inoltre la barretta dinamica deve trazionare, mediante un anello in velcro, la P2 sulla P1 con forza perfettamente perpendicolare. (Fig.4) È molto importante confezionare il tutore in maniera corretta.

La difficoltà di realizzazione è legata alla complessità dell'ortesi ed alle dimensioni del quinto dito dei pazienti più piccoli. Il tutore viene infatti confezionato sin nei primi mesi di vita ed il suo utilizzo è in genere solo notturno; in alcuni casi si può optare anche per l'utilizzo diurno, ma solo durante il sonnello pomeridiano. Questo perché, a nostro avviso, il tutore non deve mai impedire l'uso ludico della mano per evitare di privare il bambino di una rilevante quantità di stimoli.

Sono attualmente in trattamento nel nostro reparto tre bambini la cui età media all'inizio del trattamento era di 18 mesi. In totale le dita trattate sono 7. I controlli sono stati effettuati a 3, 6, 12 e 18 mesi dal confezionamento del tutore. Tutti i tre casi presentavano una camptodattilia di tipo IB.

## Risultati

In tutti i tre casi è stato inizialmente confezionato un tutore dinamico in estensione con molle tipo Levame. Nel corso del trattamento in due casi si è poi passati ad un tutore statico.

Durante ogni controllo si eseguivano misurazioni goniometriche per monitorare l'andamento: nei 18 mesi di trattamento il miglioramento complessivo medio è stato di circa 29°.

Dalla tabella riassuntiva si può notare come l'evoluzione, globalmente positiva, presenti periodi di peggioramento temporaneo non sempre giustificato.

La scelta iniziale del tutore non è mai una scelta definitiva. Infatti una camptodattilia inizialmente di tipo IB può diventare riducibile dopo qualche mese di tutore dinamico, in questo caso si opterà per sostituire lo splint con uno di tipo statico.

La camptodattilia è una malformazione che tende a recidivare, per questo è necessario tenere strettamente monitorato il paziente che, fino al raggiungimento del pieno sviluppo, potrebbe avere una regressione fino alla rigidità irriducibile.

## Conclusioni

La camptodattilia è una patologia complessa. Nonostante la varietà di condizioni patogenetiche riscontrate e di classificazioni esistenti, la tutorizzazione è considerata da tutti gli autori il trattamento d'elezione, anche perché i risultati chirurgici non sono sempre incoraggianti. Il tutore di tipo statico viene utilizzato per le camptodattilie riducibili mentre quello di tipo dinamico nei casi irriducibili. Lo splint va confezionato il più precocemente possibile e deve essere portato la notte, fino al termine della crescita. È importante monitorare costantemente l'andamento del trattamento attraverso le misurazioni angolari della IPP. Questo consente al chirurgo e al terapeuta di modificare tempestivamente i tutori, se necessario, e permette di optare per un intervento chirurgico quando ci si trova di fronte ad un documentato fallimento dell'approccio conservativo.

## Bibliografia

- 1 Dautel G., Camptodactylies. *Chirurgie de la main* 22 (2003) 115-124
- 2 Miura T., Nackamura R., Tamura Y., Long standing Extended Dynamic splintage and release of an abnormal restraining structure in camptodactyly. *Journal of Hand Surgery (British Volume, 1992)* 17B: 665-672
- 3 Siegert J.J., Cooney W.P., Dobyns J.H., Management of simple camptodactyly. *Journal of Hand Surgery (British Volume, 1990)* 15B: 181-189
- 4 Hori M., Nakamura R., Inoue G., "et al." Nonoperative treatment of camptodactyly. *Journal of Hand Surgery* 1987; 12A:1061-5
- 5 Doffin G., Lenoble E., Foucher G., "et al". Camptodactylie: classification et résultats thérapeutiques. *Ann Chir Main (Ann Hand Surg)* 1994, 13, n°1, 20-25