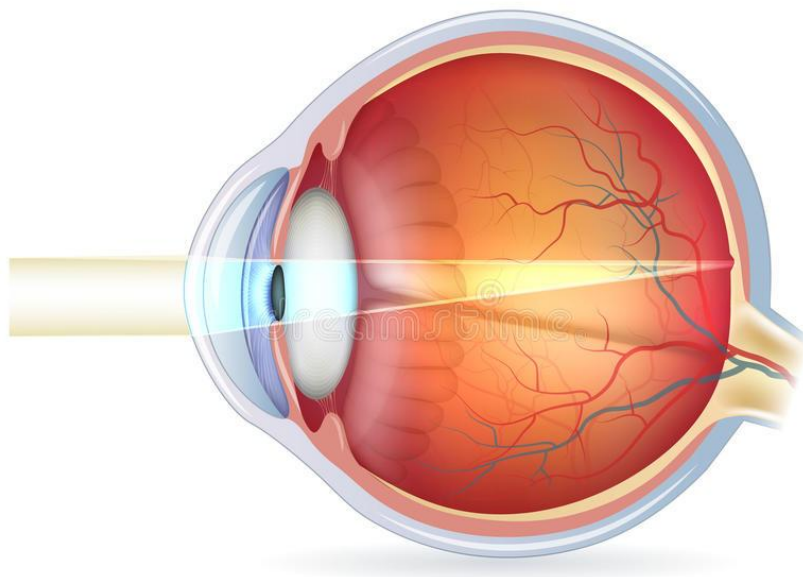




LA NEUROMIELÍTIS

ÓPTICA: REVISIÓN

BIBLIOGRÁFICA



Facultad de Farmacia

Cristina Fernández Baos



UNIVERSIDAD DE SEVILLA.

FACULTAD DE FARMACIA.

GRADO EN ÓPTICA Y OPTOMETRÍA.

TRABAJO DE FIN DE GRADO DE CARÁCTER BIBLIOGRÁFICO.

TÍTULO: NEUROMIELITIS ÓPTICA.

AUTORA: CRISTINA FERNÁNDEZ BAOS.

DEPARTAMENTO: FISIOLÓGÍA.

TUTOR: PABLO GARCIA MIRANDA.

LUGAR Y FECHA DE PRESENTACIÓN: FACULTAD DE FARMACIA, JULIO DE 2018.

RESUMEN

La neuromielitis fue descrita por Devic en el siglo XIX y es una enfermedad autoinmune desmielinizante, que afecta principalmente al nervio óptico y a la médula espinal, causando pérdida motriz y de visión, haciendo que los pacientes que la sufren padezcan dolor y que su calidad de vida sea peor. De forma tradicional, esta patología se ha considerado como un tipo de esclerosis múltiple, pero tras numerosos estudios se ha llegado a la conclusión de que es una patología distinta. Para diagnosticar esta enfermedad hay distintos criterios que permiten detectarla y diferenciarla de la esclerosis múltiple y otras patologías del sistema nervioso. Como avance acerca de la neuromielitis óptica se encuentra la relación entre la enfermedad y la detección del anticuerpo de la acuaporina 4 en suero, lo que proporciona una nueva técnica y un nuevo campo abierto al diagnóstico y tratamiento de la enfermedad. Por último en este trabajo se han recopilado posibles tratamientos tanto para paliar los síntomas como para prevenir nuevos ataques y el pronóstico que tienen actualmente los pacientes.

Palabras clave: neuromielitis óptica, enfermedad autoinmune desmielinizante, acuaporina 4.

ÍNDICE

• Abreviaturas.....	pág. 5
• Introducción.....	pág. 6
• Objetivos.....	pág. 7
• Metodología.....	pág. 8
• Resultados y discusión.....	pág. 9
1. Sistema nervioso en la visión.....	pág. 9
- Acuaporinas.....	pág. 11
2. Antecedentes históricos.....	pág. 13
3. Características clínicas.....	pág. 13
4. Patogénesis.....	pág. 16
5. Inmunología.....	pág. 17
6. NMO y EM.....	pág. 20
7. Criterios de diagnóstico.....	pág. 23
- Resonancia magnética de encéfalo y médula.....	pág.23
- Líquido cefalorraquídeo.....	pág. 24
- Detección de AQP4-IgG.....	pág. 24
- Potenciales evocados visuales.....	pág. 24
- Tomografía de coherencia óptica.....	pág. 25
- Otros potenciales marcadores: MOG-IgG y su posible uso en el diagnóstico.....	pág. 26
8. Tratamiento.....	pág. 26
- Terapias en ataques agudos.....	pág. 26
- Terapias preventivas.....	pág. 27
9. Pronóstico.....	pág. 27
• Conclusiones.....	pág. 28
• Bibliografía.....	pág. 29

ABREVIATURAS

NMO: Neuromielitis óptica

SNC: Sistema nervioso central

EM: Esclerosis múltiple

IgG: Inmunoglobulina G

AQP: Acuaporina

AQP4: Acuaporina 4

NMO-IgG: Anticuerpo de NMO (igual que AQP4-IgG)

OAP: Matriz ortogonal de partículas

NMSOD: Trastorno del espectro NMO

LETM: Mielitis transversa longitudinalmente extensa

RM: Resonancia magnética

CDCC: Citotoxicidad celular mediada por el complemento

EEAT1: Transportador de aminoácidos excitadores 1

EEAT2: Transportador de aminoácidos excitadores 2

C1q: Factor del complemento

ADCC: Citotoxicidad celular dependiente de anticuerpos

LCR: Líquido cefalorraquídeo

BOC: Bandas oligoclonales

CFNR: Capa de fibras nerviosas de la retina

INTRODUCCIÓN

En 1894 Eugène Devic, científico francés describió la neuromielitis óptica (NMO) como una enfermedad autoinmune inflamatoria desmielinizante que afecta al sistema nervioso central (SNC). Fue un experto en el campo de las enfermedades desmielinizantes y pasó a la historia por haber presentado en el I Congreso Francés de Medicina un comunicado acerca de la neuromielitis óptica aguda. Basó sus estudios acerca de esta patología en el caso de una mujer y en la revisión de otros 16 casos (Arias et al. 2016).

La enfermedad de Devic o NMO afecta principalmente al nervio óptico y a la médula espinal. Los pacientes que presentan la enfermedad tienen ataques severos de neuritis óptica y mielitis que pueden causar pérdida de visión y debilidad motora (Marignier et al. 2010). El cuadro clínico también se caracteriza por dolor neuropático, pérdida de visión y aparición de fenómenos visuales como los fósfenos (Templos Esteban et al. 2016). Según Devic, esta enfermedad se caracteriza por una neurítis óptica que ocurre al mismo tiempo que una mielitis transversa. Generalmente, los pacientes que sufren NMO padecen otras enfermedades autoinmunes como el síndrome de Sjögren, lupus eritematoso sistémico o Miastenia Gravis (Yang et al. 2016). En cuanto a la incidencia, ésta aumenta en el sexo femenino, siendo las personas entre 30 y 40 años las más afectadas y sobre todo en asiáticos y afroamericanos, mientras que la EM es más común en la población blanca (Marignier et al. 2017; Templos Esteban et al. 2016).

Tradicionalmente esta patología ha sido considerada como un tipo de esclerosis múltiple (EM), pero los datos recientes respaldan que se trata una patología distinta (Marignier et al. 2010). Además el dolor en la NMO es más frecuente y más grave que en la EM, en torno a un 80% de pacientes con neuromielitis presentan dolor y ven afectada su calidad de vida (Templos Esteban et al. 2016).

En la actualidad, se conoce que un alto porcentaje de pacientes con NMO presenta un anticuerpo de inmunoglobulina G (Ig-G) para la proteína acuaporina 4 (AQP4), canal de agua que se expresa sobre todo en la sustancia gris del cerebro (Yang et al. 2016)

Este anticuerpo denominado NMO-IgG causa mediante su unión a los canales de agua AQP4 un desorden desmielinizante inflamatorio restringido (Yang et al. 2016). En los pacientes con EM no se encuentra este anticuerpo, con lo que las NMO-IgG pueden utilizarse como biomarcadores específicos para la detección de la NMO (Pittock y Lucchinetti 2016).

OBJETIVOS

El objetivo del trabajo consiste en realizar una revisión bibliográfica actualizada sobre la neuromielitis Óptica.

Para ello fijaremos los siguientes objetivos específicos:

- Describir la fisiopatología de la enfermedad.
- Especificar las diferencias entre la esclerosis múltiple y la NMO.
- Describir los métodos de diagnóstico para la detección precoz de la enfermedad.
- Resumir los avances en tratamiento de la NMO.

METODOLOGÍA

Para este trabajo se ha realizado la búsqueda de información en diferentes fuentes bibliográficas y bases de datos para encontrar el mayor número de datos posibles acerca de la neuromielitis óptica.

Se realizó una búsqueda electrónica en las bases de datos: Medline, Google Scholar y Dialnet. También en Pubmed, que pertenece al NCBI (National Center for Biotechnology Information). La información que se ha utilizado se encuentra entre los años 2003 y 2018. No todas estas bases ceden sus artículos de forma libre con lo que también se ha utilizado el acceso a la biblioteca de la Universidad de Sevilla para conseguir artículos encontrados en otras bases como Pubmed.

Las palabras clave que se han utilizado en la búsqueda son: **neuromyelitis óptica, aquaporine 4, NMO antibody, history NMO.**

La búsqueda inicial “on line” de artículos, revisiones y demás información proporcionó más de 60 publicaciones combinando la NMO con otras palabras clave, de los cuales, tras acotar la búsqueda y leer parte de los resúmenes, se han utilizado 30, además de libros de texto.

RESULTADOS Y DISCUSIÓN

1. Sistema nervioso en la visión y acuaporinas:

El proceso de la visión se lleva a cabo siguiendo un recorrido que, neurológicamente, va desde las células ganglionares de la retina, recorriendo el nervio óptico, entrecruzándose parcialmente, hasta la zona occipital de la corteza cerebral. Embriológicamente hablando, la retina es en realidad una rama del encéfalo y el nervio óptico un haz cerebral que está compuesto por más de un millón de fibras nerviosas. Para comprender el proceso de la visión es importante conocer el funcionamiento del sistema nervioso (Martín Cuenca, 2006).

El sistema nervioso es, junto con el endocrino, uno de los mayores sistemas de control del organismo. Este sistema, a diferencia del endocrino, es un sistema cableado en el que las células nerviosas terminan sobre sus células diana. Sus respuestas son rápidas y breves, ya que los neurotransmisores se eliminan rápidamente, lo que permite que la respuesta termine rápido y que, en ciertas situaciones, pueda repetirse inmediatamente. La función principal del sistema nervioso es mantener la homeostasis mediante el control de otros sistemas del organismo, coordinando la actividad de diferentes sistemas para mantener estable el medio interno, y para ello posee funciones sensoriales, integrativas y motoras. Esta función sensorial permite obtener información mediante receptores sensoriales y que ésta se convierta en potenciales de acción, que son conducidos por neuronas sensoriales a las zonas donde se procesa (Martín Cuenca, 2006).

La unidad funcional y estructural del sistema nervioso es la neurona, que puede tener una morfología variada (con diferente forma, tamaño o posición de sus prolongaciones) dependiendo de la zona del cuerpo en la que se encuentre, pero que están formadas por dendritas, soma y axón (**Figura 1**). Además de las neuronas, existen otros elementos celulares no neuronales que también forman parte del sistema nervioso central (SNC): las células gliales del sistema nervioso central, entre las que se encuentran los astrocitos, los oligodendrocitos, las células ependimarias y los microcitos, y las células gliales del sistema nervioso periférico, donde encontramos las células de Schwann (Martín Cuenca, 2006).

En cuanto a las neuronas, rodeando los axones puede encontrarse la mielina, que es una capa aislante, o vaina con apariencia de color blanquecino, localizada tanto en el SNC como en el periférico. En el sistema nervioso central, la mielina está formada por los oligodendrocitos, que son más pequeños que los astrocitos y con menos ramificaciones, mientras que en sistema nervioso periférico está formado por las células de Schwann, que son vitales para la regeneración de las neuronas. La función principal de la mielina es acelerar la transmisión de la información, y esto sucede ya que, la mielina, permite que la información viaje de forma saltatoria entre los nódulos de Ranvier, que son intervalos en los que la conducción sináptica se interrumpe, a través del axón. Su composición incluye proteínas, entre las que se encuentran las aquaporinas y sustancias grasas (Martín Cuenca, 2006).

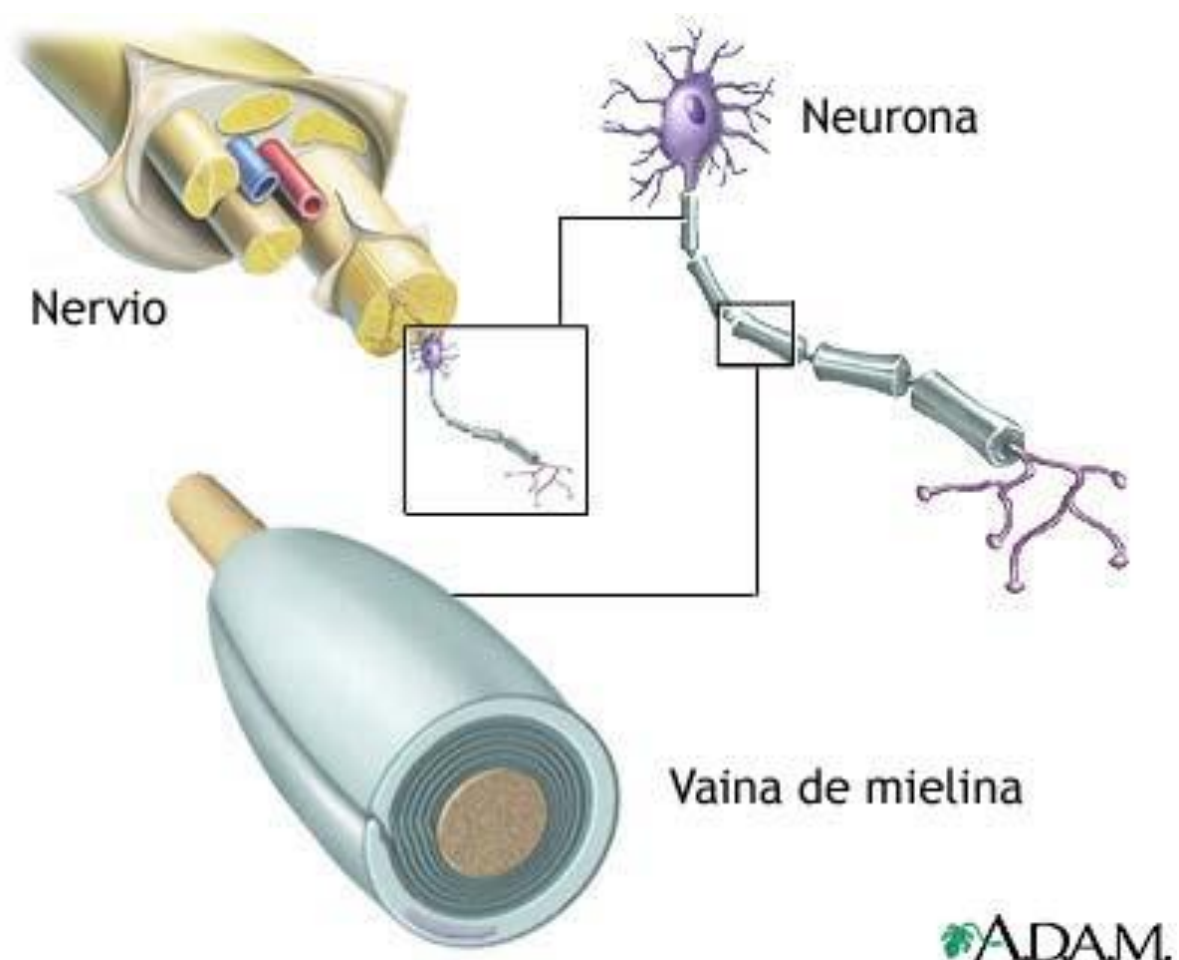


Figura 1: Anatomía de una neurona (DrTango, 2018).

- Acuaporinas.

Las acuaporinas (AQP) son una familia de proteínas de membrana que se dividen en dos grupos: las clásicas, que solo permiten el paso de agua, y las acuagliceroporinas, que permiten el paso de agua, glicerol y otras sustancias (Yang et al. 2016). Fueron descubiertas en 1992 y hasta el momento hay 13 isoformas, que tienen una estructura similar, pero que varían su tamaño entre 250 y 300 aminoácidos organizados en seis segmentos transmembrana (**Figura 2**) (Verkman, 2012; Yang et al. 2016).

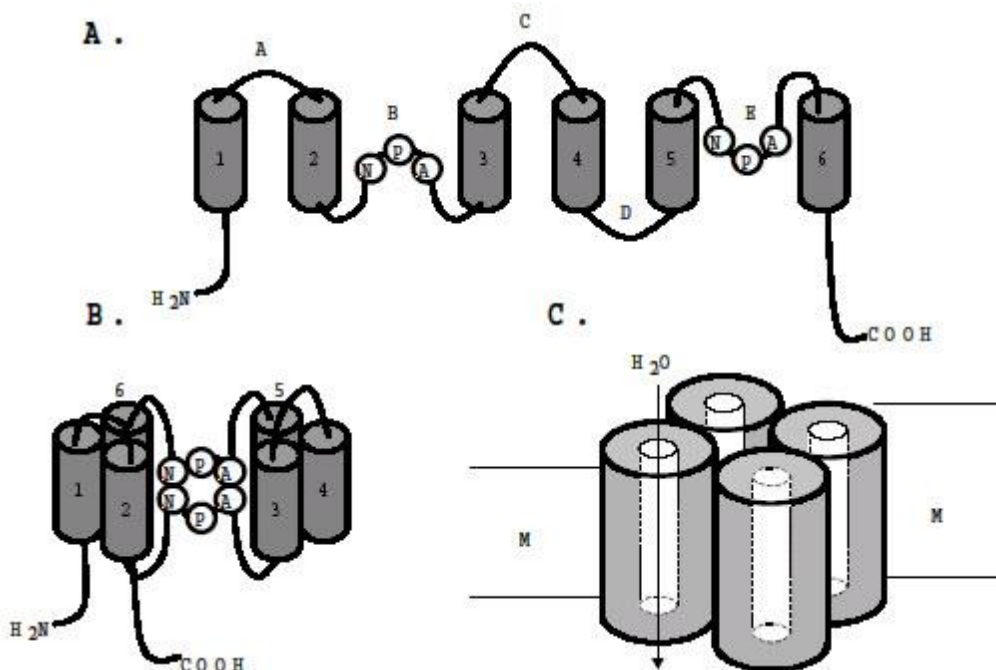


Figura 2: A: Estructura de los segmentos transmembrana y uniones entre ellos. B: Formación de un poro entre segmentos. C: Organización de tetrámero en la membrana (Universidad del Valle. Facultad de Salud).

De estas isoformas hay dos que son predominantes, la M1 y la M23, que interactúan entre sí para formar heterómeros y heterotetrámeros. Las isoformas M1 tienen en el extremo citoplasmático 22 residuos adicionales, mientras que las M23 se ensamblan formando estructuras de orden superior. Los heterotetrámeros contiguos que tienen M1 y M23 limitan el tamaño de las matrices ortogonales de partículas (OAP) debido a

las interacciones entre los residuos del extremo terminal de M1 y los residuos de M23 (Furman et al. 2003; Pittock y Lucchinetti, 2016).

De todas las acuaporinas, la AQP4 es conocida por facilitar el flujo de agua al cerebro y la médula espinal durante la transmisión sináptica normal, después de una lesión y en la migración celular, y también se expresa en tejidos no neurales como en el músculo esquelético, el estómago, el pulmón o el riñón (Ontaneda y Fox, 2014). La AQP4 es la que se ha comprobado con microscopía electrónica que está en mayor medida en astrocitos y células endoteliales en roedores, además de pequeñas cantidades de AQP1 y AQP9. Sin embargo, en humanos y otros primates, hay los mismos niveles de expresión de AQP1 que de AQP4 (Ontaneda y Fox, 2014; Yang et al. 2016).

De forma macroscópica, la AQP4 se encuentra principalmente en la sustancia gris, compuesta por células nerviosas carentes de mielina y por células gliales. El color gris de esta área se debe a que en esta zona predominan los somas de las neuronas, que no presentan mielina, recubrimiento que si presenta la sustancia blanca, y que le da ese color característico. Esta sustancia se localiza en la corteza cerebral, en los ganglios basales situados bajo la corteza, en la parte central y lateral de la médula espinal, y otras zonas como el tálamo y el hipotálamo. Su función es el procesamiento de la información, aunque ésta no puede funcionar sin la sustancia blanca. Al contrario que la AQP4, la AQP1 se encuentra en la sustancia blanca, que ocupa en torno a un 50% del volumen del cerebro anterior. Esta sustancia se localiza también en el resto del sistema nervioso y es la encargada de que los impulsos nerviosos se transmitan de forma rápida por los axones (Yang et al. 2016).

Microscópicamente, se observa AQP4 en los pies terminales perivasculares en los astrocitos de todo el cerebro, mientras que la AQP1 se observa en los extremos de los astrocitos fibrosos. (Yang et al. 2016).

Además de en la sustancia blanca también se ha encontrado gran cantidad de AQP1 en el plexo coroideo, la vesícula biliar, el páncreas y la corteza renal (Universidad del Valle. Facultad de Salud 2003; Yang et al. 2016). Se ha sugerido que hay menos AQP4 en la sustancia blanca porque la densidad capilar es menor que en la sustancia gris.

La AQP4 sin embargo es muy abundante en regiones osmosensibles como el hipotálamo y también se localiza, junto a un canal de potasio en las células de Müller en la retina de forma característica (Universidad del Valle. Facultad de Salud 2003).

2. Antecedentes históricos:

Como ya se ha indicado anteriormente, fue Eugène Devic en 1894 quien describió por primera vez la enfermedad. El caso en el que basó su descripción se trataba de una mujer de 45 años, caucásica, que acudió a consulta por malestar general, cefaleas y síndrome depresivo. A esto, se sumaron más adelante problemas de retención urinaria y paraparesia, que evolucionó en paraplejia. Además durante este periodo se observó amaurosis con edema de papila de forma bilateral (Arias, 2016). Tras su muerte, en el examen histopatológico se encontraron daños en médula espinal, tanto en sustancia gris como en sustancia blanca, y lesiones en ambos nervios ópticos, presentando necrosis e inflamación, pero sin encontrar hemorragias o trombosis. Además, se observó una desmielinización predominantemente en los nervios ópticos (Arias, 2016).

En otros casos anteriores al de Devic, como el que describe John Abercrombie en *Pathological and practical research on diseases of the brain and spinal cord* (1829) se habla de amaurosis e inflamación medular relacionados con pérdida de visión, vómitos e hipo, definiéndolo como “neuroencefalitis óptica” (Jarius y Wildemann 2013).

3. Características clínicas

Para que un paciente sea diagnosticado con NMO, los criterios establecidos determinan que el paciente debe presentar mielitis aguda, neuritis óptica y uno o más de estos problemas: lesión de 3 o más partes de la médula espinal, presentar anticuerpos anti-AQP4 en suero sanguíneo y que no se cumplan los criterios de diagnóstico para la esclerosis múltiple (Jarius y Wildemann 2013). En 2004 se informó que el NMO-IgG era un biomarcador sensible y específico para las NMO. El descubrimiento de que el antígeno diana NMO-IgG es la aguaporina 4 (AQP4), que es el canal de agua más abundante, indicó una nueva dirección en la investigación de la

enfermedad. La respuesta de las inmunoglobulinas (IgG) ante los autoantígenos indica que hay una colaboración de las células T efectoras con células B antígeno. Este tipo de células pueden contribuir al inicio de la rotura de la barrera hematoencefálica.

La NMO puede ser monofásica o recidivante. Devic describió la NMO de curso monofásico, en la cual la mielitis transversa y la neuritis óptica ocurren en poco tiempo. Este tipo de NMO es la menos común, ya que en el 70% de los casos la enfermedad suele ser recidivante (Jarius y Wildemann 2013).

Los pacientes con NMO monofásica suelen tener peores ataques iniciales que aquellos que tienen la enfermedad recurrente, que presentan un mejor pronóstico a largo plazo. Estos ataques individualizados suelen ser más graves en la NMO que en la EM. En la NMO recidivante se ve un progreso más lento en niños que en adultos. (Morrow y Wingerchuk 2012).

Aunque un paciente puede ser diagnosticado con NMO sin dar positivo en AQP4-IgG, se considera que en el Trastorno del espectro NMO (NMOSD) sí está presente. Este trastorno se caracteriza por la presencia de AQP4-IgG, la NMO y además un espectro clínico que incluye formas parciales de:

- Mielitis transversa longitudinalmente extensa (LETM): en la resonancia magnética (RM) se encuentran lesiones que afectan a la sustancia gris central y los segmentos vertebrales contiguos, siendo su recuperación en muchos casos incompleta y dejando discapacidad. Las lesiones largas en la médula espinal son las más comunes, aunque las cortas no deben utilizarse para descartar la patología. Los pacientes se quejan de espasmos tónicos dolorosos y dolor neuropático severo, que es más común en la zona del tronco y en las piernas, aunque también hay lesiones asintomáticas. Si el paciente no está en tratamiento, el 50% de ellos dependerá de la silla de ruedas y tendrán ceguera funcional e incluso pueden llegar a morir a los 5 años del primer ataque, aunque en la actualidad, con los descubrimientos realizados en torno a la AQP4-IgG, el pronóstico mejora ya que el 28% de los pacientes que padecen NMO caminan con bastón y menos del 8% utiliza la silla de ruedas (Pittock y Lucchinetti, 2016).

- Neuritis óptica unilateral o bilateral: aunque suele ser unilateral, en el caso de la NMOSD hay mayor número de casos en los que están afectadas zonas posteriores del nervio y el quiasma óptico, dando la neuritis bilateral.
- Fuera de los nervios ópticos y médula espinal: se afectan zonas con alta expresión de AQP4-IgG, produciéndose lesiones cerebrales, sobre todo en las zonas subpial y subependimaria alrededor de los ventrículos. A veces también se encuentran anomalías en la sustancia blanca cerebral, pero es más común en niños. Los órganos circunventriculares, así como el área de postrema están implicados. Esta área es una protuberancia situada en el cuarto ventrículo y se encarga de detectar cuando hay un aumento en la toxicidad de la sangre y actúa como centro para la inducción del vómito. En esta zona hay alta cantidad de AQP4 y está vascularizada por capilares fenestrados y procesos astrocíticos débiles, lo que facilitaría la entrada de más antígenos. Diversos estudios como el de Popescu et al. Sugieren que el área postrema puede ser un objetivo selectivo del proceso de la enfermedad en la NMO, lo que es compatible con los síntomas que presentan los pacientes de náuseas y vómitos que, junto con el hipo, son los primeros síntomas apreciables en el 12% de pacientes con NMOSD (Pittock y Lucchinetti, 2016).

Hay diversas enfermedades autoinmunes que han sido descritas en al menos un 30% de pacientes que presentan NMO, lo que puede indicar que hay predisposición genética a que la autoinmunidad esté afectada (Iyer et al. 2014; Yang et al. 2016). Es el caso de la asociación de la NMO con el lupus eritematoso sistémico, que sugiere que hay una relación entre los anticuerpos, que también se ha encontrado en pacientes con Síndrome de Sjogren. La NMO también está asociada a enfermedades infecciosas de tipo viral como la varicela-zoster, la mononucleosis o infecciones por herpes tipo I (Lopategui Cabezas et al. 2008). Además hay casos de gemelos idénticos con NMO, pero no se conoce el papel de los factores genéticos (Lalan et al. 2012).

- Epidemiología y aspectos genéticos.

La neuromielitis ha sido encontrada en todos los continentes y razas, siendo su incidencia de un 0,3-4,4 por 100.000 habitantes afectando principalmente a adultos

jóvenes, como la EM, aunque se informa desde la infancia hasta la novena década. La edad media de inicio puede ser mayor que para la EM, sobre todo en la de tipo recidivante y está en torno a los 29 años en monofásicos y los 39 para pacientes con recaídas, aunque también hay pacientes pediátricos y ancianos (Contentti et al. 2013; Lalan et al. 2012). Los niños ocupan el 10% de los casos, y generalmente entre las edades de 10 y 14 años (Pittock y Lucchinetti 2016).

En caso de embarazo de la paciente existe mayor riesgo de recaída durante el último trimestre y los primeros trimestres tras el parto, pero no se han encontrado datos de que la enfermedad se transmita al feto (Contentti et al. 2013; Lalan et al. 2012).

En cuanto a la relación de hombres y mujeres difiere según el curso de la enfermedad, aunque predomina más en mujeres, sobre todo en la NMO recidivante. Esto sugiere que puede haber una relación con el cromosoma X o que las hormonas tienen un papel importante (Lalan et al. 2012; Marignier et al. 2017). Además el trastorno parece más común en los afroamericanos, japoneses, oeste de India y otros isleños del Pacífico, siendo en Asia e India un trastorno restringido a los nervios ópticos y a la médula espinal (Lalan et al. 2012; Yang et al. 2016).

4. Patogénesis

La reactividad de inmunoglobulinas acompañadas de activación del complemento sugiere que el espacio perivascular es el sitio donde se produce el mayor daño en el NMO. Se cree que los antígenos liberados en el SNC en un proceso destructivo pueden llegar al espacio perivascular y que los anticuerpos de la circulación los reconozcan, dando una respuesta inflamatoria inespecífica iniciada por los complejos inmunes circulantes. Así, queda activado el complemento y los macrófagos se dirigen a los sitios perivasculares donde se unen con eosinófilos y neutrófilos generando citoquinas, proteasas y radicales libres que dan como consecuencia un daño no selectivo en sustancia gris o blanca, tanto en axones como en oligodendrocitos. El aumento de la permeabilidad vascular puede aumentar el daño del parénquima y puede ser la causa de la lesión en placas en la médula, típica de la NMO (Chiquete et al. 2010).

5. Inmunología

Dado que, como ya se ha mencionado anteriormente, también se expresa en tejidos no neuronales, se han observado efectos fisiológicos significativos tras la unión de AQP4-IgG con AQP4 como por ejemplo anomalías en el músculo esquelético e hipercalcemia en pacientes que eran positivos en AQP4-IgG (Ontaneda y Fox 2014).

Sin embargo, hay otros autores que indican que, la AQP4-IgG, al activar el complemento causa lesiones en el SNC, aunque no suele afectar a los órganos periféricos que tienen AQP4 (Pittock y Lucchinetti 2016).

En el cerebro normal, los astrocitos expresan AQP4, pero no tienen las proteínas reguladoras del complemento CD46, CD55 y CD59 (Pittock y Lucchinetti, 2016). La AQP4 se expresa con CD59 en astrocitos cultivados solos, pero en co-cultivos de astrocitos y endotelio, la CD59 está ausente. Este dato nos sugiere que los astrocitos co-cultivados con células endoteliales (igual que en un caso in vivo) son más vulnerables que los astrocitos que se cultivan solos. Esto nos podría explicar por qué la NMO afecta al SNC, pero no afecta a los órganos periféricos, ya que, en el caso del riñón, el estómago y el músculo esquelético la AQP4 se co-exprea con CD46. Con esto se ve que los reguladores de complementos protegen los órganos periféricos, pero no el SNC (Pittock y Lucchinetti 2016).

El AQP4-IgG es un autoanticuerpo policlonal que se une tanto a la isoforma M1 como a la M23 aunque los efectos son diferentes en cada una de ellas (Fryer et al. 2014). Después de la unión de IgG a AQP4 hay internalización preferencial de la M1 y reorganización y agregación de M23 en lugar de internalización. Esta internalización produce una pérdida de AQP4, con lo que disminuye el transporte de agua (Hinson et al. 2012; Hinson et al. 2007). Se cree que la internalización de AQP4 se da a través de la reticulación por AQP4-IgG que induce la agregación de AQP4 superficial (Pittock y Lucchinetti 2016).

Las proteínas reticuladas que se encuentran en la membrana inician cascadas de señalización que terminan dando endocitosis en esa zona de la membrana. A mayor tamaño de los agregados mayor resistencia a la endocitosis, con lo que permanecen en

la membrana, siendo accesibles para la citotoxicidad celular mediada por el complemento (CDCC) (Hinson et al. 2007).

Las regiones en las que hay mayor proporción de M1 se internalizan más rápidamente y están menos disponibles para el CDCC, evitando que esta área sufra daños destructivos. La M1 se reemplaza de manera rápida en la membrana plasmática después de la eliminación de AQP4-IgG. Al contrario que las áreas donde hay mayor cantidad de M23, que serán más propensas al CDCC y reflejan lesiones con más necrosis. Estas variaciones de la expresión de M1 y M23 de la AQP4 puede que intervengan en la variabilidad de lesiones que se observan en la NMOSD (Hinson et al. 2007; Pittock y Lucchinetti 2016).

La expresión del transportador de glutamato EAAT2 (transportador de aminoácidos excitadores 2) también disminuye después de que la AQP4-IgG se una a AQP4, haciendo que el glutamato descienda de forma concomitante. Este transportador y la AQP4 se encuentran en un complejo común en las membranas de los astrocitos, que tienen como función principal captar, reciclar y degradar los neurotransmisores que hay en la hendidura sináptica. Los EAAT1 (transportador de aminoácidos excitadores 1) y EAAT2 de las membranas astrocíticas son los encargados de que el glutamato extracelular que hay después de la actividad del cerebro se elimine. Se cree que la pérdida de este EAAT2 en lesiones de NMO contribuye a la muerte de oligodendrocitos y la desmielinización (Coulter and Eid 2012; Pittock and Lucchinetti 2016)

En un estudio realizado en 2014 (Howe et al. 2014) se demostró que hay cambios en la expresión génica que inducen un fenotipo inflamatorio en cultivos primarios enriquecidos de astrocitos de rata tras haberlos tratado con suero de pacientes NMO. El mecanismo de la patogénesis de la NMO puede verse en la **Figura 3**, en la que se describe en una ilustración el proceso en el que un antígeno desconocido estimula la producción de NMO-IgG.

En el estudio realizado por Saadoun et al. se mostró un agravamiento de patología causada por neutrófilos, además de una gran producción de factores de complemento (C1q) que son iniciadoras de la cascada para activar el complemento, pero cuando el sistema nervioso está inactivo, la C1q está ausente (Saadoun et al. 2012).

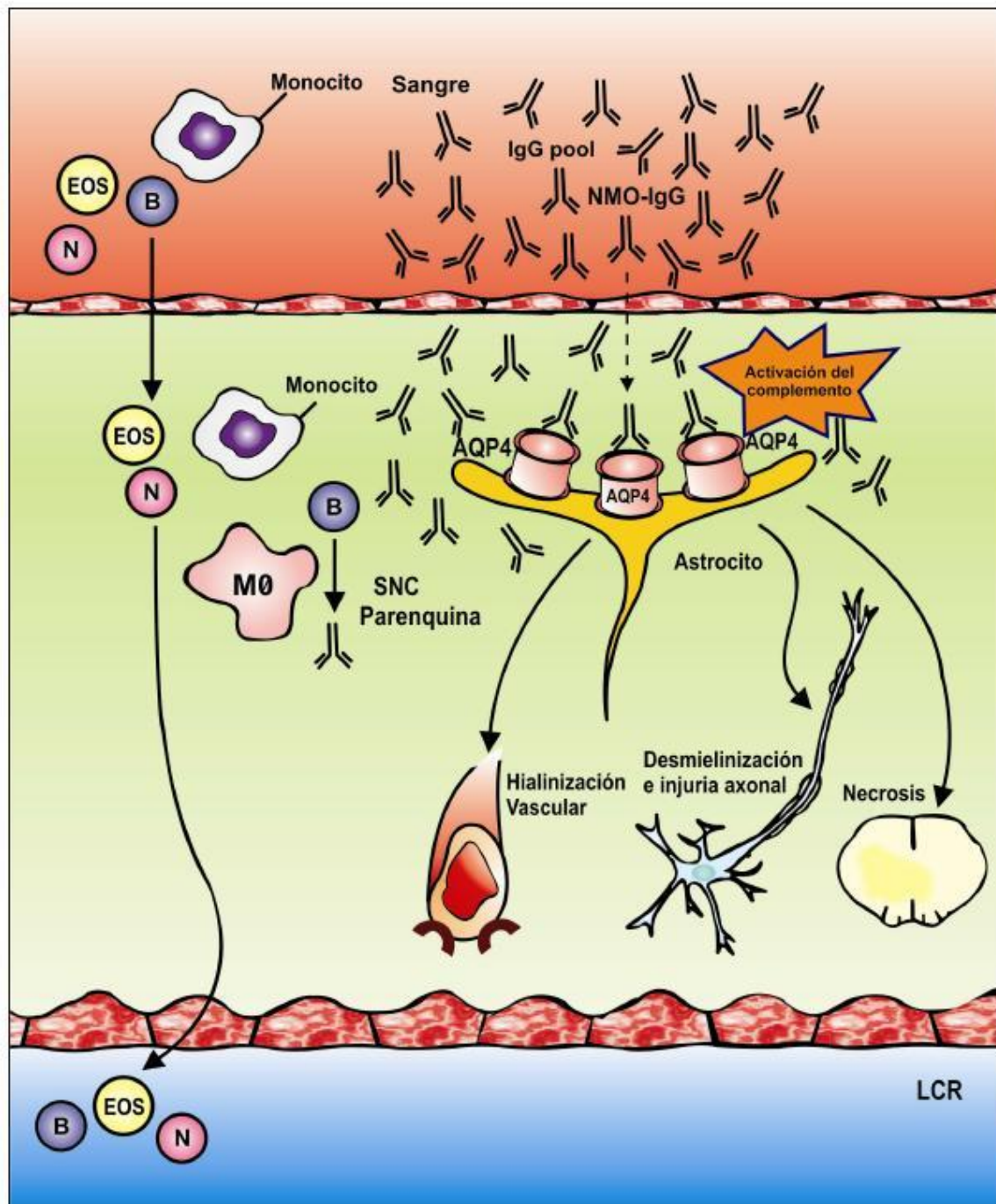


Figura 3: Mecanismo de patogénesis en NMO. En la imagen se expone el proceso por el que un antígeno desconocido es el detonante para estimular que se produzca NMO-IgG. Estos anticuerpos alcanzan la AQP4, ya que es su antígeno, a través de la barrera hematoencefálica, e inician la activación del complemento y con ello la respuesta inflamatoria (Wingerchuk et al. 2007).

Se llega a la conclusión de que el reclutamiento de granulocitos precede la activación del complemento y a la citotoxicidad celular dependiente de anticuerpos (ADCC), con lo que orientar la investigación de nuevos fármacos para intentar impedir esta respuesta inflamatoria podría ser una buena forma de atenuar la NMOSD (Lucchinetti et al. 2002). Estos experimentos han sido realizados en roedores, que presentan síntomas parecidos, pero ninguno se ajusta totalmente al NMOSD humano (Ontaneda y Fox, 2014).

Se ha observado que la presencia de NMO-IgG puede predecir recaídas con discapacidad neurológica acumulada relacionadas con el ataque, y justifica el inicio de la terapia inmunosupresora. La acuaporina 4 está muy presente en la barrera hematoencefálica, rodeando los nódulos de Ranvier, en las áreas involucradas en osmosis y la osmorregulación (Ontaneda y Fox, 2014).

6. NMO y EM

Hasta no hace mucho, para diferenciar entre la neuromielitis óptica y la esclerosis múltiple, solo se podían utilizar hallazgos clínicos y radiológicos, pero la disponibilidad de detectar las AQP4-IgG permite tener otro método de distinguir entre estas dos patologías (Jarius y Wildemann 2013).

Ambas enfermedades cursan con episodios de neuritis óptica en combinación con mielitis. Sin embargo, en la NMO, estos episodios suelen ser más agudos y fuertes, lo que ayuda a la sospecha inicial de esta patología. Además, si se observa una resonancia magnética de cerebro y médula, se encuentra que la mayoría de los pacientes que presentan NMO apenas tienen daño en la sustancia blanca cerebral, pero si tienen lesiones extensas que cubren dos o más segmentos vertebrales (Lalan et al. 2012).

En cuanto a la epidemiología, la edad de comienzo es mayor en el caso de la NMO que en la EM siendo de 39 y 29 años respectivamente y con mayor incidencia en el sexo femenino en ambas patologías, siendo más pronunciada en la NMO. Además, la NMO se da en mayor número en personas no caucásicas mientras que la incidencia de la EM

se encuentra repartida en toda la población, siendo el comienzo y el curso de la enfermedad bastante similar en ambas patologías, aunque los ataques son más comunes y leves en los casos de EM. Otros rasgos como la insuficiencia respiratoria son frecuentes en el caso de la NMO, al contrario que en los casos de EM, en los que es un signo poco común (Contentti et al. 2013; Rojas et al. 2011; Yang et al. 2016).

Atendiendo a las imágenes que nos muestran las RM de encéfalo, en el caso de la NMO, suele ser normal y a veces muestra lesión en hipotálamo, cuerpo calloso y tronco cerebral, mientras que en los pacientes con EM se muestran lesiones periventriculares de sustancia blanca.

En la RM de médula las lesiones suelen ser de 3 o más segmentos vertebrales, de forma central y en la zona cervical y dorsal en los casos de NMO y en los casos de EM las lesiones son de 2 o menos segmentos vertebrales y se encuentran de forma lateral y en la zona cervical (Contentti et al. 2013; Rojas et al. 2011; Yang et al. 2016).

Si se realiza un análisis del líquido cefalorraquídeo (LCR) se encuentra que en ambos casos hay pleocitosis, pero ésta es más prominente en el caso de la NMO, y células mononucleares, que en el caso de la NMO se encuentran junto a células polimorfonucleares. En el estudio de las bandas oligoclonales (BOC) del LCR, éstas son más frecuentes en los casos de EM (Contentti et al. 2013; Rojas et al. 2011; Yang et al. 2016).

Por último, en los pacientes que presentan NMO se encuentra la NMO-IgG, mientras que está ausente en casos de EM. Como veremos más tarde esto se utiliza como método de diagnóstico para diferenciar ambas patologías. En **Tabla 1** que se encuentra en la siguiente página pueden verse de forma resumida las diferencias en todos los ámbitos entre la NMO y la EM (Contentti et al. 2013; Rojas et al. 2011; Yang et al. 2016).

Características	NMO	EM
Edad de comienzo	39 años aprox.	29 años aprox.
Sexo (Fem : Masc)	9:1	4:1
Prevalencia	Alta en no caucásicos	Distribución geográfica
Comienzo y curso	80-90% recaída y 10-20% monofásico	85% recaída y 15% primaria progresiva
Ataques	Severos	Leves
Progresión secundaria	Rara	Común
Insuf. Respiratoria	Frecuente	Rara
RM de encéfalo	Usualmente normal. A veces lesión periventricular, en hipotálamo, cuerpo caloso y tronco cerebral	Lesiones de sustancia blanca periventriculares
RM de médula espinal	-Mayor o igual a 3 segmentos vertebrales -Central - Cervical y dorsal	-Menor o igual a 2 segmentos vertebrales -Lateral -Cervical
LCR	-Pleocitosis prominente -Células mononucleares y polimorfonucleares	-Pleocitosis leve -Células mononucleares
BOC en LCR	Poco frecuente (15-30%)	Frecuente (85%)
NMO-IgG	Presente	Ausente

Tabla 1: Diferencias entre NMO y EM (Contentti et al. 2013; Rojas et al. 2011; Yang et al. 2016).

7. Criterios de diagnóstico

- Resonancia magnética de cerebro y médula espinal.

Con la mejora y los avances en la calidad de las imágenes en las últimas décadas se ha convertido en un método fundamental para el diagnóstico de NMO. La RM de médula tras un ataque agudo se caracteriza por edema y captación de contraste. Además en el caso de la NMO suelen aparecer lesiones extensas características que sobrepasan los tres segmentos de afectación, aunque también pueden ser lesiones pequeñas (Contentti et al. 2013; Rojas et al. 2011).

En el caso de la RM cerebral, las lesiones asintomáticas son las más comunes y se observa mayor lesión en los ventrículos tercero y cuarto, que son precisamente donde se localizan los canales de agua de la AQP4 (**Figura 4**). Durante el ataque agudo suele verse un aumento del contraste a nivel de los nervios ópticos, que tiene extensión variable y que puede llegar hasta el quiasma óptico (**Figura 5**)(Contentti et al. 2013; Rojas et al. 2011).

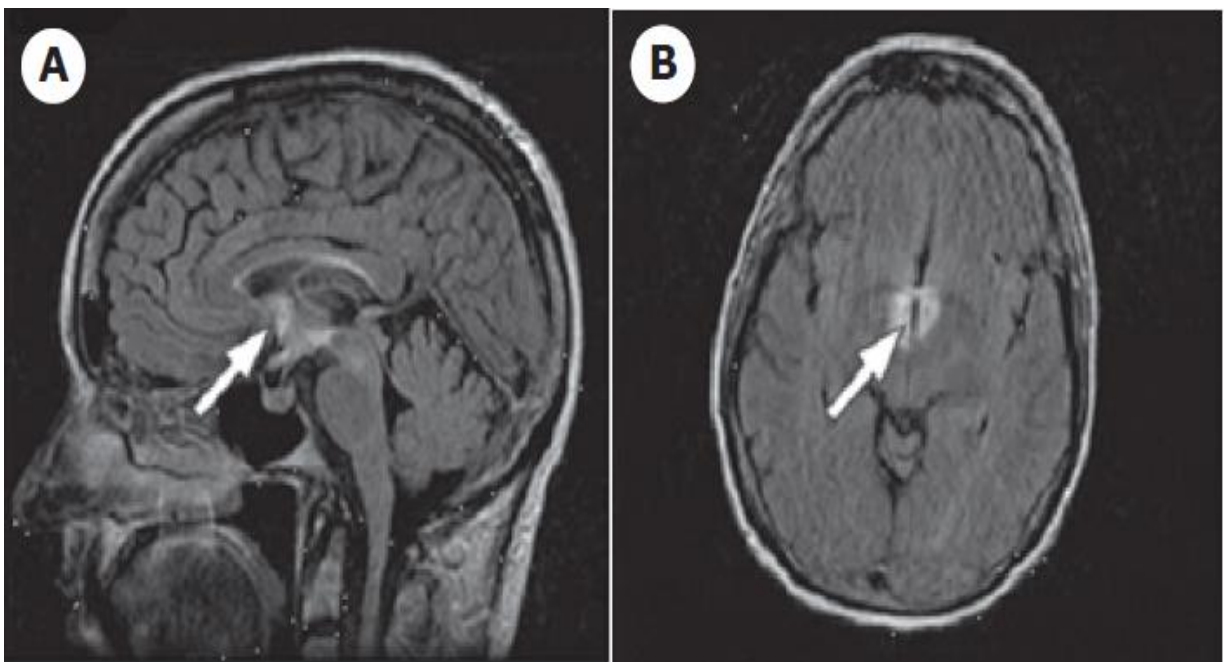


Figura 4: Zonas de alta intensidad de AQP4 (A) Corte sagital con mayor intensidad en 3^{er} ventrículo con extensión al hipotálamo. (B) Corte axial con hipersensibilidad en el 3^{er} ventrículo (Rojas et al. 2011).

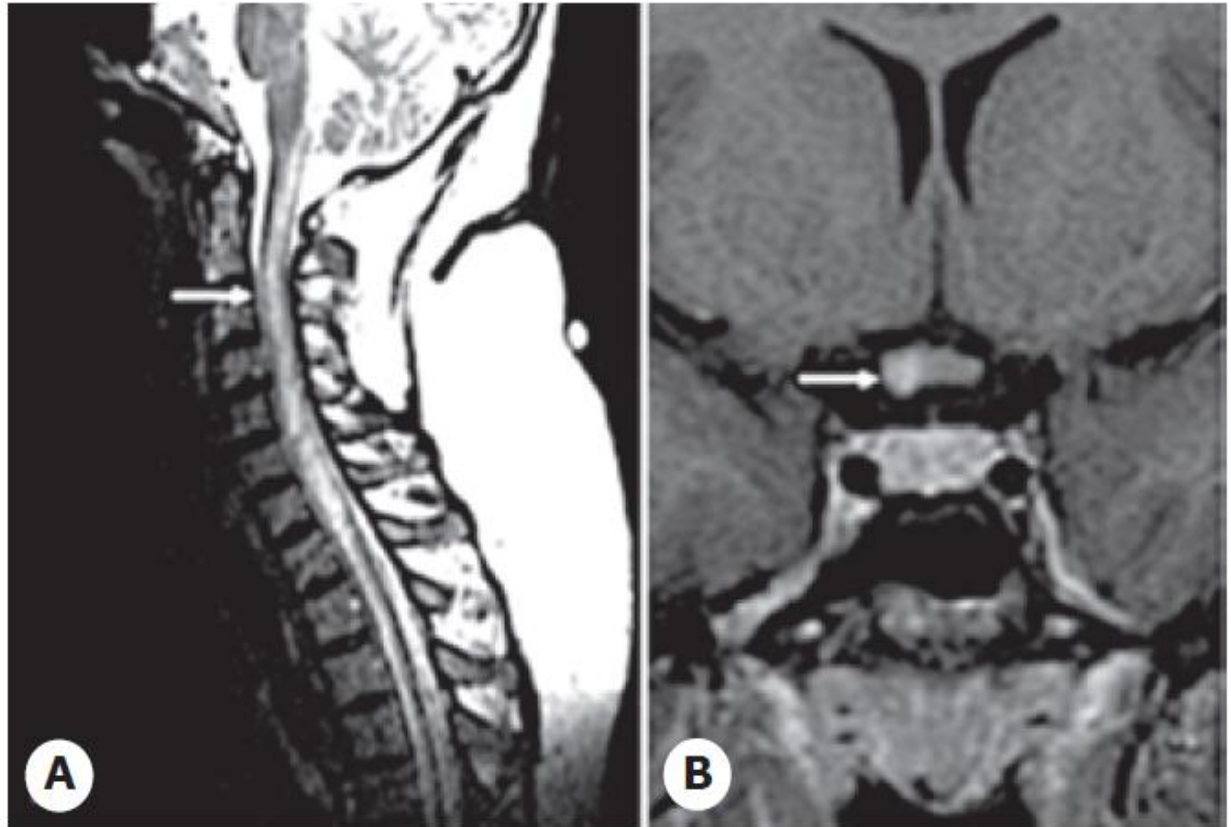


Figura 5: RM de pacientes con NMO donde se muestran (A) lesiones medulares extensas longitudinales y (B) del quiasma óptico (Rojas et al. 2011).

Además, en un estudio realizado en 2012 se observó que las lesiones en la sustancia blanca cerebral en los casos de EM eran perivenulares, en comparación a los pacientes con NMO que tenían lesiones paravenulares, con lo que es un método útil para el diagnóstico diferencial de estas dos patologías (Contentti et al. 2013).

- Líquido cefalorraquídeo.

El estudio del LCR durante un ataque agudo puede mostrarnos pleocitosis con predominio de neutrófilos y eosinófilos de entre 50 y 1.000 células por mm^3 , lo que nos permite diferenciarlo de la esclerosis múltiple, donde la pleocitosis apenas sube de 50 células por mm^3 (Contentti et al. 2013; Rojas et al. 2011).

- Detección de AQP4-IgG.

La positividad de este antígeno permite una distinción temprana entre NMO y EM. Inicialmente se realizaba mediante inmunofluorescencia, dando la prueba como

positiva si se aparecía tinción en los conductos colectores renales de roedores. También se utilizan los ensayos de inmunoprecipitación y ensayo inmunoabsorbente ligado a enzimas (ELISA), aunque estos se han ido reemplazando ya que pueden dar mayor número de falsos positivos. Existen varios ensayos que utilizan la inmunofluorescencia para detectar AQP4-IgG en suero, siendo la isoforma M1 la más frecuente ya que es la más específica para la enfermedad (Contentti et al. 2013).

Esta prueba debe realizarse antes de empezar con terapias inmunosupresoras ya que puede hacer que no se llegue al límite detectable.

- Potenciales evocados visuales.

Se utiliza como prueba complementaria para conocer la afectación del nervio óptico. Además se ha observado que hay un patrón diferente al encontrado en la EM (Contentti et al. 2013).

- Tomografía de coherencia óptica.

Mediante esta técnica que utiliza tecnología láser se puede medir el espesor de la capa de fibras nerviosas de la retina (CFNR). Hay una correlación entre el recuento de axones del nervio óptico y el espesor de esta capa, además de que pueden observarse cambios en el espesor de la retina, lo que hace que se utilice en el estudio de la EM (Contentti et al. 2013).

Según el estudio realizado por Naismith et al. se observa que la CFNR, tras un ataque, es más delgada en los casos de NMO que en los casos de EM. Además, también se observa que hay una mayor afectación en el cuadrante superior e inferior, cosa que no ocurre en la EM (Naismith et al. 2009).

Esta prueba no puede utilizarse por sí sola como método de diagnóstico, sin embargo, si un paciente con neuritis óptica presenta una CFNR menor de 50 μm , afectación en los cuadrantes superior e inferior puede considerarse seriamente la posibilidad de que padezca NMO (Contentti et al. 2013; Naismith et al. 2009).

- Otros potenciales marcadores: MOG-IgG y su posible uso en el diagnóstico.

Actualmente se están realizando estudios en los que se muestra que hay ciertos casos en los que la NMO está relacionada con anticuerpos de la glicoproteína de oligodendrocitos de mielina (MOG-IgG). Se observa que aproximadamente el 25% de pacientes pediátricos que padecen un primer episodio de desmielinización aguda son positivos en este anticuerpo. En el estudio realizado por Dos Passos et al. , se observa que hay pacientes que presentan NMO, y son negativos a AQP4-IgG, son positivos en MOG-IgG. También se observa que estos pacientes seropositivos a MOG podrían mostrar un curso clínico mejor, con menos recaídas y con un tiempo mayor hasta un segundo ataque al SNC, lo que difiere de los pacientes que son seropositivos para la AQP4. Los datos que recoge este estudio sugieren que los pacientes seropositivos MOG (glicoproteína de oligodendrocitos de mielina) muestran características clínicas similares a NMO (como los ataques a la médula espinal y al nervio óptico) y a la EM (lesiones cerebrales que recuerdan a las de esta patología). El seguimiento a largo plazo muestra que la dinámica de los MOG-IgG cambia con el tiempo con lo que es necesario hacer un estudio en el tiempo para evaluar el estado del suero (Dos Passos et al. 2018).

Se necesitan estudios adicionales para consolidar este método para el diagnóstico de la NMO ya que también se plantea que sea un marcador para otra patología, la neuritis óptica, encefalitis y mielitis ópticas asociadas a MOG-IgG (Dos Passos et al. 2018; Probstel et al. 2015).

8. Tratamiento

Actualmente no existe una terapia que ofrezca un alivio satisfactorio sino que se utiliza para contrarrestar el dolor neuropático general, siendo ineficaz en gran medida (Templos Esteban et al. 2016). Hay dos tipos de terapias:

- Terapias en ataques agudos.

Diseñadas para acelerar el proceso de recuperación y para minimizar las lesiones dentro de lo posible. Para ello suelen utilizarse corticoides intravenosos en altas dosis

para disminuir la inflamación y reducir los linfocitos y la expresión de moléculas de adhesión celular (Papadopoulos et al. 2014; Rojas et al. 2011). Otro método es la plasmaféresis, que es una técnica de depuración sanguínea extracorpórea. Esta técnica consiste en la extracción de un volumen determinado de sangre para separarla en plasma y elementos celulares, con lo que gracias a ella se pueden eliminar partículas de gran peso molecular, patógenos o disminuir la tasa de inmunocomplejos circulantes que intervienen en la respuesta inmune patológica. Esto permite que solo retornen al paciente los elementos deseados. Esta terapia se utiliza cuando el uso de corticoides no es efectivo (Asociación Colombiana de Medicina Interna. 2009).

- Terapias preventivas.

Se centran en reducir la frecuencia y la dureza de los ataques. Se utiliza terapia inmunosupresora desde el primer ataque. Esta terapia disminuye los anticuerpos AQP4-IgG circulantes, las poblaciones autoinmunes, interfiere en la proliferación celular. Los más utilizados son rituximab, azatioprina y micofenolato. Estos fármacos van dirigidos a disminuir la actividad de la enfermedad (Papadopoulos et al. 2014).

9. Pronóstico

En la mayoría de casos el curso de la enfermedad es impredecible y los ataques suelen aparecer en periodos de meses o años. Cada nuevo ataque daña nuevas áreas de mielina, con lo que la enfermedad es acumulativa. En personas gravemente afectadas puede verse pérdida de visión total en ambos ojos y debilidad en extremidades debido a la mielitis, llegando incluso a causar dificultades respiratorias e incluso la muerte.

CONCLUSIONES

- El síndrome de Devic o neuromielitis óptica es un trastorno autoinmune y desmielinizante.
- La NMO es semejante a la EM, pero con diferencias importantes a nivel inmunológico, de pronóstico y de tratamiento.
- La detección de la AQP4-IgG es crucial para el manejo correcto de la patología.
- Los tratamientos posibles actualmente son limitados, siendo la terapia inmunosupresora la de primera elección.

BIBLIOGRAFÍA

Arias M. De la enfermedad de Devic al " espectro de la neuromielitis óptica " : una historia inconclusa que se extiende a lo largo de tres siglos.

Asociación Colombiana de Medicina Interna. CA. MESMF. Acta médica colombiana : AMC : órgano de la Asociación Colombiana de Medicina Interna. [Internet]. Acta Médica Colomb. Asociación Colombiana de Medicina Interna; 2009 [cited 2018 Jun 13]. Available from: <http://www.redalyc.org/html/1631/163113823005/>

Chiquete E, Navarro-Bonnet J, Ayala-Armas R, Gutierrez-Gutierrez N, Solorzano-Melendez A, Rodriguez-Tapia D, et al. [Neuromyelitis optica: a clinical update]. Rev Neurol. 2010;51(5):289–94.

Contentti EC, Ernesto P, Machado C. Neurología Argentina. 2013;5(4):259–69.

Coulter DA, Eid T. Astrocytic regulation of glutamate homeostasis in epilepsy. Glia. NIH Public Access; 2012 Aug;60(8):1215–26.

DrTango. Mielina y estructura nerviosa: MedlinePlus enciclopedia médica ilustración. 2018.

Fryer JP, Lennon VA, Pittock SJ, Jenkins SM, Fallier-Becker P, Clardy SL, et al. AQP4 autoantibody assay performance in clinical laboratory service. Neurol. Neuroimmunol. neuroinflammation. American Academy of Neurology; 2014 Jun;1(1):e11.

Furman CS, Gorelick-Feldman DA, Davidson KG V, Yasumura T, Neely JD, Agre P, et al. Aquaporin-4 square array assembly: opposing actions of M1 and M23 isoforms. Proc. Natl. Acad. Sci. U. S. A. National Academy of Sciences; 2003 Nov;100(23):13609–14.

Hinson SR, Pittock SJ, Lucchinetti CF, Roemer SF, Fryer JP, Kryzer TJ, et al. Pathogenic potential of IgG binding to water channel extracellular domain in neuromyelitis optica. Neurology. 2007 Dec;69(24):2221–31.

Hinson SR, Romero MF, Popescu BFG, Lucchinetti CF, Fryer JP, Wolburg H, et al. Molecular outcomes of neuromyelitis optica (NMO)-IgG binding to aquaporin-4 in astrocytes. Proc. Natl. Acad. Sci. U. S. A. National Academy of Sciences; 2012

Jan;109(4):1245–50.

Howe CL, Kaptzan T, Magaña SM, Ayers-Ringler JR, LaFrance-Corey RG, Lucchinetti CF. Neuromyelitis optica IgG stimulates an immunological response in rat astrocyte cultures. *Glia*. NIH Public Access; 2014 May;62(5):692–708.

Iyer A, Elson L, Appleton R, Jacob A. A review of the current literature and a guide to the early diagnosis of autoimmune disorders associated with neuromyelitis optica. *Autoimmunity*. 2014 May;47(3):154–61.

Jarius S, Wildemann B. The history of neuromyelitis optica. *J. Neuroinflammation*. BioMed Central; 2013 Dec;10(1):797.

Lalan S, Khan M, Schlakman B, Penman A, Gatlin J, Herndon R. Differentiation of neuromyelitis optica from multiple sclerosis on spinal magnetic resonance imaging. *Int. J. MS Care*. The Consortium of Multiple Sclerosis Centers; 2012;14(4):209–14.

Lopategui Cabezas I, Cervantes Llano M, Pentón Rol G. *Anales de medicina interna*. An. Med. Interna. Arán Ediciones, S.A; 2008.

Lucchinetti CF, Mandler RN, McGavern D, Bruck W, Gleich G, Ransohoff RM, et al. A role for humoral mechanisms in the pathogenesis of Devic's neuromyelitis optica. *Brain*. NIH Public Access; 2002 Jul;125(Pt 7):1450–61.

Marignier R, Calvo AC, Vukusic S. Neuromyelitis optica and neuromyelitis optica spectrum disorders. *Curr. Opin. Neurol*. 2017;30(3):208–15.

Marignier R, Nicolle A, Watrin C, Touret M, Cavagna S, Varrin-Doyer M, et al. Oligodendrocytes are damaged by neuromyelitis optica immunoglobulin G via astrocyte injury. *Brain*. 2010;133(9):2578–91.

Martín Cuenca M. *Fundamentos de fisiología*. Madrid: Ediciones Paraninfo S. A.; 2006.

Morrow MJ, Wingerchuk D. Neuromyelitis Optica. *J. Neuro-Ophthalmology*. 2012 Jun;32(2):154–66.

Naismith RT, Tutlam NT, Xu J, Klawiter EC, Shepherd J, Trinkaus K, et al. Optical coherence tomography differs in neuromyelitis optica compared with multiple

sclerosis. *Neurology*. 2009;72(12):1077–82.

Ontaneda D, Fox RJ. Is neuromyelitis optica with advanced age of onset a paraneoplastic disorder? *Int. J. Neurosci.* NIH Public Access; 2014 Jul;124(7):509–11.

Papadopoulos MC, Bennett JL, Verkman AS. Treatment of neuromyelitis optica: state-of-the-art and emerging therapies. *Nat. Rev. Neurol.* 2014 Sep;10(9):493–506.

Pittock SJ, Lucchinetti CF. Neuromyelitis optica and the evolving spectrum of autoimmune aquaporin-4 channelopathies: A decade later. *Ann. N. Y. Acad. Sci.* 2016;1366(1):20–39.

Rojas JI, González SJ, Patrucco L. Neuromielitis óptica. Actualización de los conceptos clínicos y fisiopatológicos de la enfermedad. *Rev. Hosp. Ital. B.Aires.* 2011;31(1).

Saadoun S, Waters P, MacDonald C, Bell BA, Vincent A, Verkman AS, et al. Neutrophil protease inhibition reduces neuromyelitis optica-immunoglobulin G-induced damage in mouse brain. *Ann. Neurol.* NIH Public Access; 2012 Mar;71(3):323–33.

Templos Esteban LA, Salgado Villalobos P, Galán López N. Manejo del dolor en un caso de neuromielitis óptica (enfermedad de Devic). *Rev. la Soc. Española del Dolor.* 2016;23(4):186–90.

Universidad del Valle. Facultad de Salud. Colombia médica.

Verkman AS. Aquaporins in clinical medicine. *Annu. Rev. Med.* NIH Public Access; 2012;63:303–16.

Wingerchuk DM, Lennon VA, Lucchinetti CF, Pittock SJ, Weinshenker BG. The spectrum of neuromyelitis optica. *neurology.thelancet.com.* 2007;6.

Yang X, Ransom BR, Ma JF. The role of AQP4 in neuromyelitis optica: More answers, more questions. *J. Neuroimmunol.* Elsevier B.V.; 2016;298:63–70.